~~Y 3.32~~

Cb 4.32

R32067

TRAITÉ

D'ANATOMIE

DESCRIPTIVE

Corbeil, typ. et stér. de Crété.

TRAITÉ
D'ANATOMIE
DESCRIPTIVE

PAR

J. CRUVEILHIER

PROFESSEUR HONORAIRE DE LA FACULTÉ DE MÉDECINE DE PARIS, ETC.

CINQUIÈME ÉDITION

revue et corrigée

AVEC LA COLLABORATION DE MM. LES DOCTEURS

MARC SÉE

CHEF DES TRAVAUX ANATOMIQUES ET PROFESSEUR AGRÉGÉ A LA FACULTÉ DE MÉDECINE DE PARIS
CHIRURGIEN DES HOPITAUX

ET CRUVEILHIER FILS

Professeur agrégé à la Faculté de médecine de Paris, chirurgien des Hôpitaux.

TOME PREMIER

OSTÉOLOGIE, ARTHROLOGIE,
MYOLOGIE



PARIS

P. ASSELIN, SUCCESSEUR DE BÉCHET JEUNE ET LABÉ

LIBRAIRE DE LA FACULTÉ DE MÉDECINE

Place de l'École-de-Médecine

1871

AVANT-PROPOS

L'homme peut être envisagé sous trois points de vue bien distincts : comme être organisé, comme être vivant, ou comme être moral et intellectuel.

1° Considéré au point de vue de l'organisation, l'homme est du domaine de l'*anatomie*, qui s'occupe de toutes les conditions matérielles appréciables des différentes parties qui entrent dans sa composition. L'anatomie est du ressort des sens, et, par conséquent, susceptible d'une précision mathématique, d'une certitude physique.

2° Considéré au point de vue de la vie et des fonctions, l'homme est l'objet de la *physiologie*, qui nous montre agissants les organes dont l'anatomie nous a révélé l'existence et la texture : elle s'occupe des mouvements qui se passent dans le corps de l'homme, de même que l'anatomie s'occupe des formes. *Formes et mouvements*, voilà d'ailleurs à quoi se réduit tout ce que nous connaissons des corps.

3° Comme être moral et intellectuel, l'homme est l'objet de la *psychologie*, qui observe l'homme pensant et voulant, analyse les opérations de son intelligence et de sa volonté, et les classe dans l'ordre de leur hiérarchie.

La connaissance de l'homme tout entier suppose nécessairement la réunion de ces trois ordres de notions ; et c'est parce que l'homme anatomique, l'homme physiologique et l'homme moral et intellectuel n'ont pas été étudiés par la même classe de savants, que la science de l'homme laisse encore tant à désirer.

Il est résulté de cet isolement funeste que l'anatomiste, séduit par

l'importance de ses travaux, a trop souvent réduit la science de la vie à une sorte de mécanisme anatomique ou organique, analogue au mécanisme mathématique de Boerhaave, et considéré comme d'ingénieuses divagations les recherches des physiologistes sur les forces vitales. D'un autre côté, le physiologiste pur, qu'on me permette cette expression, a reproché à l'anatomiste de faire de la science du cadavre la science de la vie, et, par un autre excès, posant en principe qu'on doit étudier la vie indépendamment de l'organisation, il a considéré trop souvent les organes comme une sorte de *substratum* presque indifférent, et réalisé, sans s'en douter, les abstractions plus ou moins ingénieuses qu'il avait imaginées. Bien plus, le physiologiste et l'anatomiste, empiétant sur le domaine de la métaphysique, ont quelquefois attribué à l'organisme seul des phénomènes d'un ordre plus relevé; tandis que le métaphysicien, appuyé sur l'évidence, sur le sens intime, sur les faits de conscience, suivant le langage de l'école moderne, mais incapable d'apprécier l'influence de l'organisation sur le développement et l'exercice des facultés intellectuelles, a trop souvent accusé l'anatomiste et le physiologiste de méconnaître l'empire du principe intelligent et moral qui nous anime; trop souvent encore il a étendu l'influence de ce principe à des phénomènes purement vitaux et organiques, et a été conduit, avec Stahl, à cette conséquence bizarre que les phénomènes morbides eux-mêmes sont le résultat d'un effort conservateur de l'âme rationnelle : singulier effort conservateur que celui qui désorganise et qui tue! Toutes ces divergences d'opinions, toutes ces inculpations réciproques, et d'autres, plus graves encore, qui ne sont pas de notre objet, viennent le plus souvent de ce que les uns et les autres ne se sont pas entendus.

Toutefois, dans un ouvrage consacré à l'étude de l'organisation, nous devons proclamer hautement que, plus que jamais, la philosophie doit être tributaire de l'anatomie et de la physiologie, que la science de l'organisation bien interprétée et l'étude des conditions matérielles de l'intelligence doivent être considérées comme l'un des fondements les plus solides de la psychologie. La philosophie a flotté de tout temps entre l'organicisme ou le sensualisme, pour me servir d'une expression rajeunie, et le spiritualisme. Étrangers, pour la

plupart, à la connaissance de l'organisation, les métaphysiciens exagèrent le spiritualisme, comme les anatomistes et les physiologistes exagèrent l'action des organes. Aujourd'hui encore le champ est ouvert; les deux doctrines sont en présence; des athlètes également distingués sont descendus des deux côtés dans l'arène. Témoins de la lutte, nous dirons qu'aucune vérité n'est nuisible à l'homme; que les vérités physiques ne sauraient être en opposition avec les vérités métaphysiques, morales et religieuses; que, dans l'ordre logique des idées, nous devons faire précéder l'étude de l'homme intellectuel de celle des organes matériels de l'intelligence, et leur accorder tout le degré d'influence qui leur est dû; que le règne animal tout entier, que les lésions physiques et organiques du cerveau sont là pour déposer en faveur de cette influence; qu'il ne répugne nullement d'admettre que suivant que le cerveau, organe immédiat de l'âme dans l'exercice des fonctions intellectuelles, sera plus ou moins développé, présentera telle ou telle conformation, telles ou telles conditions d'activité, les impressions seront et plus vives et plus nettes, et plus profondes et plus multipliées; qu'on ne naît pas plus poëte, orateur, qu'on ne naît mathématicien, naturaliste, savant; mais qu'on naît avec des sens plus ou moins aptes à recevoir les impressions, avec des nerfs plus ou moins aptes à conduire ces impressions, avec un cerveau plus ou moins apte à les conserver, à les rapprocher, à les reproduire dans leur ordre, dans leur pureté, dans leur vivacité; et du sein de cette organisation mieux interprétée jaillira, plus brillante et plus belle, la pensée immatérielle avec son caractère d'immortalité.

Nous aurons beau faire, les organes ne seront jamais que des organes, c'est-à-dire des instruments, des mobiles. Il faudra toujours, 1° un moteur physiologique, φύσις, ἔνορμον, forces vitales, principe vital, archée, propriétés vitales; 2° un moteur psychologique, ψυχή, *mens*, âme rationnelle; d'où la belle définition de Platon : « L'homme est une âme qui se sert d'un corps, » et celle de M. de Bonald : « L'homme est une intelligence servie par des organes, » et qu'on pourrait modifier ainsi : « L'homme est une intelligence unie à des organes destinés à la servir. »

L'anatomie, qui est l'objet de cet ouvrage, est le fondement de la

médecine. Pour découvrir le rouage qui pèche dans une machine compliquée, et les moyens de rétablir cette machine dérangée, il faut connaître exactement tous ces rouages, leur degré d'importance et leur mode d'action. Le corps humain, dit Bacon, ressemble, par son organisation compliquée et délicate, à un instrument de musique très-parfait, qui se dérange avec la plus grande facilité. Toute la science du médecin se réduit donc à savoir accorder et toucher la lyre du corps humain, de manière qu'elle rende des sons justes et agréables.

Mais l'anatomie étant, pour ainsi dire, le vestibule de l'édifice médical, il importe de faire connaître à celui qui entre dans la carrière, le terrain sur lequel il va être placé, et d'assigner le rang que tiennent, d'une part, la médecine parmi les sciences naturelles, d'une autre part, l'anatomie parmi les sciences médicales.

On appelle *science*, d'après la belle définition de l'orateur romain, une connaissance certaine, déduite de principes certains : *cognitio certa ex principiis certis exorta.* Les sciences sont métaphysiques, mathématiques, naturelles. Les deux premières n'ayant pas trait à notre objet, nous nous bornerons aux sciences naturelles.

Les *sciences naturelles*, ou la *physique*, prise dans son acception la plus générale, a pour but la connaissance des êtres matériels qui composent l'univers, et des lois qui les régissent. Elles se divisent en *sciences physiques* et en *sciences biologiques.*

Les *sciences physiques* embrassent tous les phénomènes que présente le règne inorganique ; elles comprennent : 1° l'*astronomie,* qui étudie les corps qui roulent dans l'espace, et apprécie, à l'aide du calcul, les lois qui président à leurs mouvements ; 2° la *physique* proprement dite, qui étudie les propriétés des corps en masse, et appelle à son secours l'expérience, pour mettre les phénomènes dans tout leur jour, et le calcul, pour féconder les résultats de l'expérience ; 3° la *géologie*, qui étudie la surface du globe et les couches successives qui se rencontrent dans sa profondeur, remonte au delà de toutes les traditions historiques, fait sortir, pour ainsi dire, des entrailles de la terre et trace d'une main sûre l'histoire du globe et des diverses révolutions qu'il a subies ; 4° la *chimie*, qui étudie l'action réciproque des corps réduits à l'état moléculaire.

Les *sciences biologiques* étudient tous les phénomènes que présentent les corps vivants. La *botanique* s'occupe de l'organisation et de la vie des végétaux; la *zoologie* proprement dite, de l'organisation et de la vie des animaux. L'étude de l'organisation constitue l'*anatomie;* l'étude de la vie constitue la *physiologie.*

Les sciences biologiques présentent, en outre, un ordre de connaissances tout à fait étrangères aux sciences physiques. Les corps inorganiques obéissent, en effet, à des lois constantes, immuables, dont aucune n'est en opposition avec l'autre; mais les corps vivants sont à la fois soumis aux lois physiques qui régissent la matière, et aux lois vitales, qui luttent incessamment contre leur empire. Cette lutte, c'est la vie; la mort, c'est le triomphe absolu des lois physiques sur les lois vitales. Mais de cette lutte, ou plutôt de cette association temporaire des forces qui président à la nature organique et des forces qui régissent la nature inorganique, résultent souvent des dérangements, soit dans l'organisation, soit dans les fonctions; et ces dérangements sont d'autant plus fréquents, d'autant plus compliqués que l'organisation est plus développée et que l'animal est plus élevé dans l'échelle.

La connaissance de ces dérangements et des moyens propres à rétablir l'organisation et la vie dans leur état d'intégrité constitue la *médecine;* et le rang que je viens d'assigner à cette branche si importante des sciences zoologiques prouvera, mieux que tous les raisonnements, que l'étude de l'organisation et de la vie dans l'état physiologique doit précéder celle de l'organisation et de la vie dans l'état pathologique, et que l'anatomie forme le premier anneau de la chaîne dont se composent les sciences médicales.

Il suit encore de là que l'homme étant à la fois sous l'empire des lois physiques et sous l'empire des lois propres aux corps vivants et qu'on appelle *propriétés vitales*, *forces vitales*, il importe de connaître les unes et les autres, et d'établir leurs limites respectives dans les phénomènes qui se passent au sein de l'organisme. Eh bien! un des points fondamentaux de la physiologie et de la pathologie, c'est de faire le départ des phénomènes qui, dans l'économie, tiennent aux lois physiques et de ceux qui tiennent aux forces vitales. De tout

temps, les doctrines médicales ont été divisées en celles qui accordaient trop aux premières, et en celles qui concédaient trop aux secondes. La médecine a été de tout temps ou trop vitaliste, ou trop matérialiste; ou métaphysique, hyperorganique, ou mécanique, chimique.

Il appartient à la génération qui s'élève en ce moment, plus versée que celles qui l'ont précédée dans la connaissance des sciences physiques, parvenues elles-mêmes à un plus haut degré de perfection, il appartient, dis-je, à cette génération de poser les limites; mais n'oublions jamais que, dans l'étude de l'économie vivante, l'application des sciences physiques ne peut être considérée que comme jouant un rôle secondaire, et que nous devons concentrer tous nos efforts sur les sciences physiologiques et pathologiques, dont l'anatomie est la clef, le fondement, le flambeau.

Chaque science a sa méthode et ses motifs de certitude. Les sciences métaphysiques et morales ont la certitude métaphysique et morale. Les sciences mathématiques partent d'un petit nombre de principes évidents, puisés dans la nature des choses, marchent graduellement du connu à l'inconnu, et s'appuient sur les propositions démontrées comme sur autant de principes, à l'aide desquels elles s'élèvent comme par échelons à des vérités nouvelles. Les sciences naturelles sont fondées sur l'observation, et l'observation n'est autre chose que l'expression rigoureuse du témoignage de nos sens. Les faits bien observés, voilà leurs principes; le raisonnement vient ensuite, appuyé sur les faits et sur l'analogie. Il serait absurde d'étudier les sciences naturelles à la manière des sciences métaphysiques.

On conçoit très-bien que, parmi les sciences naturelles, les sciences physiques se composent de phénomènes constants, auxquels le calcul peut être appliqué (d'où les sciences physico-mathématiques), mais que dans les sciences biologiques les produits varient sans cesse comme les facteurs. Celui qui voudrait importer le calcul dans la médecine, ressemblerait à ce savant (Condorcet) qui conçut le projet bizarre d'appliquer la rigueur mathématique aux vraisemblances morales, qui voulait substituer des $a + b$ aux preuves juridiques écrites ou testimoniales, qui admettait des moitiés de preuve, des fractions

de preuve, et les réduisait en équations, à l'aide desquelles il prétendait décider arithmétiquement de la vie, de la fortune et de l'honneur des citoyens.

Il est pénible de l'avouer, à quelque degré de précision et de délicatesse que soient portés nos moyens d'observation, nous ne pourrons jamais arriver à connaître dans les objets autre chose que des surfaces (1); et lorsque nous disons que nous connaissons la texture d'un corps, nous ne disons rien autre chose, sinon que nous connaissons des surfaces plus petites, comprises dans la surface générale. La vue et le toucher, seuls moyens d'investigation que nous ayons pour apprécier les qualités des corps en masse, ne peuvent apprendre à connaître que des surfaces, des apparences et des propriétés relatives, mais non point des propriétés absolues. Avec notre organisation, nous ne pourrons jamais savoir ce que les corps sont en eux-mêmes, mais seulement ce qu'ils sont relativement à nous.

Je viens de dire le rang qu'occupe la médecine parmi les sciences naturelles; voyons maintenant le rang qu'occupe l'anatomie parmi les sciences médicales. Il me sera facile de prouver que, sans anatomie, il n'y a point de physiologie positive, point de chirurgie, point de médecine certaines.

1° Et d'abord, la physiologie repose tout entière sur l'anatomie. Mais quelle espèce de physiologie? Est-ce cette physiologie transcendante qui, dédaignant les faits particuliers, crée *à priori* des lois auxquelles elle soumet toute l'économie, et fait de la vie une espèce d'enchantement? Non, messieurs, l'anatomie repousse cette physiologie, et ne vous étonnez pas que les physiologistes qui se livrent à ce genre de spéculations, fassent peu de cas de l'anatomie.

La physiologie, qui appelle le secours de l'anatomie, est cette physiologie d'observation et d'expérience qui ne vit que de faits, et qui n'aspire qu'au rôle d'être leur interprète fidèle. Voyez Fernel et Gaspard Hoffmann! Certes, c'étaient des hommes riches de leur propre fonds; mais ils ne connaissaient d'autre anatomie que celle de Galien; ils avaient peu disséqué par eux-mêmes; aussi quelle

(1) Cette proposition est moins vraie depuis que l'usage du microscope permet d'examiner le tissu par *transparence*.

physiologie que la leur, si toutefois on peut appeler du nom de physiologie un amas d'hypothèses et d'erreurs ! Voyez encore Boerhaave ! Y eut-il jamais un génie plus étonnant que cet homme, auquel on écrivait : A Boerhaave en Europe ? Il possédait toutes les sciences humaines ; les sciences métaphysiques et mathématiques, la botanique, la chimie ; mais, persuadé que l'anatomie était parvenue de son temps à son plus haut degré de perfection, qu'en un mot il n'y avait plus rien à faire en anatomie, il eut le malheur de négliger cette science ; il s'en tint donc aux découvertes anatomiques de ses contemporains et fut obligé d'adopter toutes leurs erreurs ; aussi sa physiologie, toute mécanique, a-t-elle peut-être été funeste à la science. Et si Haller, son disciple, est venu arracher la physiologie à l'empire du mécanisme, d'une part, du vitalisme exclusif, de l'autre, c'est qu'il a incorporé en quelque sorte l'anatomie dans la physiologie. Et Barthez, de Montpellier, n'était-il pas, lui aussi, un homme de génie ? mais il professe l'opinion que la physiologie doit être étudiée indépendamment de l'anatomie ; il se met donc à étudier abstractivement les fonctions, et vous savez si ses ouvrages, quelque remarquables qu'ils soient d'ailleurs, ont fait avancer la physiologie positive (1), qui n'est au fond que l'anatomie interprétée.

Les fonctions d'un organe découlent presque nécessairement de la connaissance de la structure de cet organe ; et si c'était ici le lieu, il me serait facile de prouver que la connaissance des fonctions a toujours suivi pas à pas les progrès de l'anatomie. Pourquoi ignorons-nous en grande partie les usages du thymus, du corps thyroïde, des capsules surrénales ? N'est-ce pas parce que leur structure ne nous est connue qu'incomplétement ? La découverte du canal excréteur du pancréas, par Wirsung, n'a-t-elle pas fait cesser l'incertitude qui régnait

(1) La *Grande Physiologie* de Haller est une preuve irréfragable de la thèse que je soutiens. Dans cet important ouvrage, la description anatomique de l'organe précède toujours l'histoire de l'action de cet organe. *Qui physiologiam ab anatomia avellere studuerunt* (dit-il, page 11, préface), *ii certe mihi videntur cum mathematicis posse comparari qui machinæ alicujus vires et functiones calculo exprimere suscipiunt, cujus neque rotas cognitas habent, neque tympana, neque mensuras, neque materiem*, etc. « Ceux qui veulent « étudier la physiologie abstractivement, indépendamment de l'organisation, ressemblent « à ce mathématicien qui veut exprimer par le calcul la force et le jeu d'une machine « très-compliquée, sans connaître ses roues dentées, ses dimensions et l'agencement « réciproque de toutes les parties qui la constituent. »

sur les usages de cet organe glanduleux? Il y a plus, lorsqu'une découverte physiologique n'a pas été confirmée par des données anatomiques correspondantes, elle a souvent été comme non avenue : témoin Césalpin, qui découvrit la grande circulation par la seule force de son génie; mais comme cette découverte *à priori* n'avait pas de fondement anatomique, elle ne prit racine nulle part. Harvey vient, qui prouve par l'anatomie, et principalement par la direction des valvules, que les veines ramènent le sang des extrémités au cœur, et la grande circulation est à l'instant découverte, et le monde médical accueille ses idées avec enthousiasme.

2° L'anatomie est le flambeau du chirurgien. De quoi s'occupe la chirurgie? Des lésions dans la continuité, dans la contiguïté, dans la forme, dans les rapports, et souvent dans la structure des organes; en un mot, de toutes les lésions dans les qualités physiques des organes qui exigent, soit primitivement, soit consécutivement, l'application de la main. Or, l'anatomie physiologique s'occupe de toutes ces qualités dans l'état sain, et l'anatomie pathologique de toutes ces qualités dans l'état morbide. Qui osera pratiquer la moindre opération chirurgicale, s'il ne connaît mathématiquement, pour ainsi dire, les parties sur lesquelles il doit opérer, les changements de forme, de rapports et de texture qu'ont subis ces parties, la connexion de ces changements avec d'autres altérations analogues ou différentes qui existent dans l'économie? C'est l'anatomie qui nous apprend à connaître les couches successives de parties superposées dans chaque région, les rapports de ces couches entre elles et ceux des différents organes situés dans chaque couche; c'est elle qui, donnant au corps humain la transparence du cristal, conduit l'œil et la main du chirurgien, et lui inspire cette heureuse audace qui va chercher à travers des parties dont la lésion serait dangereuse ou mortelle, ce vaisseau qu'il faut lier, cette tumeur qu'il faut extirper; c'est elle qui interprète les maladies chirurgicales et donne, soit de leurs causes, soit de leurs symptômes, soit des indications thérapeutiques, ces raisons anatomiques qui seules peuvent constituer la science sur des fondements inébranlables. C'est l'anatomie qui juge en dernier ressort les méthodes et les procédés opératoires; elle va au-devant de l'expé-

rience, et indique de la manière la plus positive par quelles voies un organe est attaquable. C'est encore l'anatomie qui, dans les revers, découvre au chirurgien les causes de l'insuccès, les modifications à apporter au procédé opératoire et la médication à opposer à l'affection locale ou éloignée qui a emporté le malade.

Il est évident d'ailleurs que l'anatomie du chirurgien est, non l'anatomie de texture, mais bien l'anatomie des rapports, l'anatomie des faces, des angles et des bords, telle que l'ont enseignée Desault et Boyer, et dont l'anatomie des régions, quelquefois nommée anatomie chirurgicale, n'est que le complément.

3° L'anatomie n'est pas moins indispensable au médecin. Sans doute, on peut être bon anatomiste sans être médecin ; mais je soutiens qu'on ne saurait être bon médecin, et surtout aspirer à faire avancer la science, sans être profondément versé dans l'anatomie. Il est vrai qu'on rencontre encore des médecins qui prétendent qu'on en sait toujours assez pour la pratique médicale, quand on connaît la situation et la conformation générale des organes; que la vie ne se mesure ni par le volume, ni par la densité, ni par les propriétés physiques des organes. Mais où siégent les maladies ? n'est-ce pas dans les organes ? et si vous ne connaissez pas les organes sains, comment connaîtrez-vous les organes malades? et si vous ne connaissez pas les organes malades, comment connaîtrez-vous les maladies? Que dirait-on d'un ouvrier stupide qui s'aviserait de vouloir rétablir une horloge dérangée, sans connaître autre chose que le mouvement des aiguilles? Sans anatomie, et surtout sans anatomie pathologique, la médecine roulera sans cesse dans un même cercle d'erreurs, de solidisme, de mécanisme, de chimisme, de vitalisme ; elle sera la proie du premier novateur homme d'esprit qui voudra bien s'en emparer, alternativement échauffante, rafraîchissante, évacuante, antiphlogistique, contro-stimulante, et assujettie à tous les caprices de la mode ou de la routine. On ne saurait trop le répéter : la connaissance approfondie des symptômes, des causes, de la marche des maladies et des effets du traitement, en un mot, l'observation clinique, toute seule, ne suffit pas pour arriver au diagnostic des maladies. L'étude des lésions que les maladies laissent après la mort doit lui être associée, subordonnée,

si l'on veut, mais toujours marcher avec elle, à moins qu'on ne se retranche dans une aveugle routine. Or, l'étude des lésions organiques est essentiellement fondée sur la connaissance de l'organisation dans l'état sain; et si tant d'ouvertures cadavériques faites de toutes parts n'impriment pas à la science une marche plus rapide, cela tient, au moins en partie, à ce qu'un grand nombre de ceux qui se livrent à ce genre de recherches n'ont pas acquis préalablement des connaissances assez approfondies en anatomie. Je ne crains donc pas de le dire, c'est dans l'anatomie, et surtout dans l'anatomie de texture, soit dans l'état sain, soit dans l'état pathologique, que reposent les destinées de la médecine; c'est elle qui, en nous révélant les conditions des parties dans lesquelles se passent les grands phénomènes de l'économie, nous fera connaître le véritable mécanisme des fonctions physiologiques et pathologiques, dont nous ne connaissons que les résultats les plus généraux, parce que nous ne connaissons que les résultats les plus généraux de l'organisation.

Exposer l'état actuel de la science anatomique, présenter les faits nombreux dont elle se compose dans l'ordre de leurs plus grandes affinités, décrire chaque fait avec clarté, précision, méthode, faire de la méthode un fil presque invisible qui dirige, et non une lourde massue qui écrase, assigner à chaque détail la valeur qui lui est propre, et mettre toujours en relief les points importants, au lieu de les confondre dans une énumération indigeste et monotone avec les faits sans importance : tel est le but que je me suis efforcé d'atteindre dans cet ouvrage.

Cet ouvrage étant essentiellement élémentaire, et en quelque sorte un ouvrage d'amphithéâtre, j'ai dû me circonscrire dans d'étroites limites, et retrancher avec la plus grande sévérité toutes les considérations qui ne ressortent pas directement de l'étude anatomique des organes.

Toutefois je n'ai pas dû oublier que ce livre est destiné à des médecins, et non à des naturalistes, et j'ai été conduit, chemin faisant, à indiquer plus ou moins explicitement les *applications immédiates* de l'anatomie, soit à la physiologie, soit à la chirurgie, soit à la médecine. L'usage d'une forme, d'une saillie, d'un enfoncement, d'une

disposition de texture, suivra presque toujours la description de cette saillie, de cet enfoncement, de cette disposition de texture. Les conséquences pathologiques immédiates qui en découlent, ne seront pas non plus absolument étrangères à mon objet. J'ai pensé que, par ce mode d'exposition, le jeune médecin, frappé, dès son entrée dans la carrière, des applications innombrables de l'anatomie à la physiologie et à la pathologie, se livrerait avec une ardeur toujours croissante à l'étude de cette belle science ; qu'il comprendrait mieux la grande différence qui existe entre les découvertes anatomiques et les conceptions *à priori*, et s'accoutumerait de bonne heure à rechercher, avec une sorte d'avidité, les raisons anatomiques des phénomènes, soit dans l'état sain, soit dans l'état morbide.

Il est certain que l'anatomie abstraite, telle qu'elle est généralement enseignée, est pleine de sécheresse et de dégoût ; mais qu'à cet aride tableau, qu'à cette monotone énumération de faces, d'angles et de bords, qui ne s'adressent qu'à la mémoire, vous annexiez l'indication de l'usage immédiat, de la nécessité de telles ou telles conditions d'organisation, de l'application de ces conditions d'organisation à la chirurgie et à la médecine, soit comme cause de maladie, soit comme moyen de diagnostic ou de traitement, que vous fassiez, en un mot, de l'*anatomie appliquée*, et vous verrez à des peintures décolorées succéder un tableau plein de feu et d'intérêt. Ces nerfs, ces muscles, ces os eux-mêmes s'animeront, en quelque sorte, sous votre scalpel ; votre curiosité, sans cesse tenue en éveil, vous fera surmonter avec courage toutes les difficultés et tous les dégoûts de l'étude du cadavre ; votre mémoire conservera fidèlement des notions que vous aurez acquises avec un zèle proportionné à leur importance. Je compare l'anatomiste qui expose sèchement la conformation des organes, et qui croit enseigner l'anatomie, à un homme qui s'imaginerait avoir fait connaître un tableau, lorsqu'il aurait rendu un compte exact de la position des personnages, des couleurs, des ombres, du clair-obscur, des dimensions précises, etc., mais qui ne chercherait pas à pénétrer l'action, le but du tableau, l'idée du peintre.

Nous conservons dans cette nouvelle édition l'ordre que nous avons adopté dans la précédente, et nous étudierons successivement

l'appareil de la locomotion, c'est-à-dire l'*ostéologie*, l'*arthrologie* et la *myologie*, les *appareils de nutrition, de reproduction*, ou la *splanchnologie*, et enfin les appareils de la circulation et de l'innervation, c'est-à-dire l'*angéiologie* et la *névrologie*.

1° A propos de l'*ostéologie*, nous ne pouvons que répéter ici que l'inconvénient de faire entrer dans la description des os toutes les attaches musculaires et presque toute l'anatomie est contraire à la coordination logique des faits. Aussi n'avons-nous mentionné que celles des attaches musculaires qui peuvent servir à caractériser les surfaces osseuses auxquelles elles ont lieu. Un tableau placé à la fin de la myologie fera d'ailleurs connaître le nombre des muscles qui s'insèrent à chaque os et le lieu précis de leurs insertions.

2° En *arthrologie*, nous avons conservé la classification à laquelle nous nous sommes arrêtés dans les précédentes éditions, les modifications qu'on a proposé d'y apporter nous ayant paru peu justifiées.

Malgré notre désir de franchir le moins souvent possible les limites du domaine anatomique, il nous a semblé que le mécanisme, ou les mouvements des articulations, sont si intimement liés à leur description anatomique qu'il n'était pas possible de le passer sous silence. Mais nous renfermant strictement dans le mécanisme de chaque articulation en particulier, nous renvoyons aux traités de physiologie pour tous les grands mouvements de locomotion et de statique animale, tels que la progression, la course, la station, etc.

3° Relativement à la *myologie*, nous avons préféré l'ordre topographique à l'ordre physiologique, par la seule raison qu'il permet d'étudier tous les muscles sur un même sujet. Pour concilier, autant que possible, les avantages non contestés de ces deux modes d'exposition, nous présentons à la fin de la myologie un tableau général des muscles, classés dans l'ordre de leurs rapports physiologiques ; alors, groupant les muscles, non plus d'après l'ordre de superposition, mais d'après l'ordre d'action, nous les rallions autour de l'articulation qu'ils sont destinés à mouvoir, et nous les classons en extenseurs, fléchisseurs, etc.

Un muscle étant connu lorsque ses insertions sont déterminées,

nous commençons l'histoire de chaque muscle par une énumération rapide de ses insertions ; c'est, en quelque sorte, la définition ou le résumé du muscle. Des détails circonstanciés sur le mode d'insertion aponévrotique, tendineuse ou charnue, sur la direction des fibres, sur la direction générale ou l'axe du muscle, sont le complément de la description du muscle considéré en lui-même. L'étude de ses rapports avec les parties voisines et la détermination de ses usages terminent son histoire. L'action individuelle ou combinée des muscles pour produire des mouvements simples découle si naturellement de leur description et suppose une connaissance si précise et si actuelle de leurs conditions anatomiques, qu'elle ne saurait être bien placée que dans un livre d'anatomie. Les mouvements composés, qui nécessitent la succession ou la simultanéité d'action d'un grand nombre de muscles, sont plus particulièrement du ressort de la physiologie.

L'étude des aponévroses est tellement liée à celle des muscles correspondants, et comme moyen d'insertion, et comme moyen de contention, qu'elle ne saurait être séparée logiquement de celle des muscles auxquels elles sont destinées. Quelques généralités sur l'ensemble du système aponévrotique nous permettront d'ailleurs de saisir les lois qui président à sa disposition. Il serait tout aussi peu naturel de séparer les muscles des aponévroses qu'il le serait de séparer les muscles des tendons.

4° Après avoir décrit l'appareil de la locomotion, nous passons en revue les différents appareils dont l'histoire se trouve comprise généralement sous le titre de *splanchnologie,* et nous les étudions dans l'ordre suivant : 1° appareil de la digestion ; 2° appareil de la respiration ; 3° appareil génito-urinaire. La description des organes composant l'appareil de la circulation, ou l'*angéiologie*, viendra à la suite de la splanchnologie.

Une observation, cependant, doit trouver place ici : dans la nature, les divers appareils dont se compose l'organisme, ne sont point aussi nettement séparés les uns des autres que tendraient à le faire croire les divisions plus ou moins artificielles admises pour les besoins de la description ; loin de là, tous ces appareils se tiennent entre eux, se confondent par certaines de leurs parties, si bien qu'une distinc-

tion nettement tranchée est complétement impossible. Ainsi, l'appareil de la circulation, parfaitement indépendant dans sa partie centrale, le cœur, et dans les vaisseaux qui en partent, pénètre si profondément, par ses racines, dans tous les organes, qu'il s'y incorpore et qu'il ne peut en être séparé dans la description. Quand nous étudierons la texture intime des viscères, nous serons donc forcés d'empiéter sur l'angéiologie, en faisant connaître cette portion de l'appareil circulatoire qui est un des éléments constitutifs de ces organes, nous voulons parler du réseau capillaire, intermédiaire, presque partout, aux artères et aux veines. Ce que nous venons de dire des vaisseaux s'applique en partie aux nerfs.

L'importance des objets dont s'occupe la splanchnologie, les conséquences pratiques qui découlent des formes, des connexions et de la structure de ces organes compliqués, voilà les motifs et l'excuse de l'étendue que nous avons donnée à cette partie de notre ouvrage.

5° L'étude du *cœur*, des *artères* et des *veines* présente peu de modifications depuis la dernière édition.

Mais celle des *vaisseaux lymphatiques* a été l'objet des travaux importants dont nous aurons soin de faire connaître les résultats.

6° Dans l'étude du *système nerveux central,* nous avons adopté un ordre nouveau, qui nous a paru extrêmement avantageux pour graver dans l'esprit du lecteur les nombreux détails de texture et les connexions si complexes que présente cette partie de l'organisme.

Pour faciliter les dissections nous avons donné un peu plus d'extension, partout où le besoin s'en est fait sentir, à l'indication du mode de préparation : à la suite des descriptions on trouvera un court aperçu sur les fonctions des principaux organes. Empiétant le moins possible sur le domaine de la physiologie, nous avons voulu simplement, en rattachant aux faits anatomiques quelques-unes des conséquences physiologiques qui en découlent le plus immédiatement, faire saisir plus nettement au lecteur l'importance de ces faits et les leur graver plus profondément dans l'esprit.

On ne saurait trop le répéter, l'anatomie est la base de l'édifice médical, et ce serait étrangement la méconnaître que de ne la regarder que comme la *première des sciences accessoires de la médecine;* sans

elle, le physiologiste bâtit sur le sable ; sans elle, il n'y a pas de chirurgie ; l'anatomie n'est pas moins indispensable au médecin, auquel elle révèle le siége des maladies et les changements de forme, de volume, de rapports et de texture que les organes malades ont subis.

L'anatomie est aussi de toutes les sciences celle qui excite le plus vivement notre curiosité. Si le minéralogiste et le botaniste se passionnent, l'un, pour la détermination d'une pierre, l'autre, pour celle d'une fleur, si l'enthousiasme de la science les porte à entreprendre les voyages les plus périlleux pour l'enrichir d'une nouvelle espèce, quelle ne doit pas être notre ardeur pour l'étude de l'homme, ce chef-d'œuvre de la création, dont la structure, si délicate et si résistante tout à la fois, nous montre et tant d'harmonie dans l'ensemble, et tant de perfection dans les détails !

Et à la vue de cette merveilleuse organisation, où tout a été prévu, coordonné avec une intelligence et une sagesse infinies, quel anatomiste n'est pas tenté de s'écrier avec Galien qu'un livre d'anatomie est le plus bel hymne qu'il ait été donné à l'homme de chanter en l'honneur du Créateur :

« *Sacrum sermonem quem ego Conditoris nostri verum hymnum* « *compono, existimoque in hoc veram esse pietatem, non si taurorum* « *hecatombas ei plurimas sacrificaverim, et casias aliaque sexcenta* « *odoramenta ac unguenta suffumigaverim, sed si noverim ipse primus,* « *deinde et aliis exposuerim quænam sit ipsius sapientia, quæ virtus,* « *quæ bonitas.* »

(Galen, *De usu part.*, lib. III.)

ANATOMIE DESCRIPTIVE

CONSIDÉRATIONS GÉNÉRALES

§ 1er. — OBJET ET DIVISION DE L'ANATOMIE.

Définition de l'anatomie.

Considérée sous le point de vue le plus général, l'*anatomie* (1) est une science qui a pour objet la structure des êtres vivants : elle est la science de l'organisation.

Or, les êtres vivants ou organisés se divisent en deux grands groupes, les végétaux et les animaux : il y a donc une *anatomie végétale* et une *anatomie animale*.

A. comparée.

Quand l'anatomie embrasse dans une étude générale toute la série des animaux, en examinant comparativement les mêmes organes dans les diverses espèces, elle prend le nom d'*anatomie comparée*.

L'anatomie comparée devient l'*anatomie philosophique* ou *transcendante*, lorsque de la réunion et de la comparaison des faits particuliers elle déduit des résultats généraux, des lois générales d'organisation.

A. spéciale.

Quand l'anatomie a pour objet l'étude d'une seule espèce, elle s'appelle *anatomie spéciale* : anatomie de l'homme, anatomie du cheval, etc.

A. physiologique. A. pathologique.

Tantôt l'anatomie étudie les organes sains : elle prend alors le nom d'*anatomie physiologique* ; tantôt elle étudie les organes malades : elle prend alors celui d'*anatomie pathologique*.

Anatomie descriptive. A. générale. Histologie.

Lorsque l'anatomie physiologique étudie successivement les différents organes du corps, elle est appelée *anatomie descriptive*. Si, au contraire, sans s'arrêter à aucun organe en particulier, elle s'applique à connaître les matériaux, les éléments anatomiques dont ces organes sont formés, elle prend le nom d'*anatomie générale*. Celle-ci s'appelle *anatomie de texture* ou *histologie*, quand elle s'attache surtout à déterminer les parties constituantes ou les éléments dont ces matériaux sont composés, et le mode de groupement de ces éléments.

Un mot sur ces deux manières d'envisager l'anatomie.

Objet de l'anatomie descriptive

L'anatomie descriptive nous apprend le nom des organes, ou la nomenclature anatomique, leur nombre, leur situation, leur direction, leur volume, leur poids, leur couleur, leur consistance, leur figure, leurs régions et leurs rapports ; en un

(1) Le mot *Anatomie* vient du grec (τέμνω et ἀνά, couper parmi). La dissection est, en effet, le principal moyen d'étude de l'anatomiste ; mais les injections, la dessiccation, l'emploi des agents chimiques constituent des moyens auxiliaires très-utiles. Dans ces derniers temps, l'examen microscopique a enrichi la science d'un ordre de faits de la plus haute importance.

mot, elle trace la topographie du corps humain. Sous plus d'un rapport, elle est à la médecine ce que la géographie est à l'histoire.

Anatomie des peintres.

On peut rattacher à l'anatomie descriptive, comme étant une de ses dépendances, l'*anatomie des peintres et des sculpteurs*, qu'on peut définir la connaissance de la surface extérieure du corps, soit dans les diverses attitudes du repos, soit dans les divers mouvements. Nous ferons remarquer à ce sujet que la détermination précise des saillies et des creux extérieurs peut fournir des indices extrêmement précieux sur la situation et l'état des parties profondes, et qu'à ce titre elle ne doit pas être négligée par le médecin.

L'anatomie descriptive, telle que nous venons de l'envisager, est parvenue en ce moment à un haut degré de précision, et c'est à elle que font allusion ceux qui disent qu'il n'y a plus rien à faire en anatomie.

Objet de l'anatomie générale.

L'anatomie générale étudie les substances organisées dont sont composés les organes, abstraction faite du volume, de la forme et de la situation de ces derniers ; elle envisage ces substances non-seulement dans toutes les régions, tous les organes où elles se présentent chez un même animal, mais encore dans toute la série des êtres vivants. Un exemple fera mieux comprendre notre pensée : l'anatomie descriptive nous fait connaître les muscles (biceps, brachial antérieur), les os, le foie, etc., d'un animal déterminé ; l'anatomie générale est l'étude de la substance musculaire, de la substance osseuse, de la substance du foie, examinées dans toute la série animale. Par elle, les organes sont décomposés en tissus simples ou complexes, ceux-ci en éléments anatomiques, qu'elle étudie d'une manière abstraite, indépendamment des organes qu'ils concourent à former. Reconstituant ensuite l'économie de toutes pièces, par une sorte de synthèse, elle montre dans la combinaison des tissus ou éléments anatomiques deux à deux, trois à trois, le secret de l'organisation des parties les plus complexes et les plus différentes au premier abord.

Analyse et synthèse des organes.

Anatomie du fœtus.

Une branche de l'anatomie cultivée de nos jours avec beaucoup de succès, c'est l'*anatomie du fœtus*, appelée aussi *anatomie d'évolution*, et plus généralement *anatomie des âges*; elle a pour objet l'étude du développement des organes, des modifications successives, et quelquefois même des métamorphoses qu'ils subissent depuis le premier moment de leur apparition jusqu'à leur état parfait, et depuis leur état parfait jusqu'à leur décrépitude.

Anatomie appliquée.

Enfin, il est une espèce d'anatomie qu'on peut appeler *anatomie appliquée*, parce qu'elle s'attache surtout à faire ressortir les applications pratiques qu'on peut faire de l'anatomie à la médecine et à la chirurgie. Dans cette manière d'envisager l'anatomie, le corps est décomposé en régions ou départements, chaque région en couches successives. On détermine les rapports des différentes couches entre elles, et, dans chaque couche, les parties qui la constituent. En un mot, on se propose constamment pour but la solution de cette question : « Étant « données une région, une étendue quelconque de la surface du corps, déter- « miner les parties qui y correspondent à diverses profondeurs, et l'ordre de « leur superposition. » C'est cette espèce d'anatomie qu'on appelle généralement *anatomie des régions*, *anatomie topographique*, et même *anatomie chirurgicale*, parce qu'elle a été étudiée principalement jusqu'à ce jour sous le point de vue de ses applications à la chirurgie. Mais il serait facile de prouver qu'à l'exception des membres ou extrémités, dont la connaissance anatomique ne fournit que très-peu d'applications à la médecine proprement dite, l'étude des régions n'est pas moins importante pour le médecin que pour le chirurgien. Aussi, pour lui

donner une dénomination en harmonie avec son but, on devra l'appeler *anatomie topographique médico-chirurgicale*. Anatomie topographique médico-chirurgicale.

Tels sont les différents points de vue sous lesquels l'anatomie peut être envisagée.

§ 2. — IDÉE GÉNÉRALE DU CORPS DE L'HOMME.

Avant d'aborder la description détaillée des nombreux organes dont la réunion constitue le corps humain, il nous a paru convenable de jeter un coup d'œil rapide sur l'organisme tout entier, de présenter toute la série de ces organes dans un résumé succinct. Ces idées d'ensemble, loin d'embarrasser l'esprit, l'éclairent et le satisfont à la fois, en lui montrant les objets dans leurs véritables rapports, et en lui découvrant le but de ses travaux.

L'idée la plus générale qu'on puisse se faire du corps humain, c'est celle de deux cavités allongées ou de deux cylindres creux placés parallèlement l'un au-devant de l'autre, et se touchant dans toute leur longueur. Le cylindre antérieur renferme tous les appareils de la nutrition et de la reproduction, et comme ces fonctions sont communes aux végétaux et aux animaux, on peut lui donner le nom de *cylindre végétatif* ou *splanchnique* (*fig.* 1). Le cylindre postérieur sert à loger les organes centraux du système nerveux, c'est-à-dire les instruments de la sensibilité, de l'intelligence et de la volonté, fonctions qui sont le partage exclusif de l'animalité ; il convient donc de l'appeler *cylindre nerveux* ou *animal*. Idée générale du corps humain. Deux cylindres creux.

Fig. 1.

Coupe schématique antéro-postérieure du corps : le cylindre animal est en noir, le cylindre végétatif en rouge.

Ces deux cylindres ont leurs cavités parfaitement distinctes l'une de l'autre. Au voisinage de leur extrémité supérieure, ils se coudent presque à angle droit, de façon que le cylindre postérieur devient supérieur, et l'antérieur inférieur. En même temps le cylindre postérieur se dilate considérablement, pour constituer un renflement sphéroïdal dans lequel se trouve l'encéphale, et qui porte le nom de *crâne* ; dans tout le reste de sa longueur, il présente un diamètre sensiblement égal, sauf à son extrémité inférieure, où il se termine en pointe.

Le cylindre antérieur a une capacité de beaucoup supérieure à celle du cylindre postérieur. Sa portion coudée, placée au-dessous du crâne, constitue la *face*. Le crâne et la face sont intimement soudés ensemble, et forment la *tête*. Immédiatement au-dessous de la tête, se voit la portion la plus étroite du cylindre antérieur, laquelle, unie à la portion correspondante du cylindre postérieur, porte le nom de *col*. Puis vient une vaste cavité, dans laquelle se trouvent contenus les viscères, et qu'une cloison transversale divise en *cavité pectorale* et *cavité abdominale*. Cette portion inférieure du cylindre végétatif forme, avec celle du cylindre animal, ce qu'on appelle le *tronc*. A ce dernier sont appendus des espèces de prolongements articulés, appelés *membres* : on les distingue en *membres supérieurs* et *membres inférieurs*. Tête. Col. Tronc.

Si maintenant nous voulons entrer dans quelques détails, nous voyons d'abord un tégument général, qui, comme un vêtement, enveloppe la totalité du corps, et se moule, pour ainsi dire, sur toutes ses parties. Ce tégument, c'est la *peau* ; les ongles et les poils en sont une dépendance. La peau présente un certain nombre d'ouvertures, qui établissent une communication entre l'extérieur et l'intérieur du corps; mais ces ouvertures ne consistent pas dans une perforation, une interruption réelle du tissu de la peau : sur le pourtour de chacune d'elles, la peau se réfléchit, en présentant d'importantes modifications dans sa structure, et va constituer les *membranes muqueuses*, sorte de *tégument interne*, qui peut être regardé comme un prolongement du tégument externe. On pourrait donc à la rigueur considérer le corps de l'homme comme essentiellement formé par une peau repliée sur elle-même. Cette vue de l'esprit se trouve réalisée dans certaines espèces inférieures, où l'animal est réduit à un tube ou canal. Mais à mesure qu'on s'élève dans l'échelle animale, les couches qui séparent le tégument externe du tégument interne deviennent de plus en plus épaisses, et des cavités viennent s'interposer à ces deux téguments. Toutefois, quelque éloignés qu'ils soient l'un de l'autre, et quelques différences qu'ils présentent dans leur aspect extérieur, une foule d'analogies établissent d'une manière non équivoque la communauté de leur origine.

Peau.

Membranes muqueuses.

Sous la peau se voit une couche de *tissu cellulaire graisseux*, qui la soulève mollement, remplit les vides, et contribue à donner au corps ces formes arrondies, qui sont un caractère des animaux, et de l'espèce humaine en particulier. Dans quelques régions seulement, on trouve des muscles qui s'insèrent directement à la peau, qu'ils sont destinés à mouvoir : ce sont les *muscles peauciers*. Chez l'homme, les peauciers n'existent qu'à l'état de vestiges; ils sont presque tous concentrés au cou et à la face, où ils jouent un rôle important dans l'expression de la physionomie ; tandis que chez les grands animaux ces muscles doublent partout la peau, et même, dans certaines classes à organisation très-simple, constituent à eux seuls tout l'appareil de la locomotion.

Tissu cellulaire graisseux.

Dans le tissu cellulaire sous-cutané rampent les *veines* et *vaisseaux lymphatiques* superficiels ; ces derniers traversent, de distance en distance, des renflements nommés *ganglions lymphatiques*, qui sont réunis par groupes dans certaines régions.

Veines, vaisseaux et ganglions lymphatiques.

Au-dessous du tissu cellulaire sous-cutané sont des lames resplendissantes et plus ou moins fortes, suivant les régions, qui engaînent les masses plus profondes, et qui, par des prolongements détachés de leur face interne, forment plusieurs étuis fibreux ; ce sont les *aponévroses*.

Aponévroses

Dans l'intérieur de l'aponévrose d'enveloppe se trouvent des parties fasciculées rouges, disposées en plusieurs couches ; ce sont les *muscles*.

Muscles.

Au centre de toutes ces parties sont les *os*, pièces dures, inflexibles, servant de soutien à tout ce qui les entoure. C'est au voisinage des os, le plus profondément possible, et, par conséquent, à l'abri des corps extérieurs, que se trouvent les *vaisseaux* et les *nerfs* principaux. Enfin, entre ces diverses couches, au milieu des muscles, des vaisseaux et des nerfs, existe un *tissu cellulaire profond*, plus ou moins lâche ou chargé de graisse, qui isole les organes, en même temps qu'il les unit.

Os.

Vaisseaux.

Nerfs.

Telle est la structure générale des membres ou extrémités.

Si nous portons maintenant le scalpel sur le tronc, nous trouvons dans ses parois une disposition anatomique analogue à celle que nous venons d'indiquer

pour les membres ; mais plus profondément sont des cavités que tapissent des membranes minces, transparentes, humectées par un liquide qu'on nomme *sérosité* ; d'où le nom de *membranes séreuses*. Dans ces cavités sont logés des organes à structure complexe, portant le nom de *viscères*, et dont nous allons faire l'énumération rapide, en suivant un ordre en rapport avec les usages qu'ils remplissent dans l'économie. Membranes séreuses. Viscères.

Le corps de l'homme, comme celui de tous les êtres organisés, est composé de parties nommées *organes* (ὄργανον, instrument), qui diffèrent entre elles par leur structure et par leurs usages, mais qui toutes sont réunies pour le double but de la conservation de l'individu et de la conservation de l'espèce. Organes.

Pour concourir à ce résultat définitif, les organes sont distribués en un certain nombre de groupes ou de séries, dont chacune a une fin déterminée. Cette fin s'appelle *fonction* ; la série d'organes est un *appareil*. Fonctions. Appareils.

Or, parmi les appareils nécessaires à la conservation de l'individu, les uns sont destinés à établir ses rapports avec les objets extérieurs : ce sont les *appareils de relation* ; les autres ont pour fonction de réparer les pertes que font incessamment les organes : ce sont les *appareils de nutrition*.

I. Appareils de relation. — Les appareils de relation se divisent en *appareil de sensation* et en *appareil de mouvement*.

L'*appareil de sensation* se compose : 1° des *organes des sens*, 2° des *nerfs*, 3° de l'*encéphale* et de la *moelle épinière*.

Les organes des sens sont : la *peau*, qui jouit d'une sensibilité dont l'exercice constitue le *tact* : la peau, rendue mobile et dirigée par la volonté, au moyen de la disposition que présente la main humaine, prend le nom d'*organe du toucher* ; l'*organe du goût*, qui réside dans la membrane muqueuse de la bouche, c'est-à-dire à l'entrée des voies digestives, et qui est en rapport avec les qualités sapides et jusqu'à un certain point nutritives des corps ; l'*organe de l'olfaction*, qui a son siége dans la muqueuse pituitaire, membrane qui tapisse les fosses nasales, à l'entrée des voies respiratoires : c'est à lui que nous devons la notion des odeurs ; l'*organe de l'ouïe*, placé sur les parties latérales de la base du crâne, à la structure duquel président les lois de l'acoustique, et qui est en rapport avec les vibrations sonores ; l'*organe de la vue*, situé dans la cavité orbitaire, lequel est en rapport avec la lumière, et dans la construction duquel on trouve observées les lois les plus importantes de la dioptrique. Organes des sens.

De ces organes, les quatre derniers, réunis sous le nom d'organes des *sens spéciaux*, occupent la face ; quant au premier, ou organe du tact, il a son siége dans la peau et se trouve réparti sur toute la surface du corps. Les sens spéciaux occupent la face.

Les organes des sens reçoivent les *impressions* venues du dehors ; mais ces impressions mourraient dans leur intérieur, s'il n'existait des conducteurs chargés de les transmettre aux organes centraux, où s'opère la *perception* : ces conducteurs sont les *nerfs*, cordons blancs, fasciculés, plexiformes, dont une extrémité pénètre dans les organes, et dont l'autre extrémité répond à la *moelle épinière* et au *cerveau* ; ces derniers constituent la partie centrale du système nerveux, dont les nerfs forment la partie périphérique. Nerfs. Moelle épinière. Cerveau.

L'*appareil de la locomotion* comprend : 1° une partie active ou contractile : ce sont les *muscles* ; ceux-ci se terminent souvent par des *tendons*, organes d'un blanc nacré, qui, à la manière des cordes, réunissent en un seul point l'action des nombreux faisceaux dont se compose chaque muscle ; 2° une partie passive : ce sont les *os*, véritables leviers, qui forment la charpente du corps, et dont les Muscles. Tendons. Os.

extrémités constituent par leur contact mutuel les *articulations* ; dans celles-ci nous trouvons : *a*) des *cartilages*, substances compressibles et élastiques, qui amortissent la violence des chocs et régularisent les contacts ; *b*) un liquide onctueux, la *synovie*, sécrété par des membranes qu'on appelle *synoviales* : ce liquide remplit l'usage des corps gras dont sont enduits les rouages de nos machines ; *c*) enfin, des liens ou *ligaments*, qui maintiennent l'union des os.

Cartilages. Membranes synoviales. Ligaments.

Tels sont les appareils destinés à établir les relations de l'homme avec le monde extérieur.

II. Appareils de nutrition. — Les appareils qui accomplissent dans le corps de l'homme le grand acte de sa nutrition, sont les suivants :

A. L'*appareil digestif*, essentiellement constitué par un tube ou canal non interrompu, auquel on donne le nom de *canal alimentaire*. Ce canal présente, dans les divers points de son trajet, de nombreuses différences de forme, de calibre, de structure ; c'est ce qui l'a fait diviser en un certain nombre de segments, qui sont : 1° la *bouche* ; 2° le *pharynx* ; 3° l'*œsophage* ; 4° l'*estomac* ; 5° le *canal intestinal*, qui se divise lui-même en deux portions : l'*intestin grêle*, comprenant le *duodenum*, le *jejunum* et l'*iléon* ; et le *gros intestin*, subdivisé en *cœcum*, *côlon* et *rectum*.

Appareil digestif.

A ce long tube, dont la plus grande partie occupe la cavité abdominale, sont annexés : 1° les *glandes salivaires* ; 2° le *foie*, organe glanduleux, situé à la partie supérieure et droite de l'abdomen ; 3° la *rate*, qui forme, en quelque sorte, le pendant du foie à gauche ; 4° le *pancréas*, qui, par un orifice qui lui est commun avec le canal biliaire, verse dans le duodenum le fluide connu sous le nom de *suc pancréatique*.

Glandes salivaires. Foie. Rate. Pancréas.

B. A la surface interne du canal alimentaire, et plus particulièrement dans la portion qui porte le nom d'intestin grêle, prennent naissance des vaisseaux particuliers, dont la fonction consiste à puiser dans la cavité digestive certains éléments nutritifs provenant de la digestion ; ce sont les *vaisseaux absorbants chylifères*, qu'on nomme aussi *vaisseaux lactés*, à raison de la couleur blanche et laiteuse qu'ils présentent au moment où l'absorption s'opère. L'appareil absorbant se compose, en outre, d'un autre ordre de vaisseaux appelés *vaisseaux lymphatiques*, parce qu'ils contiennent un liquide incolore, qui porte le nom de *lymphe*, et qui est puisé par eux dans tous les points de l'économie. Tous les vaisseaux absorbants, de quelque ordre qu'ils soient, traversent d'espace en espace des renflements grisâtres, appelés *ganglions* ou *glandes lymphatiques*, et viennent en dernier résultat s'aboucher dans le système veineux.

Appareil absorbant. Chylifères. Vaisseaux lymphatiques. Ganglions lymphatiques.

C. Le *système veineux*, qui concourt aussi à l'absorption, prend sa source dans tous les points de l'économie ; il se compose de vaisseaux qu'on appelle *veines*, lesquelles sont coupées de distance en distance par des *valvules*, et vont toutes, en définitive, aboutir à deux grosses veines appelées *veines caves* ; de ces dernières, l'une, *supérieure*, rapporte le sang de la moitié supérieure du corps ; l'autre, *inférieure*, rapporte le sang de la moitié inférieure.

Appareil veineux.

Les deux veines caves se terminent au centre de la circulation, c'est-à-dire au *cœur*, véritable muscle creux, composé de quatre cavités contractiles : deux à droite, *oreillette* et *ventricule droits* ; deux à gauche, *oreillette* et *ventricule gauches*.

D. Aux appareils dont il vient d'être parlé, succède, dans l'ordre des fonctions, l'*appareil respiratoire*, qui se compose de deux sacs spongieux, placés sur les côtés du cœur et remplissant la presque totalité de la poitrine : ce sont les *poumons*. Ceux-ci reçoivent l'air par un conduit commun, la *trachée-artère*, surmontée d'un

Appareil respiratoire. Poumons. Trachée.

organe vibratile, l'*organe vocal* ou *larynx*, qui vient communiquer au dehors par les cavités nasale et buccale. Larynx.

E. De celle des cavités du cœur qu'on appelle le ventricule gauche, part un vaisseau considérable, l'*artère aorte*, tronc principal et primitif de toute cette classe de vaisseaux qu'on nomme *artères*, et qui sont destinés à distribuer dans toutes les parties du corps un sang rouge, propre à y entretenir la vie. Système artériel.

F. Aux appareils de nutrition se rattache encore l'*appareil urinaire*, qui se compose : 1° des *reins*, organes sécréteurs de l'urine ; 2° des *uretères*, par lesquels l'urine s'écoule, au fur et à mesure de sa production, dans un grand réservoir, la *vessie*, d'où elle n'est expulsée que par intervalles à travers un conduit qui porte le nom de *canal de l'urèthre*. Appareil urinaire.

III. Appareil de reproduction. — Les organes qui servent à la conservation de l'espèce, constituent l'*appareil générateur* ou *de reproduction*. Ils sont différents chez l'homme et chez la femme.

Ce sont, pour l'homme : 1° les *testicules*, organes préparateurs du sperme ou fluide fécondant ; 2° les *canaux déférents*, conduits qui transmettent le sperme des testicules aux vésicules séminales ; 3° les *vésicules séminales*, réservoir du sperme ; 4° les *conduits éjaculateurs*, par lesquels le sperme est porté dans l'*urèthre* ; 5° la *prostate* et les *glandes de Cowper*, appareil glanduleux annexé aux organes de la transmission du sperme ; 6° la *verge*, au moyen de laquelle le liquide fécondant est porté dans l'intérieur des organes génitaux de la femme. Organes génitaux de l'homme.

L'appareil générateur se compose, chez la femme, des organes suivants : 1° des *ovaires*, dont la fonction est de produire l'ovule ; 2° des *trompes utérines*, qui transmettent de l'ovaire à l'utérus l'ovule fécondé ; 3° de l'*utérus* ou *matrice*, où l'œuf fécondé séjourne et se développe pendant la durée de la grossesse ; 4° du *vagin*, conduit qui livre passage au produit de la conception lors de son expulsion définitive ; 5° de la *vulve*, qui comprend l'ensemble des parties génitales externes de la femme. 6° On doit considérer comme annexées à cet appareil les *glandes mammaires*, organes producteurs du lait, qui est destiné à la nutrition de l'enfant nouveau-né. Organes génitaux de la femme.

§ 3. — PLAN GÉNÉRAL DE L'OUVRAGE.

Dans quel ordre exposerons-nous les faits nombreux qui sont du domaine de l'anatomie ? Étudierons-nous les organes dans l'ordre de leur superposition ou dans l'*ordre topographique, à capite ad calcem ?* Mais il est évident que de cette manière on rapproche les parties les plus disparates, et qu'on sépare les unes des autres celles qui ont entre elles la plus grande analogie. L'*ordre physiologique*, c'est-à-dire l'ordre fondé sur les considérations qui président à la classification des fonctions, est évidemment le plus rationnel ; car il a l'avantage incontestable de préparer par l'étude des organes à l'étude de leurs fonctions. Mais on s'aperçoit facilement que cet ordre physiologique doit être modifié dans l'étude des organes par l'*ordre de la difficulté* ; car ce qui importe surtout dans un ouvrage d'enseignement, c'est de conduire l'esprit comme par degrés des objets simples et faciles à ceux qui sont plus compliqués. C'est par ce motif que l'appareil nerveux, qui devrait être rapproché de l'appareil locomoteur, si l'on adoptait l'ordre physiologique, sera relégué beaucoup plus loin. Ordre topographique. Ordre physiologique. Ordre de la difficulté.

Concilier l'ordre physiologique avec les difficultés des dissections, et autant que possible avec l'économie des sujets, tel est le but que nous nous sommes

proposé, et que l'ordre généralement adopté paraît convenablement remplir, sauf quelques modifications.

Le tableau suivant présente le plan général de cet ouvrage.

1° Appareil de la locomotion.	1° Des os	Ostéologie.
	2° Des articulations	Arthrologie.
	3° Des muscles et des aponévroses	Myologie.
2° Appareils de la digestion		Splanchnologie.
— de la respiration		
— génito-urinaire		
— de sensation		
3° Appareil de la circulation	Cœur	Angéiologie.
	Artères	
	Veines	
	Vaisseaux lymphatiques	
Appareil d'innervation	Moelle épinière	Névrologie.
	Encéphale	
	Nerfs	

PREMIÈRE PARTIE

APPAREIL DE LA LOCOMOTION

I. — DES OS OU DE L'OSTÉOLOGIE

CHAPITRE PREMIER

CONSIDÉRATIONS GÉNÉRALES

Définition des os.

Les *os* sont des organes durs et rigides, destinés à servir de soutien à toutes les autres parties du corps, de moyens de protection à plusieurs, de points d'attache et de leviers aux muscles au milieu desquels ils sont situés.

Tous les os ont un périoste.

Les os ont une structure et une composition chimique qui ne permettent point de les confondre avec d'autres parties dures qu'on rencontre dans l'organisme, telles que les dents, les ongles, les cornes. Un caractère extérieur qui les en distingue non moins nettement, c'est qu'ils ont une membrane fibreuse et vasculaire qui porte le nom de *périoste* (περί, autour; ὀστέον, os).

Les os sont propres aux animaux vertébrés.

Ajoutons que les véritables os sont exclusivement propres aux animaux vertébrés.

Importance de l'ostéologie.

L'étude des os ou l'*ostéologie* peut être considérée comme la base de l'anatomie ; car, si l'on ne connaît pas les os, comment connaître les insertions musculaires, les rapports exacts des muscles, des nerfs, des viscères, et surtout des vaisseaux, pour lesquels les os fournissent des points de ralliement invariables ? Aussi, depuis l'école d'Alexandrie, est-ce par l'ostéologie qu'on commence l'étude de l'anatomie, dont elle est en quelque sorte le vestibule.

De nos jours, des anatomistes transcendants se sont occupés d'une manière toute spéciale du système osseux, sans doute à cause de la facilité de son étude ; et de leurs travaux, spéculatifs à beaucoup d'égards, sont résultées des notions beaucoup plus complètes sur des points de fine ostéologie, qui avaient à peine fixé l'attention des anciens observateurs.

Enfin, l'ostéologie est devenue, depuis les beaux travaux de Cuvier sur les animaux fossiles, une des bases de la paléontologie et de la géologie. Par l'étude des os, l'anatomiste a pu s'élever jusqu'à la détermination de genres et d'espèces d'animaux qui n'existent plus aujourd'hui, et donner en quelque sorte une nouvelle vie à ces vieux débris épars du règne animal antédiluvien. C'est ainsi que les ossements fossiles, placés dans un ordre invariable au milieu des couches secondaires du globe, ont été transformés en des monuments plus authentiques que les monuments historiques, quelque irrécusables qu'on suppose ces derniers.

§ 1. — IDÉE GÉNÉRALE DU SQUELETTE.

Les os forment un système, un tout, dont les différentes parties sont contiguës et liées entre elles. Un seul os, l'*hyoïde*, fait exception à cette loi ; encore les ligaments au moyen desquels il tient au reste du système osseux sont-ils évidemment la représentation des pièces osseuses qui, chez les animaux, unissent l'hyoïde au temporal. L'ensemble des os constitue le *squelette*. On appelle *squelette naturel* celui dont les diverses pièces sont unies par leurs ligaments, *squelette artificiel* celui dont les pièces sont unies par des liens artificiels, tels que des fils métalliques.

Squelette naturel et artificiel.

Idée générale du squelette.

Colonne vertébrale.

Crâne.

De cette réunion résulte une sculpture osseuse, symétrique, régulière, essentiellement composée d'une colonne centrale, la *colonne vertébrale* (Co. *v.*) ou le *rachis*, se terminant à sa partie supérieure par un renflement considérable qu'on appelle *crâne* (Cr.), et à sa partie inférieure par une réunion de vertèbres soudées, qui constituent le *sacrum* (Sa.) et le *coccyx*. A cette colonne sont comme appendus :

Face.

1° Au-devant et au-dessous du crâne, un édifice osseux très-compliqué : c'est la *face*, qui se divise en deux *mâchoires*, l'une *supérieure* (Ma. *s.*), l'autre *inférieure* (Ma. *i.*) ;

Thorax.

2° De chaque côté, douze arcs flexibles, élastiques, les *côtes* (Co.), qui aboutissent en devant à une autre colonne, le *sternum* (St.). L'ensemble de ces s et des douze vertèbres correspondantes constitue le *thorax* ou la poitrine ;

Membres.

Thoraciques

Abdominaux

3° Quatre prolongements qui portent le nom de *membres* ou *extrémités, deux supérieurs* et *deux inférieurs* : les deux premiers, appelés aussi *membres thoraciques*, parce qu'ils répondent au *thorax* ; les deux inférieurs, nommés aussi *membres pelviens*, parce qu'ils répondent au bassin, *pelvis*, mais qui sont beaucoup mieux désignés sous le nom de *membres abdominaux*.

Les membres thoraciques et les membres abdominaux, n'étant évidemment que deux variétés d'un même type fondamental, sont essentiellement composés d'un même nombre de parties analogues ; ce sont :

Épaule et bassin.

a. Une ceinture osseuse, qui, pour le membre thoracique, est constituée par l'*épaule* (Cl., Om.), et pour le membre abdominal, par le *bassin* (Il.) ;

Humérus et fémur.

b. Une deuxième partie qu'on peut, en quelque sorte, considérer comme le corps du membre : c'est l'*humérus* (Hu.), pour le membre thoracique ; le *fémur* (Fé.), pour le membre abdominal ;

Avant-bras et jambe.

c. Un *manubrium* ou manche (pour nous servir d'une expression de Galien) : c'est, d'une part, l'*avant-bras* (Cu., Ra.) ; d'une autre part, la *jambe* (Ti., Pé.) ;

Main et pied

d. Enfin, des appendices digités qui constituent les extrémités proprement dites : ce sont la *main* et le *pied*.

Nombre des os.

A. Nombre des os. — Les auteurs ne sont point d'accord sur le nombre des os. Quelques-uns, par exemple, décrivent le sphénoïde et l'occipital comme ne formant qu'un seul os ; tandis que la plupart des anatomistes les considèrent comme formant deux os bien distincts. Il en est qui admettent dans le sternum trois pièces qu'ils décrivent isolément. Plusieurs, à l'exemple des anciens, font de l'os de la hanche trois os distincts : le pubis, l'ischion et l'ilion ; d'autres reconnaissent cinq vertèbres pelviennes ou sacrées, trois ou cinq os hyoïdiens ; enfin les os sésamoïdes, et même les os wormiens, négligés par les uns, sont rangés par les autres au nombre des os.

Fig. 2.

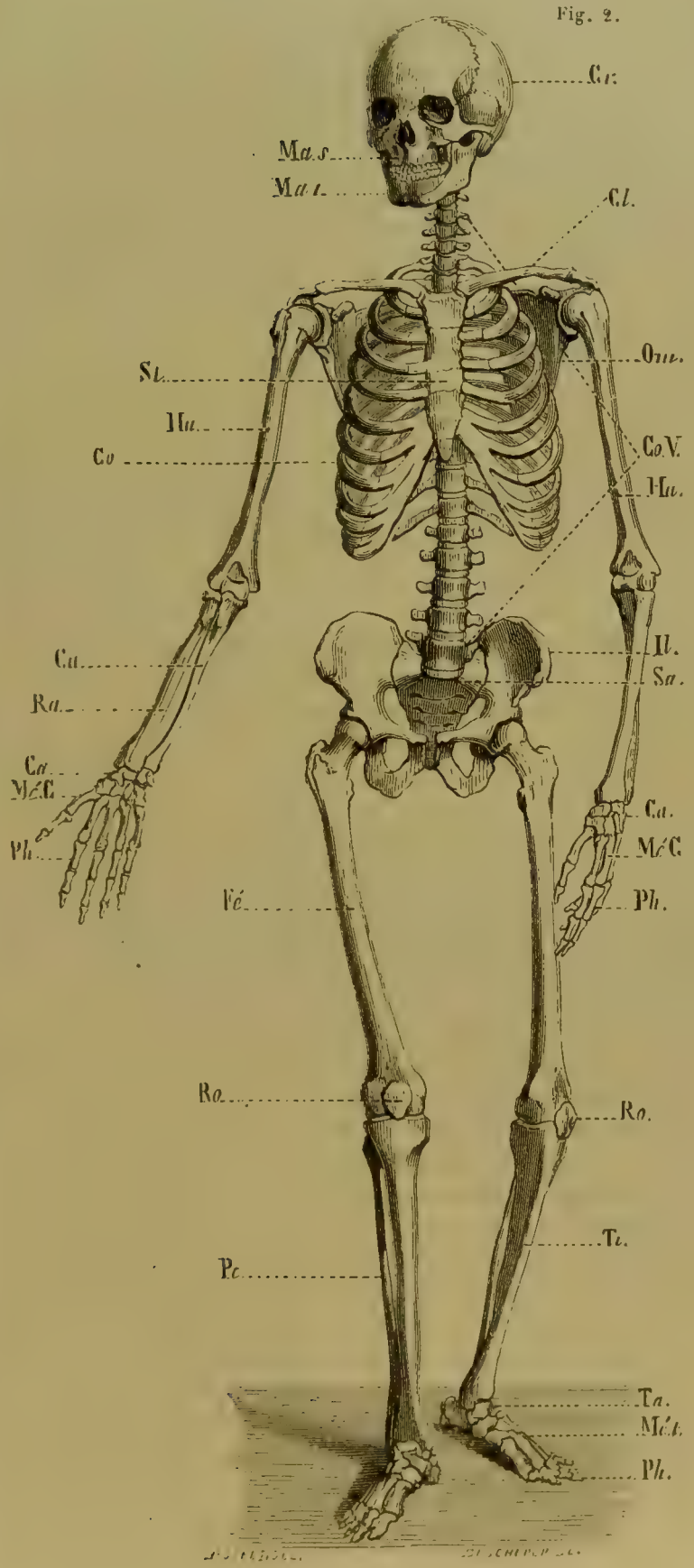

SQUELETTE.

Co. v., colonne vertébrale. — *Cr.*, crâne. — *Sa.*, sacrum. — *Ma. s.*, mâchoire supérieure. — *Ma. i.*, mâchoire inférieure. — *Co.*, côtes. — *St.*, Sternum. — *Cl.*, clavicule. — *Om.*, omoplate. — *Hu.*, humérus — *Cu.*, cubitus. — *Ra.*, radius. — *Ca.*, carpe. — *Mé. c.*, métacarpe. — *Ph.*, phalanges. — *Il.*, os iliaque. — *Fé.*, fémur. — *Ro.*, rotule. — *Ti.*, tibia — *Pé.*, péroné. — *Ta.*, tarse. — *Mé. t.*, métatarse. — *Ph.*, phalanges.

Différence entre les os proprement dits et les pièces d'ossification.

Loin de dissiper l'incertitude qui régnait encore sur le dénombrement des pièces du squelette, les idées de quelques modernes sur le développement des os n'ont pas peu contribué à augmenter la confusion à ce sujet, attendu que plusieurs d'entre eux ne distinguent pas les os proprement dits d'avec les pièces d'ossification. Toutefois, l'incertitude cessera à cet égard, si l'on ne considère comme des os que les pièces du squelette séparables à l'époque du développement complet. Or, l'époque à laquelle se complète le développement du système osseux est l'espace compris entre la vingt-cinquième et la trentième année.

C'est en partant de ces principes que nous compterons 198 os dans le corps humain, savoir :

Colonne vertébrale, y compris le *sacrum* et le *coccyx*		26
Crâne		8
Face		14
Os hyoïde		1
Thorax (côtes, sternum)		25
Pour chaque extrémité supérieure, épaule, bras, avant-bras et main,	32,	64
— inférieure, bassin, cuisse, jambe et pied	30,	60
		198

Le nombre des os est de 198.

Total : 198 os, non compris les os wormiens et les os sésamoïdes, parmi lesquels nous rangeons la rotule.

Or, parmi ces 198 os, il y en a 34 seulement d'impairs ; tous les autres sont pairs, ce qui réduit à 116 le nombre des os à étudier.

B. Méthode générale de description des os. — Avant de procéder à l'étude de chacune des pièces du squelette en particulier, nous devons exposer la méthode générale qui nous servira de guide dans leur description.

Objets à considérer dans l'étude d'un os.

Les différents chefs auxquels peuvent se rattacher tous les détails descriptifs d'un os, sont relatifs : 1° au nom, ou à la nomenclature ; 2° à la situation générale ; 3° à la direction ; 4° au volume et au poids ; 5° à la figure ; 6° aux régions ; 7° aux rapports ; 8° à la conformation intérieure ; 9° à la texture intime ; 10° au développement.

Nomenclature des os; ses imperfections.

1. *Nomenclature.* — La nomenclature ostéologique offre de nombreuses imperfections. Persuadés de l'importance qu'il faut, dans l'étude des sciences, attacher au choix du langage, quelques anatomistes ont tenté à plusieurs reprises des réformes qui n'ont eu que peu de succès, en sorte que les anciennes dénominations sont presque toutes conservées. Nous n'adopterons des nomenclatures modernes que les noms remarquables par leur grande justesse, ou ceux qui auront déjà reçu la sanction de l'usage.

Bases qui ont servi à la dénomination des os.

Toutefois, nous pouvons dire ici que les dénominations des os ont été déduites, *a.* de leur situation : tel est le frontal, parce qu'il est situé au front ; *b.* d'une similitude grossière, soit avec des objets qu'on suppose généralement connus, ainsi qu'on le voit pour les os appelés tibia, scaphoïde, marteau, enclume, étrier ; soit avec des formes géométriques : os carré, cuboïde ; *c.* de leur grandeur : le grand os du carpe, les petits os ou osselets de l'ouïe ; *d.* de quelque circonstance de leur conformation extérieure : os cribleux ou ethmoïde, os unciforme ou crochu ; *e.* du nom de l'auteur qui les a décrits le premier avec le plus de soin : cornets de Bertin, de Morgagni, apophyses d'Ingrassia.

2. *Situation générale.* — On détermine la *situation* d'un os, en comparant la

place qu'il occupe avec celle qui appartient à d'autres pièces du squelette. Pour rendre cette comparaison possible, on suppose le corps entouré de plusieurs plans, auxquels on donne les noms suivants : on appelle *plan antérieur* celui qui passe au-devant du front, de la poitrine et des pieds; *plan postérieur*, celui qui passe derrière l'occiput et les talons; *plan supérieur*, celui qui est placé horizontalement au-dessus de la tête; *plan inférieur*, celui qui passe au-dessous de la plante des pieds; et *plans latéraux*, les deux plans qui complètent, sur les côtés, l'espèce de boîte ou de parallélipipède dont on suppose que le corps est circonscrit. Enfin, le corps étant symétrique, c'est-à-dire divisible en deux moitiés semblables, on admet un septième plan, *plan médian* ou *antéro-postérieur*, qui trace la démarcation de ces deux moitiés. La ligne qu'on suppose marquer l'intersection du plan médian avec la surface antérieure du corps, porte le nom de *ligne médiane*.

Plans de circonscription du squelette.

Plan médian.

Ligne médiane.

Cela étant admis, rien de plus facile que de déterminer la position d'un os. Est-il plus rapproché du plan antérieur que les os avec lesquels on le compare? on dit qu'il leur est antérieur. Est-il plus rapproché du plan postérieur? on dit qu'il leur est postérieur. Soient pris pour exemple les os malaires ou os de la pommette : relativement à toute la face, ils sont placés à la partie antérieure, supérieure, et un peu latérale; relativement aux os voisins, ils sont situés au-dessous du frontal, au-dessus et un peu en dehors des os maxillaires, au-devant des grandes ailes du sphénoïde et de l'apophyse zygomatique du temporal.

Détermination de la position des os.

La situation d'un os impair ou médian est déterminée lorsqu'on connaît le rapport de cet os avec deux plans de circonscription; celle d'un os pair n'est déterminée que par la connaissance des rapports de cet os avec trois plans de circonscription. Exemple : le *sternum*, os impair, peut être mis en position quand on en connaît le plan antérieur et l'extrémité supérieure; tandis que pour la position du *fémur*, os pair, il faut déterminer son plan antérieur, son plan interne et son extrémité supérieure.

Mise en position des os.

3. *Direction.* — Considérés en eux-mêmes, indépendamment du squelette, les os peuvent être *rectilignes*, *curvilignes*, *anguleux*, *tordus* sur eux-mêmes. Les os longs ne sont jamais parfaitement rectilignes : tantôt ils présentent une incurvation légère, comme le fémur; tantôt ils sont courbés en sens inverses à leurs deux extrémités, en forme d'S, comme la clavicule; d'autres fois ils sont tordus sur eux-mêmes, suivant leur axe : tels sont l'humérus, le péroné, etc.

Direction absolue.

Considérés dans leurs rapports avec les divers plans qui circonscrivent le corps, les os sont *verticaux*, *horizontaux* ou *obliques*. Quand un os est *oblique*, la direction en est déterminée par la situation respective de chacune des deux extrémités de l'os. Soit, par exemple, un os oblique dont une des extrémités est à la fois plus rapprochée du plan supérieur, du plan médian et du plan postérieur que l'autre extrémité : on dira que l'os est oblique de *haut en bas*, de *dedans en dehors* et d'*arrière en avant*. Il est facile de voir que de cette manière on indique avec la plus grande exactitude la direction d'un os relativementaux divers plans qui entourent le squelette.

Direction relative : verticale, horizontale, oblique.

Détermination de l'obliquité d'un os.

Il faut bien remarquer que la direction doit être exprimée en partant toujours du même point, c'est-à-dire de la même extrémité. Ainsi, une fois qu'on a dit que l'os est dirigé de haut en bas, on doit, en déterminant l'obliquité d'avant en arrière et l'obliquité de dedans en dehors, partir toujours de l'extrémité supérieure.

4. *Volume, poids, densité.* — Le *volume* d'un os pourrait se mesurer par l'éten-

Volume.

due de ses trois dimensions; mais une appréciation rigoureuse de ce volume étant en général inutile, on s'est contenté d'indiquer le volume de chaque os relativement à celui des autres, d'où la division des os en *grands, moyens* et *petits;* distinction tout à fait vague et futile, attendu que depuis l'os le plus volumineux jusqu'au plus petit, il y a une gradation telle que les limites sont tout à fait arbitraires.

Poids.

Le *poids* du squelette, comparé au poids du reste du corps, le poids de chaque os en particulier, le poids comparatif des os entre eux ne présentent que peu d'intérêt; il n'en est pas de même du *poids spécifique* ou de la *densité des os.*

Poids spécifique, ou densité.

Sous le point de vue de la *densité*, c'est-à-dire du nombre des molécules sous un volume donné, les os sont les plus pesants de tous les organes. Cette vérité n'est nullement contredite par la légèreté de certains os, qui n'est qu'apparente, et qui dépend des espaces vides ou cellules dont ils sont creusés.

Différences de densité suivant l'espèce d'os

Au reste, cette densité varie dans les diverses espèces d'os, dans les os de la même espèce, et même dans les différentes parties du même os. Ainsi, dans les os longs, c'est à la partie moyenne qu'on remarque la plus grande densité; les extrémités des mêmes os longs et les os courts ont une densité beaucoup moindre. Les os larges tiennent le milieu entre le corps des os longs et les os courts : parmi les os larges, les os du crâne sont bien plus denses que ceux du bassin.

Suivant l'âge.

L'âge influe singulièrement sur le poids spécifique des os. On disait, il n'y a pas longtemps, que les os du vieillard sont spécifiquement bien plus pesants que ceux de l'adu te, de même que les os de l'adulte sont spécifiquement plus pesants que ceux de l'enfant; et cela paraissait d'autant plus probable, qu'on admettait généralement, comme loi constante de l'organisation, que le phosphate calcaire augmente dans les os en raison directe des progrès de l'âge; et l'on sait que le poids des os dépend en partie de la présence du phosphate calcaire.

Mais sur ce point, comme sur tant d'autres, l'expérience a démenti les prévisions du raisonnement. Ainsi, il est positif que le poids spécifique, de même que le poids absolu de l'os, est beaucoup moins considérable chez le vieillard que chez l'adulte; et cette différence tient à la déperdition de substance que subissent les os, comme d'ailleurs tous les autres tissus, par suite des progrès de l'âge. Chez le vieillard, les parois du cylindre des os longs ont notablement diminué d'épaisseur, tandis que la cavité médullaire est proportionnellement beaucoup plus considérable. On peut même dire, avec Chaussier, que la cavité médullaire des os longs a un diamètre d'autant plus grand que l'individu est plus avancé en âge. Il en est de même des cellules du tissu spongieux, qui deviennent beaucoup plus amples dans la vieillesse, et dont les parois acquièrent une extrême ténuité.

Densité moindre. fragilité des os du vieillard.

La fragilité croissante des os, et, par conséquent, la fréquence des fractures dans la vieillesse, s'expliquent facilement, puisqu'à l'accumulation du phosphate calcaire, qui rend l'os moins élastique et plus fragile, se joint la diminution de la masse, et conséquemment de la résistance. C'est uniquement sous le point de vue de la quantité de phosphate calcaire qu'on peut dire que le système osseux devient prépondérant dans la vieillesse.

Comparaison des os avec les objets connus.

5. *Forme.* — Pour faire connaître la forme des os, *a*) on les compare, soit à divers objets connus, soit à certaines formes géométriques. Ainsi, on a comparé le coronal aux coquilles des pèlerins, le sphénoïde à une chauve-souris dont les ailes seraient étendues, etc. On conçoit que, malgré son inexactitude, ce

mode de comparaison, si familier aux anciens, ne saurait être proscrit entièrement de la science. Quant à la comparaison des os, dont les formes sont si peu régulières, avec les corps réguliers des solides dont s'occupe la géométrie, elle n'est pas moins infidèle que la précédente, et cependant nous continuerons de dire, avec tous les anatomistes, que les os courts sont cuboïdes, le corps des os longs prismatique et triangulaire, la mâchoire inférieure parabolique ; nous parlerons de sphères, de cônes, d'ovoïdes, de cylindres, etc. Avec les formes géométriques.

b. Il importe avant tout de déterminer s'ils sont *symétriques* ou *non symétriques*. Ainsi, parmi les os, les uns sont divisibles en deux moitiés qui sont exactement la répétition l'une de l'autre : ce sont les *os symétriques* ou *impairs*, qu'on appelle encore *os médians*, parce qu'ils occupent tous la ligne médiane. Les autres ne sont nullement divisibles en deux parties semblables : ce sont les os *non symétriques*, qu'on appelle encore *os pairs* ou *latéraux*, parce qu'ils sont toujours pairs et placés de chaque côté de la ligne médiane. Os symétriques, impairs, médians. Os non symétriques. pairs, latéraux.

c. Il est essentiel d'indiquer les rapports des trois dimensions des os entre elles. Quand les trois dimensions, longueur, largeur et épaisseur, sont à peu près égales, on dit que l'os est *court;* quand deux dimensions, la longueur et la largeur, l'emportent sur la troisième et sont à peu près égales, on dit que l'os est *large* ou *plat;* enfin, la prédominance d'une dimension sur les deux autres constitue le caractère des *os longs*. Disons toutefois que cette distinction n'est pas rigoureuse, parce qu'il est des *os mixtes*, qui participent à la fois du caractère des os longs et du caractère des os larges. Os courts. Larges. Os longs.

Les *os longs* occupent les membres, au centre desquels ils forment une suite de colonnes ou de leviers superposés. Les os des membres thoraciques sont généralement moins longs et moins volumineux que ceux des membres abdominaux. Les os les plus longs occupent la partie supérieure des membres. Os longs.

C'est à leur partie moyenne que les os longs offrent le diamètre le moins considérable. De cette partie, comme d'un centre, l'os va en augmentant graduellement de volume, à mesure qu'on approche des extrémités, qui sont renflées et offrent souvent un diamètre double ou triple de celui du corps de l'os.

On divise les os longs en *corps* et en *extrémités*.

Le *corps* des os longs est presque toujours prismatique et triangulaire; en sorte que, sous ce rapport, les os semblent faire exception à cette loi générale des corps organisés, pour lesquels existent les formes arrondies, et se rapprocher du règne minéral, auquel paraissent affectées les formes anguleuses. Corps prismatique et triangulaire

Les *extrémités* des os longs ne sont aussi volumineuses que parce qu'elles servent : 1° aux articulations; 2° aux insertions des ligaments et des muscles; 3° à la réflexion des tendons, qu'elles éloignent du parallélisme. On peut considérer dans chaque extrémité une partie articulaire, qui est lisse, couverte de cartilage dans l'état frais, non percée de trous, et une partie non articulaire, qui est inégale, percée de trous, parsemée d'éminences et d'enfoncements. Extrémités.

Les *os larges*, destinés à former des cavités, sont plus ou moins recourbés sur eux-mêmes, et offrent à considérer deux surfaces, l'une profonde, concave, l'autre convexe, superficielle, et une circonférence. Il est des os larges qui sont alternativement concaves et convexes sur la même face; tels sont les os des hanches. Os larges. Surfaces concave et convexe. La concavité et la convexité des os larges ne sont point en raison directe l'une de l'autre.

Dans les os larges, les inégalités, les saillies et même les grandes concavités de l'une des faces ne sont point en rapport rigoureux avec des dispositions correspondantes sur la face opposée. Ainsi, la portion iliaque de l'os des han-

ches représente en dedans, au lieu d'une convexité correspondante à la fosse iliaque externe, une autre excavation ou fosse iliaque interne; de même, au crâne, des empreintes et des éminences existent à la surface interne, tandis que la surface extérieure est uniformément convexe et presque lisse. La bosse pariétale, les bosses occipitales elles-mêmes seraient deux ou trois fois plus saillantes, si la concavité intérieure était fidèlement représentée au dehors par une saillie correspondante, et si cette concavité n'était pas creusée en grande partie aux dépens de l'épaisseur de l'os.

Circonférence.

La circonférence des os larges, destinée soit à des articulations, soit à des insertions, présente pour l'un et l'autre usage une grande épaisseur. Ainsi, les pariétaux, si minces à leur centre, deviennent beaucoup plus épais à leur circonférence. La circonférence est simplement épaissie, lorsqu'elle doit fournir des insertions musculaires : exemples, l'os des hanches; elle offre des dentelures, des coupes obliques ou biseaux, simples ou alternatifs, des sinuosités, lorsqu'elle est destinée à des articulations : exemple, les os du crâne.

Os courts.

Les *os courts* se rencontrent surtout à la colonne vertébrale, au carpe et au tarse, en un mot, partout où une grande solidité se trouve jointe à des mouvements partiels très-bornés. Ils sont toujours groupés en assez grand nombre. Leur forme est extrêmement irrégulière, généralement cuboïde : ils sont d'ailleurs taillés à facettes pour leurs nombreuses articulations. La partie de leur surface qui n'est pas articulaire, est rugueuse, pour servir à des insertions ligamenteuses et tendineuses.

Régions.

La surface des os présentant une foule d'objets à considérer, il est nécessaire, pour n'omettre aucun détail essentiel dans la description, de diviser cette surface en un certain nombre de portions ou régions, que l'on passe successivement en revue. Ces portions de surface, appelées *faces*, sont limitées par des *bords* qui se réunissent pour former des *angles*.

Faces, bords, angles.

Ainsi, dans le corps prismatique et triangulaire des os longs, on considère *trois faces* et *trois bords*; dans les os larges, *deux faces* et une circonférence subdivisée en *bords* et présentant des *angles*; dans les os courts on considère *six faces*.

Nomenclature des faces et des bords.

Les faces et les bords sont désignés tantôt d'après leur situation : *face, bord supérieur, inférieur, antérieur, postérieur,* etc.; tantôt d'après les parties qu'ils concourent à former : *face orbitaire, palatine* du maxillaire supérieur; tantôt eu égard à leurs rapports, *face cérébrale, face cutanée* des os du crâne; *bord frontal, occipital, temporal* de l'os pariétal.

Lèvre externe, lèvre interne et interstice.

Lorsque les bords donnent insertion à un grand nombre de muscles, on a jugé convenable de diviser leur épaisseur en trois lignes parallèles : une moyenne, qu'on appelle *interstice,* et deux latérales, qu'on nomme *lèvre externe* et *lèvre interne* : exemple, bord supérieur de l'os coxal, ligne âpre du fémur.

Les os présentent des éminences et des cavités sur lesquelles il importe de jeter ici un coup d'œil général.

Les éminences osseuses étaient distinguées par les anciens en deux grandes classes : les *apophyses* et les *épiphyses*. Voici sur quelles bases reposait cette distinction, qui se rattache au mode de développement des diverses éminences. Suivant eux, parmi ces éminences, les unes naissent du corps même de l'os, et semblent n'en être que des prolongements, des végétations : ce sont les *apophyses*; les autres, au contraire, se forment par des noyaux osseux isolés, qui apparaissent à des époques variables dans le cours du développement des os :

Apophyses.

ce sont les *épiphyses*. Mais cette distinction, fondée sur une observation incomplète, a perdu toute sa valeur depuis que l'étude de l'ostéogénie a fait voir que la plupart des éminences osseuses se développent par des points isolés; en sorte que telle éminence, qui est épiphyse jusqu'à une certaine époque, devient apophyse quelque temps après. Si donc la plupart des éminences se forment par des points osseux particuliers, il ne peut y avoir entre elles d'autre différence que celle qui est relative à l'époque plus ou moins reculée de leur union avec le corps de l'os. Épiphyses.

Une distinction bien autrement importante est celle qui divise les éminences osseuses en *articulaires* et *non articulaires*.

A. Les *éminences articulaires* ont reçu différents noms. 1° On les appelle *dentelures*, lorsqu'elles forment des saillies anguleuses, analogues aux dents d'une scie : exemple, les dentelures des os du crâne. Cette forme d'éminences est exclusivement affectée aux articulations immobiles. Les autres éminences appartiennent aux articulations mobiles. Éminences articulaires. Dentelures

Les éminences qui servent aux articulations mobiles ont reçu différents noms :

1° On les appelle *têtes*, quand elles représentent une portion de sphère supportée par une partie plus étroite, à laquelle on donne le nom de *col* : exemple, tête et col du fémur. Têtes.

2° *Condyles*, lorsqu'elles représentent une tête allongée ou une portion d'ovoïde coupé parallèlement à son grand diamètre : exemple, condyles de la mâchoire inférieure. Condyles.

B. Les *éminences non articulaires* sont, pour la plupart, destinées à des insertions musculaires. Elles ont reçu des noms qui sont, en général, déduits de leur forme. On appelle : Éminences non articulaires.

1° *Bosses*, celles qui sont peu élevées, lisses, à peu près également étendues dans tous les sens : exemples, bosses pariétales, bosses frontales. Bosses.

2° *Éminences mamillaires*, celles qui forment de petits mamelons : exemple, éminences mamillaires de la surface interne des os du crâne. Éminences mamillaires.

3° *Protubérances* ou *tubérosités*, celles qui sont d'un volume notable, arrondies, mais inégales : exemple, protubérance occipitale, tubérosité bicipitale du radius. Protubérances ou tubérosités.

4° *Épines* ou *apophyses épineuses*, celles qui, par leur forme aiguë, le plus souvent inégale, ont quelque analogie avec une épine : exemples, épine du tibia, apophyses épineuses des vertèbres. Épines.

5° *Lignes*, celles qui ont beaucoup d'étendue en longueur, très-peu en largeur et en hauteur ; telles sont les lignes demi-circulaires de l'occipital. Quand ces lignes sont plus saillantes et parsemées d'aspérités, on leur donne le nom de *lignes âpres* : exemple, ligne âpre du fémur. Lignes.

6° *Crêtes*, celles qui sont élevées et tranchantes : crête externe, crête interne de l'occipital, crête du tibia. On a donné à une de ces crêtes le nom d'*apophyse crista-galli*, parce qu'on l'a comparée à une crête de coq. Crêtes.

7° On a conservé le nom d'*apophyses* aux éminences qui ont un certain volume et semblent former comme un petit os surajouté à celui dont elles naissent ; on les a distinguées par différentes épithètes, presque toutes déduites de leur forme. Ainsi, on appelle *apophyses clinoïdes* quatre apophyses de l'os sphénoïde qu'on a comparées aux quatre angles d'un lit (κλίνη, lit ; εἶδος, forme). Apophyses.

Apophyses *ptérygoïdes*, celles qu'on a crues ressembler à des ailes (πτέρυξ, aile).

Mastoïdes, celles qui ressemblent à une mamelle (μαστός, mamelle).

Apophyses *zygomatiques*, celles qu'on a trouvées ressembler à un joug (ζυγός, joug).

Styloïdes, celles qui ressemblent à un stylet.

Coronoïdes, celles qui ressemblent à une dent de couronne.

Odontoïdes, celles qui ressemblent à une dent (ὀδούς, ὀδόντος, dent) : apophyse odontoïde de la deuxième vertèbre cervicale.

Coracoïdes, celles qu'on a trouvées ressembler à un bec de corbeau (κόραξ, κόρακος, corbeau) : apophyse coracoïde de l'omoplate.

Apophyses *malléolaires* ou *malléoles*, celles qu'on a comparées à un marteau (*malleus*, marteau).

Bases de la dénomination de certaines apophyses.

Quelques apophyses ont été désignées par des noms déduits, 1° des parties qu'elles concourent à former : apophyses *orbitaires, malaires, olécrâne* (ὠλένη, coude ; κράνον, tête); 2° de leur direction : exemple, apophyse *montante* du maxillaire supérieur ; 3° de leurs usages : tels sont les *trochanters*, dont le nom dérive de τροχάω (je tourne), parce que ces éminences donnent insertion aux muscles qui font tourner la cuisse sur son axe.

Vices du langage ostéologique.

Nulle part, peut-être, le vice du langage ostéologique n'est poussé plus loin que dans la nomenclature des éminences. Ainsi, l'épine de l'omoplate peut-elle être comparée aux apophyses épineuses des vertèbres? la longue apophyse styloïde du temporal, à la petite apophyse dite styloïde du radius? Plusieurs éminences qui remplissent des usages analogues, ont reçu des noms différents : ainsi, la grosse et la petite tubérosité de l'humérus, qui donnent attache aux muscles rotateurs de l'humérus, n'ont pas reçu la même dénomination que le grand et le petit trochanter du fémur, qui donnent attache aux muscles rotateurs de cet os.

Aussi, tout en conservant les noms que l'usage a respectés, avons-nous soin d'indiquer les noms plus rationnels que des anatomistes modernes, et nommément Chaussier, ont cherché à substituer aux anciennes dénominations.

Nous avons aussi, dans cette édition, donné les noms latins des diverses parties ; la lecture des auteurs étrangers rend la connaissance de ces noms tout à fait indispensable.

Du volume des éminences d'insertion.

Le volume des éminences d'insertion est, en général, proportionnel au nombre et à la force des muscles et des ligaments qui s'y implantent. Pour s'en convaincre, on n'a qu'à étudier comparativement le squelette de l'homme et celui de la femme, le squelette d'un homme de cabinet et celui d'un athèle (1).

(1) Cette proportion remarquable entre le volume des saillies osseuses et la force des muscles qui s'y insèrent, a fait attribuer la formation des éminences à la traction musculaire. Cette opinion est facile à réfuter ; et, sans entrer ici dans des détails qui appartiennent à l'anatomie générale, je me contenterai d'établir par des faits que si les saillies osseuses sont en rapport direct et nécessaire avec le développement du système musculaire, elles n'entrent pas moins dans le plan primordial de l'organisation ; si bien qu'elles existeraient lors même que les muscles n'auraient jamais exercé de tractions sur les os. J'ai eu occasion de disséquer deux fois l'extrémité thoracique d'individus qui, à la suite de convulsions éprouvées dans leur première enfance, avaient été frappés d'une paralysie complète de cette extrémité : le membre avait à peine les proportions de celui d'un enfant de huit ou neuf ans, bien que celui de l'autre côté fût parfaitement développé. Eh bien ! dans le membre atrophié, les plus légères comme les plus fortes saillies étaient parfaitement marquées. D'ailleurs, ne voit-on pas des cavités servir à l'insertion de muscles très-vigoureux ? Témoin la fosse ptérygoïde du sphénoïde.

Les *cavités* des os sont nombreuses et variées. Indépendamment des grandes cavités du squelette, à la formation desquelles concourent plusieurs os et qui sont destinées à loger et à défendre les organes importants à la vie, il est un grand nombre de cavités plus petites, qui sont pratiquées dans la substance même des os. De même que les éminences, ces cavités des os se divisent en deux grandes classes, les *cavités articulaires* et les *cavités non articulaires*. Cavités des os.

Les *cavités articulaires* ont reçu des noms divers : celui de *cavité cotyloïde* désigne la cavité articulaire de l'os coxal, parce qu'elle est profonde, circulaire et semblable à une espèce de vase connu chez les anciens sous le nom de κοτύλη, cotyle, écuelle. Le nom de *cavité glénoïde* appartient à plusieurs cavités articulaires peu profondes : exemples, cavité glénoïde de l'omoplate, cavité glénoïde du temporal. A. Cavités articulaires. Cotyloïde. Glénoïde.

La dénomination d'*alvéole* a été consacrée aux espèces de cellules qui logent les racines des dents. Mais on ne doit point considérer comme une articulation le mode d'union des dents avec les os maxillaires, car nous verrons que les dents ne sont pas de véritables os. Alvéoles.

Les *cavités non articulaires* doivent être envisagées au double point de vue de leur forme et de leurs usages. Relativement à leur forme, on les a distinguées par les dénominations suivantes : B. Cavités non articulaires.

1° Les *fosses* sont des cavités largement excavées, plus évasées à leur entrée qu'à leur fond : exemple, fosses pariétales. Fosses.

2° On appelle *sinus*, les cavités dont l'ouverture d'entrée est étroite : sinus sphénoïdaux, maxillaires, etc. Sinus.

3° *Cellules*, celles qui sont peu considérables, multiples et qui communiquent entre elles : cellules ethmoïdales, etc. Cellules.

4° *Gouttières*, celles qui représentent un demi-canal : telles sont, au crâne, les gouttières longitudinales, latérales, etc. Les gouttières prennent le nom de *coulisses* lorsqu'elles sont tapissées par une couche mince de cartilage et laissent passer des tendons : exemple, coulisse bicipitale de l'humérus ; elles prennent le nom de *poulie* ou de *trochlée* lorsque les deux bords et le fond de la coulisse sont revêtus par une lame cartilagineuse. Gouttières. Coulisses.

5° Les *sillons* sont des impressions superficielles, longues, très-étroites, destinées à loger des vaisseaux : ex., sillons de l'artère méningée moyenne. Sillons.

6° Les *rainures* sont des impressions plus profondes que les sillons, anguleuses dans leur fond : telle est la rainure mastoïdienne. Rainures.

7° L'*échancrure* est une dépression qui occupe un bord. Échancrure.

Les cavités que nous venons d'examiner n'existent que sur une des faces de l'os et ne le percent point d'outre en outre. Celles qui offrent ce dernier caractère portent généralement le nom de *trous*. Quand l'ouverture est taillée irrégulièrement et comme déchirée, on lui donne le nom de *trou déchiré*. Quand l'ouverture est très-petite, inégale, elle est appelée *hiatus*; quand elle est longue, étroite et analogue à une fracture, on l'appelle *fente, fissure* : fente sphénoïdale, fissure glénoïdale. Trou déchiré. Hiatus. Fente. fissure.

Si la perforation parcourt un trajet un peu étendu dans l'épaisseur de l'os, on lui donne le nom de *conduit* ou de *canal* : conduit vidien, canal carotidien. Conduit ou canal.

Il existe des conduits qui logent les vaisseaux destinés à la nutrition des os ; on leur donne le nom de *conduits nourriciers*. On divise les conduits nourriciers en trois genres. Conduits nourriciers, divisés en trois genres.

a. Le premier genre, qui appartient exclusivement au corps des os longs et

Conduits nourriciers du corps des os longs et des os larges.

à quelques os larges, pénètre très-obliquement dans l'épaisseur de l'os : ce sont les *conduits nourriciers proprement dits*. Les anatomistes ont soin de mentionner dans la description de chaque os leur situation, leur capacité relative et leur *direction*.

Conduits du tissu spongieux.

b. Le second genre est affecté aux extrémités des os longs, aux bords ou au voisinage des bords dans les os larges, et à toute la portion non articulaire de la surface des os courts. Ces conduits avoisinent, pour la plupart, les surfaces articulaires. Leur nombre est toujours considérable ; Bichat en a compté cent quarante sur l'extrémité tibiale du fémur, vingt sur une vertèbre, cinquante sur le calcanéum.

Conduits capillaires.

c. Le troisième genre de conduits nourriciers comprend des canaux excessivement petits, qui existent en nombre indéfini à la surface de tous les os indistinctement, et qu'on aperçoit très-bien avec une forte loupe. Leur présence est encore indiquée par les gouttelettes de sang qui apparaissent à la surface d'un os frais dont on vient de détacher le périoste, à la surface interne des os du crâne, par exemple, après la séparation de la dure-mère. Le diamètre de ces petits conduits a été évalué à un dixième de millimètre. Ces conduits sont, en quelque sorte, précédés par des sillons creusés à la surface de l'os et dans lesquels rampent les petits vaisseaux nourriciers, avant de pénétrer dans l'épaisseur de l'os.

Canalicules vasculaires, ou de Havers.

A ces trois ordres de conduits nourriciers, il faut joindre les canalicules vasculaires, désignés sous le nom de *canalicules de Havers* et servant à loger le véritable réseau capillaire des os. Nous les étudierons en détail à l'occasion de la structure des os.

Trajet ultérieur de ces conduits.

Le trajet ultérieur de ces conduits est le suivant : les conduits du premier genre qui appartiennent aux os longs, se divisent bientôt en deux conduits secondaires, l'un ascendant, l'autre descendant, et vont communiquer avec la cavité centrale ou médullaire des os longs. Les conduits du premier genre qui appartiennent aux os larges, sont des espèces de canaux sinueux, qui parcourent un assez long trajet dans l'épaisseur de ces os.

Les conduits du deuxième genre traversent quelquefois l'os de part en part (ex., ceux des corps de vertèbre) et communiquent avec les cellules du tissu spongieux. Quant aux conduits du troisième genre, leur terminaison a lieu à une profondeur plus ou moins considérable, dans l'épaisseur de la substance compacte, pour les os longs, et de la substance spongieuse pour les os courts. Tous communiquent avec les canalicules de Havers.

Telles sont les formes et les dispositions générales de toutes les cavités qui se voient à la surface des os. Voici quels sont leurs *usages* :

Usages des cavités des os.

1° Réception de certains organes comme dans une enceinte protectrice : telles sont les fosses occipitales, qui reçoivent une portion du cervelet.

2° Insertion d'organes musculeux ou fibreux : telles sont les cavités dans lesquelles s'implantent des fibres musculaires, comme les fosses temporale, ptérygoïdienne, etc.

3° Transmission de certains organes qui, comme les vaisseaux et les nerfs, doivent sortir d'une cavité osseuse ou y pénétrer : tels sont les fentes, les conduits et les trous, etc.

4° Multiplication et accroissement des surfaces : tels sont les sinus et cellules affectés spécialement à l'organe de l'odorat, dont ils multiplient la surface par leurs anfractuosités.

5° Glissement des tendons et parfois réflexion telle que la direction primitive de la puissance est changée. A cette classe des cavités de glissement se rattachent la gouttière ou coulisse bicipitale de l'humérus, la gouttière de l'obturateur interne, etc. Ces gouttières ou coulisses sont généralement converties en canaux par la présence d'une gaîne fibreuse qui les complète.

6° Nutrition des os. C'est à cette classe que se rapportent les conduits nourriciers.

Nous devons rapprocher des cavités osseuses les *empreintes* ou impressions que présente la surface de plusieurs os; par exemple, l'impression ou fossette des glandes sublinguale et sous-maxillaire, et les impressions dites digitales de la surface interne des os du crâne.

Impression des os.

De même que le relief des éminences avait été attribué à l'influence toute mécanique des tractions musculaires, de même on a considéré comme le résultat de pressions et de pulsations les diverses empreintes et les sillons vasculaires que présente la face interne des os du crâne. Ce qu'il y a de certain, c'est que les impressions et les éminences de la surface interne des os du crâne répondent exactement aux saillies et aux enfoncements de la surface du cerveau, de même que les sillons osseux de l'artère méningée moyenne représentent parfaitement les ramifications de cette artère.

Les cavités ne sont pas le produit mécanique d'une pression.

Avant de procéder à l'étude de la conformation intérieure des os, rappelons quelques préceptes qui doivent constamment servir de guide dans la description de leur conformation extérieure.

1° Il faut toujours diviser la surface d'un os de manière à n'embrasser à la fois qu'un petit nombre d'objets. Ainsi, pour décrire un os large, on divisera sa surface en deux faces, en bords et en angles, qu'on étudiera successivement.

Préceptes importants relatifs à la description des os.

2° L'os une fois divisé en régions, on examinera chacune d'elles, en ayant soin de procéder toujours par opposition, c'est-à-dire de passer de la face supérieure à l'inférieure, de l'antérieure à la postérieure; c'est le seul moyen, dans une description un peu compliquée, de n'omettre aucune circonstance d'organisation et d'éviter les répétitions fastidieuses.

3° Il faut encore, dans l'examen de tous les objets que présente chaque région, chaque face, par exemple, s'imposer une marche constante et régulièrement progressive. Ainsi, quand on a d'abord exposé les objets placés en avant, on continue l'examen sans interruption d'avant en arrière.

4° Enfin, dans les os symétriques, il faut toujours commencer la description par les objets situés sur la ligne médiane, pour passer ensuite à ceux qui sont placés sur les côtés.

§ 2. — CONFORMATION INTÉRIEURE DES OS.

Le tissu des os renferme des éléments partout identiques, mais qui, par de simples différences dans leur mode d'arrangement, donnent naissance à deux formes ou variétés du tissu osseux. Une de ces formes porte le nom de *substance compacte*; l'autre est désignée sous le nom de *substance spongieuse*. A cette dernière se rattache une variété qui a longtemps porté le nom de *tissu réticulaire*.

La *substance spongieuse* ou *celluleuse* se présente sous l'aspect de cellules et d'aréoles de forme irrégulière, de capacité variable, communiquant toutes entre elles, et dont les parois incomplètes ont la forme de fibres, de colonnettes ou de petites lamelles.

Substance spongieuse.

Substance compacte.

La *substance compacte* se montre généralement sous l'apparence de fibres fortement pressées les unes contre les autres, de manière à constituer un tissu serré, compacte.

Dans les os longs, les fibres apparentes de la substance compacte sont dirigées suivant la longueur de l'os ; dans les os larges, elles partent d'un centre pour s'étendre par rayons divergents vers tous les points de la circonférence ; dans les os courts, elles sont irrégulièrement disposées pour former la couche superficielle ou l'écorce de l'os.

Les deux formes du tissu osseux étant connues, examinons leur distribution générale dans les différentes espèces d'os.

1. Conformation intérieure des os longs. — Un os long scié verticalement présente dans son corps une cavité cylindrique qui, à l'état frais, renferme une graisse molle, connue sous de *moelle*.

Moelle.

Canal médullaire.

C'est dans la portion moyenne de l'os que cette cavité, appelée *canal médullaire* des os longs, présente les plus grandes dimensions ; à mesure qu'on s'éloigne de cette portion moyenne, on voit le canal se rétrécir ; en même temps il est entrecoupé d'espace en espace par des lamelles qui se détachent des parois et forment des espèces de cloisons incomplètes : ainsi, j'ai vu le cylindre d'un fémur divisé en deux moitiés, indépendantes l'une de l'autre, par une cloison horizontale qui occupait précisément la partie moyenne de l'os.

Sa forme indépendante de celle de l'os.

Le canal médullaire n'est pas régulièrement cylindrique et, d'un autre côté, sa forme ne reproduit nullement celle de la surface extérieure de l'os. Il communique avec l'extérieur de l'os au moyen des conduits nourriciers du premier ordre. Quelquefois ces conduits vasculaires sont creusés dans l'épaisseur même des parois osseuses pendant un long trajet, marchent parallèlement à l'axe longitudinal de la cavité médullaire, avec laquelle ils communiquent par une foule d'ouvertures, à la manière des veines spléniques et sus-hépatiques, et vont transmettre les vaisseaux jusqu'aux extrémités de l'os.

Usages du canal médullaire relatifs :

1° A la solidité.

On a supposé tour à tour, ou que la cavité des os n'existait que pour servir de réceptacle à la moelle, ou que la moelle n'existait que pour remplir la cavité des os. Quels que soient les usages de la moelle, il est certain que l'existence d'une cavité au centre des os longs est une condition avantageuse pour la solidité, car on prouve en mécanique que, de deux tiges formées d'une même substance et d'une égale quantité de cette substance, celle qui sera creuse et dont, par conséquent, les diamètres seront plus grands, aura plus de résistance que celle qui sera massive. Donc, grâce à la cavité médullaire, il y a augmentation de solidité sans augmentation de poids. Un autre avantage qui résulte de l'existence de la cavité centrale, c'est d'augmenter le volume de l'os, sans en augmenter le poids. On conçoit, en effet, que les os devant offrir des insertions musculaires multipliées, il importait que leur surface ne fût pas réduite à des dimensions trop petites. Or, c'est ce qui serait arrivé, si les parois de la tige creuse s'étaient en quelque sorte rapprochées pour former une tige massive.

2° A l'augmentation de volume sans augmentation de poids.

Proportion entre l'épaisseur des parois du cylindre et le diamètre du canal médullaire.

Le rapport entre l'épaisseur des parois du cylindre et le diamètre du canal médullaire présente des variétés, qui s'observent non-seulement chez les différents individus, mais surtout dans les différents âges. Chez le vieillard, l'épaisseur des parois est proportionnellement beaucoup moindre que chez l'adulte : de là une cause de plus grande fragilité des os dans la vieillesse. On trouve quelquefois, chez l'adulte, ces parois tellement minces que l'os se brise par

le plus léger effort. C'est dans des cas de cette espèce qu'on voit des fractur se produire par le simple effet de la contraction musculaire.

C'est dans le canal central des os longs que se remarquent les filaments osseux très-déliés qui forment, par leurs entre-croisements à larges mailles, la variété de tissu spongieux qu'on appelle *tissu réticulaire*, et qui semble destinée à supporter le tissu adipeux médullaire. A mesure qu'on avance vers les extrémités, on voit le tissu compacte diminuer, les cellules se multiplier, de telle façon que les extrémités de l'os ne sont autre chose que du tissu spongieux revêtu par une lame mince de tissu compacte. Il semble que, pour former ces cellules des extrémités, le tissu compacte qui constitue le corps de l'os se soit divisé et subdivisé en lames et en lamelles. Tissu réticulaire.

L'avantage de la disposition spongieuse dans les extrémités, toujours volumineuses, des os longs est facile à saisir ; elles n'auraient pu être compactes sans que le poids de l'os eût été considérablement augmenté, et l'excès de solidité dû à une pareille texture aurait existé en pure perte. Pourquoi les extrémités des os longs sont spongieuses.

2. Conformation intérieure des os larges. — Si vous râpez la surface d'un os large, si vous le sciez perpendiculairement ou obliquement, vous trouverez qu'il est composé de deux *lames* ou *tables* de tissu compacte, séparées par une épaisseur plus ou moins considérable de *tissu spongieux* : de là isolement des deux lames et possibilité des fêlures et des éclats de l'une d'elles, l'autre restant intacte. Lames ou tables.

D'ailleurs, l'épaisseur des lames compactes et celle du tissu spongieux ne sont pas uniformes dans toute l'étendue d'un os large. A son centre, par exemple, à peine existe-t-il une légère couche de tissu spongieux ; d'où la transparence de l'os en ce point. Vers la circonférence, au contraire, le tissu spongieux forme une couche très-épaisse. (Ex., os coxaux.) Aux os de la voûte du crâne, la substance spongieuse prend le nom de *diploé* (διπλόος, double), parce qu'elle est contenue dans l'intervalle des deux lames. Diploé.

D'après ce qui vient d'être dit, on voit que les caractères distinctifs des os larges résident autant, pour le moins, dans la conformation intérieure que dans la conformation extérieure ; aussi les côtes, qui, en égard à leurs attributs extérieurs, semblent appartenir aux os longs, ont-elles été rangées parmi les os larges, parce qu'elles offrent dans leur conformation intérieure les caractères de cette dernière espèce d'os.

3. Conformation intérieure des os courts. — Supposez l'extrémité d'un os long séparé du corps de l'os, et vous aurez un os court, aussi bien au point de vue de la conformation extérieure qu'à celui de la formation intérieure ; c'est une masse spongieuse, revêtue d'une couche mince de tissu compacte. Jarjavay a fait remarquer qu'il est facile de reconnaître, pour chaque os court, une direction générale qu'affectent les trabécules et lamelles de la substance spongieuse, et que cette direction est toujours perpendiculaire aux surfaces de pression. Analogie qui existe entre un os court et les extrémités d'un os long.

C'est à leur structure spongieuse que les os courts, ainsi que les extrémités des os longs, doivent leur légèreté spécifique. Structure spongieuse.

Nous ferons observer que tout ce qui vient d'être dit relativement à la conformation intérieure des os, ne s'applique rigoureusement qu'à ceux de l'adulte, parce que les aréoles du tissu spongieux sont d'autant moins développées qu'on les examine chez des sujets plus jeunes. Et de même que nous avons vu les parois du cylindre des os longs diminuer d'épaisseur, et la cavité médullaire augmen- Ampleur des cellules du tissu spongieux chez le vieillard.

ter de diamètre chez le vieillard, de même, par les progrès de l'âge, les parois des cellules deviennent extrêmement minces et les cellules très-amples. Il m'est arrivé, dans quelques cas pathologiques, à la suite de tumeurs blanches de l'articulation tibio-tarsienne, par exemple, de rencontrer de véritables canaux médullaires dans le cuboïde et le calcanéum. J'ai remarqué, dans un cas de tumeur cancéreuse du sein, que les côtes qui avoisinaient la production morbide, étaient creusées d'une sorte de canal médullaire. C'est à cette diminution de la substance osseuse, à cette espèce d'atrophie des os qu'il faut attribuer la fragilité qu'on remarque si souvent dans tout le système osseux à la suite d'un grand nombre de maladies chroniques, et même à la suite du repos au lit longtemps continué.

§ 3. — TEXTURE DES OS.

L'étude de la texture des os comprend 1° celle du *tissu osseux* proprement dit, à laquelle se rattache l'analyse chimique des os; 2° celle de leurs vaisseaux, artères, veines et lymphatiques ; 3° celle de leurs nerfs ; 4° celle de la membrane d'enveloppe des os ou du périoste ; 5° enfin, celle de la moelle.

Tissu propre des os.

I. *Tissu propre des os.* — A. *Analyse chimique.* — Le *tissu propre des os* ou *tissu osseux* est une substance blanche, dure, résistante, qui donne au squelette sa solidité et aux leviers l'inflexibilité nécessaire à la précision des mouvements (1). Deux substances bien distinctes le composent : l'une est organique, l'autre appartient au règne minéral. Si l'on soumet un os à l'action de l'acide nitrique étendu, la substance osseuse deviendra flexible et élastique, à la manière d'un cartilage ; l'os aura perdu une grande partie de son poids, bien qu'il conserve exactement le même volume et la même forme. Les sels terreux ont été dissous ; il ne reste plus que la matière organique, laquelle, soumise à l'ébullition, présente tous les caractères de la gélatine.

Substance organique.

Substance inorganique.

D'un autre côté, calcinez les os : toute la partie organique sera détruite, en répandant une odeur de corne brûlée. Il vous restera un corps qui conserve exactement le volume et la forme de l'os non calciné, mais qui est léger, poreux et d'une fragilité telle qu'il se réduit en poudre par la plus faible pression ; blanc, si la calcination a été complète ; noir, quand elle a été incomplète ; susceptible de se vitrifier par l'action d'une chaleur plus vive et plus longtemps continuée. L'exposition prolongée à l'air et à l'humidité enlève également aux os leur matière organique et ne laisse qu'un résidu calcaire.

La partie inorganique donne aux os leur dureté et leur inaltérabilité ; à la partie organique ils doivent l'élasticité et la vitalité.

Résultats de l'analyse chimique des os.

Voici, quant à la proportion relative et à la nature des substances organiques et inorganiques contenues dans les os, les résultats qu'a fournis l'analyse chimique à Berzélius :

1° Partie organique....	1° Matière animale réductible en gélatine par la coction.....	32,17
	2° Matière animale insoluble.....	1.13
2° Partie inorganique.	Phosphate de chaux.....	51,4
	Carbonate de chaux.....	11,30
	Fluate de chaux.....	2,0
	Phosphate de magnésie.....	1,16
	Soude et hydrochlorate de soude.....	1,20

(1) Il est bien entendu que cette inflexibilité n'est pas absolue.

Les deux espèces de substances des os ne sont pas en même proportion dans les divers âges : contrairement aux résultats obtenus par M. Nélaton, qui considère le tissu osseux comme un composé défini, dans lequel les rapports de la partie organique avec la partie inorganique seraient invariables, on admet généralement que, chez les enfants, l'élément organique domine sur l'élément inorganique, et l'on explique ainsi la rapidité de la reproduction des os et leur moindre fragilité dans les premiers temps de la vie. Chez les vieillards, au contraire, c'est l'élément inorganique qui prédominerait ; de là la fragilité, le peu de vitalité des os à cet âge de la vie. Le fémur d'un petit garçon de neuf mois renfermait 36,43 pour 100 de sels calcaires ; celui d'une femme de 25 ans, 68,64, et celui d'une femme de 72 ans, 69,82.

Proportions diverses des deux substances des os.

Suivant l'âge.

Quoi qu'il en soit de cette composition chimique des os, toutes les formes du tissu osseux, savoir, le tissu compacte des os longs, larges et courts, les lamelles et trabécules qui, par leur entre-croisement, forment et le tissu aréolaire du corps des os longs et le tissu spongieux des os courts et des extrémités des os longs, enfin le diploé des os plats, toutes ces formes du tissu osseux, disons-nous, sont constituées par une seule et même substance ; mais cette substance prend différents aspects, différentes formes et se dispose en lames minces, en lames épaisses, en petites lamelles et en trabécules.

Cependant il résulterait des recherches de Frerichs que la substance compacte renferme moins de principes organiques que la substance spongieuse, fait qu'on pourrait expliquer peut-être par l'abondance plus grande, dans cette dernière, du tissu médullaire et des vaisseaux, dont il est difficile de débarrasser le tissu osseux.

Suivant la forme du tissu osseux.

Voici les résultats d'une analyse comparative de Frerichs :

	SUBSTANCE	
	COMPACTE.	SPONGIEUSE.
Phosphates.....	58,7 — 59,5	50,2 — 51,1
Carbonate de chaux	10,1 — 9,4	11,7 — 10,9
Matières organiques.....	31,5 — 30,5	38,2 — 37,4

Il suit de là que les os longs renferment plus de matériaux inorganiques que les os courts. Les os du crâne, en particulier l'occipital et le rocher, se rapprochent beaucoup des os longs. Chez l'homme, c'est le fémur qui l'emporte sur tous les autres os par la proportion de sels inorganiques qu'il renferme ; à côté de lui se placent les autres os longs des membres, l'occipital, etc. Les côtes, les vertèbres, les os courts se font remarquer, au contraire, par leur pauvreté relative en sels calcaires.

Suivant les os.

Suivant Bibra, le rapport entre la quantité de phosphate et celle de carbonate calcaire contenues dans les os est loin d'être constant dans les diverses classes d'animaux ; il y aurait aussi moins de carbonate de chaux dans les os des jeunes animaux que dans ceux des animaux âgés.

Rapport variable entre le phosphate et le carbonate de chaux.

B. *Étude microscopique du tissu osseux.* — Le tissu osseux est formé d'une substance dure et homogène, de couleur blanche, qui résulte de l'union intime d'une matière organique, convertie en gélatine par l'ébullition, avec des sels calcaires. Cette *substance osseuse* est creusée d'une infinité de vacuoles microscopiques, dans lesquelles sont renfermées des cellules ramifiées, appelées *cellules osseuses*, et qui communiquent entre elles par des canalicules extrêmement

Étude microscopique des os.

ténus, que nous nommerons *canalicules osseux* ; elle est de plus parcourue par un système de canaux beaucoup plus larges, dans lesquels cheminent les vaisseaux capillaires des os, et qui, pour cette raison, portent le nom de *canalicules vasculaires*.

Canalicules vasculaires.

1° *Canalicules vasculaires.*— Les *canalicules vasculaires des os,* désignés aussi sous le nom de *canalicules de Havers*, sont des conduits creusés dans l'épaisseur de la substance osseuse et servant à loger le réseau capillaire des os. On les rencontre partout où la substance osseuse est accumulée en masses un peu considérables ; ils ne font défaut que dans les cloisons et trabécules de la substance spongieuse, là où celles-ci conservent leurs dimensions habituelles. La largeur de ces canalicules varie entre 0mm,1 et 0mm,2. Leur direction, dans les os longs, est en général parallèle à l'axe longitudinal de l'os. Mais ces canaux longitudinaux sont reliés entre eux par de nombreuses branches transversales ou obliques, d'où résulte un réseau à mailles allongées et la plupart rectangulaires, de 0mm,15 à 0mm,30 de largeur. La même disposition s'observe dans les côtes, dans la mâchoire inférieure. Dans les os plats, les canalicules vasculaires sont presque toujours parallèles aux deux faces de l'os, et s'irradient autour d'un point central, tel que la bosse pariétale, la bosse frontale, l'angle supérieur et antérieur du frontal. Dans les os courts, enfin, la direction des canaux vasculaires est plus irrégulière ; cependant, le plus souvent, une direction l'emporte sur les autres, et cette direction est telle que l'os résiste plus facilement aux pressions qu'il est destiné à subir : c'est ce qui s'observe facilement sur les os du pied, sur les corps de vertèbre.

Fig. 3.



Tranche longitudinale de la diaphyse du fémur (*).

Largeur.

Direction.

Les canalicules vasculaires conservent un calibre assez uniforme dans l'épaisseur de la substance compacte ; au voisinage de la substance spongieuse, on les voit tantôt s'élargir progressivement pour se continuer insensiblement avec les cellules de cette substance, et tantôt s'y ouvrir brusquement. Ils communiquent avec la surface de l'os et avec le canal médullaire des os longs par l'intermédiaire des canaux ramifiés ou conduits nourriciers dont il a été question précédemment. Au niveau des surfaces articulaires, et partout où les os sont recouverts de cartilage, les canalicules vasculaires se terminent en anse. C'est à la disposition des canalicules vasculaires que les os doivent leur apparence fibreuse.

Rapports.

Les canalicules de Havers renferment les vaisseaux capillaires des os ; leur

(*) *a*, Canalicules vasculaires; *b*, *c*, lacunes osseuses. (D'après Kœlliker.)

diamètre étant, en général, supérieur à celui de ces vaisseaux, l'espace non occupé par ces derniers est rempli par une matière grasse analogue à la moelle.

2° *Substance osseuse ou fondamentale.* — Blanche, homogène, finement granulée, elle affecte une disposition lamellaire, qu'il est très-facile de mettre en évidence en traitant les os par un acide. Dans la diaphyse des os longs, on distingue deux systèmes de lamelles osseuses ; les unes, en effet, appartiennent aux canalicules vasculaires, les autres sont communes à l'os tout entier (*fig.* 4). Substance fondamentale.

Fig. 4.

Portion d'une tranche horizontale d'un métacarpien, traitée par la térébenthine (*).

Les systèmes de lamelles des canalicules vasculaires représentent des séries de tubes emboîtés les uns dans les autres, et ayant pour axe un vaisseau sanguin. Le nombre des lamelles propres à chaque canalicule est fort variable ; communément on en trouve de 8 à 15. On peut dire, d'une manière générale, que le nombre des lamelles est en raison inverse du diamètre du canalicule ; il n'y a d'exception que pour les canalicules très-petits, qui ont des parois fort minces. Chacune de ces lamelles a en moyenne $0^{mm},01$ d'épaisseur, et la paroi tout entière comporte de $0^{mm},02$ à $0^{mm},2$. Lamelles

A la surface des os longs, immédiatement au-dessous du périoste, on trouve plusieurs couches de substance osseuse formant une gaîne à l'os tout entier : ce sont les couches ou lamelles dites *fondamentales*. Des lamelles semblables, mais toujours moins nombreuses et moins développées, entourent le canal médullaire.

Partout où existe de la substance compacte parcourue par des canalicules vasculaires, les lamelles présentent la même disposition ; leur nombre, du reste, est en rapport avec celui des canalicules. Ainsi, à la surface des épiphyses des os longs, on trouve peu de lamelles fondamentales ; dans les os plats, les lamelles fondamentales forment des feuillets parallèles aux deux faces de l'os. Quant aux lamelles de la substance spongieuse, elles n'existent que dans les rares cloisons et trabécules parcourues par des canalicules vasculaires, et encore y sont-elles très-minces et peu nombreuses.

Les lamelles osseuses sont formées d'une substance homogène, dans laquelle on distingue souvent un pointillé très-fin ; on peut donc croire qu'elles résultent de la Structure des lamelles.

(*) Grossissement de 90 diamètres. — *a*, surface externe de l'os ; *b*, surface interne ; *c*, coupe transversale des canalicules vasculaires et de leurs systèmes de lamelles ; *d*, lamelles interstitielles ; *e*, lacunes osseuses, avec leurs prolongements. Il est nécessaire d'étudier les figures 3, 4 et 5 à l'aide d'une forte loupe, pour bien comprendre le système de lamelles des canalicules vasculaires et les lacunes osseuses avec leurs canalicules osseux. (Kœlliker.)

juxtaposition de molécules microscopiques isolées, pâles, qui seraient les éléments ultimes de la substance osseuse. Quelquefois aussi elles présentent des lignes très-pâles qui rayonnent autour du canal central ; ce sont les ramifications des cavités dont il nous reste à parler.

Lacunes et cellules osseuses.

3° *Lacunes et cellules osseuses, canalicules osseux.* — Dans la substance osseuse, quelle que soit sa disposition morphologique, sont disséminés une foule de corpuscules microscopiques, donnant naissance à des prolongements ramifiés. Quand l'examen porte sur une tranche d'os desséchée, ces corpuscules paraissent noirs, à cause de l'air qu'ils contiennent. Cette circonstance avait fait croire d'abord qu'ils étaient remplis de molécules calcaires ; d'où le nom de *corpuscules calcaires,* sous lequel on les avait désignés. Mais l'orsqu'on étudie un os frais, on

Fig. 5.

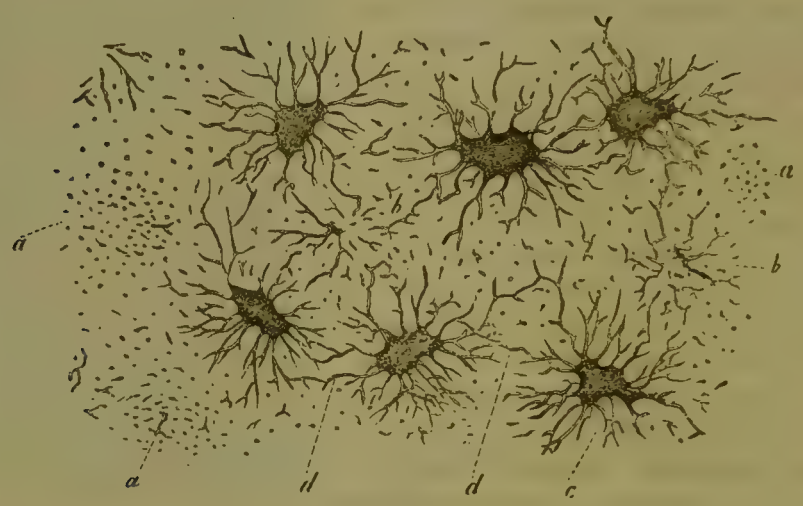

Lacunes osseuses du pariétal, vues de face, avec leurs canalicules osseux (*).

reconnaît que ce sont des cavités, des lacunes de la substance osseuse, occupées et remplies complétement par de véritables cellules, auxquelles il convient de donner le nom de *cellules osseuses.*

Les *lacunes osseuses* sont aplaties, lenticulaires, ou allongées comme des graines de courge. Leurs dimensions moyennes sont les suivantes : longueur, 0mm,02 ; largeur, 0mm,01 ; épaisseur, 0mm,007. De leurs faces, et surtout de leurs bords partent de nombreux canalicules, que nous appellerons *canalicules osseux,* et qui rayonnent dans toutes les directions, en suivant un trajet fort irrégulier, souvent curviligne, et en fournissant fréquemment des branches, qui se ramifient à leur tour.

Nombre.

Les lacunes osseuses sont extrêmemnt nombreuses ; on a estimé qu'il s'en trouve un millier, en moyenne, sur une étendue d'un millimètre carré de substance compacte. Elles occupent ordinairement l'épaisseur des lamelles, quelquefois leurs intervalles ; toujours elles sont disposées de telle façon que leurs faces sont parallèles à celles des lamelles. Dans les lamelles qui entourent immédiatement un canalicule vasculaire, les prolongements dirigés en dedans s'ouvrent dans ce canalicule ; dans l'épaisseur des trabécules de la substance spongieuse, les canalicules osseux communiquent avec les aréoles de cette sub-

Disposition.

(*) Grossissement de 450 diamètres. Les petits points qu'on voit sur les lacunes et dans leurs intervalles *a. a,* représentent des canalicules coupés en travers, ou leur embouchure dans les lacunes. (Kœlliker).

stance. En certains points, comme au voisinage des surfaces articulaires, ils se terminent en cul-de-sac. Mais, dans l'immense majorité des cas, les canalicules osseux sont anastomosés les uns avec les autres, reliant les lacunes entre elles, et constituant dans l'épaisseur de la substance osseuse un vaste système de canaux et de cavités, qui communiquent largement avec le canal médullaire, les canalicules vasculaires et les aréoles du tissu spongieux.

Virchow a démontré que chacune de ces lacunes, avec ses prolongements, renferme une cellule de même forme, qu'on peut isoler, munie de ses ramifications, en faisant macérer un os dans l'acide chlorhydrique. Ces cellules contiennent une substance fluide, transparente, dont la nature est peu connue jusqu'ici ; quelquefois on y trouve un noyau.

II. *Vaisseaux des os.* — *a*) *Artères.* Elles sont de trois ordres, comme les conduits osseux que nous avons fait connaître en parlant des cavités des os. 2° Vaisseaux des os.

Il existe, pour chaque canal médullaire, au moins une artère principale, ou *artère médullaire*, qui pénètre par le conduit nourricier et se divise presque immédiatement en deux rameaux; l'un de ces rameaux se dirige de bas en haut, l'autre, de haut en bas; tous deux se subdivisent en une infinité de ramuscules, dont l'entrelacement forme le réseau vasculaire qu'on avait désigné sous le nom de membrane médullaire. Ce réseau s'anastomose avec les vaisseaux du deuxième ordre, qui pénètrent par les extrémités des os longs, et de cette importante communication, il résulte que les vaisseaux, malgré l'extrême différence de leur mode de pénétration dans les os, peuvent se suppléer réciproquement. Bichat en rapporte un exemple remarquable, observé sur un tibia dont le trou nourricier était oblitéré, et dont cependant la nutrition s'était conservée dans toute son intégrité. C'est de l'artère médullaire que naissent les ramuscules destinés aux couches de tissu compacte qui forment les parois du canal médullaire. Artères. Du premier ordre.

Les *artères du deuxième ordre,* destinées au tissu spongieux, pénètrent dans les os par les trous nourriciers du deuxième ordre. Il s'en faut bien que leur nombre soit déterminé par celui des trous, lesquels, pour la plupart, livrent passage à des veines. Ces artères communiquent d'ailleurs et avec l'artère médullaire dont nous avons parlé, et avec les artères périostiques. Du deuxième ordre.

Les *artères du troisième ordre* ou *artères périostiques* sont extrêmement multipliées. A cette classe appartiennent les innombrables petites artères qui, après s'être ramifiées en réseau dans le périoste, sont reçues dans les canaux de troisième ordre. Au niveau du corps des os longs, ils pénètrent aussi dans les petits sillons qui aboutissent, ainsi que nous l'avons dit, aux canalicules de la substance compacte, Du troisième ordre

b) Les *veines* des os suivent le même trajet que les artères ; il y a généralement deux veines pour une artère. Il existe, en outre, dans l'épaisseur des os larges, des os courts et des extrémités des os longs, des canaux veineux particuliers, décrits pour la première fois par Dupuytren dans les os du crâne, où ils sont très-apparents. Ces canaux veineux sont criblés d'ouvertures, par lesquelles ils reçoivent le sang des parties voisines; la membrane interne des veines les tapisse; une lame extrêmement mince de tissu compacte forme leurs parois. Nous verrons plus tard qu'il y a analogie parfaite entre les canaux veineux des os et les sinus de la dure-mère. La seule différence, c'est que, dans les sinus, les parois sont fibreuses, tandis qu'elles sont osseuses dans les canaux veineux. Veines des os. Canaux veineux des os.

Vaisseaux lymphatiques.

c) Malgré quelques observations incomplètes, il est vrai, qui tendraient à les faire admettre, l'existence des *vaisseaux lymphatiques* dans les os ne peut être considérée comme un fait certain.

3° Nerfs des os.

III. *Nerfs des os.* — Les *nerfs* des os peuvent être démontrés sur la plupart des pièces du squelette ; mais il faut bien distinguer les nerfs qui ne font que traverser les os de ceux qui vont se perdre dans leur épaisseur. (Voy. *Névrologie.*)

La diaphyse des os longs reçoit généralement un rameau nerveux d'un certain volume, qui accompagne l'artère nourricière, et va se distribuer dans la substance médullaire. D'autres filets, beaucoup plus petits, se détachent des plexus contenus dans le périoste et accompagnent les fines ramifications vasculaires qui pénètrent dans la substance compacte. Les épiphyses des os longs, ainsi que les os courts, reçoivent également de nombreux ramuscules nerveux, qui tantôt cheminent avec les vaisseaux, et tantôt ont un trajet indépendant ; les corps de vertèbre sont remarquables par la quantité des filaments nerveux qui pénètrent dans leur épaisseur.

De ces nerfs, les uns proviennent manifestement du système cérébro-spinal : tels sont ceux qui accompagnent l'artère nourricière de la diaphyse du fémur, de l'humérus ; les autres ont leur source dans le grand sympathique, comme certains filets des corps des vertèbres. — On ignore encore comment ils se terminent.

4° Périoste.

IV. *Périoste.* — Le *périoste* (περί ὀστέον), considéré par les anciens anatomistes comme le centre du système fibreux, d'où partent les tendons, les ligaments et les aponévroses, est une membrane fibreuse qui recouvre la plus grande partie de la surface des os. D'un blanc brillant, ou blanc jaunâtre, le périoste est loin de présenter partout la même épaisseur ; d'une manière générale, celui qui revêt les os superficiels, tels que le tibia, est plus épais et plus résistant que celui qui recouvre les os profonds, situés au milieu des masses musculaires. Le périoste est notablement épaissi dans les points qui sont en rapport avec les gaînes tendineuses, les ligaments, les tendons. Mince et transparent au niveau de la diaphyse des os longs en rapport avec le corps charnu des muscles, il devient solide et résistant sur les épiphyses, et partout où des organes fibreux viennent s'insérer sur lui ou se perdre dans son épaisseur.

Épaisseur.

Face profonde.

Par sa *face profonde*, le périoste adhère aux os, par l'intermédiaire des prolongements vasculaires et fibreux qu'il envoie dans leurs canaux. Suivant la nature et le nombre de ces prolongements, l'adhérence entre les deux organes est plus ou moins intime. Le périoste mince qui recouvre la diaphyse des os longs, celui qui tapisse la voûte crânienne et la cavité orbitaire, se détachent avec la plus grande facilité ; au contraire, le périoste des os courts, celui des épiphyses des os longs, de la base du crâne, de la voûte palatine, tiennent aux os par des adhérences extrêmement fortes et multipliées. Ces adhérences sont également très-intimes au niveau des sutures crâniennes, des insertions tendineuses, des articulations.

Face superficielle.

La *face superficielle* du périoste est en rapport avec la couche sous-cutanée au genou, au tibia, au coude, où des prolongements fibreux établissent des adhérences entre la peau et le périoste. Au crâne, le périoste est séparé du cuir chevelu par un tissu cellulaire très-lâche, qui permet à celui-ci d'exécuter des glissements fort étendus. Au niveau des coulisses tendineuses de la main et du pied, le périoste est en rapport avec des membranes synoviales ; celui de la face interne des côtes est recouvert par la plèvre. Enfin, dans les cavités osseuses qui sont tapissées par une muqueuse, il y a une véritable fusion entre cette

membrane et le périoste : c'est ce qui se voit dans les fosses nasales, dans le conduit auditif interne, dans l'oreille moyenne, à la voûte palatine, sur les gencives, dans le sinus maxillaire.

Quelques portions de la surface des os ne sont point revêtues de périoste ; ce sont : 1° toutes les surfaces articulaires recouvertes de cartilage. Le périoste ne fournit point d'enveloppe aux cartilages diarthrodiaux ; il ne s'interpose pas non plus entre l'os et le cartilage, mais se continue tout simplement avec ce dernier. Par la macération, ou à la suite de certaines maladies des os, on peut enlever d'une seule pièce le périoste, avec toute la calotte cartilagineuse qui coiffe la surface articulaire ; 2° les points de l'os où s'insèrent directement certains tendons ou ligaments, tels que les ligaments jaunes des vertèbres, les disques intervertébraux, les ligaments sacro-iliaques, le tendon du deltoïde, du triceps fémoral, etc. Sur tous ces points, il est impossible de découvrir la moindre lamelle périostique interposée entre l'os et le tendon. Surfaces osseuses privées de périoste.

Au niveau des trous et canaux dont sont percés les os, le périoste fournit des prolongements pour tapisser leur intérieur : c'est ce qui se voit pour la fente sphénoïdale, le trou optique, etc.

La *texture* du périoste est fort simple : cette membrane est formée exclusivement de *tissu conjonctif* dit fibreux et de *tissu élastique*. Ce dernier, peu abondant dans la couche superficielle, est au contraire très-répandu dans la couche profonde du périoste, où des fibres lastiques fort nombreuses forment des réseaux très-serrés et souvent de véritables membranes élastiques. Cette différence de structure se retrouve partout où le périoste a une certaine épaisseur, sans qu'il soit possible néanmoins de séparer les deux couches l'une de l'autre. Texture.

Le périoste reçoit de nombreux *vaisseaux*. Parmi les *artères*, il faut distinguer celles qui ne font que le traverser, de celles qui lui appartiennent en propre et qui se résolvent en capillaires dans son épaisseur, principalement dans ses couches superficielles. Les *veines* du périoste sont encore plus nombreuses que ses artères, ainsi qu'il résulte des injections que j'ai faites avec Bourgery ; il y a généralement deux veinules pour une artériole. On n'a point encore trouvé de *lymphatiques* dans le périoste. Vaisseaux et nerfs.

Quant aux *nerfs*, indépendamment de ceux qui appartiennent aux os, il y a quelques filets qui se ramifient et se terminent dans l'épaisseur du périoste ; mais ils sont peu nombreux et accompagnent généralement les vaisseaux sanguins.

Le périoste joue un rôle fort important dans l'accroissement et la nutrition des os.

V. *Moelle des os.* — Le canal central des os longs et les aréoles de la substance spongieuse sont remplis d'une matière molle, demi-fluide, qu'on appelle *moelle des os*. Les caractères physiques, de même que la composition chimique et histologique de cette substance, varient suivant qu'on l'examine dans le canal médullaire ou dans les cellules spongieuses. Dans le premier, la moelle présente une couleur jaune, ce qu'elle doit à la prédominance des cellules adipeuses (suivant Berzelius, la moelle d'un humérus de bœuf renferme 96 pour 100 de graisse) ; la moelle de la substance spongieuse a une coloration rouge et ne renferme que des traces de matière grasse. 5° Moelle.

Les anatomistes répétaient tous, à la suite les uns des autres, que les cavités dont les os sont creusés, sont tapissées par une membrane, à laquelle ils donnaient le nom de *membrane médullaire* ou *périoste interne*, lorsque les recherches Absence de membrane médullaire.

de MM. Gosselin et Regnauld démontrèrent que cette membrane n'existe point, et qu'on ne trouve dans les os qu'un réseau vasculaire abondant, dont les mailles polygonales, plus serrées au voisinage de l'os, contiennent la *substance médullaire proprement dite*. Celle-ci renferme les éléments suivants :

Composition

1° Une *matière homogène*, amorphe, que certains micrographes rangent parmi les substances conjonctives, bien que ses caractères chimiques s'éloignent notablement de ceux du tissu cellulaire ou conjonctif.

2° Des *vésicules adipeuses*, extrêmement abondantes, ainsi que nous l'avons vu, dans la moelle jaune, où elles forment des amas considérables, comme dans le tissu adipeux; très-rares, au contraire, dans la moelle rouge, celle des corps de vertèbre, par exemple.

3° Des *cellules spéciales*, auxquelles M. Ch. Robin a donné le nom de *médullocelles*. On ne les rencontre que dans la moelle rouge, en particulier dans les corps de vertèbre, les os du crâne, le sternum, les côtes; jamais dans les os longs des membres. Elles sont sphériques ou polyédriques, à bords irréguliers ou dentelés, et renferment des *noyaux* sphériques, larges de 5 à 8 millièmes de millimètre, finement granulés, et généralement dépourvus de nucléole. Ces *noyaux* existent également à l'état de liberté, soit isolés, soit réunis en nombre plus ou moins considérable dans une substance homogène, et constituant les *myéloplaxes* ou *plaques à noyaux multiples* de M. Robin. Les myéloplaxes se rencontrent plus abondamment dans le tissu spongieux, où ils sont souvent adhérents à la substance osseuse. Leur forme et leurs dimensions sont très-variables; aplatis ou polyédriques, ils ont de $0^{mm},02$ à $0^{mm},1$ de diamètre, et renferment, au milieu d'une substance finement granulée, de 2 à 30 noyaux ovoïdes, avec ou sans nucléole, et mesurant $0^{mm},009$ à $0^{mm},011$ de longueur, sur $0^{mm},005$ à $0^{mm},006$ de largeur.

§ 4. — DÉVELOPPEMENT DES OS OU OSTÉOGÉNIE.

Objet de ostéogénie.

Les os présentent, depuis le premier moment de leur apparition dans le fœtus jusqu'à leur développement complet, une série de changements fort remarquables, qui constituent un des points les plus importants de leur histoire. La connaissance de cette série de changements ou des périodes successives du développement des os est l'objet de l'*ostéogénie*.

On admettait autrefois, dans le développement des os, trois phases ou périodes, désignées sous les noms d'*état muqueux*, *état cartilagineux* et *état osseux*. L'*état muqueux* des anciens auteurs est celui dans lequel on ne trouve encore, dans les régions où se montreront plus tard les os, que ces cellules formatrices ou embryonnaires qui résultent de la multiplication des cellules du blastoderme, et qui ne diffèrent en rien des cellules formatrices des autres organes.

L'*état cartilagineux* était considéré par la majorité des anatomistes comme un intermédiaire nécessaire entre l'état muqueux et l'état osseux; cette opinion, qui est encore celle de quelques micrographes, doit être rejetée comme contraire à l'observation exacte.

La substance osseuse est le résulat de transformations spéciales que subissent un petit nombre de tissus unis entre eux par des connexions étroites, et qu'on a groupés, sous le nom de *tissus de la substance conjonctive*. De ces tissus, nous ne considérerons ici que le *tissu cartilagineux* et le *tissu conjonctif* proprement dit.

Parmi les os, il en est un grand nombre qui se montrent d'abord à l'état cartilagineux : ils constituent alors, par leur réunion, le *squelette primitif* ou *cartilagineux*; d'autres ne passent point par l'état cartilagineux : ce sont les *os secondaires*.

1° *Ossification du cartilage.* — Le *squelette cartilagineux* ou *primitif* comprend la colonne vertébrale, les côtes, le sternum, les os des membres, la base du crâne.

Squelette cartilagineux ou primitif.

De ces parties, il en est, comme la colonne vertébrale, qui sont déjà formées de pièces distinctes à l'état cartilagineux, comme elles le seront plus tard à l'état osseux; d'autres, telles que le sternum, le bassin, la base du crâne, sont représentés par un cartilage unique, et ne se divisent en pièces distinctes que par les progrès de l'ossification.

Composition du cartilage d'ossification.

Les cartilages d'ossification sont formés d'une *substance fondamentale* ou intercellulaire, dans laquelle sont disséminées des *cellules* arrondies, d'autant plus abondantes, relativement à la masse de la substance fondamentale, qu'on examine un cartilage plus jeune. Ces cellules, qui sont logées dans une cavité creusée au sein de la substance cartilagineuse, renferment chacune un *noyau* arrondi, vésiculeux, muni lui-même d'un *nucléole* (*fig.* 6).

Fig. 6.

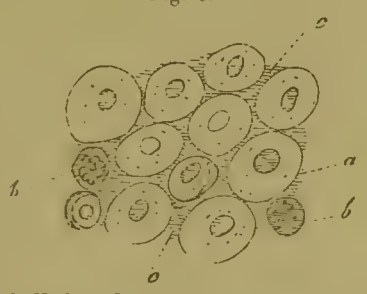

Cellules de cartilage de l'humérus d'un embryon de brebis (*).

Fig. 7.

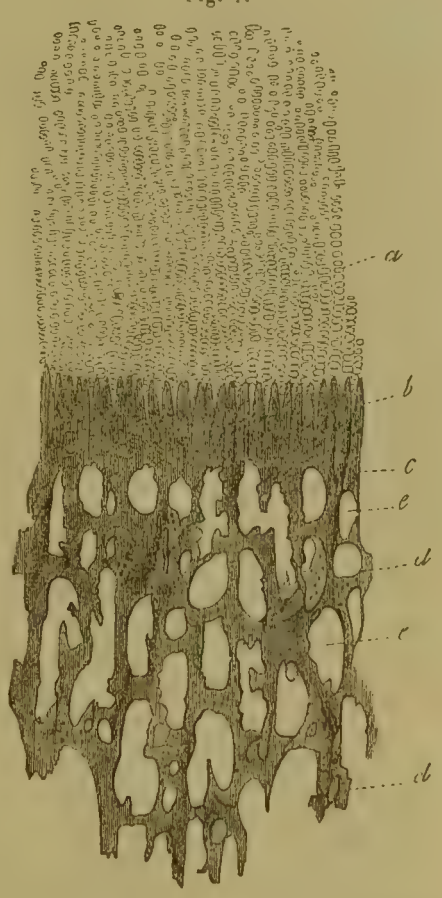

Coupe longitudinale de la diaphyse fémorale d'un enfant de quinze ans (**).

Ossification du cartilage.

Multiplication des cellules.

Un des premiers phénomènes qui annoncent le début du travail d'ossification dans un point du cartilage, consiste dans l'accroissement de volume et la *multiplication de ces cellules*, soit par voie de segmentation, soit par génération endogène. Les cellules nouvelles sont disposées, dans les os longs, en séries linéaires, parallèles à la direction que suit le travail d'ossification; dans les os courts et larges, en groupes arrondis. La couche de cartilage dans laquelle s'accomplissent ces phénomènes de multiplication de cellules, a une étendue variable dans les divers cartilages; très-mince autour des points osseux des épiphyses et des os courts, elle offre 1/2 à 1 mil-

(*) *a*, cellules à noyau dont le contenu est transparent; *b*, cellules à contenu opaque, sans noyau visible; *c*, substance intercellulaire.

(**) *a*, cartilage qui va être envahi par l'ossification : les cellules y sont disposées en séries; *b*, limite de l'ossification; *c*, amas de substance calcaire au voisinage de la limite d'ossification; *d*, substance spongieuse de l'os formée par résorption de la substance osseuse; *e*, espaces médullaires, dont le contenu n'est pas figuré.

limètre d'épaisseur dans la diaphyse des os longs. La substance fondamentale de cette couche est jaunâtre, demi-transparente, et présente un aspect strié, manifestement fibreux.

Dépôt de matière calcaire.

Un autre phénomène, qui suit immédiatement celui que nous venons de décrire, c'est le *dépôt de matière calcaire* dans l'épaisseur de la substance intercellulaire. Ce dépôt se fait sous la forme de granulations opaques ou grumeaux, qui s'interposent entre les séries ou groupes de cellules, et constituent autour d'eux des espèces de gaînes ou de réseaux. Ces granulations, composées de phosphate et de carbonate de chaux, donnent à la partie qu'elles envahissent une opacité qui tranche sur la transparence du cartilage. L'union de ces matériaux calcaires avec la substance cartilagineuse donne naissance à la substance fondamentale de l'os, qui est granuleuse dans l'origine, mais devient peu à peu homogène. Dans les os courts et dans les épiphyses, il se forme d'abord un noyau osseux central ; dans la diaphyse des os longs, au contraire, c'est la surface du cartilage qui se charge de matériaux calcaires, quelquefois dans toute son étendue.

Moelle fœtale.

Les capsules calcifiées qui entourent les cellules s'ouvrent les unes dans les autres, par suite de la dissolution des cloisons qui les séparent; la substance interstitielle du cartilage se détruit également : de là résultent de vastes cavités anfractueuses, renfermant un tissu rougeâtre appelé *moelle fœtale*, et composé de cellules arrondies, à un ou deux noyaux et à contenu granuleux. De ces cellules, les unes se transforment plus tard en tissu conjonctif, vaisseaux, cellules adipeuses, nerfs; la plupart sont des *cellules formatrices de la substance osseuse*. Ces dernières, appelées *cellules ostéogènes* ou *ostéoblastes*, se développent en cellules osseuses étoilées, en même temps qu'apparaît entre elles une substance interstitielle qui s'incruste de sels calcaires.

Développement des vaisseaux.

Le *développement des vaisseaux* au sein de la substance cartilagineuse précède plus ou moins longtemps l'apparition des points osseux. Ces vaisseaux partent du périchondre et occupent des canaux creusés dans le cartilage et limités par des cellules étroites et allongées, canaux qui traversent ce dernier en tous sens et se terminent par des extrémités en cul-de-sac renflées. Ces canaux prennent naissance par liquéfaction des éléments du cartilage et renferment une sorte de moelle de cartilage formée de petites cellules arrondies, aux dépens desquelles se développent bientôt de véritables vaisseaux remplis de sang.

Dépôts périostiques.

Lorsque l'ossification a atteint la surface du cartilage primitif, il se fait à la face interne du périoste, très-épais et très-vasculaire à cette époque, une production de substance osseuse qui se continue pendant toute la durée du développement et d'où résulte l'accroissement de l'os en épaisseur. Cette production a lieu aux dépens d'un tissu particulier (*blastème sous-périostal* d'Ollier), émané du périoste, sous la forme d'une lamelle mince, molle, adhérente à l'os, et composée d'une substance fibroïde et de nombreuses cellules à noyau arrondies ou oblongues (ostéoblastes) qui se transforment bientôt en cellules osseuses étoilées. En même temps que cette transformation a lieu dans les couches profondes de ce tissu et que de la substance interstitielle se dépose entre les cellules, puis se charge de matériaux calcaires, de nouvelles cellules formatrices sont produites extérieurement, aux dépens des matériaux fournis par le périoste.

Leur ossification.

L'ossification de ces *dépôts périostiques* s'opère dans les points en contact avec l'os; elle se manifeste sous la forme de lamelles fenêtrées ou de réseaux, dans les mailles desquels les cellules conservent leur aspect primitif et deviennent la

moelle des couches osseuses de nouvelle formation. Ces mailles représentent les origines des canalicules de Havers de la substance compacte. Elles renferment une moelle rougeâtre, dans laquelle on voit apparaître bientôt du tissu conjonctif et des vaisseaux, qui entrent en communication avec ceux des parties profondes de l'os et avec ceux du périoste.

Canal médullaire.

Pendant que se produisent ces dépôts périostiques, on voit se développer dans les os longs, à partir de la naissance, le *canal médullaire*. C'est une grande cavité centrale, remplie d'abord par les cellules de la moelle fœtale, puis par la moelle proprement dite, et qui résulte de la liquéfaction de la substance osseuse de la diaphyse. Elle grandit pendant toute la durée de l'accroissement de l'os, atteint d'abord l'os primitif, puis les dépôts périostiques successifs, de sorte qu'un os, avant d'atteindre son développement complet, se régénère plusieurs fois en totalité.

Formation des canalicules vasculaires.

Les *canalicules vasculaires* ou de Havers ne résultent pas d'une sorte de ramollissement de la substance cartilagineuse, avant ou après l'époque où elle s'était imprégnée de matériaux calcaires ; ils sont dus à la persistance des cavités qui apparaissent dès l'origine dans les dépôts périostiques. Ces canaux, d'abord très-larges, se rétrécissent par suite du dépôt successif, sur leur paroi, de lamelles osseuses fournies par leur contenu.

Mais le développement des vaisseaux n'est point indispensable pour l'ossification, car très-souvent il lui est consécutif ; d'autre part, les vaisseaux existent dans des cartilages qui ne doivent point s'ossifier, tels que les cartilages costaux, ceux du larynx. En facilitant les échanges de matériaux, les vaisseaux ne font que hâter la marche de l'ossification dans les régions qu'ils desservent.

2° Ossification du tissu conjonctif.

2° *Ossification du tissu conjonctif.* — Les os qui ne sont point représentés dans le squelette cartilagineux primitif sont : le pariétal, le frontal, l'occipital, moins les condyles et l'apophyse basilaire, la portion écailleuse du temporal et l'apophyse zygomatique, l'anneau tympanique, les petites ailes du sphénoïde, une partie des grandes ailes, les os du nez, ceux de la face, et, suivant Bruch, la clavicule.

Fig. 8.

Coupe transversale de la diaphyse d'un métatarsien de veau. Grossissement de 45 diamètres (*).

Dans l'épaisseur d'une membrane formée de tissu conjonctif, au point où doit se former un noyau osseux, se dépose une couche d'un blastème mou, composé de cellules analogues à celles du tissu conjonctif, et d'une substance molle intercellulaire. Ce blastème, qui n'existe jamais en masses considérables, s'ossifie comme les dépôts périostiques, c'est-à-dire que les cellules prennent la forme étoilée des cellules osseuses, tandis que des sels calcaires envahissent la substance fondamentale, en formant des cloisons, des réseaux, qui entourent les portions de blastème non encore envahies. A mesure que l'ossification fait des progrès, de nouvelles quantités de blastème se déposent sur les bords et sur les faces de la petite lamelle osseuse, qui, de la sorte, croît en étendue et en épaisseur.

(*) A, périoste. — B, blastème d'ossification. — C, couche osseuse de nouvelle formation : — *a*, grandes cavités qui renferment les restes du blastème d'ossification ; — *b*, cloisons osseuses, réunies en réseau. — D, couche osseuse plus développée : — *c*, canalicules vasculaires, entourés de lamelles.

Quant aux portions de blastème comprises dans les mailles du réseau osseux, celles qui sont superficielles diminuent de plus en plus, et se transforment en vaisseaux logés dans des canalicules, comme dans la substance compacte ; celles qui sont profondément situées deviennent de la substance médullaire, et les espaces qui les logent, quelquefois élargis par résorption, forment les aréoles du tissu spongieux.

a. — Développement et ossification du squelette.

Un double fait frappe de prime abord dans l'étude de l'évolution du squelette : c'est, d'une part, la régularité qui préside au développement des tissus dont la transformation donnera naissance aux pièces osseuses ; d'autre part, l'irrégularité avec laquelle cette transformation s'opère.

Ainsi, dans tout vertébré supérieur, nous voyons d'abord se former, au-dessous des premiers rudiments du système nerveux central, la corde dorsale et sa gaîne ; dans les parties latérales de cette gaîne se développent des plaques cartilagineuses, qui s'étendent, se soudent bientôt sur la ligne médiane, pour constituer les corps de vertèbre, et envoient vers la face supérieure de l'embryon des prolongements qui deviendront les lames des vertèbres ; puis apparaissent des apophyses transverses, des côtes, un sternum cartilagineux. Ce n'est que plus tard que se montrent les pièces cartilagineuses destinées à servir de soutien aux membres, qui se présentent à ce moment comme de simples tubercules surajoutés au tronc.

Apparition successive des points d'ossification.

Que l'on examine maintenant la marche de l'ossification dans ces diverses pièces cartilagineuses, et l'on sera étonné du désordre, pour ainsi dire, qui préside à cette évolution du système osseux.

Le premier point d'ossification se montre, dès la quatrième semaine, dans la clavicule ; le deuxième, dans la mâchoire inférieure. Du trente-cinquième au quarantième jour apparaissent, tantôt successivement, tantôt simultanément, des points osseux au fémur, à l'humérus, au tibia, à l'os maxillaire supérieur. Du quarantième au cinquante-cinquième jour se montrent, à de courts intervalles, les points d'ossification de la portion annulaire des premières vertèbres, du corps des vertèbres moyennes, des côtes, de la portion large des os du crâne, du péroné, de l'omoplate, de l'iliaque, des os du nez, des os malaires, des os palatins, des os métacarpiens, des phalanges des doigts et des orteils, des métatarsiens, etc., points d'ossification qui se développent plus ou moins rapidement pendant tout le reste de la vie intra-utérine.

Des os à la naissance.

A la naissance, le corps des os longs et les os larges sont déjà très-développés. Parmi les os courts, on trouve : 1° les vertèbres, qui ne sont pas moins précoces dans leur évolution que les os longs et les os larges ; 2° le calcanéum, le cuboïde, et quelquefois l'astragale ; mais ces derniers points d'ossification ne sont qu'à l'état naissant. Une seule extrémité d'os long commence à s'ossifier ; c'est l'extrémité inférieure du fémur. Les autres os courts et les autres extrémités des os longs se pénètrent successivement, mais à des époques plus ou moins éloignées, de phosphate calcaire.

Y a-t-il une loi qui règle l'apparition successive des points d'ossification ?

De tous les os du tarse, le dernier à s'ossifier est le scaphoïde ; de tous ceux du carpe, le plus tardif est le pisiforme. La rotule s'est ossifiée à trois ans.

C'est en vain qu'on s'est efforcé de saisir *la loi générale qui règle l'apparition successive des pièces d'ossification.* L'ordre dans lequel se succèdent les points

d'ossification, est tout à fait indépendant du volume des os, car nous voyons la clavicule s'ossifier avant le fémur. Il n'est pas plus en rapport avec les fonctions dont l'os est chargé, car rien dans ces fonctions ne justifierait cette précocité de l'ossification dans la clavicule. Le voisinage du cœur et des gros vaisseaux a été invoqué avec aussi peu de raison pour expliquer le développement hâtif de certains os ; car si les côtes, qui avoisinent, le cœur s'ossifient rapidement, le sternum, qui l'avoisine bien davantage encore, est un des derniers qui présente des points d'ossification.

Activité circulatoire.

L'activité circulatoire des divers os ou la quantité de sang qu'ils reçoivent paraît exercer une grande influence sur la marche de l'ossification : c'est du moins ce que nous constatons dans la série animale et à l'état pathologique. Mais cette donnée, appliquée à une seule espèce, ne fait que reculer la difficulté, sans la résoudre, parce qu'on pourra toujours se demander pourquoi la circulation est plus active dans tel os que dans tel autre.

Points d'ossification divisés : 1. en primitifs. 2. En complémentaires.

Si plusieurs os n'offrent que des *points d'ossification primitifs*, si tous les changements ultérieurs qu'ils doivent éprouver consistent dans l'extension pure et simple de ces points d'ossification, le plus grand nombre présentent, indépendamment de ces pièces essentielles, des *points d'ossification complémentaires*. Ainsi, à côté du frontal, dont les deux points d'ossification primitifs suffisent au développement complet de l'os, nous voyons les vertèbres, qui présentent : 1° trois points d'ossification primitifs, un pour le corps, deux pour les lames et les apophyses ; 2° cinq points d'ossification complémentaires, savoir : deux pour le corps, un pour le sommet de chaque apophyse transverse, un pour le sommet de l'apophyse épineuse.

Loi qui préside à la réunion ou soudure des points osseux.

L'étude du développement des os ne se borne pas à déterminer le nombre et l'époque d'apparition des points d'ossification, elle embrasse aussi les changements ultérieurs qui se passent dans le système osseux. Ces changements comprennent : 1° *la réunion des points d'ossification primitifs* ; 2° *l'apparition et la soudure des points d'ossification complémentaires* ; 3° *l'accroissement des os*. Or, le développement et la réunion des points d'ossification ne sont pas toujours en rapport avec l'ordre de leur apparition ; souvent même ce développement et cette réunion ont lieu en sens inverse. Ainsi, l'extrémité inférieure du fémur est la première épiphyse qui paraisse, et c'est de toutes la dernière à se réunir ; tandis que, par une disposition opposée, l'extrémité supérieure du radius paraît une des dernières, et se soude avant toutes ou presque toutes les autres épiphyses.

Il résulte des recherches de A. Bérard : *a*) que des deux extrémités des os longs, c'est toujours celle vers laquelle se dirige le conduit nourricier, qui se soude la première avec le corps de l'os. Ainsi, au membre supérieur, le conduit nourricier de l'humérus se dirige de haut en bas, vers le coude, et ceux du radius et du cubitus de bas en haut, vers le coude encore ; or, dans ces trois os, l'extrémité cubitale se réunit à la diaphyse plus tôt que les extrémités qui regardent l'épaule et le poignet. Au membre inférieur, la disposition des conduits est inverse ; ils s'éloignent du genou : aussi la réunion des épiphyses se fait-elle d'abord en haut pour le fémur, et en bas pour le tibia et le péroné.

Époque où la réunion des points d'ossification est complète.

b) Si, dans un os long, il n'y a que deux points d'ossification, l'un pour une des extrémités et l'autre pour la deuxième extrémité et le corps, l'extrémité qui s'ossifie ainsi conjointement avec le corps est celle vers laquelle se dirige le conduit nourricier. Ainsi, au premier métacarpien et au premier métatarsien, le conduit

nourricier est dirigé vers le pouce et vers le premier orteil ; et c'est l'extrémité phalangienne qui, dès le principe, est confondue avec le corps de l'os.

La soudure des points d'ossification n'est complète que vers l'âge de vingt-cinq ans, époque à laquelle l'épiphyse inférieure du fémur se réunit au corps de l'os.

Sous le titre de *lois générales d'ostéogénie*, Serres a donné les résultats de son observation sur le développement des os impairs ou médians, des éminences et des cavités. Un examen rapide de ces lois complétera ce que nous avons à dire sur les points d'ossification.

Loi de symétrie.

1° Par la *loi de symétrie*, qui, suivant cet anatomiste, préside au développement de tous les os situés sur la ligne médiane, tout os médian serait primitivement double, c'est-à-dire composé de deux moitiés séparées qui, marchant à la rencontre l'une de l'autre, finiraient par se confondre. Ainsi, il y aurait primitivement deux demi-rachis osseux, deux demi-sternum. La portion basilaire de l'occipital, le corps du sphénoïde, la lame criblée de l'ethmoïde, le vomer, les apophyses épineuses des vertèbres auraient été primitivement doubles.

Objections.

Mais cette loi comporte de nombreuses exceptions. Si, par exemple, plusieurs pièces du sternum se développent souvent par deux points latéraux, la première et la dernière se développent toujours ou presque toujours par un point médian. Les corps de vertèbre se développent le plus souvent par un seul point ; la portion basilaire de l'occipital, la lame perpendiculaire de l'ethmoïde, le vomer, les apophyses épineuses des vertèbres sont dans le même cas. Des divisions incomplètes sur la ligne médiane ne sauraient être données comme une preuve de l'existence de deux points primitifs d'ossification.

Loi de développement pour les éminences.

Objections.

2° Toute éminence, dit Serres, se développe par un point d'ossification. Cela est vrai en général ; mais combien d'éminences qui ne sont autre chose que l'extension de la pièce d'ossification qui les supporte ! Où est le point d'ossification pour les apophyses articulaires des vertèbres, pour l'apophyse coronoïde du cubitus, pour les protubérances occipitales externe, interne, etc. ? Il y a des éminences doubles qui se développent par un seul point : exemple, les condyles du fémur.

Loi de développement pour les cavités.

3° Toute cavité est formée par la réunion de deux pièces, au moins, d'ossification ; en sorte que, lorsqu'un os creusé d'une cavité est composé de plusieurs pièces, c'est au niveau de cette cavité que se trouve le point de conjugaison. Exemple, l'os coxal, dont les trois pièces viennent se réunir dans la cavité cotyloïde. La même loi présiderait, d'après Serres, à la formation des trous, des conduits osseux de toute espèce : ainsi, le canal médullaire des os longs, tous les canaux vasculaires et nerveux, le canal carotidien, vidien, etc., tous les trous de la base du crâne seraient formés primitivement de deux moitiés. Mais les faits sont en opposition avec cette assertion, présentée d'une manière si absolue.

b. — Marche de l'ossification dans les trois espèces d'os. — Accroissement des os.

Formation du corps.

Formation des extrémités.

1° *Os longs.* — C'est dans le milieu et dans l'axe de leur corps que l'ossification des os longs commence, pour s'étendre de là vers la surface et vers les extrémités. Plus tard, et à des époques variables, on voit paraître, au centre de ces dernières, encore cartilagineuses, un point osseux qui s'accroît aux dépens du cartilage interposé entre lui et la portion de diaphyse déjà ossifiée. Ce cartilage s'accroît à mesure qu'il est envahi par l'ossification, jusqu'à ce que l'os ait acquis

sa longueur normale ; il ne constitue plus alors qu'une cloison, qui devient de plus en plus mince et finit par s'ossifier complétement.

C'est cette réunion qui porte le nom de *soudure des épiphyses*. L'époque à laquelle elle se complète, n'est point circonscrite dans des limites précises : c'est de vingt à vingt-cinq ans qu'elle se termine. Soudure des épiphyses.

Tous les os longs ont deux épiphyses essentielles, auxquelles se surajoutent plusieurs épiphyses complémentaires. Les phalanges font exception à cette règle : elles n'ont qu'une épiphyse. Épiphyses essentielles. Complémentaires.

L'accroissement en longueur n'a lieu qu'aux dépens de la lame cartilagineuse qui sépare l'épiphyse du noyau central. La conséquence de ce fait, c'est que les os cessent de croître en longueur lorsque cette couche cartilagineuse est envahie à son tour par l'ossification. Ce mode d'accroissement a été bien établi par Hunter. Mode d'accroissement en longueur des os longs.

Fig. 9.

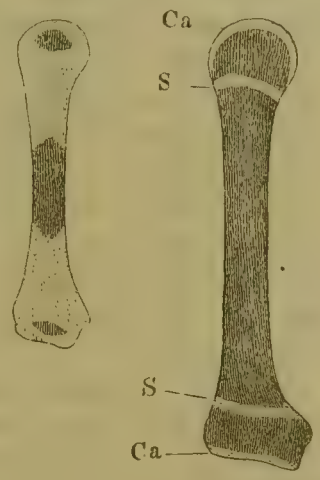

Ossification des os longs (*).

Si l'on perce deux trous dans la diaphyse d'un os long, on trouvera, au bout d'un certain temps, que leur écartement n'a pas varié, bien que l'os se soit allongé. Mais si, à l'exemple de Flourens, on plante un clou dans l'épiphyse de l'os, un autre dans l'extrémité de la diaphyse voisine, on verra la distance entre les deux clous croître en même temps que la longueur de l'os.

Les os longs croissent en diamètre par l'addition de couches osseuses nouvelles à leur surface : c'est ce qui résulte des expériences de Duhamel, renouvelées par Flourens. Nourrissez un pigeon avec des aliments teints de garance, puis suspendez pendant quelque temps l'usage de la matière colorante, pour le reprendre ensuite. Si vous examinez alors les os, vous trouverez sous la couche la plus superficielle, qui est rouge, une couche blanche, puis une couche rouge. Dans cette expérience, il n'est pas douteux que le phosphate calcaire ne soit le véhicule de la matière colorante, car les os seuls présentent la coloration rouge. Tout ce qui est cartilage, reste étranger à cette coloration. Mode d'accroissement en diamètre.

Ces couches nouvelles sont un produit du périoste, qui sécrète constamment, à sa face profonde, un blastème destiné à se convertir en os. Le blastème périostique forme une couche d'un blanc jaunâtre, composée d'une substance vaguement fibroïde et de cellules à noyau arrondies ou allongées. L'ossification envahit ce blastème partout où il est en contact avec l'os ; le dépôt de sels calcaires a lieu dans la substance intercellulaire, sous la forme de réseaux, circonscrivant des espaces arrondis ou polygonaux, dans lesquels le blastème, au lieu de s'ossifier, se transforme en vaisseaux sanguins et en substance médullaire, et qui deviennent eux-mêmes les canalicules vasculaires de la substance compacte.

Ces dépôts périostiques forment, autour de l'os issu de cartilage, des cylindres emboîtés les uns dans les autres et dont le nombre augmente aussi longtemps que l'os croît en diamètre. Mais en même temps s'opère une résorption des parties centrales, d'où résulte la formation du canal médullaire. Les dimensions de plus en plus grandes que prend ce canal à mesure que l'individu avance en âge, Formation du canal médullaire.

(* *Ca*, cartilage articulaire. S, lame cartilagineuse qui sépare la diaphyse de l'épiphyse.

font comprendre, comme Kœlliker le fait remarquer, que la diaphyse d'un humérus, par exemple, arrivé à son développement complet, ne contient pas un atome de la substance du même os examiné chez le nouveau-né ; de même que la diaphyse humérale de ce dernier ne contenait pas un atome de la substance osseuse qui formait la même diaphyse chez l'embryon âgé de trois mois.

Mais il est un moment où les os longs cessent de croître en diamètre, où, par conséquent, il ne se dépose plus de couches nouvelles à leur surface; sans quoi le diamètre du cylindre osseux prendrait des proportions de plus en plus grandes. MM. Brullé et Hugueny ont constaté que, chez les animaux soumis à l'expérimentation au moyen de la garance, on observe, tant dans les couches internes que dans les couches externes, des portions rouges et des portions blanches, c'est-à-dire des portions nouvellement déposées et des portions qui ont échappé à l'absorption. Il y aurait donc dans les os, comme dans tous les organes, un double mouvement par lequel les molécules osseuses sont apportées, puis reprises, après avoir fait partie de ces organes pendant un temps plus ou moins long.

Développement des os larges symétriques

Non symétriques.

2° *Os larges.* — Parmi les os larges, ceux qui sont symétriques présentent souvent deux points d'ossification, placés sur les côtés de la ligne médiane. Les os non symétriques se développent quelquefois par un seul point d'ossification, comme les pariétaux; d'autres fois, par plusieurs points, comme les temporaux.

Développement par irradiation.

Une des circonstances les plus remarquables du développement des os larges, c'est l'espèce d'irradiation ou de rayonnement suivant lequel se propage le phosphate calcaire, qui, du centre de l'os où s'est formé primitivement le noyau osseux, se porte par rayons divergents vers toute la circonférence, en produisant des stries osseuses, séparées par des intervalles que remplissent bientôt d'autres rayons. Comme tous ces rayons n'ont pas une longueur égale, et qu'ils sont séparés, vers la circonférence, par des intervalles plus ou moins considérables, il en résulte que le pourtour d'un os large qui s'ossifie, offre une bordure festonnée ou découpée, qu'on a comparée aux dentelures d'un peigne. Cette disposition est l'origine des inégalités que présentent les sutures.

Formation des dentelures.

Absence du tissu spongieux dans les premiers temps.

Dans les premiers temps de leur ossification, les os larges sont proportionnellement beaucoup plus minces qu'ils ne le seront par la suite, attendu que le tissu celluleux n'est pas encore développé (1).

Espaces cartilagineux.

Fontanelles.

A l'époque de la naissance, les centres osseux primitifs n'étant point encore réunis entre eux, et, d'autre part, l'ossification qui part du centre des os n'ayant pas atteint leur circonférence, il en résulte que les différentes parties d'un même os et les divers os qui, par la suite, doivent être contigus, sont séparés par des intervalles membraneux, qui, au crâne, constituent les *fontanelles*.

Formation du tissu spongieux et des deux tables.

Après la naissance, l'ossification s'étend de plus en plus dans les os larges; leur épaisseur et leur dureté s'accroissent en même temps; ils semblent se diviser en deux lames ou tables, dont le tissu spongieux remplit l'intervalle.

Épiphyses marginales.

Quelques os larges sont pourvus de points d'ossification épiphysaires ou complémentaires, qui occupent toujours la circonférence de l'os : on les appelle *épiphyses marginales* (*margo*, bord). Ainsi, dans la partie du cartilage qui répond

(1) Par conséquent, il n'y a pas de distinction entre la table externe et la table interne des os du crâne. La nécrose des os du crâne, à la naissance, occupe donc toute l'épaisseur de l'os.

à la crête de l'os coxal, on voit se développer un point osseux qui s'étend dans toute la longueur de ce bord et forme une épiphyse marginale ; celle-ci se soude plus tard avec le reste de l'os, et, sous ce rapport, est exactement analogue aux épiphyses que présentent les extrémités des os longs.

Les points épiphysaires ne sont donc point l'apanage exclusif des os longs, ainsi que l'avait dit Bichat : nous en trouverons également dans quelques os courts.

Mais ce serait une fausse analogie que celle qui assimilerait les os wormiens, formés durant le développement du crâne, aux épiphyses des os longs et des os larges ; car ils présentent des caractères qu'on ne retrouve jamais dans les véritables épiphyses. Ainsi : Les os wormiens ne sont pas des épiphyses.

a. Leur réunion ne se fait point par soudure, comme celle des épiphyses ; constamment elle a lieu par suture. Différences.

b. Ils n'offrent rien de constant, ni dans l'époque de leur origine, ni dans leur origine, ni dans leur forme, qui est irrégulière, ni dans leur grandeur, qui est en général d'autant plus considérable que leur apparition a été plus précoce, parce qu'ils ont eu le temps de s'étendre davantage, avant d'arriver à la rencontre des os environnants.

De tout ce qui vient d'être dit, nous devons conclure que les os larges ont un double mode d'accroissement en largeur : 1° l'addition successive de substance osseuse aux bords mêmes de l'os ; 2° la formation des épiphyses marginales. Double mode d'accroissement en largeur des os larges.

Dans tout os large qui se forme de plusieurs pièces, et qui présente à sa superficie une surface articulaire, celle-ci devient le centre vers lequel tous les points viennent se réunir à l'époque où l'ossification s'achève.

3° *Os courts*. — Ce sont les derniers à s'ossifier. Un très-grand nombre d'os courts sont encore cartilagineux à la naissance. Ils sont les derniers à s'ossifier.

Les os courts ne sont point privés de points osseux épiphysaires : les vertèbres et le calcanéum en offrent des exemples.

Du reste, l'ossification présente dans les os courts les mêmes phases et la même marche que dans les extrémités des os longs, lesquelles ressemblent aux os courts sous tant de rapports.

c. — Des changements qui se passent dans les os complétement développés.

Quand les os ont acquis leur développement complet, ils ne cessent point, pour cela, d'éprouver certains changements.

L'accroissement en longueur est terminé à l'époque où toutes les pièces osseuses sont réunies ; cette époque varie entre vingt à trente ans. Mais l'accroissement en épaisseur continue encore après cette époque. Pour s'en assurer, il suffit de comparer les os d'un jeune homme à ceux d'un adulte de quarante ans. Dans la vieillesse, les os subissent encore des modifications importantes : le canal médullaire des os longs augmente de diamètre, et l'épaisseur des parois diminue d'une manière proportionnelle ; en outre, le tissu compacte perd de sa densité et devient plus spongieux. Il se passe quelque chose d'analogue dans les os larges et les os courts. Ribes a constaté qu'il y a résorption du tissu spongieux dans les os courts, dans les extrémités des os longs, et surtout dans les os plats, dont les deux tables se rapprochent et se confondent. Accroissement en hauteur. Accroissement en épaisseur dans l'âge adulte. Raréfaction du tissu osseux dans la vieillesse.

Un autre fait important à consigner ici, c'est que les proportions respectives

Variation dans la proportion de substance organique et de phosphate calcaire.

de phosphate calcaire et de substance organique subissent, dans les os, des changements continuels. Ainsi, une analyse de Davy a prouvé que, chez un enfant de quinze ans, la proportion de phosphate calcaire était moindre d'un cinquième que chez l'adulte. Le même chimiste a trouvé que dans un occipital d'adulte, comparé à un occipital de vieillard, la proportion de phosphate calcaire était :: 64 : 69.

Nutrition des os.

La *nutrition des os,* enfin, le mouvement de composition et de décomposition qui la constitue, sont démontrés chez les jeunes sujets par l'expérience de la garance (1).

Les os des animaux adultes ne se colorent plus par la garance. Il ne faudrait pas inférer de là que le mouvement nutritif y est arrêté ; ce fait indique seulement que les sels calcaires qui fixent la garance, n'éprouvent plus que des mutations insensibles. Mais la substance organique continue à se nourrir : tout ce que nous observons dans les os, le démontre incontestablement.

La colonne vertébrale étant la pièce en quelque sorte fondamentale du squelette, c'est par elle que nous commencerons la description particulière des os.

CHAPITRE II

DES OS EN PARTICULIER

SECTION I. — DE LA COLONNE VERTÉBRALE

Synonymie et définition.

La *colonne vertébrale* (2), *épine, rachis,* est cette longue tige osseuse, creuse, flexible, levier principal du corps, qui sert de soutien à presque tout l'édifice osseux, et en même temps de cylindre protecteur à la moelle.

Situation et rapports généraux.

Elle est située à la partie postérieure et médiane du tronc, au-dessous du crâne, d'où elle s'étend jusqu'au bassin ; elle se termine (*fig.* 10) par deux pièces osseuses, le sacrum et le coccyx, qu'on peut considérer encore comme la partie inférieure de cette colonne (3).

Avec le crâne. Avec le bassin.

La colonne vertébrale s'articule avec le crâne à la réunion du tiers postérieur de cette cavité osseuse avec ses deux tiers antérieurs ; en bas, elle répond à la partie postérieure du bassin, double disposition très-favorable à la station bipède.

(1) Une objection un peu subtile serait celle-ci : La matière colorante ne pourrait-elle pas être déposée, puis reprise, sans que pour cela les molécules de phosphate calcaire fussent soumises aux mêmes vicissitudes ?

(2) Du mot latin *vertere*, tourner, parce que c'est autour d'elle que tourne le corps, comme sur un axe.

(3) Le *sacrum* et le *coccyx* n'ont été séparés de la colonne vertébrale qu'en raison de la soudure des vertèbres qui les constituent ; mais il en est de la soudure comme de quelques différences de forme et de développement, qui établissent des variétés, mais ne sauraient motiver une séparation complète.

La colonne vertébrale est placée en arrière du canal alimentaire chez l'homme, tandis que chez les animaux, elle est placée au-dessus de ce canal. Au-devant d'elle pèsent encore les organes de la respiration et de la circulation, qu'elle protége, et qui tendent sans cesse à l'incliner en avant ; de ses parties latérales naissent les côtes, ainsi que les membres thoraciques et abdominaux, qui prennent sur elle un point d'appui, immobile et immédiat pour les membres abdominaux, mobile et médiat pour les membres thoraciques.

Avec le canal alimentaire.

Fig. 10.

Avec les autres pièces du squelette.

D'après les limites qui viennent d'être assignées à la colonne vertébrale, on voit qu'elle mesure toute la longueur du tronc, formant à elle seule toute la charpente du cou, la colonne postérieure du thorax, la charpente des lombes, et même la paroi postérieure du bassin : de là sa division en *région cervicale, région dorsale* ou *thoracique, région lombaire, région pelvienne* ou *sacro-coccygienne.*

Sa division en quatre régions.

La colonne vertébrale est composée de vingt-six os superposés et comme empilés, dont les deux derniers ont reçu le nom de *sacrum* et de *coccyx,* et dont les autres, qui constituent la colonne vertébrale proprement dites, sont appelés *vertèbres.* On a aussi désigné ces derniers sous le nom de *vraies vertèbres,* par opposition aux vertèbres qui, par leur soudure, constituent le sacrum et le coccyx, et qui ont été appelées *fausses vertèbres.* Il y a cinq fausses vertèbres pour le sacrum, et quatre fausses vertèbres rudimentaires pour le coccyx. Nous ferons abstraction, pour le moment, de ces deux derniers os, qui seront l'objet d'une description à part. Les sept premières vertèbres forment la région cervicale ; les douze qui suivent, la région dorsale ; les cinq dernières, la région lombaire.

Nombre et classification des vertèbres.

Vraies vertèbres.

Fausses vertèbres.

Le nombre des vertèbres est soumis à quelques variations peu communes : il peut arriver qu'il n'y ait que six vertèbres cervicales ; et Morgagni, qui le premier a remarqué cette anomalie, la considère comme une cause prédisposante de l'apoplexie, attendu qu'elle détermine plus de brièveté dans la région cervicale et, par suite, un rapprochement trop considérable du cœur et du cerveau. Il y a, dans quelques cas, treize vertèbres dorsales. Quelquefois la cinquième vertèbre lombaire ne fait qu'un avec la première vertèbre sacrée, et il n'existe alors que quatre vertèbres lombaires. Dans d'autres cas, au contraire, c'est la première pièce du sacrum qui reste distincte, et alors on peut admettre six vertèbres lombaires.

Variations dans le nombre.

$\frac{1}{6}$

Section médiane des os du tronc.

Les vertèbres présentent des caractères généraux, qui les différencient de tous les autres os ; elles offrent, dans chaque région, des caractères parti-

culiers, qui les différencient des vertèbres des autres régions. Il existe enfin, dans chaque groupe ou région, certaines vertèbres qui se distinguent par des caractères propres et individuels.

§ 1er. — CARACTÈRES GÉNÉRAUX DES VERTÈBRES.

Parties constituantes de la vertèbre.

Trou vertébral.

Toute vertèbre, étant essentiellement un anneau symétrique (A), segment du cylindre protecteur de la moelle, est percée d'un trou : *trou vertébral ou rachidien* (*Foramen vertebrale*, Fv). Concourant, d'une autre part, à former une colonne de soutien, elle présente une espèce de renflement ou de cylindre plein, dont on aurait enlevé le cinquième postérieur. Ce renflement est le *corps* (C) de la vertèbre. Toute vertèbre donne attache à des muscles nombreux par trois éminences d'insertion très-prononcées, l'*apophyse épineuse* et les *apophyses transverses* (*Processus spinosus et transversi*, Ps, Pt). Elle se réunit ou s'articule avec les vertèbres voisines par d'autres éminences, appelées *apophyses articulaires* (*Processus articulares*), au nombre de quatre, deux *supérieures*, deux *inférieures* (Pai). Enfin, elle offre des *échancrures*, deux *supérieures*, deux *inférieures* (*Incisuræ vertebrales sup. et inf.* Ji, Js), concourant à former ce qu'on appelle les *trous* de *conjugaison* (*Foramen intervertebrale*, Fi, *fig.* 12), trous qui livrent passage à des vaisseaux et à des nerfs.

Fig. 11.

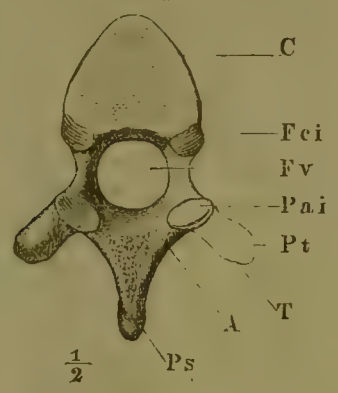

Quatrième vertèbre dorsale, vue par sa face inférieure (*).

Corps. Apophyses épineuses et transverses.

Apophyses articulaires.

Échancrures.

Faces du corps. Supérieure. Inférieure.

Excavation des faces.

1. *Corps de la vertèbre* (C). — Il occupe la partie antérieure de l'anneau vertébral, et présente *quatre faces*. La *supérieure* et l'*inférieure* sont en rapport, la première, avec la vertèbre située au-dessus de celle qu'on examine, la seconde, avec la vertèbre située au-dessous. Chacune de ces faces est légèrement excavée, de manière que les faces correspondantes de deux vertèbres voisines interceptent un espace lenticulaire, occupé par les disques intervertébraux. La double excavation superficielle que présente chaque vertèbre, est le vestige de la grande cavité bicône, si remarquable, dont sont creusées les vertèbres des poissons.

Fig. 12.

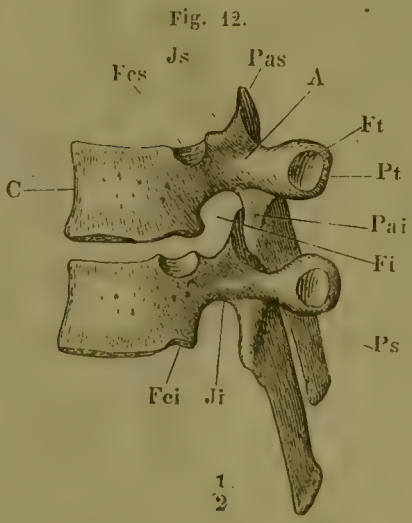

Deux vertèbres dorsales, vues de profil (**).

Face antérieure.

Creusée en gouttière horizontale.

La *face antérieure* du corps de vertèbre est convexe transversalement ; elle présente dans toutes les vertèbres, à l'exception des vertèbres cervicales, une gouttière horizontale, plus profonde sur les parties laté-

(*) C, corps de vertèbre. — A, arc. — Fv, trou vertébral. — Ps, apophyse épineuse. — Pt, apophyse transverse. — T, rugosité des apophyses transverses. — Pai, apophyse articulaire inférieure. — Fci, demi-facette costale inférieure.

(**) Js, échancrure supérieure. — Ji, échancrure inférieure. — Fi, trou de conjugaison. — Fcs, demi-facette costale supérieure. — Pas, apophyse articulaire supérieure. — Ft, facette articulaire de l'apophyse transverse. — Les autres lettres comme pour la figure 11.

rales qu'à la partie moyenne, beaucoup plus profonde d'un côté que de l'autre dans les cas de déviation de la colonne vertébrale, et qui est le rudiment de l'étranglement circulaire que présentent les vertèbres des reptiles et des poissons, et les vertèbres cervicales des oiseaux. Économie de poids et de volume, tel est le double avantage qui résulte de cette dépression circulaire, essentiellement destinée à loger les vaisseaux intercostaux ou lombaires.

La *face postérieure*, concave, fait partie du canal vertébral; elle est percée de trous nombreux et considérables, orifices de canaux veineux creusés dans l'épaisseur du corps de la vertèbre. On trouve aussi quelques trous vasculaires sur la face antérieure de ce corps ; mais ils sont moins considérables que ceux de la face postérieure. Face postérieure. Ses trous vasculaires.

2. *Trou vertébral* (Fv). — Le trou vertébral offre, dans les diverses régions, des différences considérables de forme et d'étendue : dans presque toutes les vertèbres, il se rapproche plus ou moins de la forme triangulaire. Les différences qu'il présente dans l'étendue de ses diamètres, paraissent en rapport, d'une part, avec le volume de la moelle, de l'autre, avec l'étendue des mouvements qui se passent dans telle ou telle région. Trou vertébral. Il est triangulaire.

3. *Apophyse épineuse* (Ps).—C'est cette éminence considérable, en forme d'épine, qui naît de la partie postérieure de l'arc vertébral. Bras de levier de la puissance que représentent les muscles extenseurs du tronc, elle varie pour la longueur, la forme et la direction dans les diverses régions ; de sa base, comme bifurquée, naissent les deux *lames* qui constituent les parties latérales et postérieures de l'arc. Apophyse épineuse et lames.

4. *Apophyses articulaires* (Pas et Pai, *fig.* 12). — Elles naissent des parties latérales de l'arc de la vertèbre ; leur direction est en général verticale, c'est-à-dire perpendiculaire à la direction des surfaces articulaires du corps, qui sont horizontales. Elles sont au nombre de quatre, deux *supérieures* ou *ascendantes* et deux *inférieures* ou *descendantes* ; placées symétriquement de chaque côté de la ligne médiane, revêtues de cartilage, pour s'unir aux apophyses articulaires des vertèbres adjacentes, elles débordent en haut et en bas le niveau du corps des vertèbres, en sorte que leurs articulations correspondent aux disques intervertébraux ; d'où il résulte que la colonne vertébrale présente deux séries d'articulations successives : l'une en avant, constituée par la réunion des corps entre eux, l'autre en arrière, résultant de l'union des apophyses articulaires. Apophyses articulaires. Au nombre de quatre : deux supérieures, deux inférieures.

5. *Apophyses transverses* (Pt). — Au nombre de deux, l'une à droite, l'autre à gauche, ces éminences naissent de chaque côté de l'anneau vertébral, se dirigent horizontalement en dehors, et présentent une longueur et un volume variables dans les diverses régions. Apophyses transverses.

6. Au-devant des apophyses articulaires et transverses, immédiatement derrière le corps de la vertèbre et sur les côtés, sont les *échancrures* (*incisuræ*, Js et Ji, *fig.* 12), au nombre de quatre, deux supérieures, deux inférieures, ciselées sur les parties latérales de l'arc. Leur profondeur, qui n'est pas la même dans toutes les régions, est en général plus considérable dans les échancrures inférieures que dans les échancrures supérieures. Ces échancrures réduisent à une sorte de *pédicule* la portion d'arc sur laquelle elles sont creusées; aussi ce pédicule est-il la partie la plus faible de la vertèbre, et devient-il le siége principal de la torsion dont s'accompagnent les déviations de la colonne vertébrale. Échancrures au nombre de quatre : deux supérieures deux inférieures. Pédicule. Étroitesse de la partie pédiculée.

Ainsi, 1° sur la ligne médiane, un *corps*, un *trou*, une *apophyse épineuse* ; 2° de chaque côté, une *lame*, deux *apophyses articulaires*, une *apophyse transverse*, deux *échancrures*, un *pédicule* : telles sont les parties constituantes de la vertèbre. Résumé des parties constituantes.

§ 2. — CARACTÈRES PROPRES AUX VERTÈBRES DE CHAQUE RÉGION.

Caractères bien tranchés dans les vertèbres du milieu de chaque région.

C'est surtout dans les vertèbres du milieu de chaque région que les caractères de région sont bien tranchés; car dans les vertèbres placées sur les limites, il existe des caractères mixtes, qui appartiennent à la fois aux deux régions sur la limite desquelles ces vertèbres se trouvent situées.

Un seul caractère suffirait pour distinguer chaque région.

Il est à remarquer qu'un seul caractère différentiel suffirait pour faire reconnaître tout d'abord les vertèbres de chaque région : ainsi, les vertèbres cervicales se reconnaîtront toujours à la présence du trou dont est percée la base de leurs apophyses transverses; les vertèbres dorsales, à la présence des facettes dont sont creusées les parties latérales de leur corps; les vertèbres lombaires, à l'absence même des deux caractères précédents. On pourrait donc, à la rigueur, se contenter de ces signes distinctifs; mais une vue aussi générale ne saurait suffire à l'exactitude des descriptions anatomiques. C'est, au reste, bien plus par son ensemble que par un seul détail de sa conformation qu'une vertèbre est cervicale, dorsale ou lombaire.

Comparons successivement, dans les diverses régions, chacune des parties de la vertèbre.

A. — Corps des vertèbres.

Caractères différentiels du corps des vertèbres.

Les caractères différentiels des corps de vertèbre étudiés dans les diverses régions sont les suivants :

1. Volume.

1° Le *volume va en croissant depuis la région cervicale jusqu'à la région lombaire* (*fig.* 10). — Si l'on représente le volume du corps des vertèbres cervicales par 1, celui du corps des vertèbres dorsales devra être représenté par 1 $\frac{1}{2}$, et celui des vertèbres lombaires par 2.

2. Proportion des diamètres.

2° *Proportion des diamètres.* — Dans toutes les vertèbres, le diamètre transverse est le plus grand, le diamètre vertical le moindre.

Le *diamètre vertical* est de 25 millimètres pour les vertèbres lombaires, de 18 millimètres pour les dorsales, de 12 millimètres pour les cervicales. Il est le même en arrière et en avant dans les régions cervicale et lombaire, la convexité antérieure de ces deux régions tenant à la forme en coin des disques intervertébraux. Il est, au contraire, moins étendu en avant qu'en arrière dans la région dorsale; d'où résulte la concavité antérieure de cette région.

Fig. 13.

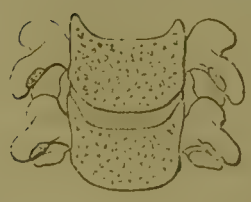

$\frac{1}{2}$

Section transversale des corps de la quatrième et de la cinquième vertèbre cervicale.

Le *diamètre transverse*, dans la région lombaire, ne dépasse que d'un tiers, tout au plus, le diamètre vertical et le diamètre antéro-postérieur; dans la région dorsale, il n'y a prédominance bien marquée d'aucun diamètre. Dans la région cervicale, le diamètre transverse est à peu près le double du diamètre antéro-postérieur et du diamètre vertical.

3. Crochets latéraux des vertèbres cervicales.

3° *Crochets latéraux du corps des vertèbres cervicales.* — Des deux côtés de la face supérieure du corps des vertèbres cervicales, naissent deux petits crochets latéraux, qui sont reçus dans deux enfoncements creusés sur les côtés de la face inférieure de la vertèbre qui est au-dessus (*fig.* 13). Cet engrènement spécial du

corps des vertèbres cervicales supplée à l'engrènement moins parfait de leurs apophyses articulaires. Disons toutefois que la présence du disque intervertébral diminue de beaucoup l'importance de cet engrènement.

4° *Deux demi-facettes de chaque côté du corps des vertèbres dorsales* (*fig.* 12, Fcs, Fci). — Ces demi-facettes, réunies aux demi-facettes correspondantes des deux vertèbres voisines, constituent des excavations anguleuses, où sont reçues les extrémités postérieures des côtes (*fig.* 14). Ce caractère est spécifique pour les vertèbres dorsales. 4. Demi-facettes latérales du corps des vertèbres dorsales.

Fig. 14.

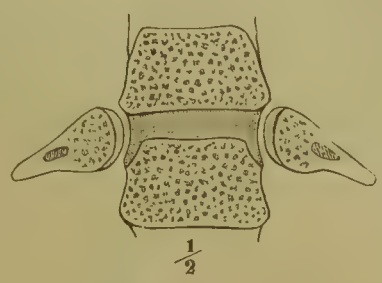

$\frac{1}{2}$

Section transversale de la cinquième et de la sixième vertèbre dorsale, et de la tête des côtes correspondantes.

5° *Excavation des faces supérieure et inférieure du corps, moindre à la région dorsale qu'aux régions cervicale et lombaire.* — Il résulte de cette disposition qu'au cou et aux lombes chaque couple de vertèbres intercepte un espace lenticulaire plus considérable qu'à la région dorsale, puisque les excavations qui concourent à former cet espace sont plus profondes ; d'où résulte un avantage marqué pour la mobilité, qui est d'autant plus grande que les substances intervertébrales sont plus considérables. 5. Différences dans l'excavation des faces supérieure et inférieure.

Ainsi, les caractères spécifiques du corps des vertèbres dans les diverses régions sont les suivants : Résumé.

1° *Crochets latéraux de la face supérieure, pour les vertèbres cervicales ;*

2° *Facettes latérales, pour les vertèbres dorsales ;*

3° *Absence des deux caractères précédents et prépondérance de volume, pour les vertèbres lombaires.*

Nous sommes donc maintenant en état de résoudre ce problème : étant donné le corps d'une vertèbre, déterminer à quelle région cette vertèbre appartient.

Fig. 15.

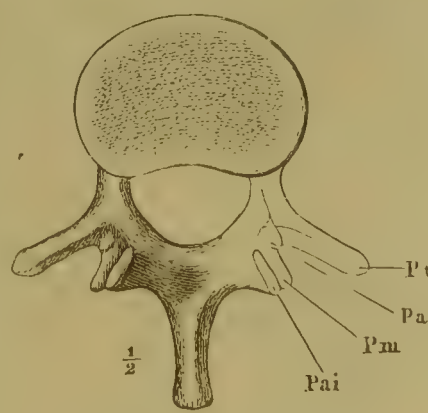

Face inférieure d'une vertèbre lombaire (*).

B. — **Trou rachidien et échancrures.**

Il n'est pas jusqu'au trou rachidien et aux échancrures qui ne présentent des différences notables dans les vertèbres des trois régions, et qui ne puissent servir à les faire reconnaître à un œil exercé.

1° A la région cervicale, il y a *prédominance* considérable du *diamètre transverse* sur le diamètre antéro-postérieur de ce trou (*fig.* 16). Proportions des diamètres du trou rachidien.

2° A la région dorsale, il y a presque *égalité* entre les diamètres antéro-postérieur et transverse ; mais cette région présente ceci de remarquable, qu'il existe sur la face postérieure du corps des vertèbres une dépression médiane très-prononcée (*fig.* 11).

3° A la région lombaire, il y a *prépondérance du diamètre transverse* ; mais elle est beaucoup moins marquée qu'à la région cervicale (*fig.* 15).

(*) *Pt*, apophyse transverse. — *Pai*, apophyse articulaire inférieure. — *Pm*, tubercule mamillaire. — *Pa*, tubercule accessoire.

Voici un tableau comparatif des diamètres du trou rachidien dans les diverses régions :

DIAMÈTRE TRANSVERSE.		DIAMÈTRE ANTÉRO-POSTÉRIEUR.	
Au col.....	23 mil.	Au col.....	13 mil.
Au dos.....	15 mil.	Au dos.....	13 mil.
Aux lombes.....	21 mil.	Aux lombes.....	17 mil.

L'étendue des diamètres est en rapport, 1. Avec l'étendue des mouvements. 2. Avec le volume de la moelle. Échancrures.

On peut remarquer ici que *ces différences sont en rapport avec l'étendue des mouvements* dans chaque région. Dans la région lombaire, qui est plus mobile que la région dorsale, le trou est plus considérable, et dans la région cervicale, qui jouit de mouvements d'inclinaison latérale plus étendus que la région lombaire, le diamètre transverse est aussi plus considérable relativement à cette dernière, dans la proportion de 11 à 10. Il faut noter que les diamètres du trou sont en rapport, non-seulement avec la mobilité des diverses régions, mais encore avec le volume de la moelle dans chacune d'elles.

Les *échancrures* offrent aussi des différences dans les diverses régions : ainsi, aux régions dorsale et lombaire, les échancrures inférieures sont beaucoup plus profondes que les supérieures; à la région cervicale, elles sont presque égales en profondeur. Au reste, on peut remarquer que la profondeur des échancrures et, par conséquent, le diamètre des trous de conjugaison sont généralement proportionnels, non-seulement au volume des ganglions vertébraux, mais encore au calibre des sinus veineux qui établissent une communication entre les veines intérieures et les veines extérieures du rachis.

Nous pouvons donc considérer comme possible la solution de ce problème : le trou d'une vertèbre et les échancrures étant donnés, déterminer à quelle région cette vertèbre appartient.

C. — Apophyses épineuses et lames.

Caractères des apophyses épineuses. 1. A la région cervicale.

1° Dans la *région cervicale* (*fig.* 15), les *apophyses épineuses* sont prismatiques et

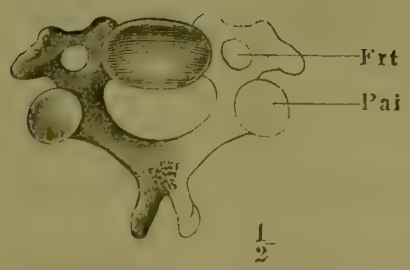

Face inférieure de la cinquième vertèbre cervicale (*).

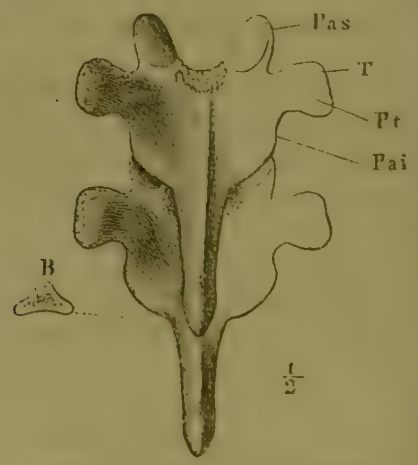

Face postérieure des vertèbres dorsales (**).

triangulaires, *creusées en gouttière* inférieurement, pour recevoir, pendant l'ex-

(*) *Pai*, apophyse articulaire inférieure. — *Fat*, trou de l'apophyse transverse.
(**) B, section transversale de leur apophyse épineuse. — *Pt*, apophyse transverse. — *Pas*, apophyse articulaire supérieure. — *Pai*, apophyse articulaire inférieure.

tension, l'apophyse épineuse de la vertèbre qui est au-dessous ; elles sont *bituberculeuses* à leur sommet, pour servir à des insertions musculaires ; leur direction est *horizontale* et par là très-favorable au mouvement d'extension.

2° A la *région dorsale* (*fig.* 18), les apophyses sont prismatiques et triangulaires, à sommet *tuberculeux*. Leur *direction, extrêmement oblique*, se rapproche beaucoup de la verticale. Cette direction, jointe à leur grande longueur, leur permet de déborder beaucoup en bas le niveau du corps de la vertèbre à laquelle elles appartiennent. Il en résulte une sorte d'imbrication telle que dans le plus léger mouvement d'extension, les apophyses épineuses se touchent les unes les autres. 2. A la région dorsale.

3° A la *région lombaire* (*fig.* 19), les apophyses épineuses sont larges, épaisses, 3. A la région lombaire.

Fig. 18.

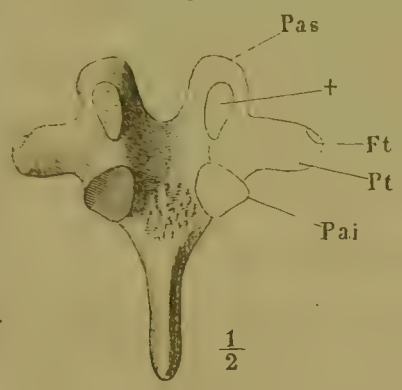

Face antérieure de l'arc d'une vertèbre dorsale (*).

Fig. 19.

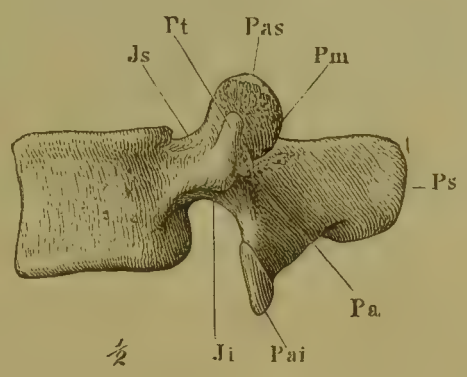

Face latérale d'une vertèbre lombaire (**).

quadrilatères, offrant sur leurs faces latérales une ample surface à insertion ; elles présentent un *bord postérieur épais, tuberculeux*, triangulaire. Leur *direction*, qui est *horizontale*, ne s'oppose point à l'extension.

Les deux *lames* qui forment l'arc postérieur de la vertèbre, sont continues avec la base de l'apophyse épineuse. Leur longueur est en raison directe des dimensions de la partie du canal à laquelle elles correspondent, et leur épaisseur en raison du volume de l'apophyse épineuse. 1° A la *région cervicale*, les lames sont minces, *très-longues, inclinées* de telle manière que, dans la station de la tête, c'est-à-dire dans l'état intermédiaire à la flexion et à l'extension, le bord inférieur de la lame qui est au-dessus dépasse en arrière le bord supérieur de la lame qui est au-dessous. Il y a pour ces lames une imbrication véritable, non moins marquée que celle des apophyses épineuses de la région dorsale : aussi est-il sans exemple qu'un instrument piquant ait pénétré, durant l'extension, dans le canal rachidien, au niveau des cinq dernières vertèbres cervicales. Cela se conçoit d'autant mieux que la moindre impression éprouvée à la nuque provoque, par un mouvement instinctif, l'extension forcée de la tête, circonstance qui augmente encore l'imbrication des lames. 2° A la *région dorsale*, l'épaisseur des lames est plus considérable qu'au cou, beaucoup moindre qu'aux lombes ; leur *longueur* est *très-peu considérable*, comparativement à celle des lames de la

Caractères des lames des vertèbres.

Région cervicale.

Région dorsale.

(*) + section du col de l'arc. — P*t*, apophyse transverse. — F*t*, facette articulaire. — P*as*, apophyse articulaire supérieure. — P*ai*, apophyse articulaire inférieure.

(**) P*s*, apophyse épineuse. — P*as*, apophyse articulaire supérieure. — P*ai*, apophyse articulaire inférieure. — P*t*, apophyse transverse. — J*s*, échancrure supérieure. — J*i*, échancrure inférieure. — P*m*, tubercule mamillaire. — P*a*, tubercule accessoire.

région cervicale ; au lieu de former un rectangle allongé, elles représentent un carré, et même les dimensions verticales tendent à l'emporter sur les dimensions transversales. 3° A la *région lombaire*, épaisseur très-prononcée, brièveté transversale, *hauteur verticale prépondérante*, tels sont leurs caractères. En général, on peut établir que la hauteur des lames est proportionnelle à celle du corps de la vertèbre à laquelle elles appartiennent. C'est pour cette raison que les lames sont si étroites dans la région cervicale.

Région lombaire.

Résumé.

En résumé, les caractères des apophyses épineuses et des lames sont :

1° Région cervicale : *Apophyses épineuses prismatiques et triangulaires, creusées en gouttière inférieurement, bituberculeuses à leur sommet, horizontales, courtes, continues à des lames longues, étroites et minces, inclinées de manière à s'imbriquer.*

2° Région dorsale : *Apophyses épineuses prismatiques et triangulaires, longues, obliques, tuberculeuses à leur sommet, avec lames courtes, verticales.*

3° Région lombaire : *Apophyses épineuses quadrilatères, fortes, horizontales, avec lames très-courtes, très-épaisses, verticales.*

On peut donc résoudre ce problème : *Étant données une apophyse épineuse et ses lames, déterminer à quelle région elles appartiennent.*

D. — Apophyses articulaires.

Caractères des apophyses articulaires.

1. A la région cervicale.

1° A la *région cervicale*, les apophyses articulaires constituent de *petites colonnes* : ces apophyses ont une direction telle que le plan de leur surface articulaire fait *avec l'horizon un angle* d'autant plus grand qu'on approche davantage de la région dorsale. Les apophyses supérieures regardent en haut et en arrière, les inférieures en bas et en avant (*fig.* 20). Nous insistons sur cette direction, parce que c'est elle qui rend possibles les mouvements de flexion, d'extension et d'inclinaison latérale, qui seule aussi peut permettre les déplacements des vertèbres cervicales sans fracture des apophyses articulaires. Il faut, en outre, remarquer que *la facette articulaire droite se trouve sur le même plan que la facette articulaire gauche.*

Fig. 20.

$\frac{1}{2}$

Section antéro-postérieure de la quatrième et de la cinquième vertèbre cervicale.

2. A la région dorsale.

2° A la *région dorsale*, les apophyses articulaires sont de *simples lames*, à direction *verticale*, à *surface plane*. La surface articulaire des apophyses supérieures regarde en arrière et en dehors ; celle des apophyses articulaires inférieures regarde en dedans et en avant (*fig.* 24). *La facette articulaire du côté droit n'est pas sur le même plan que celle du côté gauche.*

Quequefois engrènement des apophyses articulaires

Nous ferons remarquer que, dans certains cas, on trouve un engrènement des apophyses articulaires dorsales, l'extrémité supérieure des apophyses articulaires supérieures étant reçue dans une échancrure profonde, pratiquée au-devant et au-dessus de la facette de l'apophyse articulaire inférieure appartenant à la vertèbre précédente.

3. A la région lombaire.

3° A la *région lombaire*, les apophyses articulaires sont des *lames très-fortes*, à *direction courbe*, à *facette concave* pour les articulaires supérieures, à facette convexe pour les articulaires inférieures. Dans les articulaires supérieures, la facette regarde en dedans et en arrière ; dans les articulaires inférieures, elle regarde en dehors et en avant. Les unes et les autres représentent *deux segments de cylindre* parfaitement circonscrits l'un à l'autre, ou plutôt les inférieures sont

comme des *demi-gonds*, qui sont reçus dans des *demi-anneaux* représentés par les apophyses articulaires supérieures (*fig.* 21). Nous devons signaler ici des tubercules ou apophyses d'insertion qui prolongent en arrière les apophyses articulaires supérieures, tubercules qu'on peut appeler *apophysaires* (*mamillaires*, Henle, P*m*), et qui sont destinés à des insertions musculaires.

Tubercules apophysaires.

Fig. 21.

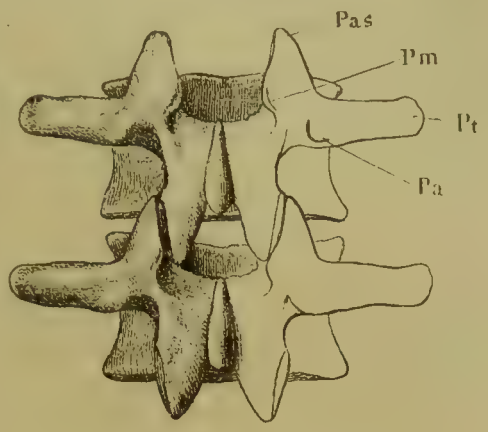

Face postérieure de la troisième et de la quatrième vertèbre lombaires (*).

Résumé.

Ainsi, *petites colonnes taillées à facettes planes, inclinées de 45 degrés environ, situées sur le même plan des deux côtés, voilà le caractère des apophyses articulaires cervicales ; lames minces, verticales et planes, non situées sur le même plan, voilà les caractères des vertèbres dorsales ; lames fortes, verticales, tuberculeuses, à surface articulaire courbe, tel est le caractère des apophyses articulaires dans la région lombaire.*

A l'aide de ces caractères, on peut toujours résoudre ce problème : *Étant données les apophyses articulaires d'une vertèbre, déterminer à quelle région cette vertèbre appartient.*

E. — Apophyses transverses.

Caractères des apophyses transverses.

Aucune partie ne présente, dans la série des vertèbres, des différences aussi tranchées de région à région que les *apophyses transverses*.

1° A la *région cervicale* (*fig.* 22), ces apophyses sont *creusées en gouttière supérieurement*, pour loger les branches antérieures des nerfs cervicaux ; *percées à leur base*, pour donner passage à l'artère vertébrale ; offrant *deux bords*, l'un antérieur, l'autre postérieur, auxquels s'attachent les muscles intertransversaires, et une *extrémité libre bifurquée*, à insertion musculaire. Il faut ajouter que ces apophyses transverses, étant sur le même plan que le corps de la vertèbre, doublent le diamètre transverse des vertèbres cervicales en devant et leur permettent de servir de support à un grand nombre de parties.

1. A la région cervicale.

Fig. 22.

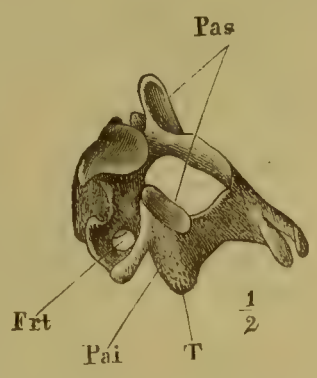

Vertèbre cervicale vue obliquement par ses faces supérieure et latérale (**).

2° A la *région dorsale* (*fig.* 23), ce sont de très-*grosses apophyses horizontales*, beaucoup plus fortes que celles des deux autres régions, d'un volume double et même triple de celui des apophyses épineuses, fortement déjetées en arrière, creusées à *leur sommet* et en dedans d'une *facette articulaire* (F), qui s'articule avec la tubérosité des côtes (1).

2. A la région dorsale.

(*) P*t*, apophyse transverse. — P*as*, apophyse articulaire supérieure. — P*m*, tubercule mamillaire. — P*a*, tubercule accessoire.

(**) P*as*, apophyse articulaire supérieure. — P*ai*, apophyse articulaire inférieure. — F*rt*, trou de l'apophyse transverse. — T, rugosités à insertion musculaire.

(1) Quelques anatomistes ont attribué une grande importance à la direction des facettes articulaires des apophyses transverses et ont fondé sur cette direction des théories relatives au mécanisme de la respiration.

Les modifications importantes que présentent les apophyses transverses des vertèbres dorsales sont évidemment en rapport avec la nature de leurs fonctions, qui ne consistent pas seulement à fournir des points d'insertion aux muscles, mais encore à soutenir les côtes avec lesquelles elles s'articulent.

3. A la région lombaire.

3° A la *région lombaire* (*fig.* 24), les apophyses transverses sont des *lames minces*, étroites, aplaties d'avant en arrière, situées sur un plan antérieur à celui qu'occupent les apophyses transverses dorsales, à peu près sur le même plan que les côtes, avec lesquelles elles ont, du reste, de nombreuses analogies : de là le nom d'*apophyses costiformes,* qui leur est donné par quelques anatomistes. Sur leur face postérieure, on voit

Fig. 23.

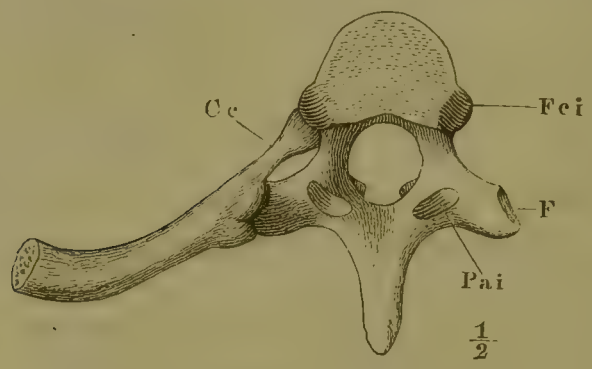

Face inférieure d'une vertèbre dorsale avec la côte correspondante (*).

Fig. 24.

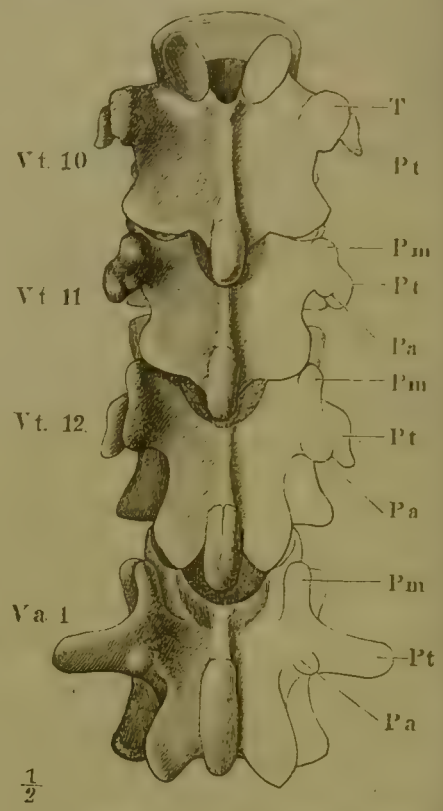

Face postérieure des dixième, onzième et douzième vertèbres dorsales et de la première lombaire (**).

un *tubercule* destiné à des insertions musculaires, et que l'on a appelé *tubercule apophysaire* (P*a*) (1).

(*) F, facette articulaire de l'apophyse transverse. — F*ci*, facette costale inférieure. — C*c*, col de la côte. — P*ai*, apophyse articulaire inférieure.

(**) V*t*, vertèbre thoracique. — V*a*, vertèbre lombaire. — P*t*, apophyse transverse. — P*m*, tubercule mamillaire. — P*a*, tubercule apophysaire. — T, rugosités à insertion musculaire.

(1) Nous venons de donner des apophyses transverses une description qui est conforme à celle qu'on trouve le plus généralement dans les ouvrages d'anatomie de l'homme. Mais plusieurs anatomistes modernes n'admettent point la classification que nous venons d'adopter pour les apophyses transverses. Se fondant sur ce qu'on observe sur les squelettes d'un grand nombre d'animaux vertébrés, lesquels sont pourvus de côtes cervicales et lombaires, ils établissent que, chez l'homme, la moitié antérieure des apophyses transverses cervicales représente les côtes qui se trouvent à la région dorsale ; que ces côtes sont représentées à la région lombaire par les lames minces qui portent habituellement le nom d'apophyses transverses, tandis que les parties véritablement analogues des apophyses transverses dorsales sont : 1° à la région cervicale, la moitié postérieure de l'apophyse transverse ; 2° à la région lombaire, les tubercules que nous avons appelés *apophysaires*, et que nous avons vus former derrière les apophyses articulaires supérieures une saillie qui semble en être le prolongement.

Ainsi, *la forme d'une gouttière percée d'un trou à sa base est propre aux apophyses transverses cervicales; celle d'une grosse apophyse fortement déjetée en arrière, tuberculeuse et articulaire à son sommet est propre aux apophyses transverses dorsales; celle d'une petite côte mince, à sommet mousse, est propre aux apophyses transverses lombaires.* Résumé.

Concluons que rien n'est plus facile que la solution de ce problème : *Étant donnée une apophyse transverse, déterminer à quelle région de la colonne vertébrale elle appartient.*

§ 3. — CARACTÈRES PROPRES A CERTAINES VERTÈBRES.

Après avoir énuméré les *caractères généraux* des vertèbres, à l'aide desquels nous pouvons les reconnaître au milieu de tous les autres os, et les *caractères propres* aux vertèbres des diverses régions, qui permettent de distinguer les unes des autres les vertèbres cervicales, dorsales et lombaires, il nous reste à examiner quelles sont, dans chaque région, les vertèbres qu'on peut distinguer des autres de la même région.

On pourrait, à la rigueur, déterminer le rang qu'occupe chaque vertèbre dans une région en l'examinant comparativement à toutes celles de la même région ; et, sous ce rapport, les personnes qui ont l'habitude de monter des squelettes, acquièrent une facilité surprenante. Mais ce n'est que dans un bien petit nombre de vertèbres qu'on trouve des particularités assez caractéristiques pour qu'en l'absence de toutes les autres vertèbres de la même région, on puisse déterminer le rang qu'elles occupent. Caractères différentiels des vertèbres de la même région.

C'est seulement dans les vertèbres qui sont aux extrémités de chaque région et qui, par le fait même de cette position, offrent des caractères mixtes, qu'on peut saisir des attributs tout à faits distinctifs et individuels.

Dans cette catégorie se trouvent les deux premières et la septième vertèbre cervicales, la première, la onzième et la douzième dorsale, et enfin la cinquième lombaire ; chacune de ces vertèbres doit être examinée séparément.

1. — PREMIÈRE VERTÈBRE CERVICALE OU ATLAS.

Atlas.

Dans la première vertèbre ou l'atlas (*fig.* 25), le *corps* est remplacé par un arc aplati d'avant en arrière, *arc antérieur de la première vertèbre* (A*a*). La convexité de cet arc, tournée en avant, offre un tubercule, *tubercule antérieur de l'atlas* (T*a*) ; sa concavité, tournée en arrière, présente une facette ovalaire, très-légèrement concave (T*ap*), destinée à s'articuler avec l'apophyse odontoïde de la deuxième vertèbre ; le bord supérieur et le bord inférieur donnent attache à des ligaments.

Arc antérieur.

Tubercule antérieur.

Fig. 25.

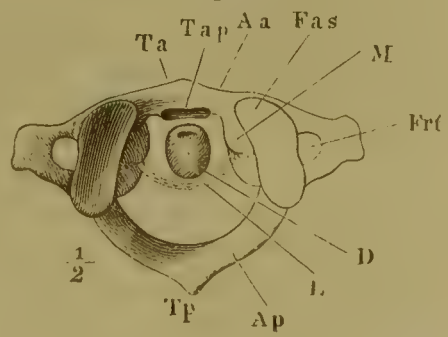

Atlas vu par sa face supérieure (l'apophyse odontoïde (D) *de l'axis est figurée en place)* (*).

Dimensions considérables du trou de la première vertèbre.

Le *trou* de la première vertèbre est beaucoup plus considérable que celui de

(*) A*a*, arc antérieur. — A*p*, arc postérieur. — T*a*, tubercule antérieur. — T*p*, tubercule postérieur. — T*ap*, facette articulaire de l'arc antérieur. — M, masse latérale. — F*as*, facette articulaire supérieure. — F*rt*, trou de l'apophyse transverse. — D, apophyse odontoïde. — L, ligament transverse.

toutes les autres. Le diamètre antéro-postérieur, qui est de 14 millimètres au cou et au dos, de 19 millimètres aux lombes, est ici de 32 millimètres; et le diamètre transverse, qui est de 26 millimètres au cou, de 16 millimètres au dos, de 23 millimètres aux lombes, est ici de 30 millimètres. Cette prépondérance remarquable de tous les diamètres n'est pas proportionnelle au volume de la moelle dans ce point; elle dépend de ce que la partie antérieure du trou est destinée à loger l'apophyse odontoïde (D) de la deuxième vertèbre; en sorte que le diamètre antéro-postérieur de la portion d'anneau qui appartient à la moelle, ne dépasse pas de beaucoup le diamètre antéro-postérieur du trou rachidien dans les autres vertèbres. Le diamètre transverse seul reste plus considérable; d'où la possibilité de déplacements latéraux ou de luxations incomplètes de la première vertèbre sur la deuxième, sans compression notable de la moelle.

Échancrures supérieures très-profondes.

Les *échancrures* sont creusées sur l'arc postérieur, à sa jonction avec les masses latérales. Elles sont postérieures aux apophyses articulaires, tandis que dans les autres vertèbres, elles leur sont antérieures. Les *supérieures* sont très-profondes, souvent converties en trou par une languette osseuse, et semblent se continuer jusqu'au trou percé à la base de l'apophyse transverse, au moyen d'une gouttière horizontale qui contourne la partie postérieure de la masse articulaire. Cette gouttière est quelquefois elle-même convertie en un canal presque complet par une languette osseuse. De la réunion de l'échancrure supérieure, de la gouttière et du trou qui est à la base de l'apophyse transverse, résulte un *canal inflexe*, vertical d'abord, puis horizontal, qui conduit l'artère vertébrale dans la cavité duicrâne. Par l'échancrure supérieure, qui forme presque à elle seule le premier trou de conjugaison, passent non-seulement l'artère vertébrale, mais encore la veine du même nom, ainsi que le premier nerf cervical. Les échancrures *inférieures* ne présentent rien de particulier, si ce n'est qu'elles sont assez profondes pour former à elles seules les trous de conjugaison compris entre la première et la deuxième vertèbre.

Canal inflexe de l'artère vertébrale.

Échancrures inférieures.

Point d'apophyse épineuse. Tubercule postérieur.

Arc postérieur.

L'*apophyse épineuse* n'existe pas; elle est remplacée par un *tubercule postérieur* (T*p*), à insertion musculaire, analogue au tubercule antérieur, ou plutôt figurant une apophyse épineuse tronquée. Quelquefois, au lieu d'un tubercule, on ne trouve que quelques inégalités. Deux *lames* étroites, fortes et longues constituent l'*arc postérieur* (A*p*), qui forme plus de la moitié de la circonférence de la vertèbre.

Masses latérales.

Les *colonnes articulaires* que nous avons signalées dans toute la région cervicale, sont énormes dans l'atlas et portent le nom de *masses latérales* (M). Cette disposition est en rapport avec le rôle de l'atlas, qui répond à tout le pourtour du trou occipital et qui, par ses deux colonnes articulaires latérales, supporte les condyles occipitaux et, par conséquent, le poids de la tête.

Direction des facettes articulaires. Supérieures. Inférieures.

Des quatre *facettes articulaires*, les *supérieures* (F*as*) sont concaves, inclinées en dedans, elliptiques, obliquement dirigées d'arrière en avant et de dehors en dedans, configurées pour se mouler sur la convexité des condyles occipitaux, qu'elles embrassent, et pour cela présentant un bord externe et une extrémité postérieure très-relevés. En dedans et au-dessous de ces facettes articulaires, sont des inégalités qui donnent attache au ligament transverse ou annulaire. Les facettes articulaires *inférieures* sont circulaires, planes et regardent en bas et un peu en dedans.

Apophyses transverses très-volumineuses.

Les *apophyses transverses* sont très-volumineuses, triangulaires, à un seul tu-

bercule, qui donne insertion aux principaux muscles rotateurs de la tête ; percées d'un trou à leur base (F*rt*), comme celles de toutes les autres vertèbres cervicales, mais non creusées en gouttière.

Ainsi, *forme annulaire, dimensions transversales telles que l'atlas surmonte la colonne vertébrale à la manière d'un chapiteau ; trou vertébral beaucoup plus grand que celui des autres vertèbres ; absence de corps et d'apophyse épineuse ; masses latérales énormes, supportant des apophyses transverses extrêmement fortes, non canaliculées, unituberculeuses* : voilà les caractères propres de l'atlas. Résumé des caractères propres de l'atlas.

II. — SECONDE VERTÈBRE CERVICALE OU AXIS.

Axis.

Le corps de la deuxième vertèbre cervicale (*fig.* 26) est surmonté d'une éminence destinée à correspondre à l'arc antérieur de l'atlas ; c'est l'*apophyse odontoïde* (en forme de dent, D), espèce de pivot cylindroïde, de 14 millimètres de longueur, autour duquel tourne la tête : de là le nom d'*axis* donné à la vertèbre qui le supporte. Continue au corps par une base assez large, l'apophyse odontoïde se rétrécit aussitôt, pour se renfler en forme de tête et se terminer par un sommet rugueux, qui donne attache aux ligaments odontoïdiens. La portion étranglée de l'apophyse odontoïde s'appelle *col* ; c'est la partie la plus faible de cette apophyse : aussi est-ce là qu'ont toujours lieu ses fractures. Le col ou rétrécissement circulaire de la partie inférieure de l'odontoïde contribue à maintenir mécaniquement cette apophyse dans l'anneau moitié osseux, moitié ligamenteux dans lequel elle roule. Deux *facettes articulaires* convexes se voient, l'une en avant, l'autre en arrière, sur cette apophyse, pour répondre, la première, à l'arc antérieur de l'atlas, la seconde, au ligament transverse ou annulaire (L, *fig.* 25).

Apophyse odontoïde.

Fig. 26.

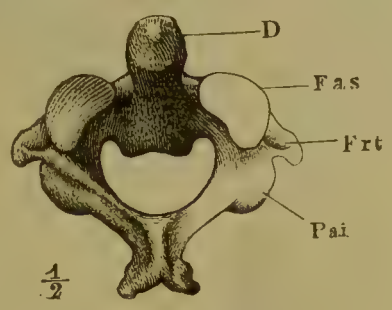

Axis vu par sa face supérieure (*).

Son col.

Ses facettes articulaires

Le *corps* de l'axis offre, en avant, une crête triangulaire, à base inférieure, verticale, saillante, qui sépare deux enfoncements latéraux, destinés à des insertions musculaires. La face postérieure répond au canal vertébral. La face inférieure a son plus grand diamètre d'avant en arrière ; il est très-obliquement coupé de haut en bas et d'arrière en avant, légèrement concave : d'où l'emboîtement réciproque de la deuxième et de la troisième vertèbre cervicale. Ce double emboîtement ne se remarque pas dans les vertèbres suivantes.

Corps de l'axis.

Le *trou* a la forme d'un cœur de carte à jouer ; son diamètre antéro-postérieur mesure 18 millimètres, c'est-à-dire 4 millimètres de plus que celui des autres vertèbres cervicales ; son diamètre transverse est le même. Cette prédominance dans la capacité du trou de la deuxième vertèbre est en rapport avec l'étendue des mouvements qui se passent entre cette vertèbre et la première.

Trou de l'axis.

Il n'existe point d'*échancrure supérieure*, l'échancrure inférieure de l'atlas constituant à elle seule le trou de conjugaison correspondant. L'*échancrure inférieure* n'offre rien de particulier.

Point d'échancrure supérieure.

(*) D, apophyse odontoïde. — F*as*, facette articulaire supérieure. — F*rt*, trou de l'apophyse transverse. — P*ai*, apophyse articulaire inférieure.

L'apophyse épineuse est énorme.

L'apophyse épineuse, énorme par ses dimensions en largeur et en épaisseur, plus encore que par sa longueur, offre, en quelque sorte, exagérés tous les caractères des apophyses épineuses cervicales : forme prismatique et triangulaire, gouttière inférieure, double tubercule de terminaison, donnant attache à des muscles très-forts. L'apophyse épineuse est pour l'axis, mais dans des proportions beaucoup plus grandes, ce que l'apophyse transverse est pour l'atlas, parce que toutes deux sont destinées à donner insertion aux muscles puissants qui meuvent la tête sur la colonne vertébrale.

Lames proportionnelles à l'apophyse épineuse.

Les *lames* étant, en général, proportionnelles aux apophyses épineuses, on conçoit que les lames de la deuxième vertèbre doivent être extrêmement fortes : aussi, de toutes les lames vertébrales, celles de l'axis sont-elles les plus épaisses.

Apophyses articulaires supérieures, placées sur les côtés du corps.

Facettes horizontales

Les *facettes articulaires supérieures* (*Fas*) sont placées, ainsi que les colonnes apophysaires qui les soutiennent, sur les côtés du corps. Ces facettes offrent une surface considérable, plane, presque horizontale, légèrement inclinée en dehors : cette direction permet à l'articulation atloïdo-axoïdienne d'être le centre de tous les mouvements de rotation de la tête.

Apophyses transverses petites.

Les *apophyses articulaires inférieures* (*Pai*) ont la place qu'elles occupent dans toutes les autres vertèbres cervicales.

Canal inflexe.

Les *apophyses transverses* (*Frt*, *fig.* 27) sont petites, à un seul tubercule, triangulaires, déjetées en bas, percées à leur base d'un trou ou plutôt d'un canal inflexe creusé sur les côtés du corps ; canal d'abord vertical, puis horizontal. C'est la présence de ce canal et de celui que nous avons décrit sur l'atlas, qui détermine le trajet si compliqué de l'artère vertébrale avant son entrée dans le crâne.

Fig. 27.

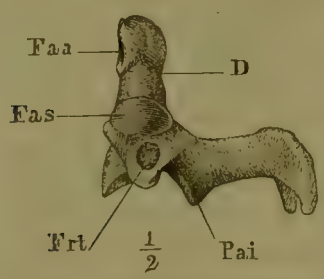

Face latérale de l'axis (*).

Caractères de l'axis.

Ainsi, *presence de l'apophyse odontoïde, volume énorme de l'apophyse épineuse et des lames, largeur et direction horizontale des surfaces articulaires supérieures, qui sont placées sur les côtés du corps, brièveté des apophyses transverses, qui sont triangulaires et unituberculeuses*, voilà les caractères spécifiques de la deuxième vertèbre.

III. — SEPTIÈME VERTÈBRE CERVICALE OU PROÉMINENTE.

Corps.

Le *corps* conserve les caractères observés dans les vertèbres cervicales ; mais, par son *volume plus considérable*, il se rapproche du corps des vertèbres dorsales, et assez souvent il est creusé, sur les côtés, d'une *demi-facette* ou d'un quart de facette pour l'articulation de la première côte.

Apophyse épineuse.

L'apophyse épineuse a la plus grande analogie avec les apophyses épineuses dorsales ; elle est en effet pyramidale, uni-tuberculeuse à son sommet, *longue* et dépassant de beaucoup le sommet des apophyses épineuses cervicales : d'où le nom de *proéminente*, qui a été donné à cette vertèbre (*fig.* 18).

Apophyses articulaires

Les *apophyses articulaires*, presque verticales, ne sont pas supportées par de petites colonnes.

Apophyses transverses.

L'apophyse transverse, bien que creusée en gouttière et percée d'un trou à sa base, comme dans les autres vertèbres cervicales, se rapproche beaucoup des

(*) D, apophyse odontoïde. — *Faa*, facette articulaire antérieure. — *Fas*, facette articulaire supérieure. — *Fat*, trou de l'apophyse transverse. — *Pai*, apophyse articulaire inférieure.

apophyses transverses dorsales. Le bord postérieur de la gouttière est épais, tuberculeux et représente exactement une apophyse transverse dorsale; tandis que le bord antérieur de la gouttière est mince, à l'état de vestige, excepté dans le cas où, détaché du corps de l'os, il forme une côte surnuméraire (1). Le *trou* qui est à la base de l'apophyse transverse cervicale, manque rarement; mais le plus souvent il est réduit à de très-petites dimensions; il n'est pas rare de le voir double. Ce trou n'est jamais traversé par l'artère vertébrale.

Fig. 28.

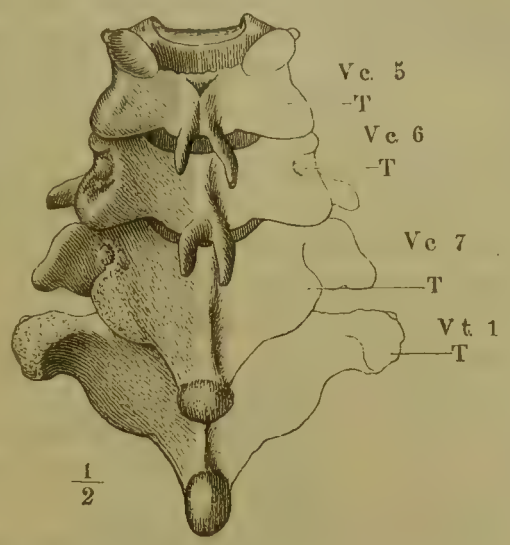

Trou de l'apophyse transverse.

Première vertèbre dorsale.

Face postérieure des cinquième, sixième et septième vertèbres cervicales et de la première dorsale (*).

IV. — PREMIÈRE VERTÈBRE DORSALE.

La première vertèbre dorsale semblerait encore appartenir aux cervicales par son *corps*, qui est surmonté latéralement de *deux crochets*; mais par tous ses autres caractères, elle est vertèbre dorsale. Ajoutons à cela que son corps est pourvu de chaque côté d'une *facette complète* pour l'articulation de la première côte, et d'un *tiers ou quart de facette* pour l'articulation de la seconde.

V. — ONZIÈME ET DOUZIÈME VERTÈBRE DORSALE.

La *onzième vertèbre dorsale* offre, de chaque côté de son *corps*, une *facette articulaire complète*, pour la onzième côte; son corps est volumineux; son *apophyse transverse* est remplacée par un *tubercule*.

Onzième vertèbre dorsale.

La *douzième vertèbre dorsale* est lombaire (*fig.* 29) eu égard à son *corps*, dont le *volume* le cède à peine à celui du corps des vertèbres de cette région, et dont le diamètre transverse commence à l'emporter sur les autres diamètres. Son *apophyse épineuse* est horizontale, forte, quadrilatère. Ses *apophyses transverses* sont remplacées par des tubercules qui, comme ceux de la onzième dorsale, sont évidemment continués

Fig. 29.

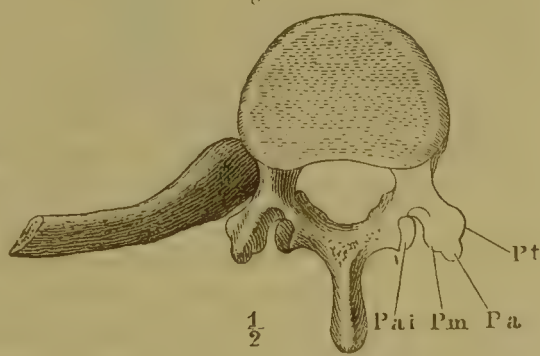

Douzième vertèbre dorsale.

Face inférieure de la douzième vertèbre dorsale, avec la côte correspondante (**).

(*) Vc, vertèbre cervicale. — Vt, vertèbre thoracique. — T, rugosités musculaires.

(**) Pai, apophyse articulaire inférieure. — Pt, apophyse transverse. — Pa, tubercule accessoire. — Pm, tubercule mamillaire.

(1) Cette dernière circonstance est une de celles qui sont invoquées avec le plus de succès par ceux qui établissent la distinction des apophyses transverses et des apophyses costiformes.

à la région lombaire par les tubercules que nous avons nommés apophysaires. Enfin, il faut joindre à tous ces caractères la présence, sur les côtés du corps, de facettes articulaires complètes.

Comment on distingue la douzième de la onzième vertèbre dorsale.

La douzième dorsale se distingue de la onzième en ce qu'elle a des apophyses articulaires inférieures à surface courbe.

VI. — CINQUIÈME VERTÈBRE LOMBAIRE.

Coupe très-oblique du corps.

La face inférieure du *corps* de cette vertèbre (*fig.* 10) est *taillée très-obliquement* d'avant en arrière et de bas en haut. Les *apophyses transverses* (*fig.* 30), variables dans leurs dimensions, sont généralement beaucoup *plus volumineuses* que celles des autres vertèbres lombaires ; enfin, les *apophyses articulaires inférieures*, beaucoup plus distantes l'une de l'autre que celles des autres vertèbres, ne sont plus convexes, mais bien *planes*, et regardent directement en avant (*fig.* 30 et 31).

Apophyses articulaires inférieures planes.

Telles sont les vertèbres qui, dans chaque région, présentent des caractères particuliers. En exceptant les deux premières vertèbres cervicales, qui offrent plusieurs caractères tout à fait étrangers à ceux de la région, on pourrait dire des vertèbres qui viennent d'être décrites en particulier, que les variétés qu'elles présentent, se résument par la proposition suivante : *Les vertèbres qui sont placées aux limites de deux régions, réunissent des caractères appartenant à chacune de ces deux régions.*

§ 4. — VERTÈBRES DE LA RÉGION SACRO-COCCYGIENNE.

Toutes les vertèbres de cette région, au nombre de neuf, sont, dans l'âge adulte, réunies en deux os : les cinq supérieures forment le *sacrum*, les quatre inférieures constituent le *coccyx*.

I. — SACRUM.

Nom. Situation.

Le *sacrum* a été ainsi nommé parce que les anciens avaient, dit-on, coutume d'offrir aux dieux, dans les sacrifices, cette partie de la victime. Il est situé à la partie postérieure et médiane du bassin, bien en arrière du point où cette cavité s'articule avec les fémurs, circonstance avantageuse à la station. Enclavé, à la manière d'un coin, entre les os coxaux, il répond, en haut, à la colonne vertébrale proprement dite, en bas au coccyx.

Direction oblique par rapport à l'axe du corps. Angle sacro-vertébral.

Il est dirigé obliquement d'avant en arrière et de haut en bas (*fig.* 10) ; d'où il résulte que la colonne représentée par le sacrum forme, avec la colonne lombaire, un angle obtus saillant en devant, rentrant en arrière. Cet angle, nommé *promontoire* ou *angle sacro-vertébral*, est très-important à étudier, et sous le point de vue de la station, et sous celui de l'accouchement (1). Indépendamment de cette direction oblique par rapport à l'axe du corps, le sacrum est recourbé sur lui-même d'arrière en avant, de manière à offrir une concavité antérieure.

(1) L'angle sacro-vertébral n'existe aussi prononcé que chez l'homme, parce que l'homme seul est destiné à l'attitude bipède. Contre cet angle vient se briser, en partie, la quantité de mouvement qui est transmise au sacrum par la colonne vertébrale. Sous le rapport de l'accouchement, cet angle explique la rareté des positions directes du sommet de la tête.

C'est le plus volumineux de tous les os de la colonne vertébrale ; de là le nom de *grande vertèbre*, que lui donnait Hippocrate. L'homme est, de tous les mammifères, celui qui présente le sacrum proportionnellement le plus développé ; ce qui est en rapport avec l'attitude bipède et avec l'attitude assise qui lui appartiennent d'une manière spéciale (1). Volume.

Le sacrum présente la *forme* d'une pyramide quadrangulaire aplatie d'avant en arrière, à sommet tronqué, à base regardant en haut. Symétrique comme tous les os impairs, il présente à considérer une *face antérieure*, une *face postérieure*, deux *faces latérales*, une *base* et un *sommet*. Il est creusé d'un canal appelé *canal sacré*. Figure. Régions.

1° La *face antérieure*, *pelvienne* ou *rectale* (*fig.* 30), fait partie de l'excavation du bassin, et présente une concavité variable suivant les individus et suivant les sexes. Sous ce dernier rapport, les anatomistes sont loin de s'accorder entre eux : selon les uns, c'est chez la femme que l'excavation antérieure du sacrum est plus considérable ; il en résulte, disent-ils, cet avantage que le bassin, ayant chez la femme plus d'ampleur et de capacité, offre une voie plus facile aux mouvements de la tête du fœtus, pendant l'accouchement. Selon quelques autres, au contraire le sacrum présenterait une courbure très-prononcée chez l'homme, tandis que chez la femme, il serait presque droit. Une trop grande courbure du sacrum, d'après ces derniers, rétrécirait, chez la femme, non-seulement le diamètre antéro-postérieur du détroit inférieur, mais encore le même diamètre du détroit supérieur du bassin, disposition qui devrait s'opposer à l'ascension de l'utérus du petit dans le grand bassin. Face antérieure. Concavité variable suivant le sexe. Opinions diverses des auteurs à ce sujet.

Fig. 30.

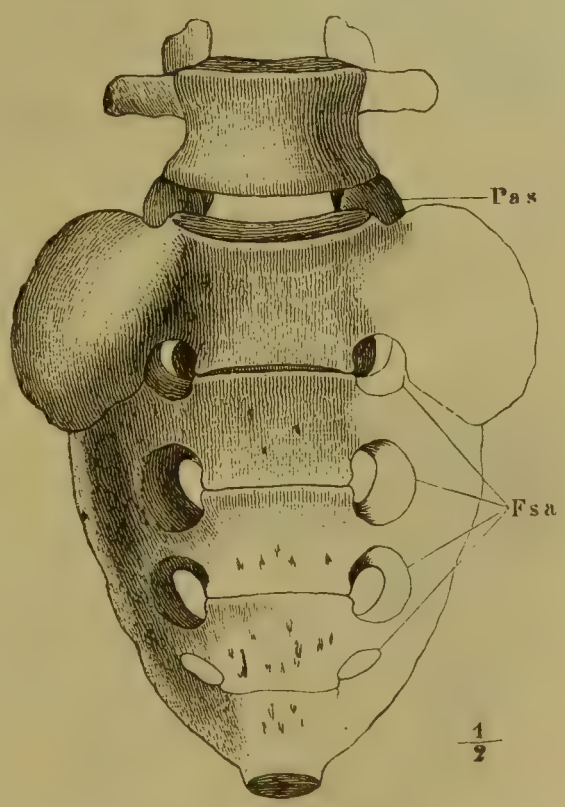

Face antérieure du sacrum et de la cinquième vertèbre lombaire (*).

Pour apprécier la valeur de ces assertions contradictoires, j'ai comparé un grand nombre de sacrums appartenant à des sujets de sexes différents, et je suis resté convaincu qu'à quelques exceptions près, la courbure du sacrum était beaucoup plus considérable chez la femme que chez l'homme. Les accoucheurs ne sauraient trop étudier les variétés que présente cette courbure du sacrum. Il est un rachitisme du sacrum auquel ne participent pas les autres os du

(*) *Pas*, apophyse articulaire supérieure. — *Fsa*, trous sacrés antérieurs.

(1) Les oiseaux, destinés comme l'homme à la station bipède, sont aussi remarquables par le volume considérable de leur sacrum.

bassin, et qui s'explique par les usages de cet os, qui sert de base de sustentation à tout le tronc.

Quatre saillies transversales.

La concavité antérieure du sacrum est interrompue par *quatre saillies* ou *crêtes transversales*, qui répondent à l'union des vertèbres sacrées : ce sont les analogues des saillies intervertébrales. Quelquefois la première est tellement proéminente qu'elle a pu être prise, pendant le toucher, pour l'angle sacro-vertébral.

Trous sacrés antérieurs.

De chaque côté de la ligne médiane, se voient les *trous sacrés antérieurs* (F*sa*), au nombre de quatre, d'un diamètre considérable pour les deux premiers, beaucoup moindre pour les deux derniers, donnant passage aux branches antérieures des nerfs sacrés, aux veines sacrées et à quelques artérioles. En dehors de ces trous, sont des gouttières, qui conduisent les nerfs sacrés et donnent attache, par leurs bords, aux digitations du muscle pyramidal.

Cette face antérieure du sacrum répond à l'intestin rectum, qui en suit la courbure.

2° La *face postérieure, spinale* ou *cutanée* (*fig.* 31) présente une convexité rigou-

Fig. 31.

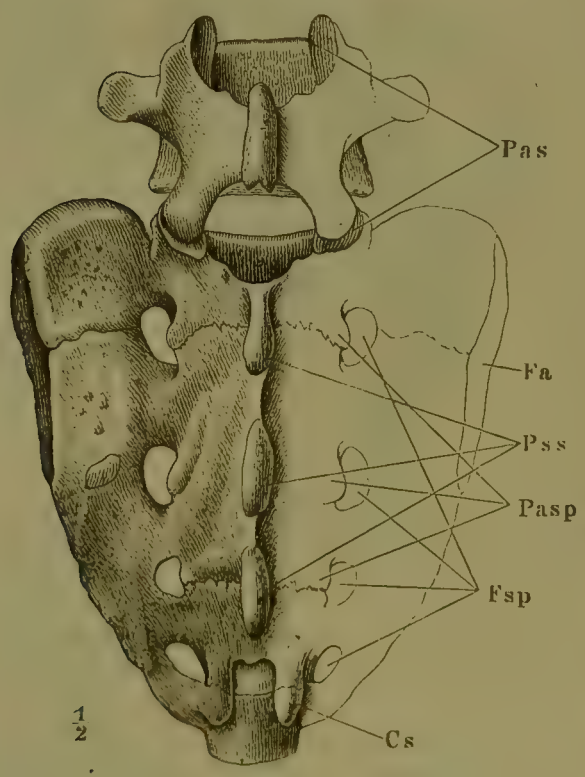

Face postérieure du sacrum et de la cinquième vertèbre lombaire (*).

Fig. 32.

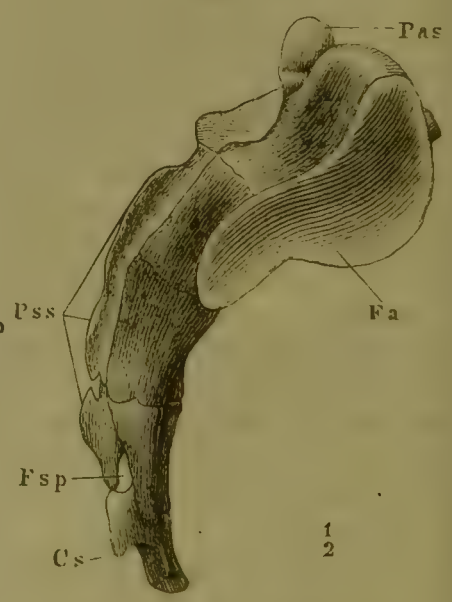

Face latérale du sacrum (**).

reusement proportionnelle à la concavité de la face antérieure. *a*. Sur la *ligne médiane* de cette face se voit la *crête sacrée* (Pss), qui fait suite aux apophyses épineuses de la colonne vertébrale. Souvent continue dans toute sa longueur,

Crête sacrée.

(*) P*as*, apophyses articulaires supérieures. — P*ss*, apophyses épineuses, formant la crête sacrée. — P*asp*, traces des apophyses articulaires. — F*sp*, trous sacrés postérieurs. — C*s*, petite corne du sacrum. — F*a*, facette auriculaire.

(**) F*a*, facette auriculaire. — P*as*, apophyse articulaire supérieure. — P*ss*, crête sacrée. — F*sp*, trou sacré postérieur. — C*s*, petite corne du sacrum.

elle est quelquefois interrompue, bifide inférieurement et forme les bords de la gouttière qui termine le canal sacré. Il est rare de trouver la crête sacrée bifurquée dans toute sa longueur.

b. Sur les *côtés* de la ligne médiane, se trouvent deux gouttières peu profondes, *gouttières sacrées*, continuation des gouttières vertébrales; on y voit *quatre trous sacrés postérieurs* (*Fsp*), plus petits que les antérieurs, mais moins rapidement décroissants, et donnant passage aux branches postérieures des nerfs sacrés, à des veines et à des artérioles. Les gouttières sacrées sont bornées par deux rangées de saillies inégales. La première rangée, située en dedans des trous (*Pasp*), représente les apophyses articulaires soudées entre elles; la seconde, située en dehors des trous, se compose d'éminences beaucoup plus prononcées, qui représentent les apophyses transverses, également soudées. Gouttières sacrées. Trous sacrés postérieurs.

3° Les *faces latérales* (*fig.* 32) sont triangulaires, larges en haut, minces en bas, où elles constituent de véritables bords, et coupées obliquement d'avant en arrière et de dehors en dedans; de telle sorte que le sacrum représente, entre les os coxaux, un coin antéro-postérieur, aussi bien qu'un coin vertical. En avant, se voit une facette demi-ovalaire (*Fa*), en forme de croissant, qu'on a comparée à l'auricule humaine, *facette auriculaire*, et qui s'articule avec l'os coxal. Derrière elle, sont des aspérités très-prononcées, des enfoncements irréguliers, donnant attache à des ligaments. Au bord sinueux qui termine inférieurement chaque face latérale, s'insèrent les ligaments sacro-sciatiques. Facette auriculaire.

4° La *base* présente, *a.* sur la *ligne médiane*, une *facette ovalaire*, en tout semblable à la face supérieure du corps d'une vertèbre lombaire. Cette facette répond à la face inférieure du corps de la cinquième lombaire. Derrière elle, est une ouverture triangulaire, entièrement semblable au trou des autres vertèbres : c'est l'*orifice supérieur du canal sacré*, borné en arrière par deux lames qui se réunissent pour former une apophyse épineuse (1), commencement de la crête sacrée. Facette ovalaire. Orifice supérieur du canal sacré.

Fig. 33.

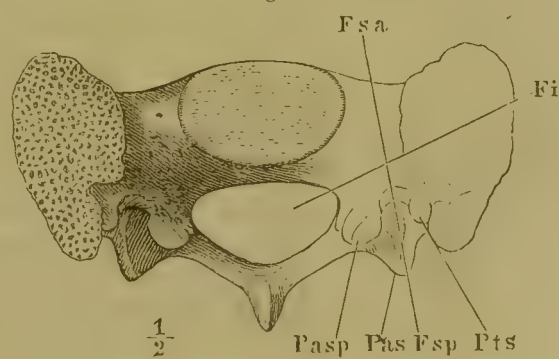

Face inférieure de la première vertèbre sacrée (*).

b. De *chaque côté* de la ligne médiane, se voient deux surfaces triangulaires, lisses, regardant en avant et en haut, et faisant partie du grand bassin. Elles sont séparées de la face antérieure du sacrum par un bord mousse, que nous verrons constituer la partie postérieure du *détroit supérieur*. Derrière la facette ovalaire médiane de la base sont deux *échancrures*, qui concourent à former les deux derniers trous de conjugaison; derrière les échancrures, se voient les *apophyses articulaires*, ayant la même configuration que les apophyses articulaires supérieures de la cinquième vertèbre lombaire, et s'articulant avec les apophyses articulaires inférieures de la même vertèbre. Échancrures. Apophyses articulaires.

(*) *Fi*, canal sacré. — *Fsa*, trou sacré antérieur. — *Fsp*, trou sacré postérieur. — *Pts*, trace des apophyses transverses. — *Pas*, apophyse articulaire supérieure. — *Pasp*, trace de l'apophyse articulaire inférieure.

(1) Il n'est pas très-rare de voir cette apophyse épineuse bifurquée.

Gouttière sacrée.

Petites cornes du sacrum.

Canal sacré.

5° Le *sommet* tronqué, présent une facette elliptique, transversale, articulée avec la base du coccyx. Derrière elle se voit la fin de la gouttière sacrée, bornée par deux petites apophyses, destinées à s'articuler avec deux apophyses semblables du coccyx : ce sont les *petites cornes du sacrum* (*fig.* 31).

6° Le *canal sacré*, creusé dans l'épaisseur du sacrum, dont il mesure toute la hauteur, fait suite au canal vertébral ; prismatique et triangulaire, large supérieurement, il est étroit et aplati à sa partie inférieure, où il dégénère en une gouttière, convertie en canal par des ligaments. Le canal sacré loge les nerfs sacrés, et communique à la fois avec les trous sacrés antérieurs et avec les trous sacrés postérieurs.

II. — COCCYX.

Forme générale.

Qu'on se représente quatre, rarement cinq tubercules aplatis (*fig.* 34), successivement décroissants, ordinairement soudés entre eux, rarement distincts, dont le plus considérable, aplati d'avant en arrière, répond au sommet du sacrum, tandis que le moindre est libre, et l'on aura une idée de cet os, triangulaire, comme noueux, rudiment de la queue des animaux et dont la direction est, en général, celle de la partie inférieure du sacrum (*fig.* 10). J'ai vu le coccyx former, dans certains cas, un angle droit et même un angle aigu avec le sacrum.

Face postérieure.

Face antérieure.

Bords.

Cornes du coccyx.

Sommet, quelquefois dévié.

1° La *face postérieure*, *spinale* ou *cutanée*, est inégale, pour l'insertion des aponévroses des muscles *grands fessiers*.

2° La *face antérieure* présente, en petit, le même aspect que la face antérieure du sacrum et répond, comme elle, au rectum.

3° Ses *bords*, minces, sinueux et tuberculeux, donnent attache aux ligaments sacro-sciatiques.

4° Sa *base*, souvent soudée au sacrum, même chez les jeunes sujets, présente une facette articulaire elliptique, exactement configurée sur celle du sommet du sacrum. En arrière, sont deux apophyses dirigées de bas en haut (*cornes du coccyx*), quelquefois continues avec les petites cornes du sacrum ; en dehors, sont deux *échancrures*, converties en trous par des ligaments, et qui livrent passage aux cinquièmes paires des nerfs sacrés.

5° Le *sommet*, quelquefois renflé, d'autres fois bifurqué, donne attache au releveur de l'anus. Il n'est pas rare de voir les dernières pièces du coccyx déviées d'un côté ou de l'autre de la ligne médiane.

Fig. 34.

Face postérieure du coccyx (*).

§ 5. — DE LA COLONNE VERTÉBRALE EN GÉNÉRAL.

Situation générale.

Considérée dans son ensemble, la colonne vertébrale représente une longue tige osseuse, mesurant toute la hauteur du tronc et située sur la ligne médiane, en arrière du canal alimentaire, des organes de la respiration et de la circulation, entre la tête, qui la surmonte à la manière d'un chapiteau, et le bassin, dont elle forme la paroi postérieure. Elle doit être étudiée sous le rapport de ses *dimensions*, de sa *direction*, de sa *forme* et de ses *régions*.

(*) Cc, cornes du coccyx.

A. — Dimensions.

1° La *longueur* ou *hauteur* de la colonne vertébrale n'est pas en rapport avec celle de la moelle épinière, qui ne dépasse pas, chez l'adulte, le niveau de la première vertèbre lombaire. Dimensions de la colonne vertébrale.

La hauteur de la colonne vertébrale varie aux différents *âges*; ordinairement elle va en augmentant jusqu'à la vingt-cinquième année, mais quelquefois son accroissement en hauteur s'arrête longtemps avant cet âge. Stationnaire chez l'adulte, elle diminue dans la vieillesse par l'incurvation du tronc en devant, ainsi que par l'affaissement des corps de vertèbre et des disques intervertébraux. Il est généralement admis que c'est l'affaissement de ces mêmes disques qui détermine, après de longues marches ou la station prolongée, une diminution de taille, qui peut aller jusqu'à $0^m,0135$; mais cette opinion n'est nullement démontrée. Hauteur variable suivant les âges.

La hauteur de la colonne vertébrale, mesurée par un fil qui en suit les flexuosités, est en général de 75 centimètres ; mesurée par un fil rectiligne, elle est de 69 centimètres, ce qui fait une différence de 6 centimètres. Cette hauteur n'est pas rigoureusement proportionnelle à la taille des différents individus, qui dépend surtout du plus ou moins de longueur des membres abdominaux. Hauteur mesurée par un fil.

Chez un adulte de moyenne taille, la colonne cervicale a 14 centimètres de hauteur, la colonne dorsale 27 centimètres, la colonne lombaire 17 centimètres, la colonne sacro-coccygienne 17 centimètres. La différence qui existe, au point de vue de la taille, entre les deux sexes, dépend surtout des membres inférieurs : en moyenne, la colonne vertébrale de l'homme ne l'emporte que de 27 millimètres environ sur celle de la femme (1). Hauteur de chacune des régions.

2° Le *diamètre antéro-postérieur* est de 8 centimètres au niveau de l'angle sacro-vertébral et de la colonne lombaire, de 6 centimètres au niveau de la région dorsale, et de 4 centimètres au niveau de la région cervicale. Dimensions antéro-postérieures.

3° Le *diamètre transverse* est de 42 millimètres au niveau de la région lombaire, de 28 millimètres au niveau de la région dorsale, et de 5 centimètres à la région cervicale. Il est à remarquer que ce dernier chiffre comprend les apophyses transverses; tandis que ces apophyses ne sont pas comprises dans les mesures transversales des autres régions. Dimensions transversales.

B. — Direction.

Verticalement dirigée, la colonne vertébrale présente plusieurs *courbures alternatives*, qui lui donnent un aspect très-irrégulier. Ces courbures, examinées dans le sens antéro-postérieur, sont au nombre de quatre (*fig.* 10) : en avant, une convexité au cou, une concavité à la région dorsale, une con- Direction.

(1) On conçoit que, dans les cas de déviation, la hauteur mesurée par une ligne verticale présente des différences considérables, tandis que, mesurée par une ligne qui suit les inflexions, elle est à peu près constante. Sur le squelette d'une femme rachitique, un fil rectiligne étendu du tubercule de l'atlas à la base du sacrum avait 50 centimètres, tandis qu'un fil qui suivait les inflexions avait 69 centimètres; différence : 19 centimètres. De là la possibilité d'un allongement rapide et considérable chez les individus déviés qu'on soumet à l'extension continuel.

vexité à la région lombaire, une concavité à la région sacro-coccygienne. A ces courbures de la partie antérieure correspondent, en arrière, des courbures en sens opposé.

Solidarité des diverses régions sous le rapport de la courbure.

Les trois premières courbures sont toujours en raison directe les unes des autres; en sorte que, dans le cas de convexité plus prononcée à la région cervicale, il y a, à la région dorsale, une concavité, et à la région lombaire, une convexité proportionnelles. Telle est, en un mot, la dépendance mutuelle de ces courbures que la moindre modification dans l'une d'elles en entraîne de correspondantes dans les deux autres.

Ces courbures augmentent la résistance.

Ces courbures sont soumises à de nombreuses variétés individuelles; elles paraissent avoir pour effet d'augmenter la résistance de la colonne vertébrale dans le sens vertical; car on démontre en physique que, de deux tiges semblables, toutes choses égales d'ailleurs, celle qui présente des inflexions alternes, résiste plus à une pression verticale que celle qui est rectiligne, à raison des décompositions de mouvement qui ont lieu à chaque courbure (1).

Angle sacro-vertébral.

A la réunion des pyramides sacro- coccygienne et cervico-dorso-lombaire, se voit l'*angle sacro-vertébral*, très-obtus, saillant en avant, rentrant en arrière, angle dont la saillie variable intéresse à un haut degré les accoucheurs, et qui, opposant une convexité à la surface convexe de la tête et du corps du fœtus, explique la rareté des positions directes de cette tête et de ce corps. C'est à l'angle sacro-vertébral que vient, en définitive, aboutir le poids du tronc; c'est là, bien plus efficacement encore qu'aux courbures graduelles et régulières des autres régions, qu'est décomposée la quantité de mouvement qu'a reçue la colonne vertébrale.

Courbure latérale.

Indépendamment des courbures antéro-postérieures, il existe, au niveau des troisième, quatrième et cinquième vertèbres dorsales, une *inclinaison* ou plutôt une *dépression latérale*, dont la concavité est à gauche. Comme c'est précisément à ce niveau que la principale artère de l'économie, l'*aorte*, se recourbe pour devenir descendante, d'ascendante qu'elle était d'abord, les anciens avaient attribué cette concavité à la présence de la crosse de l'aorte. L'ingénieux Bichat soupçonna que cette déviation était due à l'habitude presque générale où l'on est de se servir de la main droite; cette habitude obligeant, disait-il, à incliner la partie supérieure du tronc à gauche, pour offrir un point d'appui et une espèce de contre-poids à l'action du membre thoracique droit, la répétition fréquente de cette inclinaison finissait par en perpétuer l'existence. Dans cette hypothèse, les individus gauchers devraient offrir une déviation en sens opposé, et c'est en effet ce que l'observation paraît avoir démontré à Béclard dans un cas particulier, et son autorité avait entraîné l'assentiment universel (2).

Opinion de Bichat et de Béclard.

Voyant, d'une part, cette constante uniformité de l'inclinaison latérale, con-

(1) On a même cru pouvoir exprimer par des chiffres que la résistance de la colonne vertébrale, supposée rectiligne, serait à la résistance de la colonne vertébrale, telle que nous la voyons, comme 1 est à 16. On a dit que les courbures étaient le résultat de l'action musculaire; mais ces courbures sont trop fixes, leur but trop important pour qu'on doive les rapporter à une cause autre qu'un système général d'organisation, et les faire dépendre d'un agent aussi variable que la contraction musculaire.

(2) On a pensé aussi que la déviation latérale était due à l'attitude du fœtus dans le sein de la mère. Mais, s'il en était ainsi, la déviation devrait exister à la naissance; or je puis affirmer qu'elle n'existe jamais alors.

sidérant, d'autre part, que le corps des vertèbres est déprimé plutôt qu'incurvé ou incliné à ce niveau, et que toutes les fois qu'une artère s'appuie sur un os, une dépression marque son passage sur ce dernier, je me suis demandé si l'opinion des anciens ne serait pas plus fondée qu'on ne le croit communément. Pour résoudre cette question d'une manière définitive, il fallait trouver l'occasion d'étudier la colonne vertébrale chez un sujet qui présenterait une transposition de l'aorte ; or, sur deux individus qui offraient ce vice de conformation, j'ai pu constater une dépression des troisième, quatrième et cinquième vertèbres thoraciques à droite (1).

La courbure latérale n'est qu'une dépression artérielle.

L'histoire des courbures accidentelles ou déviations appartenant à l'anatomie pathologique, il nous suffira d'indiquer ici que toutes ces déviations sont le résultat des causes suivantes : 1° l'usure des vertèbres par la carie ou le ramollissement ; 2° le défaut d'équilibre entre la résistance de la colonne vertébrale et le poids du corps, seul ou chargé de fardeaux ; 3° les tractions musculaires ; 4° la fréquente répétition d'une attitude dans laquelle la colonne vertébrale est courbée (2).

Des causes générales des déviations.

C. — **Forme et régions.**

Vue en devant, la colonne vertébrale représente deux pyramides adossées base à base. La pyramide inférieure (*fig.* 10, p. 43) est constituée par la colonne sacro-coccygienne (3) ; la pyramide supérieure a sa base adossée à celle de la première et son sommet surmonté par l'atlas, comme par une espèce de couronnement.

Double pyramide.

On a établi encore d'autres subdivisions, sur lesquelles nous n'insisterons pas, parce qu'elles sont dépourvues d'utilité (4). Ce qu'il nous importe de savoir, c'est

(1) Le docteur Géry a présenté à l'Académie de médecine un autre cas d'inversion complète des viscères, y compris l'aorte. Or, la colonne vertébrale offrait à droite la concavité ou plutôt la dépression latérale. Le fait a été parfaitement constaté par M. Bonamy, qui a fait l'ouverture du sujet. Il résulte d'informations positives que cet individu n'était pas gaucher.

(2) Les colonnes cervicale et sacro-coccygienne seules peuvent se dévier isolément ; leur mécanisme est, en effet, indépendant du reste de la colonne vertébrale. Je ne saurais trop appeler l'attention sur les déviations ou le rachitisme du sacrum, qui se concilie souvent avec une très-bonne conformation du levier vertébral, tandis que, dans d'autres cas, le bassin le mieux conformé coïncide avec la colonne vertébrale la plus difforme. Ainsi, chez une femme dont la colonne vertébrale avait sa rectitude naturelle, j'ai vu les deux premières pièces du sacrum former avec le reste de ces os un angle très-aigu, rentrant en avant. Un excès opposé, c'est l'aplatissement du sacrum, qui offre en avant une surface plane, qu'on peut atteindre à l'aide du toucher. Cette diminution de la concavité du sacrum a des conséquences très-graves pour l'accouchement.

(3) La pyramide inférieure ou sacro-coccygienne est courte, à sommet très-délié, formé par la pointe du coccyx ; à base très-large, formée par la base du sacrum. Le rétrécissement brusque du sacrum s'explique aisément, car le poids du corps étant transmis au bassin par le sacrum au niveau des premières vertèbres sacrées, tout ce qui est au-dessous devient inutile pour la transmission.

(4) Voici les principales : Le rétrécissement que présente la colonne dorsale au niveau de l'inclinaison, ou plutôt de la dépression latérale, a fait subdiviser la pyramide supérieure en deux pyramides adossées par leur sommet ; mais cette distinction subtile et cette autre, plus subtile encore, par laquelle on subdivise la plus supérieure de ces pyra-

Renforcement progressif. Renforcements partiels.

que la colonne vertébrale va se renforçant progressivement de la partie supérieure vers la partie inférieure, preuve bien évidente de la destination de l'homme à l'attitude bipède ; mais qu'il existe, suivant les besoins, des renforcements partiels dans divers points de cette colonne, renforcement dans le sens antéro-postérieur, renforcement dans le sens transversal, renforcement du corps, renforcement des apophyses épineuses ou des apophyses transverses. Tels sont, par exemple, le renforcement des deux premières vertèbres cervicales, sur lesquelles repose la tête, le renforcement de la septième vertèbre cervicale et de la première dorsale, le renforcement transversal des régions cervicale et lombaire, qui a pour but de rendre plus solides les mouvements latéraux.

Forme générale de la colonne vertébrale.

Du reste, envisagée d'une manière générale, la colonne vertébrale représente, en avant, un cylindre noueux ; en arrière et sur les côtés, une pyramide triangulaire hérissée d'éminences et percée de trous. Que de choses irrégulières dans cette structure, si l'on se borne au premier coup d'œil ! Mais lorsqu'on envisage l'ensemble et que l'on rattache les formes aux usages, alors on se sent pénétré d'admiration en voyant qu'il n'est pas le plus petit tubercule, le plus léger hiatus, les plus petites circonstances de forme qui n'aient une destination bien marquée et qui ne concourent à la perfection du tout.

Régions.

La colonne vertébrale, considérée dans son ensemble, présente une face antérieure, une face postérieure, deux faces latérales, une base, un sommet et un canal.

Face antérieure.

1° *Face antérieure.* Convexe au cou, elle devient concave au dos, pour redevenir convexe aux lombes et fortement concave au sacrum. Elle présente une série de petites colonnes osseuses superposées, que séparent, sur le cadavre, des rondelles blanches, flexibles, assez analogues aux rondelles de drap interposées entre les éléments de la pile de Volta ; rondelles proéminentes, qui donnent à la colonne vertébrale un aspect noueux, et dont le diamètre vertical atteint rarement, mais ne dépasse jamais la moitié de la hauteur des vertèbres adjacentes. Chaque corps de vertèbre est creusé, en avant, d'une gouttière transversale, dont la profondeur est plus considérable chez les vieillards que chez les jeunes sujets, qui ne diminue en rien la force de la vertèbre, et à laquelle on a donné l'usage secondaire de loger les vaisseaux correspondants. Cette gouttière ou cet étranglement circulaire nous paraît plutôt être un vestige de la forme bicône que présentent les vertèbres des poissons et des reptiles. Étroite à la région dorsale, où elle forme cloison, la partie antérieure de la colonne vertébrale s'élargit et s'aplatit aux lombes, s'élargit et s'aplatit proportionnellement beaucoup plus au cou, où elle sert de support à un grand nombre de parties, s'élargit, s'aplatit et s'excave au sacrum, où elle doit faire partie d'une cavité, et où elle présente en outre dix trous *sacrés antérieurs*, cinq de chaque côté : véritables *trous de conjugaison* de la région sacrée, que nous retrouverons, dans les autres régions, sur les parties latérales de la colonne vertébrale.

Gouttière transversale du corps des vertèbres.

Une couche ligamenteuse revêt toute la face antérieure de la colonne vertébrale ; les muscles longs et droits cervicaux antérieurs, les piliers du diaphragme

mides en deux pyramides secondaires, adossées par leur base, qui répondrait à la première dorsale, ces distinctions, dis-je, ont été suggérées par le désir d'arriver à quelque chose de rigoureux. Or, je ne connais rien de pire que la précision et la rigueur appliquées à des objets qui n'en sont nullement susceptibles. D'ailleurs, ces subdivisions ne peuvent s'appliquer qu'à la colonne vertébrale vue par devant ; elles sont démenties par l'observation, lorsqu'on étudie cette colonne dans d'autres sens.

et les muscles psoas répondent à quelques parties de cette face, qui a des *connexions* importantes *a. avec le canal alimentaire*, dont l'entonnoir pharyngo-œsophagien repose sur les régions cervicale et dorsale, de même que la partie inférieure, le rectum, qui offre une si grande analogie de structure avec l'œsophage, repose sur la région sacro-coccygienne et en suit exactement la courbure. Au-dessous de l'œsophage, l'estomac et le duodenum embrassent la colonne vertébrale, sur laquelle ils reposent ; et le reste du canal alimentaire, alors même qu'il décrit des courbures multipliées qui l'en éloignent, y tient encore par des liens membraneux (les mésentères).

Connexions de la face antérieure.

Avec les organes digestifs.

b. Avec les organes de la circulation. Sur la colonne vertébrale appuient le cœur et l'aorte, celle-ci dans toute son étendue. Ce rapport entre le système artériel et la colonne vertébrale est tellement dans les vues de la nature que lorsque l'aorte a pris fin et s'est divisée pour se rendre aux membres inférieurs, elle est continuée par une petite branche, la sacrée-moyenne, qui longe la région sacro-coccygienne ; et chez les animaux, lorsque la colonne vertébrale, se prolongeant en queue au delà des cavités splanchniques, rendait nécessaire la présence d'un vaisseau principal pour nourrir ce prolongement caudal, la nature a organisé pour les vertèbres caudales un canal artériel tout à fait semblable au canal supérieur ou médullaire. Aussi certains naturalistes regardent-ils les cavités splanchniques antérieures au corps des vertèbres comme les analogues du canal vertébral, en sorte que, d'après une manière de voir fort ingénieuse, le tronc serait composé d'une colonne, formée par les corps des vertèbres ; de cette colonne naîtraient, 1° en arrière, deux lames qui iraient former un canal couvert pour loger la moelle épinière ; 2° en avant, les côtes, qui iraient former un autre canal couvert, destiné à protéger les viscères.

Avec les organes de la circulation.

Idée ingénieuse des naturalistes.

A la région cervicale de la colonne vertébrale, répondent encore les artères carotides et les artères vertébrales, ces dernières logées dans un canal creusé dans l'épaisseur des vertèbres de cette région. Les rapports des grosses artères avec la colonne vertébrale expliquent les tentatives, quelquefois heureuses, de compression qui ont été faites sur les vaisseaux qui longent le rachis, telles que la carotide primitive (1), l'aorte abdominale ; ils expliquent aussi les battements, si sensibles, chez les personnes amaigries, tout le long de la colonne lombaire, battements qui en ont imposé quelquefois pour des anévrysmes.

Rapport des grosses artères avec la colonne vertébrale.

Nous devons encore signaler les rapports de la colonne vertébrale avec les gros troncs veineux, les veines caves ascendante et descendante, les jugulaires, les iliaques primitives, et cet immense réseau rachidien dont les troncs occupent la région antérieure de la colonne vertébrale (troncs qu'on peut appeler système des veines azygos), vaste moyen de communication entre les veines des extrémités supérieures et celles des extrémités inférieures. C'est encore sur la colonne vertébrale que reposent le canal thoracique et la grande veine lymphatique, centres de la circulation lymphatique et lactée.

Rapports de la colonne vertébrale avec les veines.

Avec le canal thoracique.

c. La face antérieure du rachis affecte encore des rapports avec les *organes de la respiration* ; elle a des connexions médiates avec la trachée, d'où le nom de région trachélienne, imposé à la région cervicale (Chaussier), et avec les

Avec les organes de la respiration.

(1) Notons ici le tubercule ou la racine antérieure de l'apophyse transverse de la sixième vertèbre cervicale, tubercule que Chassaignac a indiqué pour servir de guide dans la ligature de l'artère vertébrale, si jamais on pratiquait cette ligature, et pour fournir des indications utiles dans la ligature de l'artère carotide primitive.

poumons, qu'elle sépare l'un de l'autre par sa portion dorsale, qu'elle enveloppe par les côtes, qu'on peut considérer comme des apophyses transverses très-développées.

Avec le grand sympathique.

d. La colonne vertébrale sert encore de support au système des *nerfs du grand sympathique*, qui mesurent toute sa longueur et dont les renflements ganglionnaires sont proportionnels au nombre des pièces qui la constituent.

Ainsi, la colonne vertébrale, centre de l'économie relativement à la locomotion, l'est également sous le point de vue du support et de la protection qu'elle fournit aux principaux appareils, à la moelle épinière, au canal digestif, à l'appareil de la circulation artérielle, veineuse, lymphatique, aux organes de la respiration, au grand sympathique. On conçoit la difficulté de reconnaître, par la région antérieure, les lésions de la colonne vertébrale, vu l'épaisseur des parties qui la recouvrent.

2° *Face postérieure* (*fig.* 35). *Sur la ligne médiane*, elle présente une série d'éminences, régulièrement situées les unes au-dessous des autres, et connues sous le nom d'*apophyses épineuses*. L'ensemble de ces éminences constitue une crête verticale, qu'on a appelée *épine*, d'où les noms d'épine, de colonne épinière, de rachis (ῥάχις, épine), imposés à la colonne vertébrale. Cette crête est bien loin d'être uniforme dans toute sa longueur : elle présente aux régions cervicale, thoracique, lombaire et sacro-coccygienne des différences parfaitement adaptées aux usages respectifs de ces régions. Elle commence supérieurement par un tubercule, appartenant à la première vertèbre, se renfle subitement au niveau de la seconde vertèbre ou axis, rentre, pour ainsi dire, au niveau des troisième, quatrième et cinquième vertèbres cervicales, pour augmenter progressivement à la sixième et surtout à la septième, qui porte le nom de *proéminente*; en sorte que, dans la région cervicale, l'épine décrit une courbe à concavité postérieure, appartenant à un cercle beaucoup plus petit que la convexité observée antérieurement. Jusque-là, les éminences sont horizontales, bituberculeuses à leur sommet; à partir de la septième vertèbre cervicale (Vc,7), les apophyses deviennent obliques, prismatiques et triangulaires, unituberculeuses. Leur obliquité augmente et leur force diminue depuis la première vertèbre dorsale jusqu'à la dixième; les apophyses deviennent horizontales, plus courtes, mais plus fortes aux dixième, onzième et douzième vertèbres dorsales; elles sont larges, quadrilatères, horizontales au niveau des cinq vertèbres lombaires. Nous ferons remarquer que les apophyses épineuses de la douzième dorsale et de la première lombaire représentent exactement, pour la force et le degré de saillie, celles de la septième cervicale et de la première dorsale. Enfin, cette crête finit comme en mourant dans la région sacro-coccygienne, où elle est quelquefois remplacée par une gouttière. La crête sacrée, dans ces cas, se partage

Crête épinière.

Différences de la crête épinière dans les diverses régions.

Fig. 35.



1
6

Face postérieure de la colonne vertébrale.

en deux demi-crêtes, laissant dans leur intervalle une rainure, qui se continue jusque sur le coccyx.

Importance de l'étude de la crête épinière.

Les plus petites circonstances de conformation de la crête épinière ont un but d'utilité facile à saisir. Ainsi, au point de vue physiologique, cette crête peut être considérée comme le bras de levier des puissances qui produisent l'extension. On conçoit encore que c'est à la région cervicale que le mouvement d'extension est le plus considérable ; qu'il doit être presque nul à la région dorsale, pour reparaître à la région lombaire. L'intervalle des apophyses épineuses mesure, pour ainsi dire, l'étendue de ce mouvement. Pourquoi les trois renforcements indiqués, savoir : celui de la deuxième vertèbre cervicale, celui de la septième cervicale et de la première dorsale, celui de la douzième dorsale et de la première lombaire ? Le premier est pour l'articulation et les mouvements particuliers de la tête ; le second, pour les mouvements du cou ; le troisième, pour l'insertion des muscles extenseurs des lombes. En un mot, tout s'explique, jusqu'à la forme triangulaire du bord postérieur des apophyses épineuses lombaires, dont les angles inférieurs donnent insertion aux faisceaux musculaires des transversaires épineux (1).

Sous le rapport physiologique.

Gouttières vertébrales.

Sur les côtés de la crête médiane (*fig.* 35) se voient deux gouttières, larges et presque planes au cou, larges et profondes à la partie supérieure du dos, se rétrécissant à la partie inférieure de la région dorsale, pour s'élargir aux lombes et à la base de la région sacrée, se rétrécir de nouveau et finir comme en mourant à la partie inférieure de cette dernière région. Au niveau de la région lombaire, chaque gouttière est divisée en deux gouttières plus petites par la saillie que forme la série des apophyses articulaires, lesquelles font évidemment suite aux apophyses transverses du dos, dont elles sont les analogues. La largeur et la profondeur de ces gouttières sont exactement proportionnelles aux masses musculaires qu'elles sont destinées à recevoir, et c'est pour cette raison qu'elles sont plus considérables aux régions cervicale et lombaire qu'à la région dorsale. Ces masses musculaires débordent la crête épinière chez les individus robustes et pourvus d'embonpoint, tandis que c'est la crête, au contraire, qui déborde chez les individus amaigris ; d'où les eschares qui surviennent sur les points les plus saillants et les plus comprimés, à la suite d'un décubitus dorsal longtemps continué.

Causes des différences de la gouttière vertébrale dans les diverses régions.

(1) Au point de vue pathologique, la pointe ou le sommet de la crête épinière étant la seule partie de la colonne vertébrale qui soit accessible, sur le vivant, à nos moyens d'investigation, on conçoit de quelle importance est l'étude des moindres différences que présente ce sommet, puisque ce n'est que par l'appréciation de ces différences que nous pouvons mesurer les degrés de déviation de la colonne vertébrale. Hâtons-nous d'ajouter qu'il s'en faut bien que les déviations latérales et antéro-postérieures des corps de vertèbre soient exactement représentées par celles des apophyses épineuses, à cause de la torsion qu'éprouvent constamment, dans ce cas, les pédicules des vertèbres. Or, cette torsion se faisant d'une manière alternative, de même que la déviation des corps, il en résulte une disproportion énorme entre la déviation vue antérieurement et la déviation vue postérieurement. Il y a même plus : les courbures naturelles que nous avons étudiées sur le plan antérieur, ne sont pas parfaitement représentées en arrière, vu le défaut d'uniformité de la crête. Je ne saurais trop appeler l'attention des praticiens sur certaines déviations propres aux apophyses épineuses. Combien de fois n'ai-je pas vu le sommet d'une ou de plusieurs apophyses épineuses hors de rang, et l'apophyse suivante reprenant sa direction naturelle! J'ai rencontré un cas dans lequel les sommets des apophyses épineuses décrivaient des espèces de zigzags.

Sous le rapport thologique.

Déviations normales dont sont susceptibles les apopyses épineuses.

3° *Faces latérales* (*fig.* 36). Elles présentent en avant : *a.* la partie latérale du corps des vertèbres, de la gouttière transversale de ces corps, gouttière toujours plus prononcée aux lombes qu'au dos et au cou, chez les vieillards que chez les adultes ; *b.* à la région dorsale, des facettes destinées à s'articuler avec les côtes ; *c.* plus en arrière, des ouvertures qu'on appelle *trous de conjugaison,* en nombre égal à celui des vertèbres. Le plus considérable de tous est, sans contredit, celui qui est situé entre la quatrième et la cinquième vertèbre lombaire. Ces trous vont ensuite en diminuant progressivement jusqu'à la partie supérieure de la région dorsale ; ils augmentent un peu à la région cervicale, dont le plus considérable est situé entre la deuxième et la troisième vertèbre de cette région. La région sacro-coccygienne paraît, au premier abord, dépourvue de trous de conjugaison ; mais cette exception n'est qu'apparente, et les trous de conjugaison, bien loin d'y manquer, y sont, au contraire, doubles et rejetés en avant et en arrière, à cause de l'articulation latérale du sacrum : ce sont les trous sacrés antérieurs et postérieurs. Les dimensions des trous de conjugaison ne sont nullement proportionnelles au volume des ganglions et des nerfs qui les traversent ; elles sont bien plutôt en rapport avec les veines destinées à établir des communications entre le système veineux intravertébral et le système veineux extravertébral ; *d.* derrière et entre les trous de conjugaison, se remarque la série des apophyses transverses, espèces d'apophyses épineuses latérales, dont la forme et les dimensions varient suivant les régions, et qui concourent à former les parties latérales de la gouttière étudiée sur la face postérieure ; *e.* entre les apophyses transverses se voient les *apophyses* dites *articulaires.*

Fig. 36.

Face latérale de la colonne vertébrale, région dorsale.

Trous de conjugaison. Leurs différences.

Les trous sacrés sont des trous de conjugaison.

4° *Canal vertébral.* Les trous de conjugaison que nous avons observés sur les faces latérales de la colonne vertébrale, viennent tous s'ouvrir dans un canal qui règne dans toute la longueur de cette colonne : c'est le *canal vertébral.* Ce canal, creusé dans l'épaisseur de la colonne vertébrale, en suit toutes les courbures, mais non toutes les variations de forme et de volume. On peut même dire que ses dimensions, dans tel ou tel point de sa longueur, sont en raison inverse de celles de la colonne vertébrale ; ainsi, tandis que la portion la plus volumineuse de la colonne est à la région lombaire, la partie la plus ample du canal est à la région cervicale. On a dit que ce canal se renfle comme la moelle épinière, qu'il sert à loger ; mais où est le renflement du canal correspondant au renflement cervical de la moelle ? où est même le renflement correspondant au renflement lombaire de la tige nerveuse ? La véritable loi qui préside aux dimensions du canal, dans les diverses régions, c'est la mobilité (1). Plus une région de la colonne vertébrale est mobile, plus les dimensions du canal y sont considérables, disposition qui prévient la compression de la moelle correspondante. Ainsi, c'est à la région cervicale et à la région lombaire que le canal a le plus de capacité ;

Loi qui préside aux dimensions du canal vertébral.

(1) Ainsi que l'a d'ailleurs démontré le docteur Earle par des observations d'anatomie comparée. (*Philos. Trans.*, 1822.)

c'est à la région dorsale et surtout à la région sacrée qu'il en a le moins. Une coupe du canal rachidien, pratiquée perpendiculairement à son axe longitudinal, donne, dans la région dorsale, une surface à peu près circulaire, mesurant 17 millimètres en diamètre (*fig.* 11) ; dans les régions cervicale et lombaire, une surface triangulaire, à sommet arrondi et tourné en arrière (*fig.* 15 et 16) ; dans la région sacrée, une surface semi-lunaire, concave en avant (*fig.* 33). Si le diamètre transverse l'emporte à la région cervicale sur le diamètre antéro-postérieur, c'est à cause de l'étendue des mouvements latéraux. Au reste, il s'en faut bien que le canal vertébral soit rempli par la moelle épinière : quelque ingénieux qu'eût été le mécanisme de la colonne vertébrale, par cela seul qu'elle est mobile, la moelle eût éprouvé des compressions funestes, sans l'intervalle assez considérable qui la sépare des parois osseuses, intervalle rempli par les méninges, par du liquide et, aux lombes, par une assez grande quantité de tissu adipeux.

Le canal vertébral est presque également *protégé* en avant, en arrière et sur les côtés : en avant, par les corps de vertèbre ; sur les côtés, par les apophyses transverses et articulaires ; en arrière, par les apophyses épineuses, qui éloignent de ce canal tous les corps vulnérants, et par les lames vertébrales, dont les intervalles sont remplis par des ligaments (les *ligaments jaunes*). Or, la nature a prévenu les désavantages de la présence de ces ligaments : 1° en donnant à ces ligaments le moins de largeur possible, en sorte que les bords voisins des lames se touchent ; 2° au cou, où l'écartement des lames devait être le plus considérable, en donnant à ces lames une inclinaison telle que le bord supérieur de la lame qui est au-dessous, s'imbrique sous le bord inférieur de la lame qui est au-dessus ; 3° enfin, aux lombes, où l'écartement des lames ne devait pas être beaucoup moindre, vu l'étendue du mouvement d'extension, en donnant aux masses latérales et aux pédicules un développement considérable aux dépens des lames, en sorte qu'il n'y a, pour ainsi dire, pas de lames, ces lames se trouvant envahies par les masses latérales. On peut défier de pénétrer dans le canal vertébral par la région lombaire, à moins d'enfoncer l'instrument entre les apophyses épineuses. Le même défi peut être porté pour la région cervicale pendant l'extension, à cause de l'imbrication des lames, mais non dans la flexion forcée de la tête, lorsque l'instrument est dirigé de bas en haut.

Moyens de protection du canal vertébral

Si l'on demande *pourquoi ce canal vertébral,* nous répondrons qu'il doit être considéré comme une gaîne osseuse et protectrice, comme un névrilème osseux de la moelle épinière, surajouté au névrilème fibreux, car il disparaît avec cette moelle chez les animaux invertébrés. On ne saurait méconnaître, comme usage accessoire, celui de diminuer le poids du levier vertébral, et à cet égard le canal vertébral est l'analogue du canal médullaire des os longs. Une colonne vertébrale pleine aurait nécessité des puissances musculaires bien plus considérables.

Usages du canal vertébral.

§ 6. — CONFORMATION INTÉRIEURE DES VERTÈBRES.

Abstraction faite de la couche mince de tissu compacte qui le revêt à l'extérieur, le corps des vertèbres est exclusivement composé de tissu spongieux à larges cellules. Il n'en est pas de même des diverses apophyses, dans lesquelles on trouve une assez grande quantité de tissu compacte ; encore faut-il remarquer que ces apophyses sont celluleuses dans tous les endroits où elles se ren-

Abondance du tissu spongieux dans le corps des vertèbres.

flent. Les lames sont presque entièrement compactes. L'abondance du tissu spongieux explique comment le poids de la colonne vertébrale est si peu considérable, relativement à son volume.

Canaux veineux des vertèbres.

Les vertèbres sont, de tous les os du squelette, ceux qui offrent les *canaux veineux* les plus considérables. La disposition, d'ailleurs très-variable, que présentent ces canaux dans l'intérieur du corps de la plupart des vertèbres, est la suivante : un canal unique, dirigé horizontalement d'arrière en avant, commence à la face postérieure du corps de la vertèbre ; après un trajet de quelques millimètres, il se divise en deux, trois ou quatre canaux, qui s'écartent à angle et vont tantôt s'ouvrir directement sur la face antérieure du corps, tantôt se perdre dans les cellules. Tous ces conduits sont tapissés par une lamelle de tissu compacte et criblée de trous (1).

Variétés dans leur disposition.

§ 7. — DÉVELOPPEMENT.

Le développement de la colonne vertébrale comprend : 1° le développement des vertèbres en général ; 2° le développement de celles des vertèbres qui, présentant des différences dans leur forme, en présentent aussi dans leur mode de développement ; 3° le développement de la colonne vertébrale considérée dans son ensemble.

A. — **Développement des vertèbres.**

Trois points primitifs.

Chaque vertèbre se développe primitivement par *trois points d'ossification*, un médian, pour le corps, et deux latéraux, pour le reste de l'anneau vertébral.

Cinq points complémentaires.

A ces *points primitifs*, se joignent, à des époques plus ou moins reculées, *cinq points d'ossification complémentaires* ou *points épiphysaires*, qui sont : 1° un point pour le sommet de chaque apophyse transverse, un point pour le sommet de l'apophyse épineuse et deux points pour le corps, l'un à la face supérieure, l'autre à la face inférieure, qui représentent deux lames très-minces ; en sorte qu'il y a une époque où la colonne vertébrale offre autant de triples disques osseux qu'il y a de corps de vertèbre. Enfin, un point complémentaire se montre dans chaque tubercule apophysaire des vertèbres des lombes, ce qui fait sept points d'ossification complémentaires pour cet ordre de vertèbres.

Deux autres points complémentaires pour les vertèbres lombaires.

Ordre d'apparition.

En général, *c'est dans les lames que se voient les premiers points osseux* ; ils précèdent de quelques jours l'apparition du point osseux du corps. Du reste, cette loi n'est pas générale, ainsi que Béclard l'a fait remarquer.

Époque de l'apparition des points primitifs ; des points complémentaires.

C'est du quarantième au cinquantième jour de la vie intra-utérine qu'apparaissent les premiers points d'ossification. Celui du corps occupe le centre du cartilage, sous la forme d'un grain osseux qui s'étend horizontalement, de manière à prendre un aspect lenticulaire. Les points d'ossification des lames apparaissent à l'union des apophyses transverses et des apophyses articulaires.

Ce n'est qu'à quinze ou dix-huit ans que se manifestent les points osseux complémentaires. Quelquefois cependant, suivant la remarque de Bichat, le point qui couronne le sommet de l'apophyse épineuse, est primitif et, dans ces cas, il est situé à l'endroit où l'apophyse épineuse se continue avec les lames.

Ordre de soudure.

Toujours les deux points osseux latéraux qui ont constitué les lames, se réu-

(1) *Voyez* les belles planches de Breschet sur le système veineux.

nissent entre eux avant de s'unir au corps. Cette union commence à s'effectuer un an après la naissance; ce n'est que vers quatre ans et demi que les points osseux latéraux s'unissent au corps. L'union s'effectue sur les côtés du corps, de telle manière que les points latéraux viennent former les parties latérales de ce corps. Dans la région cervicale, les points latéraux anticipent assez sur le point médian pour former au moins les deux cinquièmes du corps de la vertèbre. C'est donc sur le corps de la vertèbre, c'est-à-dire sur sa partie essentiellement articulaire, que se fait la jonction des trois points primitifs.

La soudure des points primitifs s'effectue des deux côtés du corps.

C'est de vingt à vingt-cinq ans que se réunissent les points épiphysaires des apophyses transverses et épineuses; la réunion des lames épiphysaires du corps ne se complète que de vingt-cinq à trente ans.

B. — **Développement de quelques vertèbres en particulier.**

Parmi les vertèbres, celles qui offrent de grandes différences dans leur forme, en offrent aussi dans leur mode de développement: ce sont l'*atlas*, l'*axis*, la *septième vertèbre cervicale*, la *première lombaire*, et les vertèbres qui, par leur réunion, constituent le *sacrum* et le *coccyx*.

1° *Atlas*. Les anatomistes modernes admettent pour cette vertèbre *cinq* ou *six points* d'ossification, savoir : un ou deux pour l'arc antérieur, deux pour les masses latérales, et deux pour l'arc postérieur. Je n'ai jamais observé de points d'ossification spéciaux pour les masses latérales, le même point appartenant à la masse latérale et à la moitié d'arc de chaque côté. Je n'admets donc que *quatre points* d'ossification : deux pour l'arc antérieur et deux pour l'arc postérieur.

Atlas. Nombre des points osseux.

Voici dans quel ordre apparaissent ces différents points : *a.* ceux de l'arc postérieur deviennent manifestes du quarantième au cinquantième jour ; *b.* ceux de l'arc antérieur ne paraissent que dans la première année après la naissance.

Ordre d'apparition.

Ils se réunissent dans l'ordre suivant : les deux points osseux de l'arc postérieur se réunissent les premiers ; les deux points de l'arc antérieur s'unissent entre eux peu de temps après, et enfin l'arc antérieur se soude avec le postérieur.

Ordre de réunion.

2° *Axis*. Il existe assez souvent deux points osseux pour le corps de l'axis, et toujours deux points osseux latéraux pour l'apophyse odontoïde. Ainsi, cette vertèbre se développe par *cinq* ou *six points*, savoir : deux pour les lames ou l'arc postérieur, un ou deux pour le corps, deux pour l'apophyse odontoïde (1).

Axis. Cinq ou six points.

L'ordre d'apparition des points osseux est le suivant : *a.* ceux des lames se montrent du quarantième au cinquantième jour de la vie intra-utérine; *b.* ceux du corps, dans le sixième mois; *c.* ceux de l'apophyse odontoïde, peu de temps après. A la naissance, le corps de l'axis est proportionnellement plus développé que celui des autres vertèbres.

Ordre d'apparition.

La soudure a lieu ainsi qu'il suit : *a.* les deux lames s'unissent entre elles peu de temps après la naissance ; *b.* les deux points de l'apophyse odontoïde sont encore distincts pendant tout le cours de la première année ; *c.* le corps et l'apophyse odontoïde s'unissent dans le courant de la troisième année; *d.* les lames et le corps, pendant la quatrième ou la cinquième année.

Ordre de réunion.

3° *Septième vertèbre cervicale*. Indépendamment des points osseux communs à toutes les vertèbres, la septième vertèbre cervicale en présente deux autres, si-

Septième vertèbre cervicale.

(1) Meckel admet en outre, avec Nesbitt, entre l'apophyse odontoïde et le corps, un point osseux qui apparaîtrait dans le cours de la première année après la naissance.

tués de chaque côté du corps, dans l'épaisseur du cartilage qui forme la moitié antérieure de l'apophyse transverse. L'existence de ce point, qui a été décrit par Hunauld, mais qui ne me paraît pas constant, établit une analogie entre les apophyses transverses des vertèbres cervicales et les côtes, et une analogie temporaire entre ces mêmes apophyses transverses et les côtes cervicales de certains animaux. Elle explique une anomalie qui n'est pas très-rare chez l'homme, nous voulons parler de l'existence d'une *côte cervicale surnuméraire*.

Côte cervicale surnuméraire.

Première vertèbre lombaire.

4° *Première vertèbre lombaire*. Son apophyse transverse se développe quelquefois par un point qui reste isolé du corps de l'os, et constitue une *côte surnuméraire lombaire*.

Nombre des points osseux.

5° *Sacrum et coccyx*. Les trois premières vertèbres sacrées présentent chacune *cinq points primitifs*, savoir : un pour le corps, deux pour les deux lames et deux pour la partie antérieure des masses latérales. Les deux dernières vertèbres sacrées ne présentent que *trois points*.

Il est de vingt-un pour le sacrum et de quatre pour le coccyx.

Les vertèbres coccygiennes se développent chacune par *un seul point* : il n'est pas rare de voir les deux premières se former par deux points latéraux, qui s'unissent sur la ligne médiane; il existe donc vingt-un points primitifs pour le sacrum et quatre pour le coccyx.

Points osseux complémentaires.

Plus tard, deux lames épiphysaires se forment pour le corps de chacune des vertèbres sacrées, ce qui donne dix nouveaux points osseux complémentaires.

Ils sont au nombre de douze.

Plus tard encore, de chaque côté du sacrum et au niveau de la surface articulaire, se forment deux lames, ce qui porte à douze le nombre des points complémentaires et à trente-trois le nombre des points d'ossification du sacrum.

Ordre d'apparition.

L'ossification des vertèbres sacrées et coccygiennes est plus tardive que celle des autres vertèbres. Elle débute par le corps, où elle se manifeste du deuxième au troisième mois, dans les trois premières vertèbres sacrées ; c'est du cinquième au sixième mois que s'ossifient les corps de la quatrième et de la cinquième vertèbre sacrée. Les lames paraissent du sixième au neuvième mois. Ce n'est, le plus souvent, que dans la première année après la naissance que s'ossifie la première vertèbre coccygienne; la deuxième s'ossifie de cinq à dix ans ; la troisième, de dix à quinze ; la quatrième, de quinze à vingt.

Ordre de réunion.

La réunion des points osseux se fait en plusieurs temps : il y a d'abord réunion des points osseux qui constituent chaque vertèbre sacrée ; plus tard s'effectue la soudure des vertèbres sacrées entre elles.

Réunion des points osseux de chaque vertèbre.

La *réunion des points osseux de chaque vertèbre* a lieu ainsi qu'il suit : *a*. les points osseux des lames des vertèbres sacrées s'unissent d'abord entre eux dans chaque vertèbre ; *b*. les points osseux latéraux antérieurs des trois premières vertèbres sacrées s'unissent à ceux des lames; *c*. ce n'est que longtemps après cette réunion que s'effectue celle des masses latérales avec le corps.

La soudure des masses latérales avec le corps est beaucoup plus précoce dans la quatrième et la cinquième vertèbre sacrée que dans les trois autres, qui sont cependant celles par lesquelles l'ossification a débuté.

Après la soudure des masses latérales, le sacrum est donc composé de cinq pièces, qui restent isolées jusqu'à la quinzième année.

Réunion des vertèbres sacrées entre elles.

La *réunion des vertèbres sacrées entre elles* commence à s'effectuer de quinze à dix-huit ans, époque à laquelle se développent les lames épiphysaires du corps des vertèbres sacrées ; à vingt-cinq ans, paraissent les lames épiphysaires de la surface iliaque du sacrum. La réunion débute par les vertèbres inférieures et

se continue de bas en haut. La première vertèbre sacrée ne se réunit complétement que de la vingt-cinquième à la trentième année.

L'union du corps de chaque vertèbre avec les lames épiphysaires s'effectue de la circonférence vers le centre, en sorte que dans la coupe verticale d'un sacrum complétement ossifié à l'extérieur, on trouve presque toujours une lame cartilagineuse intermédiaire. J'ai constaté l'existence de cette disposition entre la première et la deuxième vertèbre sacrée, chez des sujets d'un âge très-avancé. Elle procède de la circonférence vers le centre.

La réunion des pièces du coccyx a lieu plus tôt que celle des pièces du sacrum. Elle commence par les deux premières pièces; la troisième et la quatrième pièce se soudent ensuite; en dernier lieu se fait l'union de la deuxième et de la troisième. Vers quarante, cinquante et quelquefois soixante ans, le coccyx se soude au sacrum. Cette soudure est plus tardive chez la femme que chez l'homme ; quelquefois même elle n'a jamais lieu. Réunion des vertèbres coccygiennes.

C. — **Développement du rachis en général.**

Jusqu'à la fin du premier mois après la conception, le rachis mesure, pour ainsi dire, toute la longueur du corps, les membres n'existant encore qu'à l'état de petits tubercules. Cette disproportion s'efface progressivement par l'allongement des membres, de telle sorte que la colonne vertébrale ne forme plus, à la naissance, que les trois cinquièmes de la hauteur du sujet, et chez l'adulte, que les deux cinquièmes. Longueur considérable du rachis chez le fœtus.

Toutes les parties qui concourent à la formation du canal protecteur de la moelle, précèdent de beaucoup, dans leur développement, celles qui appartiennent spécialement à la locomotion, ainsi qu'on le voit en comparant les lames au corps et aux apophyses. L'ossification envahit les lames progressivement de haut en bas, depuis la région cervicale jusqu'à la région sacro-coccygienne. Précocité de développement des parties qui concourent à la formation du canal.

L'ossification des corps de vertèbre procède d'une manière bien différente : de la région dorsale, comme d'un centre, elle s'étend vers les deux extrémités de la colonne (1).

Ce que la colonne vertébrale offre encore de remarquable dans les premiers temps de sa formation, c'est 1° l'*absence complète de courbures*, 2° une *différence de forme* telle qu'au lieu de représenter une pyramide à base inférieure, comme chez l'adulte, elle figure une pyramide à base tournée en haut. Absence des courbures.

A mesure qu'on s'éloigne de l'enfance, la colonne vertébrale revêt peu à peu les caractères qu'elle présente chez l'adulte. Chez le vieillard, elle devient le siége d'une courbure antérieure plus ou moins prononcée. Il n'est pas rare de rencontrer plusieurs vertèbres dorsales ou lombaires soudées entre elles plus ou moins complétement, par une couche osseuse qui leur forme une espèce de gaîne ; c'est ce mode d'ankylose que j'ai cru devoir appeler *ankylose par invagination*. Courbure antérieure chez le vieillard. Soudures partielles.

(1) L'ossification des corps de vertèbre débutant par la partie moyenne du rachis, si l'on soumet à la dessiccation la colonne vertébrale d'un fœtus, les portions restées à l'état de cartilage s'affaissent et la série des tubercules osseux offre l'aspect d'une série de graines de maïs. Aspect du rachis chez le fœtus.

SECTION II. — DE LA TÊTE.

La tête est la partie la plus compliquée du squelette ; elle a été plus minutieusement étudiée que le reste de l'ostéologie, en raison de son importance, et peut-être aussi en raison de la difficulté même de son étude.

Tête divisée en crâne et en face.

La tête est composée de deux parties bien distinctes : l'une, destinée à servir d'enveloppe protectrice à l'encéphale, forme la portion supérieure du cylindre de la vie animale : c'est le *crâne* (*fig.* 37) ; l'autre, destinée à recéler et à protéger presque tous les organes des sens, en même temps qu'elle sert à la mastication, se compose de pièces osseuses développées dans les parois de l'extrémité supérieure du cylindre végétatif : c'est la *face*.

Fig. 37.

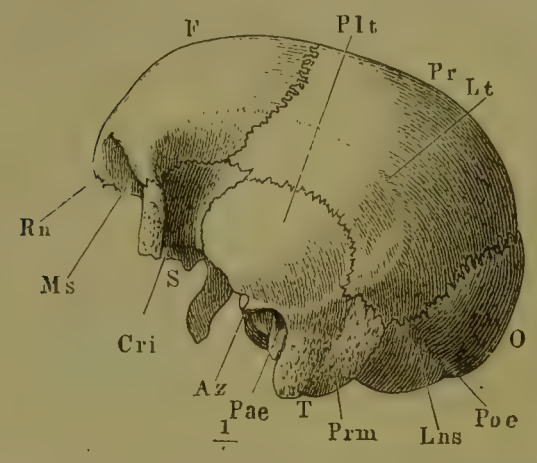

Crâne vu de profil (on a enlevé l'arcade zygomatique) (*).

§ 1. — DES OS DU CRANE.

Le crâne est composé de huit os.

Le crâne (de κράνος, casque) est une boîte osseuse, composée de *huit os*, c'est-à-dire de huit pièces distinctes et séparables après le développement complet du squelette. Ce sont, *a.* sur la ligne médiane et d'arrière en avant, quatre os impairs : l'*occipital* (O), le *sphénoïde* (S), l'*ethmoïde* (E), et le *frontal* (F) ; *b.* sur les côtés, quatre os pairs : les deux *pariétaux* (Pr) et les *temporaux* (T) (1). A ces os, il faut joindre les petits os surnuméraires appelés *os wormiens*.

Quatre os impairs.

Quatre os pairs.

1. — OCCIPITAL.

Situation.

L'*occipital* occupe la partie postérieure, inférieure et moyenne du crâne, dont il forme pour ainsi dire la base (2).

Il répond en bas à la colonne vertébrale, en avant au sphénoïde, et se trouve comme enclavé entre le pariétal et le temporal d'un côté et les mêmes os du côté opposé.

Figure.

C'est un os large, impair, symétrique, représentant assez bien un segment peu régulier de sphéroïde, découpé sur sa circonférence.

(*) O, occipital. — S, sphénoïde. — F, frontal. — Pr, pariétal. — Z, os malaire. — T, temporal. — Az, arcade zygomatique.— Poe, protubérance occipitale externe. — Lns, ligne demi-circulaire supérieure. — Prm, apophyse mastoïde. — Pae, trou auditif externe. — Cri, crête sous-temporale. — Ms, bord supérieur de l'orbite. — Rn, racine du nez. — Plt, fosse temporale. — Lt, ligne demi-circulaire.

(1) Parmi les os du crâne, plusieurs concourent à la formation de la face, savoir : l'*ethmoïde*, le *frontal*, les *temporaux* et le *sphénoïde*. Le premier de ces os, l'ethmoïde, appartient certainement bien plus à la face qu'au crâne. L'*occipital* et les *pariétaux* sont seuls affectés exclusivement au crâne.

(2) C'est l'*os proræ* de Fabricius d'Aquapendente, qui donnait, suivant la même métaphore, le nom d'*os puppis* au frontal, et d'*os carinæ* au sphénoïde.

L'occipital présente à considérer une *face postérieure*, une *face antérieure* et une *circonférence*. Régions.

1° *Face postérieure, externe* ou *cutanée* (*fig.* 38). Convexe, elle présente à sa partie inférieure le *trou occipital* (foramen occipitale). Ce trou, le plus grand du squelette après le trou sous-pubien de l'os coxal, mesure 35 millimètres d'avant en arrière, et 30 millimètres dans le sens transversal; il est plus considérable que les trous des vertèbres et donne passage à la moelle, à ses enveloppes, aux nerfs spinaux et aux artères vertébrales. Trou occipital.

Sur la même face on voit :

a. Au-devant du trou, la face inférieure de l'*apophyse basilaire*, dirigée horizontalement, rugueuse, formant la voûte osseuse du pharynx, pourvue sur la ligne médiane d'une crête plus ou moins saillante, suivant les sujets, et d'un tubercule (Tp, *fig.* 39), auquel s'attache une portion de la couche fibreuse du pharynx. Apophyse basilaire.

Fig. 38.

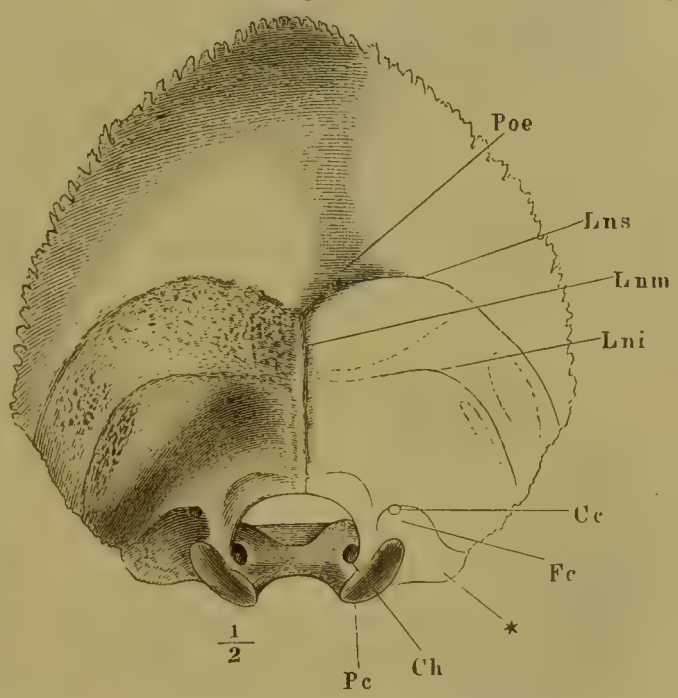

Face postérieure de l'occipital (*).

b. En arrière du trou, s'élève l'*écaille occipitale*, qui présente : sur la *ligne médiane*, la *crête occipitale externe* (linea nuchæ mediana, L*nm*), étendue entre la partie postérieure du trou occipital et la *protubérance occipitale externe* (Po?), qui manque chez certains sujets et qui, chez d'autres, est remplacée par une dépression. Sur les *côtés* de la crête occipitale externe, se voient des inégalités, bornées en haut par une ligne courbe à concavité inférieure ; cette ligne, appelée *ligne demi-circulaire supérieure* (linea nuchæ sup., L*ns*), part de la protubérance occipitale et se dirige horizontalement en dehors. Les inégalités comprises entre la ligne demi-circulaire supérieure et le trou occipital, sont divisées en deux séries par une autre ligne, à concavité inférieure : c'est la *ligne demi-circulaire inférieure* (L*ni*) de l'occipital. Lignes et inégalités sont destinées à l'insertion d'un grand nombre de muscles. Écaille occipitale. Crête occipitale externe. Protubérance occipitale externe. Ligne demi-circulaire supérieure. Ligne demi-circulaire inférieure.

c. De *chaque côté* du trou occipital se voient, en avant, deux éminences articulaires, convexes, elliptiques, dirigées d'arrière en avant et de dehors en dedans, regardant en bas et un peu en dehors : ce sont les *condyles de l'occipital* (processus condyloidei, P*c*), qui s'articulent avec l'atlas. Derrière eux sont deux Condyles de l'occipital.

(*) L*nm*, crête occipitale externe. — P*oe*, protubérance occipitale externe. — L*ns*, ligne demi-circulaire supérieure. — L*ni*, ligne demi-circulaire inférieure. — P*c*, condyles de l'occipital. — *Ch*, canal condylien antérieur. — C*c*, canal condylien postérieur. — F*c*, fossette condylienne. — * Surface jugulaire, où s'insère le muscle grand droit postérieur de la tête.

Fossettes condyliennes postérieures.

Trous condyliens postérieurs.

Fossettes et trous condyliens antérieurs.

Surface jugulaire.

fossettes nommées *condyliennes postérieures*, souvent percées d'un trou, le *trou condylien postérieur* (can. condyloid., Cc), qui donne passage à une veine. En avant et en dehors des condyles sont les *fossettes* et les *trous condyliens antérieurs* (can. hypoglossi, Ch), véritables canaux inflexes, à travers lesquels passent les nerfs grands hypoglosses. En dehors des condyles se voit une surface inégale : c'est la *surface jugulaire*, qui donne attache au muscle droit latéral de la tête.

Fig. 39.

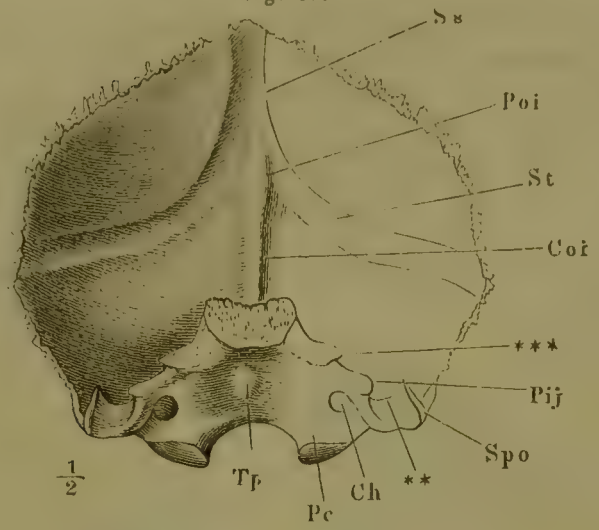

Face inférieure de l'occipital (*).

2° *Face antérieure, interne* ou *encéphalique*. Elle est tapissée par la dure-mère, disposition commune à la face encéphalique de tous les os du crâne, et que nous indiquons une fois pour toutes. On remarque sur cette face :

Orifice interne du trou occipital.

Gouttière basilaire.

Gouttières pétreuses inférieures.

Saillie du canal condylien antérieur.

Portion de gouttière latérale.

a. Le *trou occipital*, plus évasé en dedans qu'en dehors.

b. *En avant* de ce trou, la *gouttière basilaire*, légèrement oblique de haut en bas et d'avant en arrière. Les parties latérales de cette gouttière sont elles-mêmes creusées d'une gouttière très-petite, concourant à former les *gouttières pétreuses inférieures* (Spi, *fig*. 40).

Fig. 40.

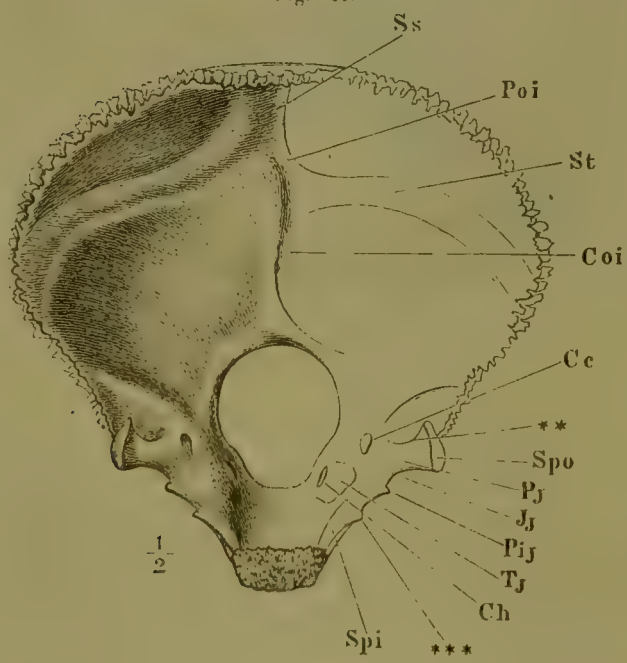

Face antérieure de l'occipital (**).

c. De *chaque côté* du trou occipital et en devant est une saillie qui répond au condyle, et surtout au canal condylien antérieur, qui la traverse.

d. Un peu plus en dehors et en arrière se remarque une très-petite portion de gouttière, concourant à former la fin de la *gouttière latérale*.

(*) Poi, protubérance occipitale interne. — Ss, gouttière sagittale. — St, gouttière latérale. — Coi, crête occipitale interne. — Tp, tubercule pharyngien. — Pc, condyle. — Ch, trou condylien antérieur. — Spo, synchondrose sous-occipitale. — Pij, épine intrajugulaire. — ***, Saillie qui limite en avant la fosse jugulaire. — **, crête transversale séparant le sinus latéral de la veine jugulaire.

(**) Spi, gouttière pétreuse inférieure. — Ch, trou condylien antérieur. — Cc, trou condylien postérieur. — Pj, éminence jugulaire. — Jj, échancrure jugulaire. — Pij, épine sous-jugulaire. — Tj, tubercule jugulaire. — ***, saillie qui limite en avant la fosse jugulaire. — Poi, protubérance occipitale interne. — Coi, crête occipitale interne. — Ss, gouttière sagittale. — St, gouttière latérale. — Spo, synchondrose pétro-occipitale. — **, crête transversale séparant le sinus latéral de la fosse jugulaire.

c. En *arrière* du trou occipital se voient quatre fosses, dites *occipitales*, deux *supérieures* ou *cérébrales* et deux *inférieures* ou *cérébelleuses*, séparées les unes des autres par une *saillie cruciale*. La branche verticale de cette saillie est creusée dans sa moitié supérieure par une gouttière qui est la terminaison de la *gouttière sagittale* (Ss); dans sa moitié inférieure, elle est formée par la *crête occipitale interne* (Coi). La branche horizontale est creusée par une gouttière qui fait partie des *gouttières latérales* (St); la *protubérance occipitale interne* (Poi) se trouve au confluent des quatre branches. Les gouttières latérales droite et gauche ont rarement la même largeur et la même profondeur; presque toujours la supériorité est pour la droite, qui souvent se continue toute seule avec la gouttière sagittale.

Fosses occipitales. Saillie cruciale. Fin de la gouttière sagittale. Crête occipitale interne. Gouttières latérales. Protubérance occipitale interne.

3° La *circonférence* de l'occipital présente quatre bords et quatre angles.

a. Les *bords supérieurs* ou *pariétaux*, remarquables par la longueur de leurs dentelures, s'articulent avec les bords postérieurs des pariétaux, pour former la *suture lambdoïde*.

b. Les *bords inférieurs* ou *temporaux* sont divisés en deux portions égales par l'*éminence jugulaire* (Pj), qui s'articule avec le temporal. Cette éminence, ordinairement très-peu considérable, constitue chez quelques sujets une véritable *apophyse jugulaire*, que j'ai vue s'articuler avec l'apophyse transverse de l'atlas. Toute la portion de ce bord qui est située au-dessus de l'éminence jugulaire, est légèrement dentelée et s'unit à la portion mastoïdienne du temporal; la portion située au-dessous de cette éminence est épaisse, sinueuse, sans dentelures, et s'articule par juxtaposition avec la portion pierreuse du temporal.

Éminence jugulaire.

Au-devant de l'éminence jugulaire est une échancrure profonde, *échancrure jugulaire* (incisura jug., Ij), souvent divisée en deux portions par une crête, *apophyse sous-jugulaire* (Pij), et qui concourt à former le trou déchiré postérieur.

c. L'*angle supérieur*, aigu, est reçu dans l'angle rentrant formé par les bords postérieurs des pariétaux. Il est quelquefois remplacé par un os wormien. C'est à cet angle que répond la *fontanelle postérieure*.

Angle supérieur.

d. L'*angle inférieur*, très-épais, tronqué, est constitué par l'*apophyse basilaire* (corpus, C). Il présente une face articulaire rugueuse, qui s'articule avec le corps du sphénoïde. Cette articulation se fait à l'aide d'un cartilage, qui s'ossifie de très-bonne heure : aussi plusieurs anatomistes décrivent-ils le sphénoïde et l'occipital comme ne formant qu'un seul os (1).

Angle inférieur.

e. Les *angles latéraux*, extrêmement obtus, très-peu saillants, sont reçus, de chaque côté, dans l'angle rentrant formé par la réunion du pariétal avec le temporal. C'est à ces angles que répondent les *fontanelles latérales* et *postérieures*.

Angles latéraux.

Résumé des connexions. L'occipital s'articule avec six os : les deux pariétaux, les deux temporaux, le sphénoïde et l'atlas.

Résumé des connexions.

Conformation intérieure. Cet os est presque exclusivement formé de tissu compacte au niveau des fosses occipitales supérieures et inférieures, où il est d'une minceur excessive, surtout pour les inférieures. Dans le reste de son étendue, le tissu spongieux se trouve compris entre deux lames ou tables de tissu compacte ; la table externe est beaucoup plus épaisse et moins fragile que la table interne, qu'on appelle aussi lame vitrée, à raison de sa fragilité. Dans les condyles et dans l'apophyse basilaire, le tissu spongieux est fort abondant.

Conformation intérieure.

(1) L'anatomie comparée semble justifier cette manière de voir, puisqu'elle nous montre l'apophyse basilaire et le sphénoïde confondus chez quelques animaux inférieurs.

Quatre points d'ossification.

Développement. L'occipital se développe par *quatre points d'ossification:* un pour l'écaille, c'est-à-dire pour toute la portion de l'occipital qui est en arrière du trou ; un pour chaque partie latérale ou portion condylienne de l'occipital ; un pour la portion antérieure ou portion basilaire. Ces quatre portions ou pièces d'ossification sont considérées par certains anatomistes comme autant d'os distincts, sous les noms d'occipital postérieur et supérieur, d'occipitaux latéraux, d'occipital antérieur ou d'os basilaire (1). Du reste, voici dans quel ordre se succèdent les points d'ossification : le premier qui apparaît, est celui de l'écaille ou pièce postérieure, sous la forme d'un petit écusson oblong, transversalement situé au niveau des protubérances occipitales. L'écaille existe constamment vers le milieu du deuxième mois de la vie intra-utérine. Les deux points qui apparaissent ensuite, sont les deux portions latérales ou condyliennes. La portion basilaire paraît en dernier lieu. Je n'ai jamais vu cette portion basilaire naître par deux points latéraux ; sur un fœtus de deux mois et demi, elle se présentait sous la forme d'un trait linéaire, occupant exactement la ligne médiane et dirigé d'avant en arrière. On voit d'ailleurs que les quatre points d'ossification se réunissent au trou occipital.

Fig. 41.

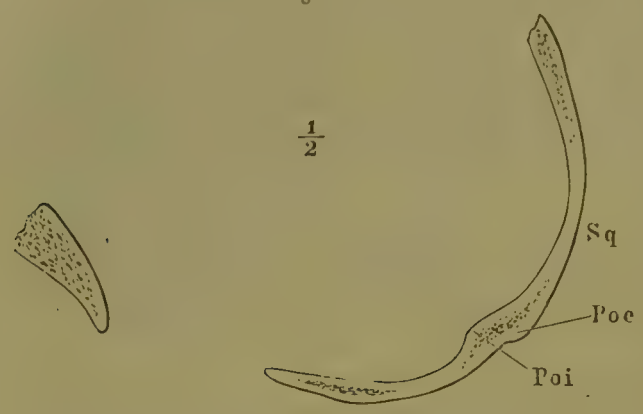

Section antéro-postérieure de l'occipital (*).

Ordre d'apparition.

Il s'en faut bien, du reste, que les anatomistes s'accordent sur le nombre des points d'ossification de l'occipital. Meckel en admet huit pour l'écaille, deux pour les condyles, un pour la portion basilaire. Béclard en admet quatre seulement pour l'écaille postérieure. Cette dernière manière de voir est appuyée sur l'existence de quatre divisions qui existent au pourtour de l'écaille, savoir : une supérieure, anguleuse, qui donne quelquefois à la fontanelle postérieure la forme losangique de la fontanelle antérieure ; une inférieure, qui n'est autre chose qu'une petite échancrure pratiquée sur la partie postérieure et médiane du trou occipital ; deux latérales, qui répondent aux fontanelles latérales et postérieures. L'opinion de Meckel est peut-être fondée sur certains cas anormaux, dans lesquels l'écaille occipitale se trouve divisée en un nombre considérable de pièces, semblables à autant d'os wormiens articulés par engrenage.

II. — FRONTAL OU CORONAL.

Le *frontal* ou *coronal* est *situé* à la partie antérieure du crâne et au-dessus de la face.

Forme.

(*) C, corps de l'occipital. — *Sq*, écaille. — *Poe*, protubérance occipitale externe. — *Poi*, protubérance occipitale interne.

(1) Cette manière de voir est justifiée par l'anatomie comparée, qui montre ces quatre portions ou pièces d'ossification séparées toute la vie, et par conséquent constituant autant d'os distincts dans les animaux vertébrés inférieurs.

Il a été comparé à une coquille. C'est un os impair, symétrique, représentant un segment considérable d'une sphère creuse.

Direction.

Dans ses trois quarts supérieurs, cet os est courbe, vertical, plus ou moins incliné de haut en bas et d'arrière en avant; dans son quart inférieur, il est plan et horizontal.

Régions.

On considère à cet os une face antérieure, une face postérieure, une face inférieure et trois bords.

Face antérieure.

1° La *face antérieure, cutanée* ou *frontale* (*fig.* 42) est convexe et lisse; elle présente :

Fig. 42.

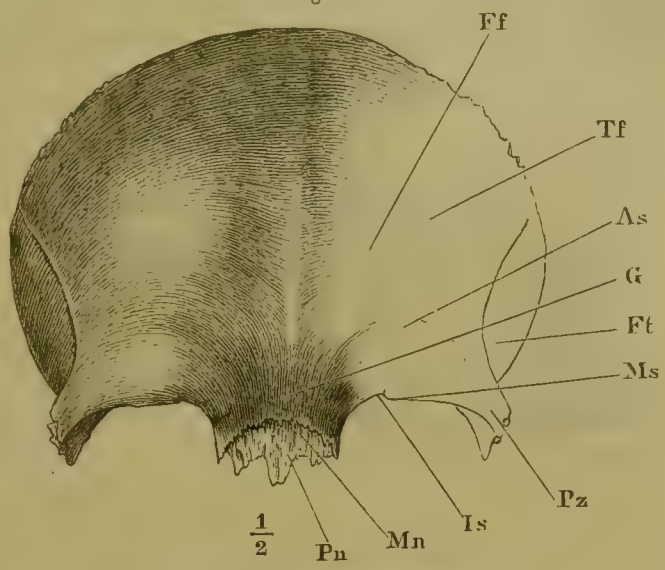

Face antérieure du frontal (*).

Suture médiane du frontal.

a) Sur la *ligne médiane*, chez les jeunes sujets, une *suture*, qui n'existe que très-rarement chez l'adulte, où elle ne laisse presque jamais de trace, si ce n'est à la partie inférieure de cette face. Au bas de la ligne médiane est une bosse, qui porte le nom de *bosse frontale moyenne* (glabella, G).

Bosse frontale moyenne.

b) Sur les *côtés* et de haut en bas, se voient d'abord deux surfaces lisses, puis deux saillies, nommées *bosses frontales* (tuberes frontales, T*f*), d'autant plus prononcées qu'on les examine chez des sujets plus jeunes. Au-dessous des bosses frontales, et de chaque côté de la bosse frontale moyenne, est une saillie arquée, plus prononcée en dedans qu'en dehors, et qui détermine le relief des sourcils : ce sont les *arcades surcilières* (A*s*). Tout à fait sur le côté de la face antérieure du frontal, on remarque une surface triangulaire, déprimée, regardant directement en dehors, séparée de la bosse frontale par une espèce de *crête* dirigée de bas en haut et d'avant en arrière ; cette surface triangulaire (*facies temporalis*, F*t*), qui est recouverte par le muscle temporal, forme la portion antérieure de la fosse temporale.

Bosses frontales.

Arcades surcilières.

Portion de la crête et de la fosse temporale.

La face antérieure du frontal est séparée de la peau par les muscles frontal, orbiculaire, surcilier et temporal, ainsi que par la portion antérieure de l'aponévrose épicrânienne.

Face inférieure.

2° La *face inférieure* ou *orbito-ethmoïdale* présente, à sa *partie moyenne*, une large échancrure rectangulaire, mesurant d'avant en arrière toute l'étendue de la face inférieure de l'os. Cette échancrure, qui porte le nom d'*échancrure ethmoïdale* (incisura ethmoidalis), parce qu'elle reçoit l'ethmoïde, offre :

Échancrure ethmoïdale.

a) En avant et sur la ligne médiane, un prolongement nommé *épine nasale* (processus nasalis, P*n*, *fig.* 42, 43, 44 et 46). Rugueuse en avant, pour soutenir les os propres du nez, avec lesquels elle s'articule, cette épine est creusée en arrière de deux petites gouttières, séparées par une crête verticale; la crête

Épine nasale.

(*) G, bosse frontale moyenne.—T*f*, bosse frontale. —A*s*, arcade surcilière. — F*t*, surface temporale. — F*f*, surface frontale. — P*n*, épine nasale. — M*n*, échancrure nasale. — I*s*, trou sus-orbitaire. — M*s*, arcade orbitaire. — P*z*, apophyse orbitaire externe.

s'articule avec la lame perpendiculaire de l'ethmoïde, les deux petites gouttières font partie de la voûte des fosses nasales.

Orifice des sinus frontaux.

b) Plus en arrière et de chaque côté, l'*orifice* très-évasé des *sinus frontaux*.

c) Les deux bords de l'*échancrure ethmoïdale*, creusés de demi-cellules correspondant à celles de l'ethmoïde. On trouve aussi sur ces bords deux et quelquefois trois petites demi-gouttières, concourant à la formation des *conduits orbitaires internes*, distingués en *antérieur* et en *postérieur* (foramina ethm. ant. et post.).

Fig. 43.

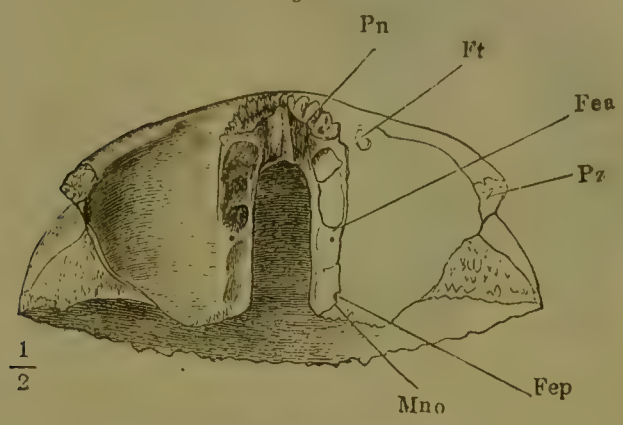

Face inférieure du frontal (*).

Fig. 44.

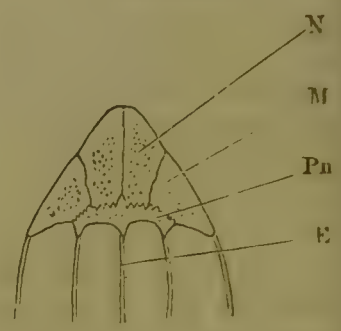

Section transversale de l'épine nasale (**).

Conduits orbitaires internes.

Voûte orbitaire.

La face orbito-ethmoïdale offre, de chaque côté de l'échancrure ethmoïdale, la *voûte orbitaire*, triangulaire, à base antérieure, plus concave en dehors, où elle loge la glande lacrymale (*fossette lacrymale*), qu'en dedans, où se voit une petite dépression (*fossa trochlearis*, Ft), destinée à l'insertion de la poulie cartilagineuse sur laquelle se réfléchit le tendon du muscle grand oblique de l'œil.

Fossette lacrymale.

Dépression de la poulie cartilagineuse.

Face postérieure.

3° La *face postérieure* ou *cérébrale* (*fig.* 45) est concave, parsemée d'éminences mamillaires et d'impressions digitales, et traversée d'arrière en avant et de bas en haut par des si lons artériels.

Fig. 45.

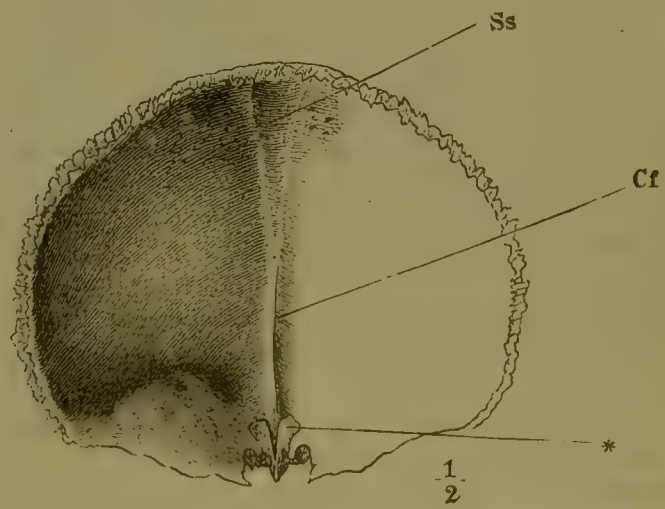

Face postérieure du frontal (***).

Gouttière longitudinale.

Crête frontale.

a) *Sur la ligne médiane*, se voit la *gouttière longitudinale* (Ss), terminée en bas par une crête saillante, *crête frontale* (Cf), qui manque quelquefois, et au bas de

(*) Pn, épine nasale.— Ft, fossette trochléenne. — Fea, conduit orbitaire antérieur.— Fep, conduit orbitaire postérieur. — Mno, bord naso-orbitaire. — Pz, apophyse orbitaire externe.

(**) N, os du nez.—M, apophyse montante du maxillaire supérieur.— Pn, épine nasale. — E, ethmoïde.

(***) Ss, gouttière sagittale. —Cf, crête frontale.—*, surface légèrement rugueuse qui s'articule avec les ailes de l'apophyse crista-galli.

laquelle est le *trou borgne* (foramen cœcum, Frc, *fig.* 46) ou *épineux*; ce trou est quelquefois remplacé par une échancrure, que complète l'ethmoïde. Derrière le trou borgne est l'échancrure ethmoïdale, déjà décrite. Trou borgne.

b) De chaque côté de la ligne médiane se trouvent les *fosses frontales*, plus profondes que ne semble l'indiquer la saillie des bosses correspondantes; inférieurement sont les *bosses orbitaires*, regardant directement en haut, séparées des fosses frontales par un *angle rentrant* (1). Ces bosses sont couvertes d'éminences acuminées, qui sont reçues dans les anfractuosités correspondantes du cerveau. Fosses frontales. Bosses orbitaires.

4° Le *bord supérieur* ou *pariétal* (*fig.* 42 et 45) est demi-circulaire, hérissé de dents, coupé en biseau, en haut, aux dépens de la lame interne de l'os, inférieurement et sur les côtés, aux dépens de sa lame externe. Il offre à sa partie moyenne un angle très-mousse, qui est reçu dans l'angle rentrant formé par les pariétaux. Cet angle manque chez les jeunes sujets; à sa place, est l'angle antérieur de la *fontanelle antérieure*. Bord supérieur ou pariétal.

5° Le *bord inférieur* ou *sphénoïdal* (*fig.* 43), très-court, très-mince, excepté à ses extrémités, est rectiligne et interrompu par l'échancrure ethmoïdale; taillé en biseau pour supporter les petites ailes du sphénoïde, il se termine en dehors, à sa jonction avec le bord supérieur, par deux surfaces triangulaires très-larges, légèrement dentelées, qui s'articulent avec les grandes ailes du sphénoïde. Bord inférieur ou sphénoïdal.

6° Le *bord antérieur* ou *orbito nasal* présente à sa partie moyenne l'*échancrure nasale* (margo nasalis, Mn, *fig.* 42), qui s'articule, au milieu, avec les os propres du nez, sur les côtés, avec les apophyses montantes des os maxillaires supérieurs (*fig.* 44). Au bas de cette échancrure se voit la face antérieure de l'épine nasale. De chaque côté s'étend l'*arcade orbitaire* (margo supra-orbitalis, Ms), plus mince en dehors qu'en dedans, interrompue à la réunion de son tiers interne avec ses deux tiers externes par un trou, et plus souvent par une échancrure, qu'un ligament convertit en trou : c'est le *trou sourcilier* ou l'*échancrure sus-orbitaire* (Is), qui donne passage aux vaisseaux et aux nerfs frontaux. On voit ordinairement dans le fond de l'échancrure un ou plusieurs trous vasculaires, qui vont se perdre dans le diploé; ce sont les aboutissants de canaux veineux, qui décrivent dans l'épaisseur du frontal un trajet fort étendu. L'arcade orbitaire se termine de chaque côté par une apophyse : celle qui est en dedans, *apophyse orbitaire interne*, plus large, plus mince, s'articule avec l'os unguis; l'autre, *apophyse orbitaire externe* (proc. zygomaticus, Pz), plus épaisse, s'articule avec l'os malaire. Bord antérieur ou orbito-nasal. Échancrure nasale. Arcade orbitaire. Trou sus-orbitaire. Apophyses orbitaires interne et externe.

Fig. 46.

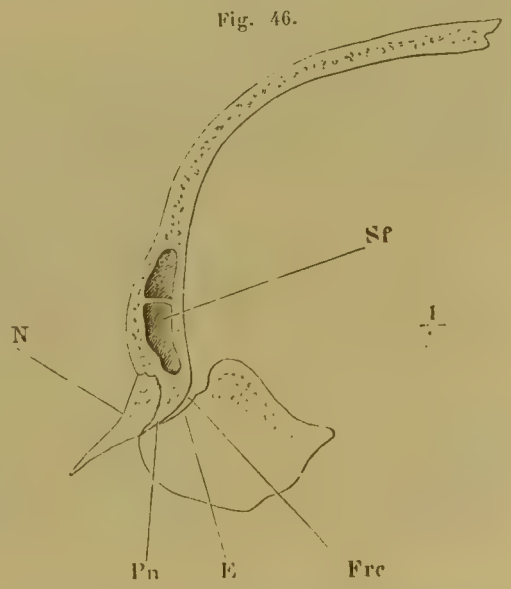

Section verticale et médiane du frontal, en rapport avec l'os du nez et l'ethmoïde (*).

Résumé des connexions. Le frontal s'articule avec douze os, savoir : les deux Résumé des connexions.

(*) Sf, sinus frontal. — N, os propre du nez. — Pn, épine nasale. — E, lame perpendiculaire de l'ethmoïde. — Frc, trou borgne.

(1) Cet angle rentrant mesure assez exactement l'angle facial.

pariétaux, le sphénoïde, l'ethmoïde, les deux os propres du nez, les deux os malaires, les deux unguis, les deux maxillaires supérieurs.

Conformation intérieure.

Conformation intérieure. Le frontal est très-épais dans sa portion verticale et dans son apophyse orbitaire externe; il est très-mince dans sa portion horizontale. Aussi possède-t-on de nombreux exemples de la facilité avec laquelle des instruments vulnérants peuvent pénétrer dans le crâne par la face orbito-ethmoïdale. Le frontal est creusé de deux cavités profondes, dont les orifices se voient sur les côtés de l'échancrure ethmoïdale : ce sont les *sinus frontaux*, qui donnent à la portion inférieure et moyenne de cet os une très-grande épaisseur. Séparés l'un de l'autre par une cloison, qui est souvent déjetée d'un côté ou de l'autre et presque toujours perforée pour établir une libre communication entre eux, ces sinus ont une capacité très-variable. Il n'est pas rare de les voir se prolonger dans toute l'étendue des voûtes orbitaires, jusqu'au voisinage du bord sphénoïdal. L'étude de ces sinus, qui sont affectés à l'organe de l'odorat, est d'une grande importance pour l'appréciation de l'angle facial, et aussi pour l'appréciation des doctrines phrénologiques.

Sinus frontaux.

Deux points d'ossification. Époque de leur apparition.

Développement. Le frontal se développe par *deux points d'ossification latéraux*, qui apparaissent vers le milieu du second mois et qui débutent par les arcades orbitaires. A l'époque de la naissance, les bords voisins des deux pièces du frontal ne sont séparés que par un intervalle linéaire, excepté supérieurement, où se voit un espace anguleux, formant l'angle antérieur de la fontanelle antérieure.

Époque de leur soudure.

Les deux pièces du frontal s'unissent par suture dans le courant de la première année. La suture s'efface peu à peu dans les années qui suivent ; c'est à la partie inférieure qu'elle disparaît en dernier lieu. Il n'est pas rare de voir la suture des deux moitiés du frontal persister toute la vie. Indépendamment des changements généraux que présente le frontal pendant son développement, il existe des changements particuliers qui ont trait aux sinus frontaux. Ces sinus commencent à paraître dans le cours de la première année, augmentent peu à peu, et leur accroissement continue non-seulement dans l'âge adulte, mais encore jusque dans la vieillesse.

Développement des sinus frontaux.

III. — SPHÉNOÏDE.

Position.

Ainsi nommé du grec σφήν (coin), parce qu'il est enclavé comme un coin entre les os du crâne, le *sphénoïde* est situé à la partie antérieure et moyenne de la base de cette boîte osseuse (1).

Forme.

Os impair, symétrique, constitué par une partie centrale ou *corps*, d'où naissent, de chaque côté, deux prolongements horizontaux, appelés *grandes* et *petites ailes du sphénoïde*, et, en bas, deux colonnes verticales, appelées *apophyses ptérygoïdes*, le sphénoïde a été comparé à une chauve-souris dont les ailes seraient étendues. Nous le diviserons en corps et en parties latérales.

Division.

A. — Corps du sphénoïde.

Sa forme cuboïde permet d'y considérer six faces :

1° Une *face supérieure* ou *cérébrale*; on y trouve d'avant en arrière : *a.* une sur-

(1) Le sphénoïde est considéré comme un os isolé par presque tous les anatomistes. Sœmmering et Meckel le réunissent, dans la description, à l'occipital, sous le titre d'*os basilaire* ou *sphéno-occipital*.

face lisse, plane, légèrement déprimée de chaque côté de la ligne médiane, *dépression olfactive,* qui répond aux nerfs olfactifs ; *b.* une gouttière transversale, qui répond au chiasma des nerfs optiques, *gouttière optique* (sulcus opticus, *So*, *fig.* 47) et qui se continue, de chaque côté, avec le *trou* ou *canal optique* (Co, *fig.* 48) ; *c.* une fossette quadrilatère, profondément excavée en arrière, dans laquelle est logé le corps pituitaire : c'est la *selle turcique*, *fosse sus-sphénoïdale* ou *fosse pituitaire* (F*h*, *fig.* 47) ; *d.* sur les côtés de cette fosse sont deux gouttières nommées *gouttières caverneuses* ou *carotidiennes* (Sc, *fig.* 47), parce qu'elles répondent au sinus caverneux et à l'artère carotide. La gouttière caverneuse donne attache, vers sa partie antérieure, à un tendon auquel s'insèrent trois des muscles de l'œil, tendon improprement appelé ligament de Zinn ; c'est encore près de l'extrémité antérieure de cette gouttière, entre elle et la fosse pituitaire, qu'existe, chez quelques sujets, l'*apophyse clinoïde moyenne* (1), qui n'est le plus souvent qu'un simple tubercule, mais qui est quelquefois assez développée pour se réunir, soit aux apophyses clinoïdes antérieures, ce qui est le cas le moins rare, soit aux apophyses clinoïdes postérieures.

Dépression olfactive.
Gouttière optique.
Trou optique.
Fosse pituitaire.
Gouttières carotidiennes ou caverneuses.
Insertion du ligament de Zinn.
Apophyse clinoïde moyenne.

Fig. 47.

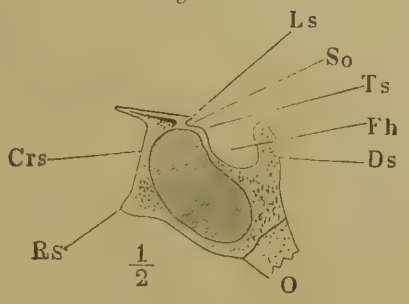

Section médiane antéro-postérieure du sphénoïde (*).

e. En arrière de la fosse pituitaire, se dresse une *lame quadrilatère* (dorsum sellæ, D*s*), obliquement dirigée de haut en bas et d'avant en arrière, dont la face antérieure, concave, fait partie de cette fosse ; dont la face postérieure, plane, se continue avec la gouttière basilaire. Les bords latéraux de la lame carrée, échancrés, répondent aux nerfs de la quatrième et de la sixième paire (2) ; son bord supérieur établit une limite tranchée entre la gouttière basilaire et la fosse pituitaire. De chaque extrémité de ce bord naît une apophyse angulaire, nommée *clinoïde postérieure* (P*cp*) (de κλίνη, lit), parce qu'on a comparé les apophyses clinoïdes antérieures et postérieures aux quatre angles d'un lit.

Lame quadrilatère.
Apophyses clinoïdes postérieures.

Fig. 48.

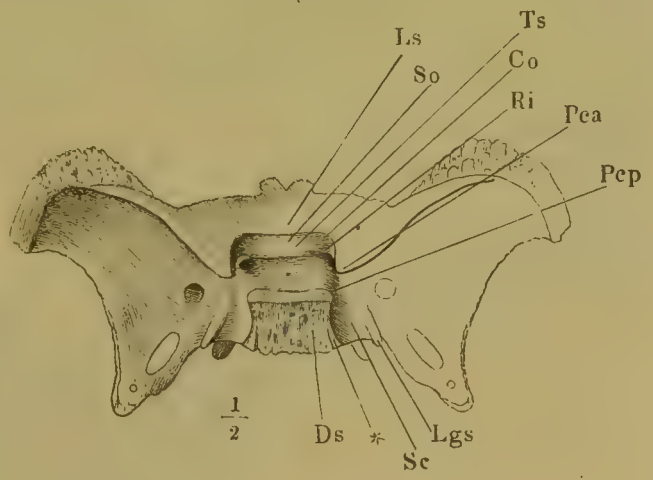

Face supérieure du sphénoïde (**).

(*) L*s*, bord sphénoïdal. — S*o*, gouttière optique. — T*s*, tubercule de la selle turcique. — F*h*, fosse pituitaire. — D*s*, lame quadrilatère. — C*rs*, crête sphénoïdale. — R*s*, bec du sphénoïde. — O, occipital.

(**) D*s*, lame quadrilatère.— L*s*, bord sphénoïdal. — S*o*, gouttière optique. — T*s*, tubercule de la selle turcique. — C*o*, trou optique. — R*i*, racine inférieure des petites ailes. — P*ca*, apophyse clinoïde antérieure. — P*cp*, apophyse clinoïde postérieure. — L*gs*, lamelle qui limite en dehors la gouttière carotidienne. — S*c*, gouttière carotidienne. — *, lamelle qui est en rapport avec le sommet du rocher et fait partie du sinus pétreux inférieur.

(1) Dans les cas où les apophyses clinoïdes moyennes sont réunies aux clinoïdes postérieures, elles le sont toujours alors aux apophyses clinoïdes antérieures.

(2) Il y a quelquefois deux échancrures, l'une supérieure, pour la quatrième paire, l'autre inférieure, pour la sixième.

f. Des parties latérales et antérieures du corps du sphénoïde naissent deux apophyses triangulaires, aplaties de haut en bas, extrêmement minces et fragiles, dirigées transversalement : ce sont les *petites ailes* ou *ailes orbitaires* du sphénoïde (*alæ orbitales*), nommées aussi *apophyses d'Ingrassia*, du nom de l'anatomiste qui les a le mieux décrites. Ces apophyses offrent : 1° une face supérieure, plane, correspondant aux lobes antérieurs du cerveau; 2° une face inférieure, qui fait partie de la voûte orbitaire ; 3° un bord antérieur, taillé en biseau aux dépens de la face inférieure et reposant sur le bord postérieur du frontal et de l'ethmoïde ; 4° un bord postérieur, mince et tranchant en dehors, plus épais en dedans et qui concourt à séparer les fosses antérieures des fosses moyennes de la base du crâne ; 5° un sommet pointu, d'où le nom d'*apophyses ensiformes* ou *xiphoïdes* ; 6° une base, présentant l'orifice crânien du *trou* ou *canal optique* (Co), lequel est dirigé de dedans en dehors et d'arrière en avant, et donne passage au nerf optique et à l'artère ophthalmique. L'angle saillant formé par la réunion de la base de la petite aile avec son bord postérieur constitue l'*apophyse clinoïde antérieure* (Pca), au dessous de laquelle est l'échancrure profonde, convertie quelquefois en trou, qui donne passage à l'artère carotide interne. Cette échancrure ou ce trou carotidien n'est séparé du trou optique que par une languette osseuse.

Petites ailes ou ailes orbitaires.

Trou optique.

Apophyses clinoïdes antérieures.

Toute la portion du sphénoïde qui est placée au-devant de la selle turcique, y compris les petites ailes, constitue le *sphénoïde antérieur* des anatomistes modernes ; elle appartient aux fosses antérieures de la base du crâne. Tout le reste de l'os forme le *sphénoïde postérieur* ; il appartient aux fosses moyennes de la base du crâne, et est situé sur un plan inférieur au sphénoïde antérieur. La séparation de ces deux pièces, qui, chez l'homme, n'est que temporaire et n'a lieu que pendant les premiers mois de la vie du fœtus, est permanente chez les mammifères.

Sphénoïde antérieur.

Sphénoïde postérieur.

2° La *face inférieure* ou *gutturale* du corps du sphénoïde (*fig.* 49) présente : *a*. sur

Fig. 49.

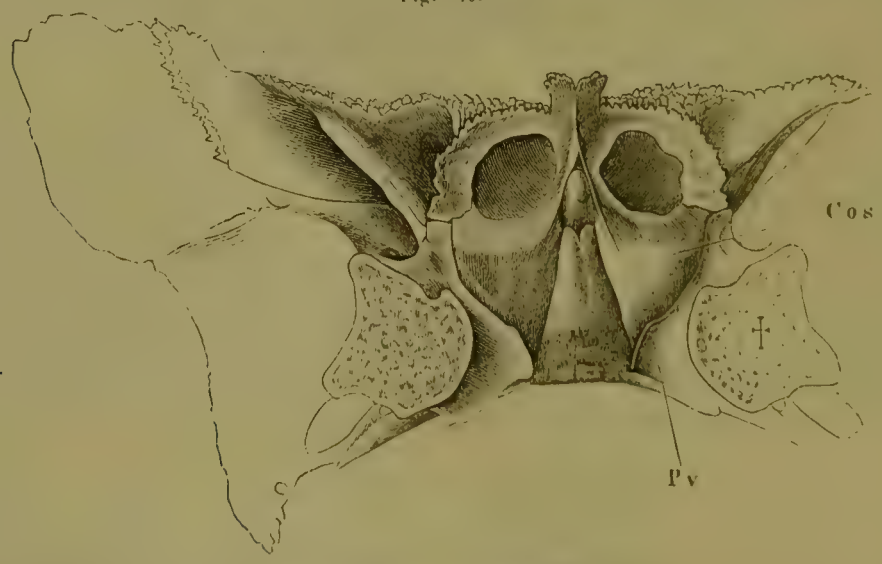

Face inférieure du sphénoïde (*).

la ligne médiane, une crête appelée *bec du sphénoïde*, *rostrum* (Rs, *fig.* 50), plus saillante en avant qu'en arrière, reçue dans la gouttière du vomer et continue

Bec du sphénoïde.

(*) Les apophyses ptérygoïdes ont été coupées à leur base. — Cos, cornet sphénoïdal. — Pv, apophyse vaginale. — ‡, section de l'apophyse ptérygoïde.

avec la crête antérieure du corps de l'os ; *b.* sur les côtés, une *rainure profonde*, cachée par une lamelle (apophyse vaginale, Pv, *fig.* 49) sous laquelle s'engagent les bords de la gouttière du vomer. C'est dans le fond de cette rainure qu'on aperçoit l'orifice d'un *canal temporaire*, qui n'existe que sur des sphénoïdes de jeunes sujets, canal qui traverse obliquement les côtés du corps de cet os, pour aller s'ouvrir en dedans de la fente sphénoïdale. Ce canal est la trace de la réunion, encore incomplète, du sphénoïde antérieur et du sphénoïde postérieur ; il cesse d'être apparent dès que les sinus du sphénoïde sont développés. Plus en dehors et sur la même face, on trouve une petite gouttière antéro-postérieure, portion du conduit *ptérygo-palatin* (Spp, *fig.* 51), par lequel passe l'artère ptérygo-palatine.

Canal temporaire.

Gouttière ptérygo-palatine.

c. Plus en dehors encore, on voit naître de la face inférieure du corps du sphénoïde les *apophyses ptérygoïdes* (πτέρυξ, aile) (*fig.* 50) : ce sont deux éminences considérables, qui descendent verticalement des parties latérales de la face inférieure du corps du sphénoïde. La *face antérieure* des apophyses ptérygoïdes est large et lisse en haut, où elle fait partie de la *fosse ptérygo-maxillaire*, étroite et bifide en bas, où elle présente des inégalités, pour s'articuler avec l'os palatin ; leur *face postérieure* est occupée par une fosse profonde, donnant insertion au muscle ptérygoïdien interne : c'est la *fosse ptérygoïde* (*fig.* 52, Fop), limitée par deux lames ; l'externe, plus large, est appelée *aile externe* (lamina lateralis), l'interne, plus étroite, est appelée *aile interne* (l. medialis) de l'apophyse ptérygoïde. Au-dessus de l'aile interne est un enfoncement elliptique, appelé *fossette scaphoïde*, qui donne attache au muscle péristaphylin externe. La *face interne* de l'apophyse ptérygoïde est une surface plane, qui concourt à former la paroi externe et l'orifice postérieur des fosses nasales. La *face externe* est une surface large, qui forme la paroi interne de la *fosse zygomatique* et donne insertion au muscle ptérygoïdien externe. La base de l'apophyse ptérygoïde, élargie transversalement, se confond avec le reste de l'os ; elle est percée, en avant, de deux trous très-importants, l'un interne et inférieur, c'est l'orifice antérieur du *canal*

Apophyses ptérygoïdes.

Fosse ptérygoïde.

Aile externe, aile interne de l'apophyse ptérygoïde.

Conduit vidien.

Fig. 50.

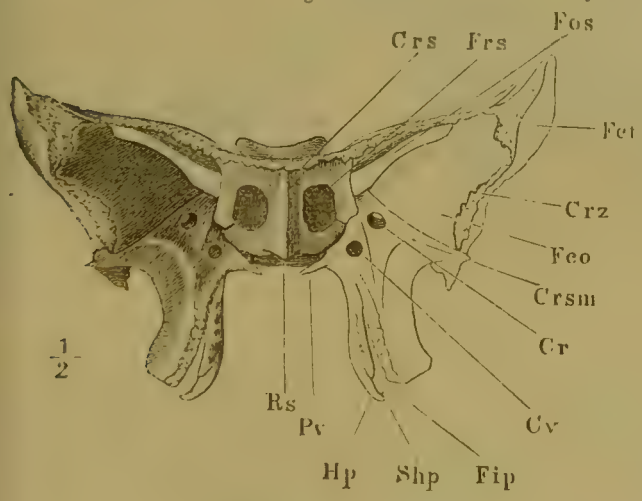

Face antérieure du sphénoïde (*).

Fig. 51.

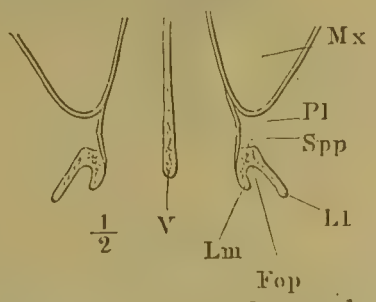

Section horizontale des apophyses ptérygoïdes (**).

vidien ou *ptérygoïdien* (Cv, *fig.* 50), dont l'orifice postérieur se voit sur les côtés

(*) *Crs*, crête sphénoïdale.— *Frs*, ouverture des sinus sphénoïdaux. — *Fos*, fente sphénoïdale.— *Fet*, surface temporale. — *Crz*, crête zygomatique. — *Feo*, face orbitaire. — *Crsm*, crête sphéno-maxillaire. — *Cr*, trou grand rond. — *Cv*, canal vidien. — *Fip*, fissure ptérygoïde. — *Hp*, crochet de l'aile interne. — *Shp*, sillon du crochet. — *Pv*, apophyse vaginale. — *Rs*, bec ou rostrum du sphénoïde.

(**) V, vomer. — *Lm*, aile interne. — *Ll*, aile externe de l'apophyse ptérygoïde. — *Fop*, fosse ptérygoïde. — *Spp*, gouttière ptérygo-palatine. — *Pl*, os palatin. — *Mx*, maxillaire supérieur.

Orifice antérieur canal grand rond.

Crochet de l'aile interne.

du corps du sphénoïde ; l'autre externe et supérieur, un peu plus considérable, c'est l'orifice antérieur du *canal grand rond* (*Cr*), ou *maxillaire supérieur*, dont l'orifice postérieur se voit sur la grande aile du sphénoïde, à côté du corps. Une languette osseuse sépare ce dernier trou de la fente sphénoïdale. Le *sommet* est profondément bifurqué, pour recevoir la tubérosité de l'os palatin. La branche interne de la bifurcation est très-déliée et se recourbe en crochet (hamulus, *Hp*, *fig.* 52), pour servir de point de réflexion au tendon du muscle péristaphylin externe.

Crête sphénoïdale.

Sinus sphénoïdaux.

3° La *face antérieure* ou *ethmoïdale* du corps du sphénoïde présente *sur la ligne médiane* et de haut en bas : *a.* une petite saillie anguleuse, horizontale, articulée avec le bord postérieur de la lame criblée de l'ethmoïde, auquel elle est souvent soudée ; *b.* une crête verticale, *crête sphénoïdale* (*Crs*), formée par la saillie de la cloison qui sépare les sinus sphénoïdaux, cloison qui se réunit à angle aigu avec le bec du sphénoïde, pour former une épine extrêmement saillante chez quelques sujets ; cette crête s'articule avec la lame perpendiculaire de l'ethmoïde. *Sur les côtés*, sont les *ouvertures des sinus sphénoïdaux* (*foramina sphen.*, *Frs*, *fig.* 50), au nombre de deux (1), séparés l'un de l'autre par une cloison déjetée tantôt à droite, tantôt à gauche, et subdivisés chacun en plusieurs cellules par des cloisons incomplètes. Ces sinus, qui manquent chez les enfants, acquièrent un très-grand développement chez l'adulte ; ils occupent alors tout le corps du sphénoïde, qu'ils convertissent en une vaste cellule à parois très-minces, et leur cavité se prolonge jusque dans l'épaisseur de la base des petites ailes du sphénoïde, et même jusque dans l'épaisseur de l'os palatin, dont une cellule s'ouvre dans le sinus sphénoïdal. En dehors de l'orifice inégal des sinus sphénoïdaux, est une surface couverte d'aspérités, articulée en haut avec les masses latérales de l'eth-

Fig. 52.

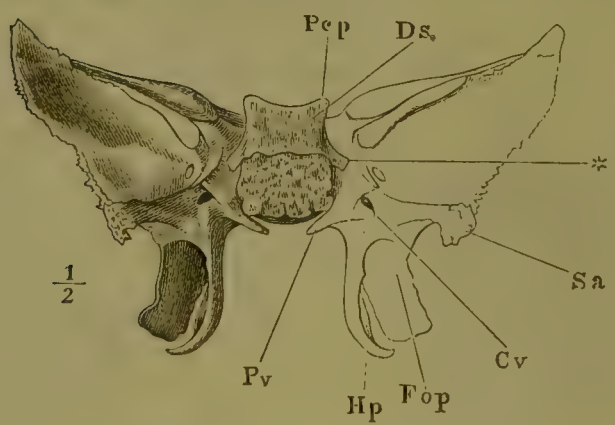

Face postérieure du sphénoïde (*).

Fig. 53.

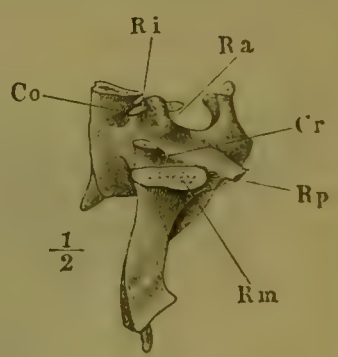

Face latérale du corps du sphénoïde (**).

moïde, en bas avec l'os palatin. L'orifice du sinus est en grande partie fermé par une lame de forme très-variable, recourbée sur elle-même, et qui porte le

(*) *Ds*, lame quadrilatère. — *Pcp*, apophyse clinoïde postérieure. — *Sa*, épine du sphénoïde. — *Cr*, canal vidien. — *Fop*, fosse ptérygoïde. — *Hp*, crochet de l'aile interne. — *Pv*, apophyse vaginale. — *, gouttière qui fait partie du sinus pétreux inférieur.

(**) Les grandes et les petites ailes ont été coupées à leur base. — *Co*, trou optique. — *Ri*, racine interne de la petite aile. — *Cr*, trou grand rond. — *Ra*, *Rm*, *Rp*, racines des grandes ailes.

(1) Chez un sujet, il n'existait qu'un seul sinus sphénoïdal, s'ouvrant dans la fosse nasale droite.

nom de *cornet sphénoïdal* (*Cos, fig.* 49) ou *cornet de Bertin*. Cette lame, qui reste distincte de l'os pendant un certain temps, semble naître de l'extrémité supérieure des os palatins, pour venir former la paroi antérieure et une portion de la paroi inférieure du sinus ; il n'est pas rare de la voir soudée à l'os palatin ou à l'ethmoïde, dont elle se sépare avec brisement dans la désarticulation de la tête. Cornet sphénoïdal.

4° La *face postérieure* ou *occipitale* du corps du sphénoïde est quadrilatère, rugueuse, inégale, et s'articule avec une surface correspondante de l'apophyse basilaire de l'occipital, au moyen d'un cartilage dont l'ossification est très-précoce. Verticalement dirigée, cette face forme un angle très-obtus, ouvert en avant, avec la lame quadrilatère qui surmonte en arrière la fosse pituitaire. Sur ses côtés et en bas se voit l'orifice postérieur du conduit vidien ou ptérygoïdien.

5° Les *faces latérales* du corps du sphénoïde sont confondues avec la base des grandes ailes, qui nous restent à décrire.

B. — **Parties latérales ou grandes ailes du sphénoïde.**

Ce sont deux larges ailes triangulaires, qui se détachent des parties latérales du corps du sphénoïde et qui présentent à considérer trois faces, une *supérieure*, une *antérieure* et une *inférieure*; deux bords, un *externe* et un *interne* ; deux extrémités, une *antérieure* et une *postérieure:* Grandes ailes ou ailes temporales.

1° La *face supérieure* ou *cérébrale*, qui fait partie de la fosse moyenne et latérale de la base du crâne, est concave, quadrilatère, creusée d'impressions cérébrales et de sillons artériels. A sa partie interne, on voit, d'avant en arrière : *a.* le *trou maxillaire supérieur* ou *grand rond* (*Cr, fig.* 54), déjà indiqué, canal très-court, obliquement dirigé de dedans en dehors et d'arrière en avant, et donnant passage au nerf maxillaire supérieur; *b.* le trou *ovale* ou *maxillaire inférieur* (*Fov*) (1), véritable trou beaucoup plus considérable que le précédent, perforant l'os directement de haut en bas, et livrant passage au nerf maxillaire inférieur; 3° le trou *petit rond* ou *sphéno-épineux* (*Fs*), destiné à l'artère méningée moyenne. Trou grand rond. Trou ovale. Trou petit rond.

Fig. 54.

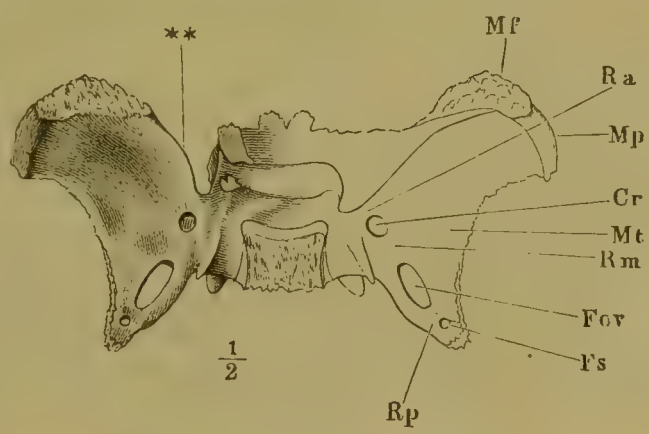

Face supérieure du sphénoïde (*).

2° La *face externe* ou *temporo-zygomatique* (*fig.* 55) est divisée par une crête

(*) La petite aile gauche a été sciée à sa base. — R*a*, racine antérieure des grandes ailes. — R*m*, racine moyenne. — R*p*, racine postérieure. — *Cr*, trou grand rond. — *Fov*, trou ovale. — *Fs*, trou sphéno-épineux. — M*f*, bord frontal. — M*p*, bord pariétal. — M*t*, bord temporal. — **, bord inférieur de la fente sphénoïdale.

(1) Le trou grand rond a été nommé maxillaire supérieur, parce qu'il donne passage à la branche maxillaire supérieure de la cinquième paire de nerfs, et le trou ovale a été nommé maxillaire inférieur, parce qu'il donne passage à la branche maxillaire inférieure de la même paire.

Portion temporale. Portion zygomatique.

transversale (*Cri*) en deux portions, l'une supérieure ou temporale (*Fct*), qui fait partie de la fosse du même nom et donne attache au muscle temporal; l'autre inférieure, qui forme la paroi supérieure de la fosse zygomatique et donne attache au muscle ptérygoïdien externe (*Fci*). C'est sur cette dernière partie qu'on voit l'orifice inférieur des trous ovale et petit rond.

Fig. 55.

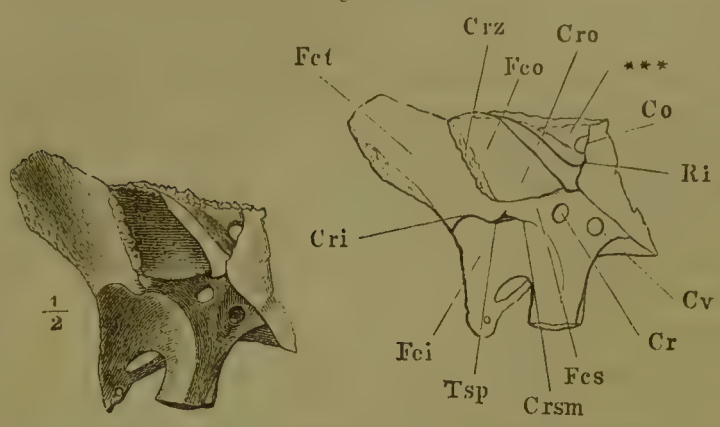

Face externe des grandes ailes du sphénoïde (*).

La face orbitaire forme la paroi externe de l'orbite.

3° La *face antérieure* ou *orbitaire* est quadrilatère et lisse, et forme la plus grande partie de la paroi externe de l'orbite. Son bord supérieur s'articule avec le frontal; son bord inférieur (*Cro*) fait partie de la *fente sphéno-maxillaire;* l'interne fait partie de la *fente sphénoïdale,* et présente constamment, vers son extrémité inférieure, un petit tubercule, dont j'ignore l'usage; l'externe (*Crz*) s'unit à l'os malaire.

4° Le *bord interne*, convexe, commence, en dehors, par une large surface triangulaire, très-inégale, qui s'articule avec une surface analogue de l'os frontal; plus en dedans, il forme la lèvre externe de la *fente sphénoïdale* (fissura orbitalis sup., *Fos*, *fig.* 50), dont la lèvre interne est formée par les petites ailes du sphénoïde; cette fente, oblique en bas et en dedans, large en dedans, étroite en dehors, donne passage à la troisième, à la quatrième paire de nerfs, à la branche ophthalmique de la cinquième, à la sixième paire, et de plus à la veine ophthalmique et à un prolongement de la dure-mère. L'extrémité externe de cette fente présente une échancrure, quelquefois convertie en trou, pour le passage d'un rameau récurrent de l'artère ophthalmique, destiné à la dure-mère. Au-dessous de la fente sphénoïdale, le bord interne se confond avec les parties latérales du corps du sphénoïde. En arrière, le bord interne des grandes ailes reparaît, pour se porter presque directement de dedans en dehors et s'articuler avec le rocher. Là, il est creusé en gouttière, pour loger la portion cartilagineuse de la trompe d'Eustache.

Fente sphénoïdale.

Échancrure de la fente sphénoïdale.

Gouttière de la trompe d'Eustache.

Fig. 56.

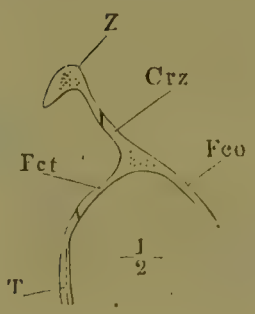

Section horizontale des grandes ailes (**).

5° Le *bord externe*, concave et largement taillé en biseau, supérieurement aux dépens de la table externe, inférieurement aux dépens de la table interne, pour s'articuler avec le temporal.

(*) *Fct*, facette temporale. — *Cri*, crête sous-temporale. — *Fci*, facette zygomatique. — *Tsp*, tubercule épineux. — *Crsm*, crête sphéno-maxillaire. — *Fcs*, facette sphéno-maxillaire. — *Cr*, trou grand rond. — *Cv*, trou vidien. — *Ri*, racine inférieure des petites ailes. — *Co*, trou optique. — *Cro*, crête orbitaire. — *Fco*, facette orbitaire. — *Crz*, crête zygomatique. — ***, crête qui se voit sur la face inférieure des petites ailes et qui limite en haut la fente sphénoïdale.

(**) *Z*, os malaire. — *T*, os temporal. — *Crz*, crête zygomatique. — *Fco*, face orbitaire. — *Fct*, face temporale.

6° *L'extrémité antérieure,* très-mince, est taillée en biseau aux dépens de la table interne, pour s'articuler avec l'angle antérieur et inférieur du pariétal.

7° *L'extrémité postérieure* se prolonge en une apophyse verticale, appelée *l'épine du sphénoïde* (Sp); reçue dans l'angle rentrant que forme la portion écailleuse du temporal avec le rocher, cette épine donne attache à une lame fibreuse improprement appelée ligament latéral interne de la mâchoire inférieure; elle donne également attache au cordon fibreux appelé muscle antérieur du marteau. Épine du sphénoïde.

Résumé des connexions. Le sphénoïde s'articule avec tous les os du crâne et avec plusieurs de ceux de la face, savoir, les os palatins, le vomer et les os de la pommette.

Conformation intérieure. Le trait le plus saillant de la conformation intérieure du sphénoïde est l'existence des *sinus sphénoïdaux,* qui convertissent le corps de cet os en deux ou plusieurs cellules. Le tissu compacte domine dans les petites et dans les grandes ailes du sphénoïde, ainsi que dans les apophyses ptérygoïdes; on ne trouve du tissu spongieux que dans les portions épaissies de ces ailes et de ces apophyses.

Développement. Chez le fœtus, le sphénoïde est divisé en deux portions bien distinctes : 1° un sphénoïde antérieur, que constituent les petites ailes et la portion du corps qui les soutient; 2° un sphénoïde postérieur, que constituent les grandes ailes et la portion du corps répondant à la selle turcique. Sphénoïde antérieur. Sphénoïde postérieur.

Le *sphénoïde antérieur* se développe par *quatre points d'ossification* : deux pour le corps, deux pour les petites ailes (1). Le *sphénoïde postérieur* se développe aussi par *quatre points* : deux pour le corps et deux pour les grandes ailes. Nombre des points.

Outre ces huit points d'ossification, on en trouve deux autres de chaque côté, savoir : un pour l'aile interne de l'apophyse ptérygoïde, et un pour le cornet sphénoïdal; ce qui porte à douze le nombre des points d'ossification du sphénoïde.

Voici dans quel *ordre* apparaissent ces divers points : 1° ceux des grandes ailes, qui ne sont bien distincts que du quarantième au quarante-cinquième jour de la vie intra-utérine; 2° peu de jours après, les points des petites ailes, qui sont situés en dehors du trou optique; 3° vers la fin du second mois, les germes osseux du corps du sphénoïde postérieur; 4° à la fin du troisième mois, les germes osseux du corps du sphénoïde antérieur; 5° à peu près à la même époque, les germes osseux des ailes externes des apophyses ptérygoïdes; 6° au septième mois de la vie fœtale, d'après Béclard, à la deuxième année après la naissance, suivant Bertin, paraissent les points d'ossification des cornets sphénoïdaux. Ordre d'apparition.

Les deux points du corps du sphénoïde postérieur se soudent du troisième au quatrième mois de la vie intra-utérine; ce n'est que dans les cinq ou six premiers mois après la naissance que se fait la réunion du corps du sphénoïde aux grandes ailes. Les deux points osseux du corps du sphénoïde antérieur se sou- Ordre de réunion.

(1) D'après Albinus, le sphénoïde antérieur est exclusivement formé par la réunion, sur la ligne médiane, des points osseux des petites ailes. D'après Béclard, tantôt les choses se passent comme l'indique Albinus, tantôt il y aurait un point osseux médian; d'autres fois il se formerait pour chacune des petites ailes deux points, dont l'un, interne, formerait la base de la petite aile et la demi-circonférence interne du trou optique; dont l'autre, externe, formerait le reste de la petite aile. Ce sont ces deux points que je considère comme formant le corps du sphénoïde antérieur. Quant aux points très-nombreux admis par quelques anatomistes, ce ne sont ordinairement que des grains osseux épars, qu'on a pris pour des pièces constantes d'ossification.

dent avec les petites ailes avant de se souder entre eux ; cette soudure a lieu du troisième au quatrième mois de la vie fœtale. La réunion sur la ligne médiane des deux points latéraux du corps du sphénoïde antérieur s'effectue du huitième au neuvième mois de la vie fœtale ; les ailes internes des apophyses ptérygoïdes commencent à se souder pendant le sixième mois (1).

Le corps du sphénoïde antérieur se soude avec le corps du sphénoïde postérieur du huitième au neuvième mois de la vie fœtale. Les cornets sphénoïdaux ne se réunissent au corps de l'os que de quinze à dix-huit ans.

Les changements que subit ultérieurement le sphénoïde, tiennent au développement des sinus. De dix-huit à vingt-cinq ans, le corps du sphénoïde s'unit à l'occipital.

IV. — ETHMOÏDE.

Nom. Situation. Ainsi nommé (de ἠθμός, crible) parce qu'il présente une multitude de trous, l'*ethmoïde* est situé à la partie moyenne et antérieure de la base du crâne ; il appartient plutôt à la face et aux fosses nasales qu'au crâne. Reçu dans l'échancrure médiane de la face orbitaire du frontal, il est comme encaissé entre cet os, qui lui correspond en avant et sur les côtés, et le sphénoïde, qui se trouve en arrière.

Figure. Os symétrique, cuboïde, l'ethmoïde est composé de trois portions : une *portion moyenne* ou *lame criblée* et deux *masses latérales*.

Lame criblée. A. *Lame criblée* (Lc, *fig.* 57 et 58). C'est une lame horizontale, située sur la ligne

Fig. 57.

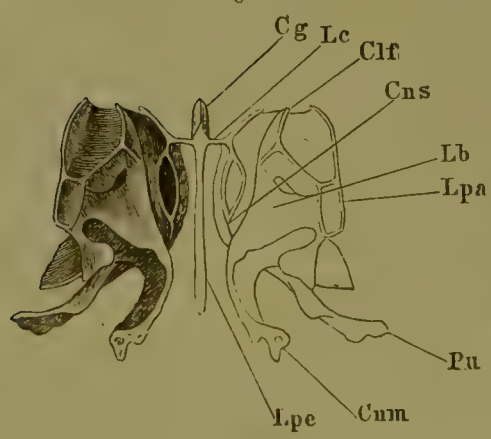

Section transversale de l'ethmoïde (*).

Fig. 58.

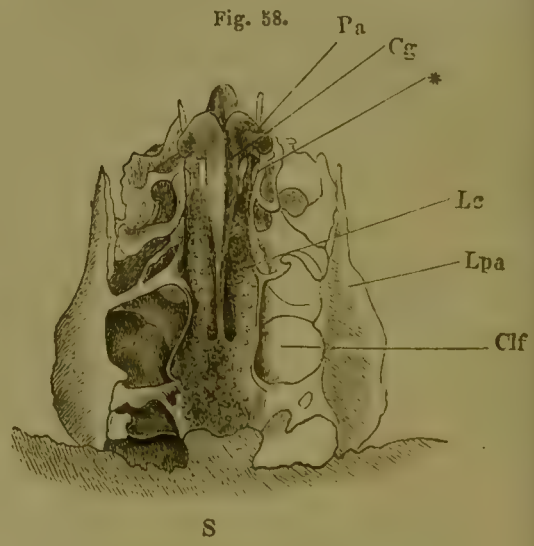

Face supérieure de l'ethmoïde (**).

médiane, quadrilatère, percée de trous, qui présente à considérer deux faces et deux bords.

(*) *Cg*, apophyse crista-galli. — *Lc*, lame criblée. — *Clf*, cellules frontales. — *Cns*, cornet supérieur. — *Lb*, labyrinthe. — *Lpa*, lame papyracée. — *Pu*, apophyse crochue. — *Cnm*, cornet moyen. — *Lpe*, lame perpendiculaire.

(**) *Cg*, apophyse crista-galli. — *Pa*, ses prolongements antérieurs. — *Lc*, lame criblée. — *Lpa*, lame papyracée. — *Clf*, cellules frontales. — , trou du filet ethmoïdal. — S, frontal.

(1) Chez les animaux, les deux sphénoïdes restent isolés toute la vie ; l'aile interne de l'apophyse ptérygoïde forme aussi un os distinct.

1° Sa *face supérieure* présente : *a. sur la ligne médiane,* une apophyse verticale, triangulaire, perpendiculaire à la lame criblée : c'est l'*apophyse crista-galli* (*Cg*), dont le sommet renflé donne attache à la faux du cerveau, dont le bord antérieur se termine en devant par deux petites éminences (*Pa*) qui s'articulent avec le frontal, et complètent souvent le trou borgne ; dont le bord supérieur, oblique et très-mince, se continue jusqu'au bord postérieur de la lame criblée par un épaississement notable. Cette apophyse présente de nombreuses variétés dans son volume et dans sa direction ; elle est souvent déviée de l'un ou de l'autre côté (1) ; *b. de chaque côté,* une gouttière, plus profonde et plus étroite en avant qu'en arrière : c'est la *gouttière ethmoïdale,* percée, dans toute son étendue, de trous nombreux, qui ont été décrits avec beaucoup d'exactitude par Scarpa et qui sont disposés en deux séries : l'une *interne,* formée de trous plus grands, situés le long de l'apophyse crista-galli ; l'autre *externe,* formée de trous plus petits. Tous transmettent des filets du nerf olfactif ; ils ont la forme d'entonnoirs, et sont les orifices de conduits qui se divisent en traversant la lame criblée et se terminent en gouttière, soit sur les cornets, soit sur la lame perpendiculaire de l'ethmoïde. Parmi ces ouvertures, il en est une qui, sous la forme d'une *fente* antéro-postérieure, longe l'apophyse crista-galli et donne passage au *filet ethmoïdal* du *rameau nasal du nerf ophthalmique* (*, *fig.* 58).

Apophyse crista-galli.

Gouttière ethmoïdale.

Trous olfactifs.

Fente du filet ethmoïdal.

2° La *face inférieure* de la lame criblée fait partie de la voûte des fosses nasales. Elle présente sur la ligne médiane une lame verticale, antéro-postérieure, qui la divise en deux parties égales : c'est la *lame verticale de l'ethmoïde* (*Lpe, fig.* 59), quadrilatère, épaisse surtout en avant et en bas, qui fait suite à l'apophyse crista-galli, souvent déjetée d'un côté ou de l'autre, constituant en partie la cloison des fosses nasales. Cette lame s'articule par son bord antérieur avec l'épine nasale du frontal et avec les os propres du nez, par son bord postérieur avec la crête du sphénoïde, par son bord inférieur avec le vomer et le cartilage de la cloison ; elle se confond par son bord supérieur avec la lame criblée, qu'elle coupe perpendiculairement, et avec l'apophyse crista-galli, qui paraît en être une dépendance.

Lame perpendiculaire de l'ethmoïde.

Fig. 59.

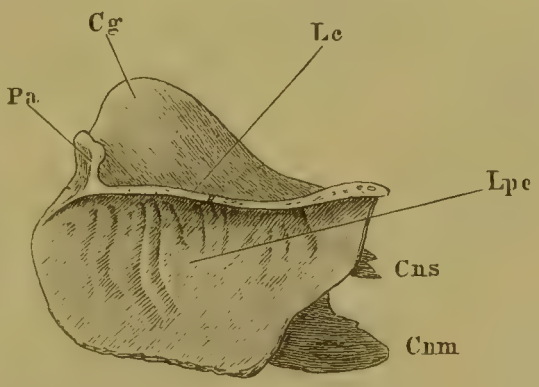

Face latérale de l'ethmoïde, dont on a enlevé le labyrinthe gauche (*).

3° Le *bord antérieur* de la lame criblée s'articule avec le frontal.

4° Le *bord postérieur* est ordinairement échancré, pour recevoir l'épine qui surmonte la crête médiane du sphénoïde.

B. *Masses latérales.* — Cuboïdes, à cellules extrêmement vastes et irrégulières, dont l'ensemble porte le nom de *labyrinthe.* On leur considère six faces : 1° une

Masses latérales.

(*) *Cg,* apophyse crista-galli. — *Pa,* ses prolongements antérieurs ou ailes. — *Lc,* lame criblée. — *Lpe,* lame verticale. — *Cns,* cornet supérieur. — *Cnm,* cornet moyen.

(1) Morgagni parle d'un asthmatique chez lequel l'apophyse crista-galli était si obliquement située que la gouttière ethmoïdale, étroite d'un côté, était considérable du côté opposé ; il y avait beaucoup plus de trous d'un côté que de l'autre.

Cellules ethmoïdales

face supérieure, qui présente des cellules incomplètes (*Clf, fig.* 58), que recouvrent, comme une espèce de couvercle ou de toit (*tectum*), les demi-cellules correspondantes de l'échancrure ethmoïdale du frontal. On trouve aussi deux ou trois gouttières qui, réunies à des gouttières analogues du frontal, forment les *conduits orbitaires internes.*

2° Une *face inférieure,* qui offre des lames minces, irrégulièrement contournées, qui concourent à rétrécir l'ouverture du sinus maxillaire. Il en est une, entre autres, ordinairement fort remarquable, qui constitue l'*apophyse unciforme* ou la *grande apophyse* de l'ethmoïde (*processus uncinatus,* Pu, *fig.* 57, 60, 61 et 62) ; c'est une lame recourbée, qui naît de la face inférieure des cloisons transversales qui ferment les cellules ethmoïdales antérieures ; elle est placée entre l'extrémité antérieure du cornet moyen et la *lame papyracée* ou *os planum,* parties qui vont être décrites. Cette apophyse s'articule quelquefois avec le cornet inférieur des fosses nasales.

Apophyse unciforme.

Fig. 60.

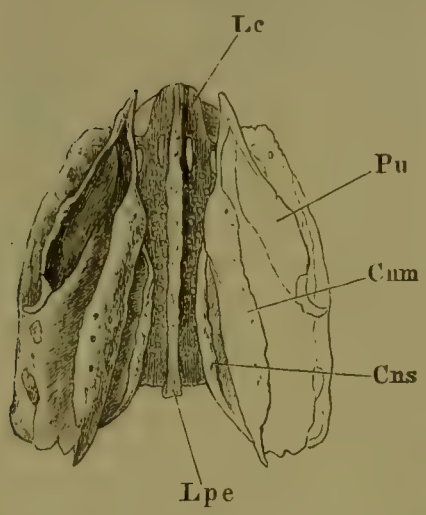

Face inférieure de l'ethmoïde (*).

3° La *face antérieure* présente des demi-cellules (*Cll, fig.* 61), que recouvrent l'os unguis et l'apophyse montante de l'os maxillaire.

4° A la *face postérieure* se voient la partie postérieure des cornets et méats supérieur et moyen, et une *surface convexe,* inégale, répondant aux cellules ethmoïdales postérieures. Cette surface s'articule avec le sphénoïde en haut, et avec l'os palatin en bas.

5° La *face externe* des masses latérales présente une lame quadrilatère, lisse, verticale, très-mince, à laquelle les anciens donnaient le nom de *lame papyracée* ou *os planum* (*Lpa, fig.* 61). Cette lame, qui représente un rectangle dont le grand côté est horizontal, est un peu contournée sur elle-même, et forme la plus grande partie de la paroi interne de l'orbite. Son bord supérieur s'articule avec le frontal, et concourt à former les orifices des conduits orbitaires in-

Lame papyracée ou os planum.

Fig. 61.

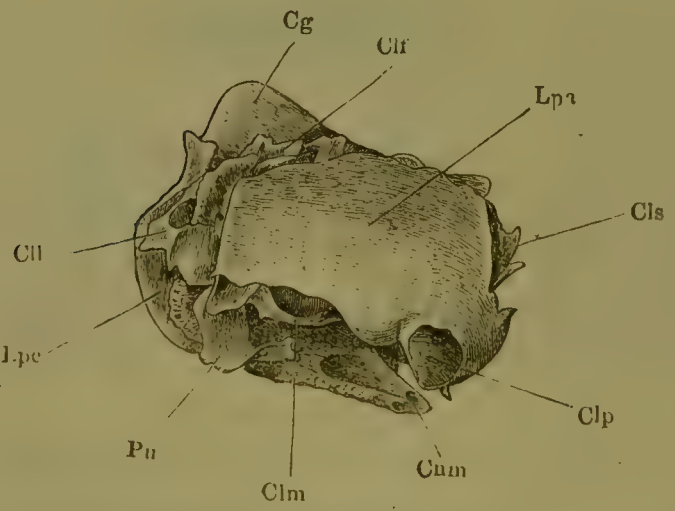

Face externe de l'ethmoïde (**).

(*) *Lc,* lame criblée. — *Lpe,* lame perpendiculaire. — *Cns,* cornet supérieur. — *Cnm,* cornet moyen. — *Pu,* apophyse unciforme.

(**) *Cg,* apophyse crista-galli. — *Lpa,* lame papyracée. — *Clf,* cellules frontales. — *Cls,* cellules sphénoïdales. — *Clp,* cellules palatines. — *Clm,* cellules maxillaires. — *Cll,* cellules lacrymales. — *Lpe,* lame perpendiculaire ou verticale. — *Cnm,* cornet moyen. — *Pu,* apophyse unciforme.

ernes ; son bord inférieur s'articule avec les os maxillaire supérieur et palatin ; son bord antérieur, avec l'os unguis ; son bord postérieur, avec le sphénoïde et l'os palatin.

6° La *face interne* (*fig.* 62) des masses latérales, qui constitue la plus grande partie de la paroi externe des fosses nasales, présente : *a*) en avant, une *surface quadrilatère*, rugueuse, sillonnée de conduits et de gouttières, qui logent les divisions du nerf olfactif ; *b*) en arrière, deux lames minces, recourbées sur elles-mêmes en forme de cornet : ce sont les *cornets ethmoïdaux*, l'un supérieur, plus petit, *cornet supérieur* (concha superior, *Cns*, *fig.* 62), *cornet de Morgagni*, que Bertin dit avoir vu double ; l'autre inférieur, plus considérable, *cornet moyen* (*Cnm*). Ce dernier s'articule par son extrémité postérieure avec l'os palatin, et se continue par son bord supérieur avec une cloison transversale, qui gagne le bord inférieur de la lame papyracée et ferme, mais incomplétement, les cellules moyennes ou frontales. Le cornet supérieur et le cornet moyen sont séparés l'un de l'autre par une gouttière horizontale, nommée *méat supérieur* (meatus nar. sup., *Mns*) des fosses nasales, à la partie supérieure duquel apparaît une *ouverture* de communication avec les cellules ethmoïdales postérieures.

Face interne.

Fig. 62.

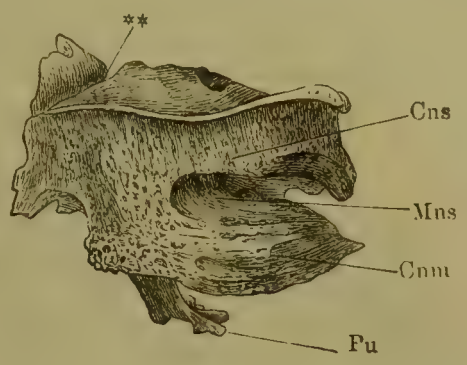

Face interne de la masse latérale de l'ethmoïde (*).

Cornet supérieur.

Cornet moyen.

Méat supérieur.

Au-dessous du cornet moyen se voit une gouttière antéro-postérieure, qui fait partie du méat moyen des fosses nasales et qui conduit à une cellule large en bas, étroite en haut, qu'on a, pour cette raison, désignée sous le nom d'*infundibulum* ou entonnoir. Cet entonnoir, d'une part, communique par une petite ouverture avec les cellules ethmoïdales antérieures, et d'autre part, fait communiquer directement les sinus frontaux avec le méat moyen.

Infundibulum.

Conformation intérieure. — L'ethmoïde se compose de lames extrêmement minces et fragiles, papyracées, limitant des cellules irrégulières, dont le nombre, la forme et les dimensions sont fort variables. On reconnaît cependant que ces cellules sont disposées en deux séries bien distinctes et qui n'ont aucune communication l'une avec l'autre, les *cellules antérieures*, qui s'ouvrent dans le méat moyen par l'infundibulum ; ce sont les plus nombreuses et les plus vastes ; les *cellules postérieures*, qui s'ouvrent dans le méat supérieur.

Conformation intérieure.

Cellules antérieures.

Cellules postérieures.

Il y a un peu de substance spongieuse dans l'apophyse crista-galli, qui est quelquefois creusée d'un petit sinus communiquant avec les sinus frontaux ; il existe aussi de la substance spongieuse à la partie supérieure et à la partie inférieure de la lame verticale de l'ethmoïde ; enfin on en trouve dans les cornets, où, par une disposition remarquable, elle occupe la superficie de l'os. La légèreté spécifique de l'ethmoïde, qui est telle que, par une exception toute spéciale, il surnage lorsqu'on le plonge dans l'eau, sa fragilité, si grande qu'il se brise par la moindre pression, s'expliquent aisément par sa structure spongieuse.

Siége de la substance spongieuse de l'ethmoïde.

Résumé des connexions. — L'ethmoïde a des rapports avec treize os, qui sont : le

Connexions.

(*) *Cns*, cornet supérieur. — *Mns*, méat supérieur. — *Cnm*, cornet moyen. — *Pu*, apophyse unciforme. — **, gouttière concourant à former le conduit orbitaire antérieur.

frontal, le sphénoïde, les unguis, les os maxillaires supérieurs, les cornets inférieurs, les os propres du nez, les os palatins, le vomer.

Développement.

Développement. — L'ossification de l'ethmoïde ne commence qu'au cinquième mois de la vie fœtale. C'est par les masses latérales, et plus particulièrement par l'os planum que débute l'ossification ; peu de temps après, paraissent les cornets, et ce n'est qu'après la naissance que s'ossifie la partie moyenne. L'apophyse cristagalli et la partie voisine de la lame verticale deviennent osseuses de six mois à un an, ainsi que la lame criblée. A la fin de la première année, la lame criblée est unie aux masses latérales. Chez le fœtus à terme, les masses latérales sont si peu développées que la paroi interne et la paroi externe de ces deux masses sont presque contiguës. A l'âge de quatre à cinq ans, les cellules sont complétement formées.

V. — PARIÉTAUX.

Nom.

Ainsi nommés parce qu'ils forment la plus grande partie des parois latérales du crâne (*parietes*, parois), les *pariétaux* sont au nombre de deux, l'un droit, l'autre gauche (1), quelquefois soudés entre eux dans l'âge adulte. Ils occupent le sommet et les parties latérales du crâne. Quadrilatères, épais dans leur moitié supérieure, ces os vont en s'amincissant vers la partie inférieure ; aussi arrive-t-il souvent que celle-ci se fracture seule, à la suite de chocs qui ont porté directement sur la partie supérieure.

Situation.

Fig. 63.

Face externe du pariétal gauche (*).

Bosse pariétale.

Les pariétaux présentent deux faces, quatre bords et quatre angles.

1° La *face externe* ou *cutanée* est convexe, lisse, bombée à sa partie moyenne, qui constitue la *bosse pariétale* tuber parietale, *Tpa*) ; plus saillante chez l'enfant que chez l'adulte, cette bosse correspond aux extrémités du plus grand diamètre transversal de la voûte du crâne. Au-dessous d'elle, est une ligne courbe demi-circulaire, à concavité inférieure, ligne à peine indiquée, chez la plupart des sujets, qui limite en haut une surface appartenant à la fosse temporale, et qui donne attache à l'aponévrose temporale.

Ligne courbe

(*) *Tpa*, bosse pariétale. — *Mp*, bord pariétal. — *Mo*, bord occipital. — *Mm*, bord mastoïdien. — *Msq*, bord squameux. — *Msp*, bord sphénoïdal. — *Mf*, bord frontal.

(1) Pour mettre le pariétal en position, il faut diriger le bord concave de l'os en bas et l'angle aigu en avant.

Toute la portion de cette face qui est au-dessous de la ligne courbe temporale, donne attache au muscle temporal ; le reste est recouvert par l'aponévrose épicrânienne, qui sépare le pariétal de la peau. Ligne courbe temporale.

2° La *face interne* ou *encéphalique* (*fig.* 64), concave, parsemée d'éminences mamillaires et d'impressions digitales, est parcourue par des sillons ou gouttières rameuses, analogues aux nervures d'une feuille de figuier, et qui viennent aboutir, l'une, à l'angle antérieur et inférieur, les autres, au nombre de deux au moins, au bord inférieur de l'os ; ces sillons répondent aux ramifications de l'artère méningée moyenne. A sa partie moyenne, cette face présente une concavité : c'est la *fosse pariétale*, qui correspond à la bosse du même nom. Gouttières rameuses. Fosse pariétale.

Fig. 64.

Face interne du pariétal droit (*).

3° Le *bord supérieur, sagittal* ou *pariétal* (Mp), très-épais, dentelé, est le plus long des quatre bords; il s'articule avec celui du côté opposé pour former la *suture sagittale*. Il est creusé du côté de la face interne, dans toute sa longueur, par une demi-gouttière qui, réunie à une demi-gouttière du pariétal opposé, forme la *gouttière longitudinale* (Ss). Il est rare de voir cette gouttière creusée également sur les deux pariétaux ; presque toujours elle est déviée. Un trou, appelé *pariétal*, très-variable dans ses dimensions, dans sa position et même dans son existence, avoisine le bord supérieur, et s'ouvre dans la partie postérieure de la gouttière ; il contient une veine, quelquefois très-volumineuse. Enfin, pour ne rien omettre, on rencontre presque toujours, sur les côtés de la gouttière, des dépressions fort irrégulières, plus considérables chez les vieillards que chez les jeunes sujets, et qui répondent à de petites masses granuleuses connues sous le nom de *glandes de Pacchioni*. Bord sagittal. Gouttière longitudinale. Trou pariétal.

4° Le *bord inférieur* ou *temporal* est le plus court ; il est concave, mince, largement taillé en biseau aux dépens de la table externe de l'os, en manière d'écaille (*margo squamosus*, Msq) à sillons radiés. Il s'articule avec la portion écailleuse du temporal et avec la grande aile du sphénoïde. Bord temporal.

5° Le *bord antérieur* ou *frontal* (Mf), moins épais et moins profondément dentelé que le bord occipital, est taillé en biseau, supérieurement aux dépens de la table externe, inférieurement aux dépens de la table interne, pour s'articuler avec le frontal, qui offre des dispositions réciproquement inverses. Bord frontal.

6° Le *bord postérieur* ou *occipital* (Mo) est très-profondément dentelé, pour Bord occipital.

(*) Ss, gouttière sagittale. — *, gouttière qui fait partie de la gouttière latérale. — Mp, bord pariétal. — Mo, bord occipital. — Mm, bord mastoïdien. — Msq, bord squameux. — Msp, bord sphénoïdal. — Mf, bord frontal.

s'articuler avec le bord supérieur de l'occipital et former la *suture lambdoïde*.

Angles supérieurs. Angles inférieurs. Angle sphénoïdal. Angle mastoïdien.

7° Des *quatre angles*, les deux *supérieurs* sont droits ; des deux angles *inférieurs*, l'*antérieur* ou *sphénoïdal* (M*sp*) est aigu, très-allongé, très-aminci par les biseaux en sens opposés du bord antérieur et du bord inférieur de l'os. C'est en dedans de cet angle qu'est logé le sillon principal, quelquefois converti en canal complet, qui loge l'artère et les veines méningées moyennes : aussi recommande-t-on d'éviter cet angle dans l'opération du trépan. L'angle *postérieur* ou *mastoïdien* (M*m*) est comme tronqué, reçu dans l'angle rentrant que forme la portion écailleuse avec la portion mastoïdienne du temporal. En dedans, il est creusé d'une portion de gouttière, appartenant à la gouttière *latérale* (*, *fig.* 64).

Connexions.

Résumé des connexions. — Le pariétal s'articule avec cinq os : le pariétal du côté opposé, le frontal, l'occipital, le temporal et le sphénoïde. En haut, il n'est séparé de la peau que par l'aponévrose épicrânienne et présente, par conséquent, une grande surface à l'action des corps extérieurs : d'où la fréquence de ses fractures. Cet os loge l'artère et les veines méningées moyennes, circonstance qui explique pourquoi les fractures du pariétal sont, bien plus que toutes les autres, accompagnées d'épanchements sanguins entre l'os et la dure-mère.

Canaux veineux du diploé.

La *conformation intérieure du pariétal* est tout à fait analogue à celle du frontal. On y trouve, comme dans ce dernier os, des canaux veineux parcourant un long trajet dans l'épaisseur de la substance diploïque. Sur un grand nombre de pariétaux, on peut voir sans préparation les principaux canaux veineux, en plaçant le pariétal entre l'œil et la lumière.

Développement.

Développement. — Cet os se développe par *un seul point d'ossification*, qui se montre au centre de l'os, dans le lieu où existe la bosse pariétale. Les premiers linéaments se voient dès le quarante-cinquième jour de la vie intra-utérine. Les angles sont les dernières parties de l'os qui se développent. C'est au niveau de ces angles, et par suite de leur absence chez le fœtus et chez l'enfant nouveau-né, qu'existent les fontanelles du crâne.

VI. — TEMPORAL.

Nom. Position.

Le *temporal*, ainsi nommé parce qu'il répond à la région de la tempe, est un os pair, qui occupe la partie latérale et inférieure du crâne. Il est situé au-dessous du pariétal, au-dessus du maxillaire inférieur, au-devant de l'occipital et derrière le sphénoïde. Il recèle dans son épaisseur un appareil extrêmement compliqué, appartenant au sens de l'ouïe.

Il se compose de quatre parties.

Sa *forme* est très-irrégulière ; on n'en peut donner une idée exacte que par la description des diverses portions dont il se compose : ce sont la portion supérieure ou *écailleuse* (squamosa), la portion inférieure ou *mastoïdienne* et la portion interne ou *pyramide*. La pyramide est elle-même formée de deux portions, en partie soudées ensemble, mais qui se développent isolément : la portion *pierreuse* et la portion *tympanique*.

A. — Portion écailleuse.

Portion écailleuse.

En forme de squame ou d'écaille demi-circulaire, représentant très-bien l'une des valves de certaines coquilles, elle occupe la partie antérieure et supérieure de l'os et constitue sans contredit la portion la moins épaisse de la paroi crânienne : d'où l'opinion vulgaire et très-fondée du danger des chutes sur la

tempe, danger qui, du reste, est beaucoup diminué par la présence de l'arcade zygomatique et du muscle temporal.

1° La *face externe* de la portion écailleuse du temporal (*fig.* 65) est convexe, assez lisse et parcourue par quelques sillons vasculaires ; elle fait partie de la fosse temporale. De sa partie inférieure se détache l'*apophyse zygomatique* (Pz), ainsi nommée du grec ζευγνύω, je joins, parce qu'elle unit la partie latérale du crâne à la face. Cette apophyse, qu'on appelle encore *anse de la tête* (*ansa capitis*), est une des plus longues du squelette. Large à son origine et dirigée en dehors, elle se rétrécit immédiatement, puis se contourne sur elle-même, pour se porter d'arrière en avant et un peu de dedans en dehors. Elle est aplatie de dehors en dedans et présente une *face externe* convexe, facile à sentir à travers la peau, au-dessous de laquelle elle est immédiatement placée ; une *face interne*, concave et lisse ; un *bord supérieur* tranchant, qui donne attache à l'aponévrose temporale ; un *bord inférieur* concave, épais, qui donne attache au muscle masséter ; un *sommet* taillé obliquement aux dépens du bord inférieur, sommet très-allongé, dentelé, s'appuyant sur une surface oblique correspondante qui appartient à l'os malaire. La *base* de l'apophyse zygomatique est creusée en gouttière supérieurement, pour offrir une poulie de réflexion au muscle temporal ; elle est divisée, en arrière, en deux portions ou *racines* (*fig.* 66 et 67) : l'une *inférieure* ou *transversale* (tubercule articul., T*a*), plus considérable, recouverte de cartilage, qui borne en devant la cavité glénoïde, en même temps qu'elle augmente l'étendue de la surface articulaire ; l'autre *supérieure, longitudinale* ou *antéro-*

Apophyse zygomatique.

Racines de l'apophyse zygomatique.

Fig. 65.

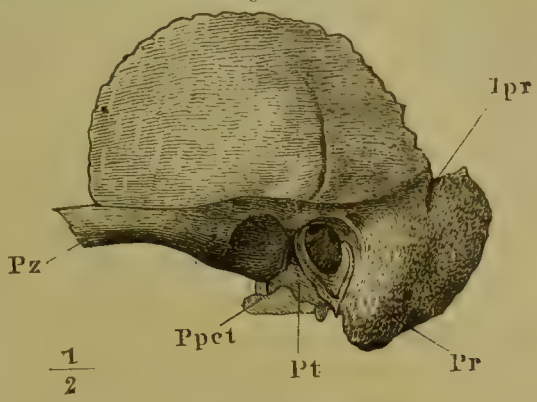

Face externe du temporal gauche (*).

Fig. 66.

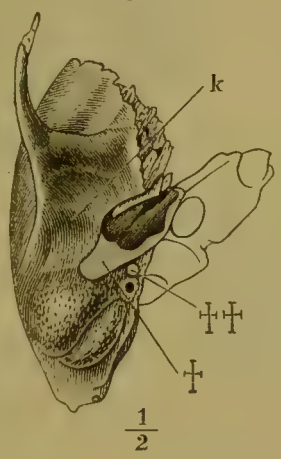

Face inférieure du temporal droit, moins la portion tympanique (**).

Fig. 67.

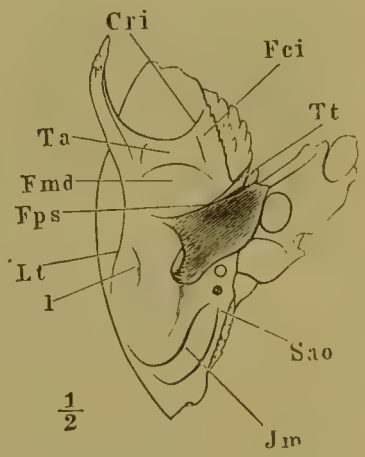

Le même os avec la portion tympanique (***).

(*) Pz, apophyse zygomatique. — I*pr*, échancrure pariétale. — P*r*, portion mastoïdienne. — P*t*, portion tympanique. — P*pet*, portion pierreuse.

(**) K, saillie transversale limitant la cavité glénoïde. — †, trait de scie qui a séparé la portion tympanique. — ††, section de l'apophyse styloïde.

(***) C*ri*, crête sous-temporale. — T*a*, tubercule articulaire (racine transverse de l'apophyse zygomatique). — F*md*, cavité glénoïde. — F*ps*, fissure pétro-squameuse. — L*t*, ligne temporale. — *l*, petite crête formant le bord du conduit auditif externe. — J*m*, rainure digastrique. — S*ao*, sillon de l'artère occipitale. — T*t*, voûte de la caisse du tympan. — F*ci*, surface triangulaire qui fait partie de la fosse zygomatique.

1° Transverse.
2° Longitudinale, subdivisée en deux branches.
Tubercule du ligament latéral externe de l'articulation temporo-maxillaire.
Cavité glénoïde.
Fêlure de Glaser.
Apophyse grêle de Raw.

postérieure (linea temporalis, L*t*), est bifurquée, et présente *a*) une branche supérieure, qui va gagner la ligne demi-circulaire temporale ; *b*) une branche inférieure, qui passe entre le conduit auditif et la cavité glénoïde. A l'endroit où les deux racines, la transverse et la longitudinale, se réunissent, se trouve un *tubercule* très-prononcé, qui donne insertion au ligament latéral externe de l'articulation du temporal avec l'os maxillaire. Entre les deux racines se voit la *cavité glénoïde* (fossa mandibularis, F*md*), divisée en deux portions : l'une *antérieure,* qui seule est articulaire, l'autre *postérieure,* étrangère à l'articulation. Ces deux portions de la cavité glénoïde sont séparées par une fente nommée *scissure glénoïdale* ou *fêlure de Glaser*, à travers laquelle passent l'apophyse grêle de Raw (T*t*, *fig.* 69), le faisceau fibreux appelé muscle antérieur du marteau et les vaisseaux auditifs internes (1).

2° La *face interne* de la portion écailleuse (*fig.* 68) offre une concavité relativement plus considérable que la convexité de la face externe. On y remarque les

Fig. 68.

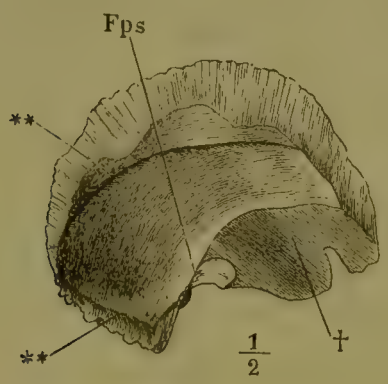

Face interne de la portion écailleuse (*).

Fig. 69.

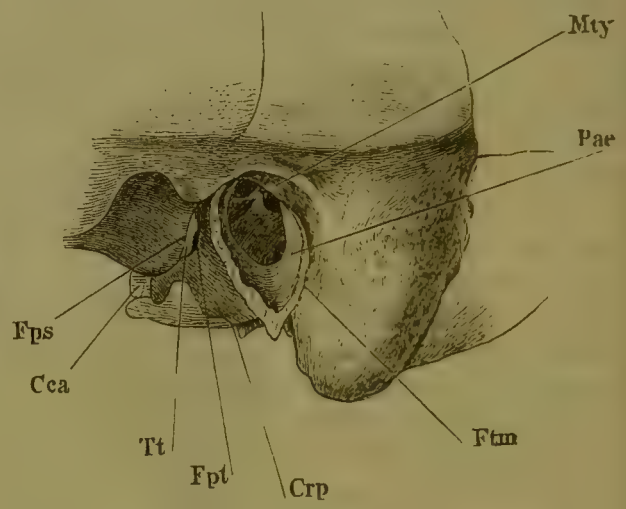

Portion inférieure du temporal gauche (**).

inégalités communes à tous les os du crâne, et des sillons vasculaires rameux, dont le principal est dirigé horizontalement d'avant en arrière et qui logent des divisions de l'artère méningée moyenne.

3° La *circonférence* de la portion écailleuse est confondue, en bas, avec le reste de l'os ; mais il existe toujours, surtout à la face interne, des traces de la suture qui unit la portion écailleuse à la portion pierreuse (fissure pétro-squameuse, F*ps*). Sa portion libre, qui forme les trois quarts environ d'un cercle, présente une très-large coupe oblique aux dépens de la table interne, mais seulement dans ses deux tiers postérieurs, qui s'unissent au pariétal. Dans son tiers antérieur, elle est plus épaisse, taillée en biseau aux dépens de la table externe, et s'articule avec le sphénoïde.

(*) F*ps*, fissure pétro-squameuse. — **, Sillon de l'artère méningée moyenne. Section de la pyramide.
(**) P*ae*, trou auditif externe. — M*ty*, bord tympanique. — F*tm*, fissure tympanico-mastoïdienne. — C*rp*, crête pétreuse. — F*pt*, fissure pétro-tympanique. — T*t*, voûte de la caisse du tympan. — C*ca*, canal carotidien. — F*ps*, fissure pétro-squameuse.

(1) Le nerf qui porte le nom de corde du tympan passe par un autre conduit particulier distinct de la scissure glénoïdale.

B. — **Portion mastoïdienne.**

Très-peu prononcée chez les jeunes sujets, très-développée, au contraire, chez l'adulte, la portion mastoïdienne occupe la partie postérieure et inférieure du temporal.

1° Sa *face externe* (*fig.* 69), convexe, rugueuse, se termine en bas et en avant par une apophyse en forme de mamelon, *apophyse mastoïde*. En dedans de cette apophyse se voit une rainure profonde, qui porte le nom de *rainure digastrique* (incisura mastoïd., *Im*, *fig.* 67), parce qu'elle donne attache à un muscle de ce nom. Apophyse mastoïde. Rainure digastrique.

En arrière de l'apophyse mastoïde est le *trou* ou *canal mastoïdien*, qui donne passage à l'artère mastoïdienne et à une veine, mais qui présente des variétés nombreuses dans ses diamètres et dans sa situation. Au-dessus de l'apophyse existe une *surface raboteuse*, destinée à l'insertion des muscles splénius et sterno-mastoïdien. Trou mastoïdien.

2° La *face interne* de la portion mastoïdienne (*fig.* 70) est concave et fait partie des fosses latérales et postérieures de la base du crâne. On y remarque une gouttière très-profonde et très-large, en forme de demi-cylindre (sulcus sinus transv., *Sst*) : c'est la portion la plus large de la gouttière latérale. Presque toujours il y a une grande inégalité entre la portion de gouttière du temporal droit et celle du temporal gauche; c'est dans le fond de cette gouttière que le trou ou canal mastoïdien s'ouvre ordinairement par un ou plusieurs pertuis.

Fig. 70.

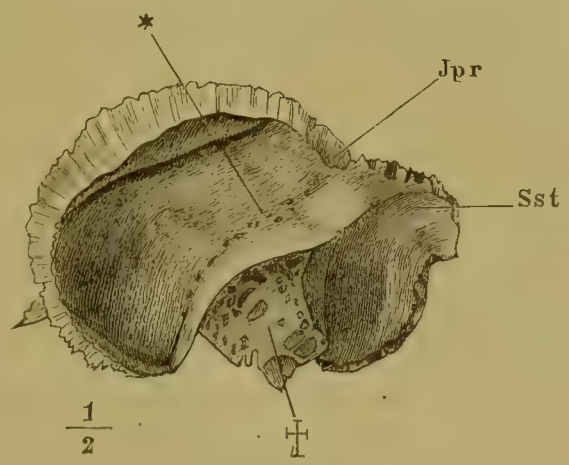

Face interne du temporal droit (*).

Portion de la gouttière latérale. Ouverture interne du trou mastoïdien.

3° La *circonférence*, extrêmement épaisse, dentelée, forme en haut et en avant, avec la circonférence de la portion squameuse, un *angle rentrant* (incisura parietalis, *Ipr*), dans lequel est reçu l'angle postérieur et inférieur du pariétal; puis elle se recourbe en demi-cercle, pour s'unir à l'occipital par un bord épais et inégal. Angle rentrant ou pariétal de la portion mastoïdienne.

C. — **Pyramide.**

La *pyramide* est une sorte d'apophyse pyramidale dont la base repose sur la face interne de la portion mastoïdienne et de la portion squameuse, et qui s'avance obliquement d'arrière en avant et de dehors en dedans dans la cavité du crâne. Elle comprend, avons-nous dit, deux portions distinctes : la portion *pierreuse* et la portion *tympanique*. Pyramide formée de deux parties.

1° La *portion pierreuse*, de beaucoup la plus considérable, se compose :

a. D'une sorte de massif ou d'un *corps* en forme de prisme quadrangulaire Corps.

(*) *Jpr*, échancrure pariétale. — *Sst*, gouttière latérale. — *, limite entre la portion squameuse et la portion mastoïdienne. — †, section de la pyramide.

(*fig.* 71, 72 et 73), dont une des extrémités est appliquée contre la partie antérieure et inférieure de la face interne de la portion mastoïdienne, et qui se

Fig. 71.

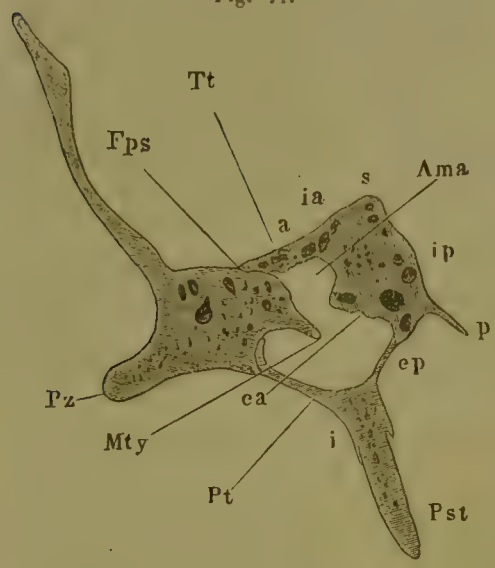

Fig. 72.

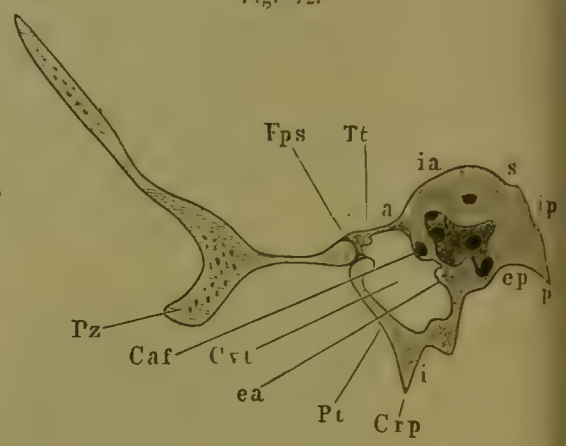

Fig. 73.

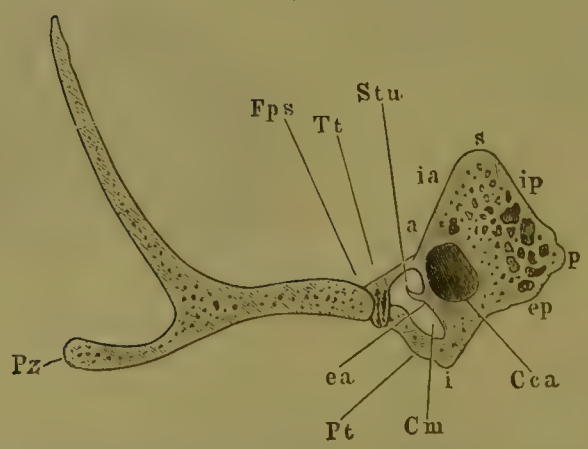

Sections du temporal suivant un plan perpendiculaire à l'axe longitudinal de la pyramide, et passant, fig. 71, *au-devant du bord antérieur du conduit auditif externe* (*) ; *fig.* 72 *en avant de l'apophyse styloïde* (**) ; *fig.* 73, *en avant de l'orifice du canal carotidien* (***).

dirige obliquement en avant et en dedans, de façon que son axe prolongé rencontrerait celui du côté opposé vers le bord postérieur de la cloison des fosses nasales. Le nom de *rocher*, qui lui a été donné, indique assez l'excessive dureté du tissu osseux qui le compose, dureté qui, d'une part, est importante pour la nature de ses fonctions, car le rocher sert de réceptacle à l'appareil vibratile de

Rocher.

(*) P, angle postérieur. — *s*, angle supérieur de la portion pierreuse. — *a*, angle antérieur. — *i*, angle inférieur. — *ia*, face interne et antérieure. — *ip*, face interne et postérieure. — *ep*, face externe et postérieure. — *ea*, face externe et antérieure. — T*t*, voûte de la caisse du tympan. — F*ps*, fissure pétro-squameuse. — A*ma*, cellules mastoïdiennes. — P*st*, apophyse styloïde. — P*t*, portion tympanique. — M*ty*, bord tympanico-squameux. — P*z*, apophyse zygomatique.

(**) C*af*, aqueduc de Fallope. — F*ps*, fissure pétro-squameuse. — C*rp*, crête pétreuse. — C*vt*, cavité du tympan.

(***) S*tu*, cloison de la trompe. — C*ca*, canal carotidien. — C*m*, canal musculo-tubaire.

l'audition, et qui, d'autre part, rend compte de sa fragilité, prouvée par la fréquence de ses fractures.

Le corps de la portion pierreuse est placé de telle façon que deux de ses angles (*s* et *i*) se trouvent dans un plan vertical, et deux (*a* et *p*) dans un plan horizontal. De ses quatre faces, deux sont supérieures ou internes, l'une antérieure (*ia*) et l'autre postérieure (*ip*), et font partie de la face interne de la base du crâne. Les deux autres faces sont inférieures ou externes ; l'une, postérieure (*ep*), est libre et se voit à la face externe de la base du crâne ; l'autre, antérieure (*ea*), est recouverte en partie par la portion écailleuse, en partie par la portion tympanique, et forme la paroi postérieure de la caisse du tympan. Cette face sera étudiée avec l'oreille. Voûte de la caisse du tympan.

b. D'un prolongement en forme de lame, qui se détache de l'angle antérieur du corps, et qui continue la face antérieure et supérieure pour venir s'appliquer contre la face interne et le bord de la portion écailleuse. Cette lame ferme par en haut la caisse du tympan, et en constitue la voûte (*tegmentum tympani*, de Henle, T*t*). Le lieu où s'opère la réunion avec la portion écailleuse, se reconnaît à une fissure (fiss. pétro-squameuse, F*ps*), souvent presque effacée en dehors, toujours très-marquée en dedans.

2° La *portion tympanique* (P*t*) forme une sorte de gouttière à concavité supérieure, dont le bord antérieur s'applique contre la portion écailleuse, le bord postérieur contre la portion mastoïdienne, de manière à convertir en une ouverture elliptique (trou auditif externe) l'échancrure qui existe entre elles, et en canal elliptique la lame concave de la portion écailleuse qui forme la paroi supérieure du conduit auditif externe.

Son bord postérieur est séparé de la portion mastoïdienne par la fissure tympanico-mastoïdienne ; son bord antérieur se termine au-dessous de l'extrémité interne de la voûte de la caisse. En dehors, la soudure est complète ; plus en dedans, il reste toujours entre les deux portions une fente (fissure pétro-tympanique, F*pt*, *fig*. 69).

Les fissures pétro-squameuse et pétro-tympanique sont parallèles, juxtaposées, et séparées seulement par une lamelle irrégulière, comme tranchante, interposée entre les bords de la portion écailleuse et de la portion tympanique ; cette lamelle n'est autre chose que le bord antérieur de la voûte de l'oreille moyenne, prolongée par en bas, le long du bord de la portion écailleuse (*fig*. 73) ; les deux fentes sont généralement connues sous le nom de fissure de Glaser.

La *face antérieure et inférieure* de la pyramide, qui se voit à la base du crâne, est lisse dans sa moitié externe, qui appartient à la portion tympanique et qui est située en arrière de la fissure de Glaser. Au-devant du bord interne de la portion tympanique, au sommet de l'angle que fait la portion écailleuse avec la pyramide, se voit l'orifice d'un canal (*Can. musculo-tubaire*, Henle, C*m*), qu'une lamelle horizontale (*septum tubæ*, S*tu*) divise en deux canaux superposés, l'un inférieur, formant la portion osseuse de la trompe d'Eustache, l'autre supérieur, logeant le muscle interne du marteau. Face antérieure et inférieure de la pyramide.

La *face postérieure et inférieure* est très-inégale et présente de dehors en dedans : *a*. Une apophyse très-longue et très-grêle, ayant ordinairement de 3 à 4 centimètres, et quelquefois jusqu'à 5 centimètres de longueur. Cette apophyse, qu'on nomme *styloïde* (process. styloïdeus, P*st*), est, chez l'homme, continue au reste de l'os dans le plus grand nombre des cas ; mais quelquefois elle s'articule avec lui d'une manière mobile, représentant ainsi la disposition qui existe Apophyse styloïde.

chez les animaux, où elle forme toujours un os à part, connu sous le nom d'*os styloïdien*. — *b*. En arrière de cette apophyse, entre elle et l'apophyse mastoïde,

Fossette et trou stylo-mastoïdien.

Fig. 74.

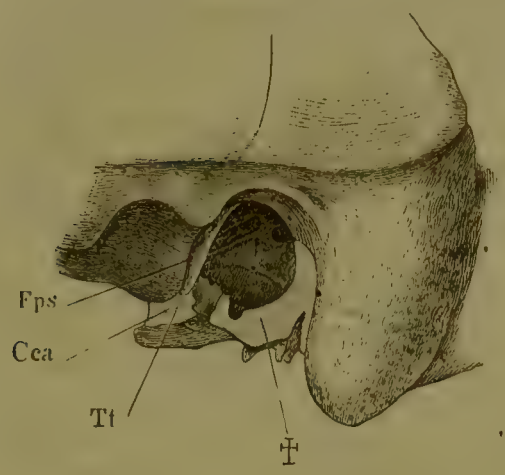

Portion du temporal gauche, dont on a enlevé la portion tympanique (*).

Fig. 75.

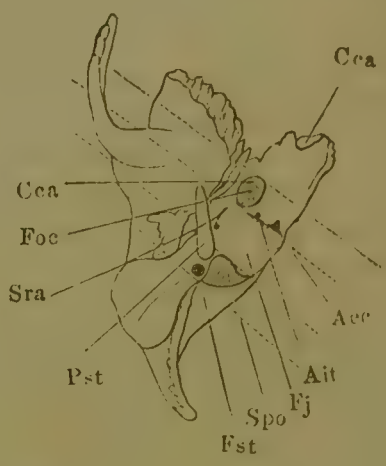

Face inférieure du temporal droit, le crâne ayant subi un mouvement de rotation de bas en haut autour de son axe antéro-postérieur (**).

est une espèce de petite fosse, au fond de laquelle se voit le *trou stylo-mastoïdien* (*Fst*); ce trou, au voisinage duquel on trouve un ou plusieurs *trous accessoires*, est l'orifice inférieur d'un canal, nommé improprement *aqueduc de Fallope*, qui donne passage au nerf facial. — *c*. En dedans de l'apophyse styloïde et du trou stylo-mastoïdien, existe une facette triangulaire, qu'on peut appeler *facette jugulaire*, et qui s'articule avec une facette semblable appartenant à l'occipital (*synchondrose pétro-occipitale*, *Spo*). — *d*. Un peu en dedans et en arrière de l'apophyse styloïde, se voit une fossette profonde, faisant partie du *trou déchiré postérieur* et concourant à former la *fosse jugulaire* (*Fj*), qui contient un renflement veineux nommé *golfe de la veine jugulaire*. — *e*. L'orifice inférieur du *canal carotidien* (*Cca*), que traverse l'artère carotide, et qui est dirigé d'abord verticalement de bas en haut, puis horizontalement en avant et en dedans, pour redevenir vertical à sa terminaison dans la cavité du crâne. — *f*. Une *surface rugueuse*, donnant insertion au muscle péristaphylin interne. — *g*. Enfin, au-devant de l'apophyse styloïde est une lame osseuse, en forme de *crête verticale*, continuation de la portion tympanique qui constitue tout à la fois la partie inférieure du conduit auditif et la partie postérieure de la cavité glénoïde. Cette crête verticale, en partie décrite par les auteurs sous le nom d'*apophyse vaginale styloïdienne*, forme le bord inférieur de la pyramide, comme nous verrons plus loin.

Facette jugulaire. Fossette jugulaire du temporal.

Orifice inférieur du canal carotidien.

Surface rugueuse à insertion musculaire.

Crête verticale.

Apophyse vaginale.

La *face antérieure et supérieure* (*fig*. 76) présente un sillon dirigé d'avant en arrière et de bas en haut, qui va se terminer, vers le milieu de cette face, à une petite ouverture inégale, nommée *hiatus de Fallope* (*Hcf*), qui communique avec

Sillon du filet crânien du nerf vidien.

(*) *Fps*, fissure pétro-squameuse. — *Cca*, canal carotidien. — *Tt*, voûte de la caisse du tympan. — ✝, section de la portion tympanique.

(**) *Cca*, canal carotidien. — *Foc*, orifice du canal carotico-tympanique. — *Sra*, sillon du rameau auriculaire du pneumogastrique. — *Pst*, apophyse styloïde. — *Fst*, trou stylo-mastoïdien. — *Spo*, synchondrose pétro-occipitale. — *Fj*, fosse jugulaire. — *Ait*, orifice inférieur du canal tympanique. — *Aec*, orifice externe de l'aqueduc du limaçon.

l'*aqueduc de Fallope*. Le sillon et l'hiatus contiennent le grand nerf pétreux superficiel et une artériole. Tout près du sommet de la pyramide, et au-dessous du bord supérieur est une dépression, sur laquelle repose le tronc du trijumeau (*It*). Au-dessous du sillon du grand nerf pétreux superficiel, se voit un autre sillon, parallèle au premier, et conduisant à l'ouverture supérieure du canal tympanique (*Asc*) : c'est le sillon du petit nerf pétreux superficiel.

Hiatus de Fallope.

Fig. 76.

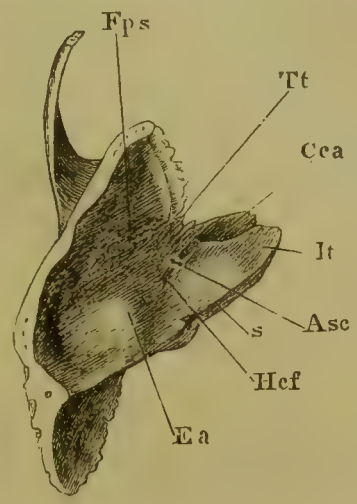

Face supérieure du temporal gauche. D'un trait de scie horizontal, on a retranché la moitié supérieure de la portion écailleuse et de la portion mastoïdienne (*).

Conduit auditif interne.

Orifice supérieur de l'aqueduc de Fallope.

Lame criblée du nerf auditif.

La *face postérieure et supérieure* (*fig.* 77) présente un canal obliquement dirigé de dedans en dehors et d'arrière en avant : c'est le conduit *auditif interne* (porus acusticus int., *Pai*), moins long que l'externe, et que termine une lame divisée par une crête transversale en deux parties : l'une supérieure, sur laquelle existe une ouverture isolée, qui commence l'*aqueduc de Fallope* et reçoit le nerf facial ; l'autre inférieure, criblée de plusieurs ouvertures, *lame criblée du nerf auditif*, à travers laquelle pénètrent les filets de ce nerf. En dehors du trou auditif interne, et un peu plus près du bord supérieur de la pyramide, se voit une dépression profonde, linéaire (***, *fig.* 77) : c'est un vide au-dessous du canal semi-circulaire supérieur. Plus en dehors, à égale distance du trou auditif interne et de la gouttière latérale, est une autre fente verticale ou oblique : c'est l'ouverture externe de l'aqueduc du vestibule (*Aev*), canal par lequel la dure-mère envoie des prolongements vasculaires au périoste du labyrinthe. — La *gouttière pétreuse inférieure* empiète un peu sur la partie inférieure et interne de cette face.

Ouverture de l'aqueduc du vestibule.

Fig. 77.

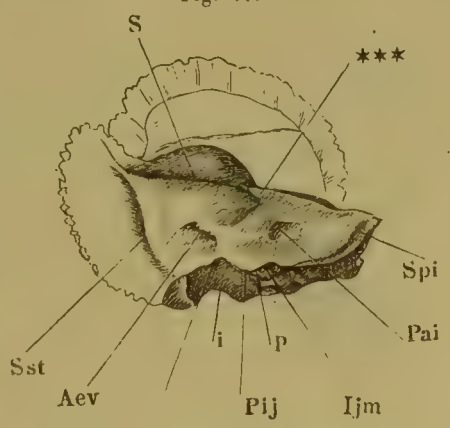

Face postérieure du temporal gauche(**).

Quatre bords séparent les faces de la pyramide.

Le bord supérieur se prolonge en dehors, en forme de crête, sur la portion mastoïdienne, pour gagner de là le bord supérieur de la gouttière latérale de l'occipital (*fig.* 67, *s*) ; il présente *a*) un *sillon* destiné à former la gouttière *pétreuse supérieure* ; *b*) une *saillie* d'autant plus prononcée qu'on l'examine sur le temporal d'un plus jeune sujet, et qui répond au relief que forme le canal demi-circulaire supérieur (*Ea*) ; *c*) en dedans de cette saillie est un *cul-de-sac*, dont la profondeur est en raison inverse de l'âge et qui s'efface peu à peu chez l'adulte.

Gouttière pétreuse supérieure.

Bosselure du canal demi-circulaire supérieur.

Cul-de-sac sans nom.

(*) *s*, bord supérieur de la pyramide. — *Cca*, canal carotidien. — *Tt*, voûte de la caisse du tympan. — *Fps*, fissure pétro-squameuse. — *Ea*, saillie du canal demi-circulaire supérieur. — *Hcf*, hiatus de Fallope. — *Asc*, ouverture supérieure du canal tympanique. — *It*, dépression du nerf trijumeau.

(**) S, bord supérieur. — *i*, bord inférieur. — *p*, bord postérieur. — *Sst*, gouttière latérale. — *Aev*, orifice externe de l'aqueduc du vestibule. — *Ijl*, portion externe du trou déchiré postérieur. — *Pij*, épine sous-jugulaire. — *Ijm*, portion interne du trou déchiré postérieur. — *Pai*, trou auditif interne. — *Spi*, sinus pétreux inférieur. — ***, dépression au-dessous du canal demi-circulaire supérieur.

Le *bord antérieur* ou *sphénoïdal* (*fig.* 78) se confond dans sa moitié externe avec la portion écailleuse, dont il est séparé par une suture (fissure pétro-squameuse, *Fps*), qui persiste quelquefois même dans un âge avancé, et dont la trace ne s'efface jamais complétement. Ce bord est libre dans sa moitié interne ; il forme, en se réunissant avec la portion squameuse, un angle rentrant, au sommet duquel se voient les ouvertures de deux canaux adossés comme les canons d'un fusil double, et séparés par une petite lamelle osseuse (septum tubæ, *Stu*). Le *canal supérieur* (*Ctt*,), beaucoup plus petit, contient le muscle interne du marteau ; le canal inférieur (*Tu*) constitue la portion osseuse de la *trompe d'Eustache*. Tous deux communiquent avec la caisse du tympan ; la lamelle qui les sépare, porte le nom de *bec de cuiller*.

Fig. 78.

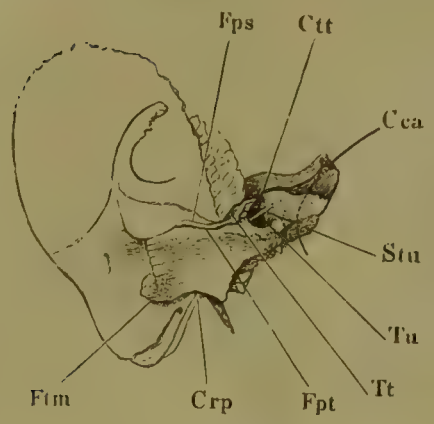

Face inférieure du temporal droit, le crâne ayant subi un mouvement de rotation de bas en haut autour de son axe antéro-postérieur (*).

Dépression du nerf trijumeau.

Canal du muscle interne du marteau.

Portion osseuse de la trompe d'Eustache.

Bec de cuiller.

Le bord *inférieur* a la forme d'une crête (crête pétreuse, *Crp*) tranchante, fortement échancrée et dentelée, qui commence à la fissure tympanico-mastoïdienne, passe immédiatement au-devant de l'apophyse styloïde et de l'orifice inférieur du canal carotidien, et se perd vers le sommet de la pyramide.

Le *bord postérieur* de la pyramide (*fig.* 77 et 79, P) commence, en dehors, près de la surface jugulaire de la portion mastoïdienne, se dirige en avant et en dedans, d'abord tranchant, puis de plus en plus mousse et profondément échancré, remonte ensuite obliquement vers le bord supérieur, qu'il rejoint au sommet de la pyramide. La portion externe et tranchante de ce bord se voit à la face interne du crâne, où elle forme le bord antérieur du trou déchiré postérieur. Une saillie pointue (processus infra-jugularis, *Pij*) la divise en deux échancrures secondaires : l'échancrure jugulaire postérieure ou externe (*Ijl*), logeant le renflement veineux connu sous le nom de *golfe de la veine jugulaire*, et l'échancrure jugulaire antérieure ou interne (*Ijm*), livrant passage aux nerfs pneumogastrique, glosso-pharyngien et spinal. Immédiatement au-devant de l'échancrure jugulaire, déjà sur la face postérieure et inférieure, se voit une dépression, de la forme d'une pyramide triangulaire aplatie, et au sommet de laquelle se trouve un trou : c'est l'*orifice inférieur de l'aqueduc du limaçon* (apertura externa aquæd. cochleæ, *Acc*, *fig.* 75), qui fait communiquer le périoste externe avec celui du labyrinthe.

Fig. 79.

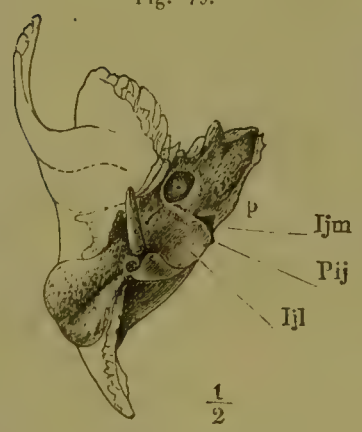

Face inférieure du temporal droit, le crâne ayant subi un mouvement de rotation de haut en bas autour de son axe antéro-postérieur (**).

Échancrure pour le trou déchiré postérieur.

Orifice inférieur de l'aqueduc du limaçon.

(*) *Fps*, fissure pétro-squameuse. — *Ctt*, canal du tenseur tympanique. — *Cca*, canal carotidien. — *Stu*, cloison du canal musculo-tubaire. — *Tu*, trompe d'Eustache. — *Tt*, voûte de la caisse du tympan. — *Fpt*, fissure pétro-tympanique. — *Crp*, crête pétreuse. — *Ftm*, fissure tympanico-mastoïdienne.

(**) *p*, bord postérieur. — *Ijm*, échancrure jugulaire interne. — *Pij*, épine sous-jugulaire. — *Ijl*, échancrure jugulaire externe.

La portion interne du bord postérieur de la pyramide répond au bord externe de l'apophyse basilaire de l'occipital et du corps du sphénoïde; elle est séparée de ces os par une fente (fissure pétro-basilaire), comblée par du fibro-cartilage et qu'on voit à la face interne de la base du crâne, au fond d'une gouttière qui loge le sinus pétreux inférieur.

La *base*, confondue avec le reste de l'os, présente l'orifice évasé du *conduit auditif externe* (porus acusticus extern., *Pac, fig.* 69), orifice situé derrière la cavité glénoïde et garni inférieurement d'aspérités pour l'insertion du cartilage de la conque. Le conduit auditif externe est plus étroit au milieu qu'à ses extrémités et présente une courbure dont la concavité regarde en bas et en avant ; il est formé principalement par une *lame recourbée* (portion tympanique) qui constitue la moitié postérieure de la cavité glénoïde. Conduit auditif externe.

Le *sommet* (*fig.* 76) est très-inégal, comme tronqué ; il présente l'orifice supérieur du *canal carotidien* et fait partie du trou déchiré antérieur. Orifice supérieur du canal carotidien.

Résumé des connexions. — Le temporal s'articule avec cinq os, savoir : trois os du crâne, le pariétal, l'occipital, le sphénoïde ; et deux os de la face, l'os malaire et le maxillaire inférieur. On pourrait, à la rigueur, y ajouter l'os hyoïde, qui est uni à l'apophyse styloïde par un ligament. Connexions

Conformation intérieure. — Compacte dans sa portion écailleuse, excepté à la circonférence, où l'on trouve des traces de diploé ; plus compacte encore et analogue par sa dureté aux dents ou à certaines exostoses éburnées dans la portion pierreuse, le temporal est creusé de cellules très-considérables dans la portion mastoïdienne, qui est extrêmement sujette aux caries. Nous renvoyons l'histoire des cavités auditives creusées dans l'intérieur du rocher à l'article *Oreille* et la description des conduits nerveux et vasculaires dont le temporal est parcouru, à celle des nerfs et vaisseaux qui les traversent. (Voyez pour l'aqueduc de Fallope la description du nerf facial.) Conformation intérieure.

Développement. — Le temporal se développe par *cinq points d'ossification* : un pour la portion écailleuse, un pour la portion pierreuse, un pour la portion mastoïdienne, un pour la portion tympanique et un pour l'apophyse styloïde. Cinq points d'ossification.

Le point osseux qui paraît le premier, est celui de la portion écailleuse ; il se montre vers la fin du deuxième mois de la vie intra-utérine. La portion pierreuse s'ossifie presque immédiatement après, par un point qui s'étend de la base vers le sommet de la pyramide. Le troisième point est celui du cercle du tympan, espèce d'anneau creusé, dans toute sa circonférence interne, d'une rainure pour l'encadrement de la membrane du tympan. Ce cercle, d'abord dirigé presque horizontalement, devient de plus en plus oblique par les progrès de l'âge ; il est ouvert à sa partie supérieure, et ses deux extrémités, qui sont appliquées sur la portion écailleuse, se croisent au lieu de s'unir. Dans un grand nombre d'animaux, le cercle du tympan constitue pendant toute la vie un os distinct, connu sous le nom d'*os tympanal*. Le quatrième point d'ossification est celui de la portion mastoïdienne ; il n'apparaît que dans le cinquième mois. Le cinquième point, celui de l'apophyse styloïde, est le plus tardif ; comme le précédent, il reste distinct toute la vie chez un grand nombre d'animaux : c'est l'*os styloïdien*. Il n'est pas rare de voir, chez l'homme, l'absence de soudure de cette apophyse. Époque d'apparition. Cercle du tympan. Os styloïdien.

Le développement de ces cinq pièces se fait d'une manière inégale ; celle dont l'ossification marche le plus promptement, est la portion pierreuse. La portion mastoïdienne, la portion écailleuse et la portion pierreuse se soudent entre elles dans la première année ; l'apophyse styloïde se soude à l'âge de trois ou quatre Ordre de jonction.

ans. A la naissance, la cavité glénoïde présente une surface presque plane, ce qui dépend de l'absence du conduit auditif et du faible développement de la racine transverse de l'apophyse zygomatique. Les changements ultérieurs qu'éprouve le temporal dépendent du développement 1° du conduit auditif; 2° de la cavité glénoïde ; 3° de l'apophyse mastoïde, qui se creuse de cellules d'autant plus considérables que l'individu est plus avancé en âge. Dès la première année qui suit la naissance, les saillies de la surface du rocher, si considérables chez le fœtus, se sont effacées et les creux se sont remplis.

Il est digne de remarque que les temporaux des individus les plus avancés en âge présentent des traces de la soudure de la base du rocher avec la portion écailleuse et la portion mastoïdienne.

§ 2. — DU CRANE EN GÉNÉRAL.

Position.

Les différents os qui viennent d'être étudiés, se réunissent pour former le crâne, boîte osseuse qui renferme le cerveau, le cervelet, la protubérance annulaire et le bulbe rachidien. Le crâne est situé en arrière et au-dessus de la face; il occupe la partie la plus élevée du squelette et fait suite à la colonne vertébrale.

Forme.

La *forme* du crâne (*fig.* 80) est celle d'un ovoïde aplati en bas et sur les côtés, et dont la grosse extrémité est tournée en arrière. Le crâne n'est jamais parfaitement symétrique ; mais un défaut de symétrie très-prononcé m'a paru souvent coïncider avec un état pathologique de l'encéphale. L'examen attentif du crâne d'un grand nombre d'idiots et de maniaques m'a présenté une différence remarquable entre les deux moitiés latérales de cette cavité.

Symétrie jamais complète.

Dimensions.

Les *dimensions* du crâne (*fig.* 81 et 82) ont été déterminées avec beaucoup d'exactitude par Bichat. Le *diamètre antéro-postérieur*, mesuré du trou borgne à la protubérance occipitale interne, est de 13 centimètres et demi environ; le *diamètre transversal*, mesuré de la base d'un des rochers à celle de l'autre, est de 12 centimètres ; le *diamètre vertical*, étendu de la partie antérieure du trou occipital au milieu de la suture sagittale, est un peu moindre que le diamètre transverse. En avant et en arrière du lieu où ont été mesurées la largeur et la hauteur du crâne, c'est-à-dire en avant et en arrière de la base des rochers, les diamètres diminuent progressivement. Il suit de là que la partie du crâne qui a le plus de capacité, est celle qui répond à la réunion des deux tiers antérieurs avec le tiers postérieur du crâne, c'est-à-dire à l'endroit où se trouve le concours ou, qu'on nous passe l'expression, le *confluent* du cerveau, du cervelet et de la moelle.

Fig. 80.

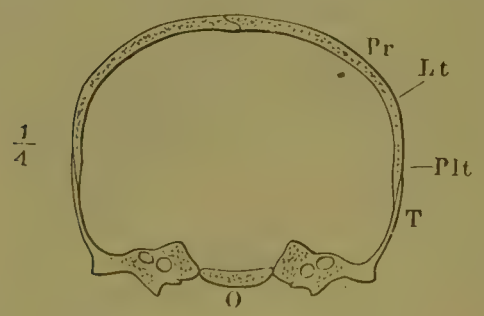

Section transversale du crâne (*).

Variétés du crâne dans sa forme et dans ses dimensions.

Mais le crâne présente de nombreuses différences, soit dans l'étendue de ses dimensions, soit dans sa forme.

Les *variétés* que présente la forme du crâne chez les différents *individus*, paraissent généralement dépendre de l'excès de tel ou tel diamètre, et il faut re-

(*) Pr, pariétal. — T, temporal. — Lt, ligne temporale. — Plt, fosse temporale.

marquer à ce sujet que l'augmentation d'un des diamètres coïncidant presque toujours avec une diminution proportionnelle dans les autres diamètres, il en résulte que la différence absolue de volume est peu considérable.

Le crâne présente aussi, dans sa forme et dans son volume, des variétés chez les différents *peuples*, ainsi que l'ont établi les recherches de Blumenbach et de Sœmmering. Chez plusieurs nations, la configuration du crâne dépend de l'usage où l'on est d'exercer sur la tête des enfants nouveau-nés une compression

Variétés d'âge, de sexe, de race.

Fig. 81.

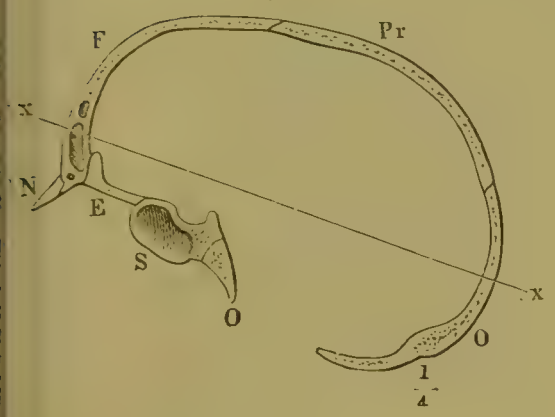

Section verticale et antéro-postérieure du crâne (*).

Fig. 82.

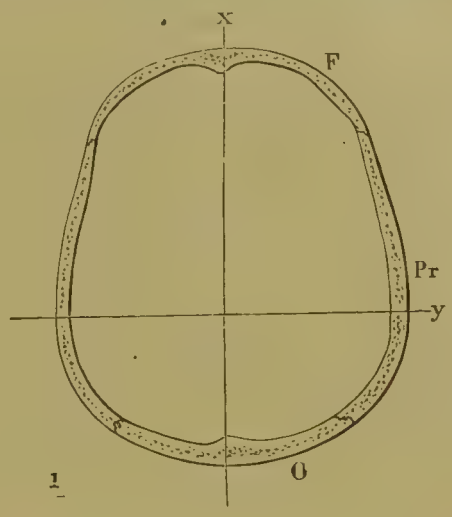

Section horizontale du crâne (**).

permanente ou fréquemment réitérée. Enfin, le crâne offre des variétés relatives à l'*âge*, au *sexe*, aux *races* : il est proportionnellement plus considérable chez le fœtus que chez l'adulte, chez l'homme que chez la femme, chez la race blanche ou caucasique que chez les autres races humaines, et notamment que chez la race nègre.

Quelles que soient, au reste, les variétés que présente le crâne, il est à remarquer qu'elles portent exclusivement sur la voûte.

Les différences portent sur la capacité du crâne.

Le crâne étant exactement moulé sur le cerveau, on a attaché un grand intérêt à l'appréciation exacte de ses dimensions, qui traduisent à l'extérieur les dimensions du cerveau : de là les diverses méthodes de mensuation imaginées pour cet objet. La plus ancienne est celle qui a été proposée par Camper, sous le nom d'*angle facial*. Cet angle est destiné à mesurer le rapport qui existe entre le volume du crâne et celui de la face. Tirez une ligne qui, des dents incisives moyennes de la mâchoire supérieure, vienne passer au-devant de la ligne médiane du front; coupez cette ligne par une autre qui, de ces mêmes dents incisives, aboutisse au conduit auditif, et vous aurez l'angle facial, qui est de 80 à 85° chez l'Européen, de 75° dans la race mongole et de 70° dans la race nègre. Cette circonstance anatomique n'avait point échappé au génie observateur des anciens. On voit, en effet, que dans les statues de leurs héros et de leurs dieux, ils ont poussé jusqu'à l'exagération la grandeur de l'angle facial, qui est de 90°, et même davantage, dans la statue du Jupiter Tonnant.

Mensuration de la voûte.

Angle facial de Camper.

(*) O, occipital. — Pr, pariétal. — F, frontal. — N, os du nez. — E, ethmoïde. — S, sphénoïde. — *xx*, diamètre antéro-postérieur.

(**) F, frontal. — Pr, pariétal. — O, occipital. — *x*, diamètre antéro-postérieur. — *y*, diamètre transversal maximum.

L'angle facial ne fournissant aucune donnée sur la capacité des régions postérieures du crâne, Daubenton a eu spécialement en vue cet objet dans la mesure qui porte le nom d'*angle occipital de Daubenton*; mais cette mesure, comme celle qui précède, comme, au reste, toutes les mesures linéaires appliquées à la détermination de la capacité du crâne, est nécessairement inexacte. D'une part, en effet, l'épaisseur variable des parois de la cavité et le développement plus ou moins considérable des sinus, d'une autre part, la saillie considérable des alvéoles ou leur affaissement, après la chute des dents, introduisent dans le problème à résoudre des données dont il n'est pas tenu compte; encore faut-il remarquer que l'angle facial et l'angle occipital n'expriment les dimensions que dans un sens. Or, la capacité d'une cavité, comme le volume d'un solide, ne peut être déterminée que par la connaissance de ses trois dimensions. Ce n'est donc que par des mesures de surface et des mesures prises à l'intérieur du crâne que la capacité de cette boîte osseuse peut être exactement appréciée. Tel est le but que s'était proposé Cuvier, en comparant l'*aire du crâne* et l'*aire de la face*, sciés verticalement d'avant en arrière.

Angle occipital de Daubenton.

Imperfection de ce mode de mensuration.

Insuffisance des mesures linéaires.

Mesures de surface.

Aires de la face et du crâne.

La coupe du crâne représente un ovale, dont la grosse extrémité est tournée en arrière; celle de la face est triangulaire. Chez l'Européen, l'aire du crâne égale quatre fois celle de la face, la mâchoire inférieure exceptée; chez le nègre, l'aire de la face augmente d'un cinquième. Le résultat le plus général auquel conduise l'examen comparatif du crâne et de la face chez l'homme et dans les mammifères, c'est que le crâne et la face sont dans un rapport inverse de développement. L'une de ces parties semble, pour ainsi dire, n'augmenter qu'aux dépens de l'autre.

Les dimensions du crâne sont en raison proportionnellement inverse de celles de la face.

A. — Des diverses régions du crâne.

Le crâne, considéré en totalité, présente à étudier une *surface extérieure* et une *surface interne* ou *encéphalique*. Dans cette étude, beaucoup d'objets déjà décrits dans l'histoire de chaque os seront seulement indiqués; ceux qui résultent de l'union des os en une pièce commune, seront examinés plus en détail.

I. — SURFACE EXTERNE DU CRANE.

La surface extérieure du crâne se divise en région supérieure ou voûte, région inférieure ou base et régions latérales.

A. *Région supérieure* ou *voûte* (*fig.* 84). — Elle est limitée par une ligne circulaire qui, partant de la bosse frontale moyenne, aboutirait à la protubérance occipitale externe, en suivant le contour de la fosse temporale. Cette région, qui est recouverte principalement par les muscles occipito-frontaux, présente :

Suture bipariétale.

Sur la ligne médiane (*fig.* 85), 1° la trace de l'union entre les moitiés primitives du frontal; 2° la suture *bipariétale* ou *sagittale* (*sagitta*, flèche, qui, en avant, coupe perpendiculairement la suture fronto-pariétale, et qui, en arrière, se termine à l'angle supérieur de la suture *occipito-pariétale* ou *lambdoïde* (λ des Grecs).

Bosses frontale, pariétale, occipitale supérieure.

Sur les côtés, trois bosses plus ou moins saillantes, suivant les individus, d'autant plus saillantes que les individus sur lesquels on les examine, sont moins avancés en âge. Ces trois bosses sont la bosse frontale, la bosse pariétale et la bosse occipitale supérieure. Entre la bosse frontale et la bosse pariétale, on

trouve la suture *fronto-pariétale*; entre la bosse pariétale et l'occipitale, se remarque la suture *lambdoïde*. Indépendamment de ces trois grandes proéminences, il existe une foule d'autres bosselures plus petites, qui ont acquis beaucoup d'importance dans le système de Gall, sous le nom de *protubérances*.

Suture fronto-pariétale, lambdoïde.

Protubérances de Gall.

B. *Région inférieure* ou *base du crâne* (*fig.* 83). — Aplatie et très-inégale, bornée en arrière par la protubérance occipitale externe (P*oe*) et la ligne demi-circulaire supérieure de l'occipital (L*ns*), en avant par la bosse nasale, elle est circonscrite latéralement par une ligne étendue de l'apophyse mastoïde (P*m*) et de l'apophyse

Limites.

Fig. 83.

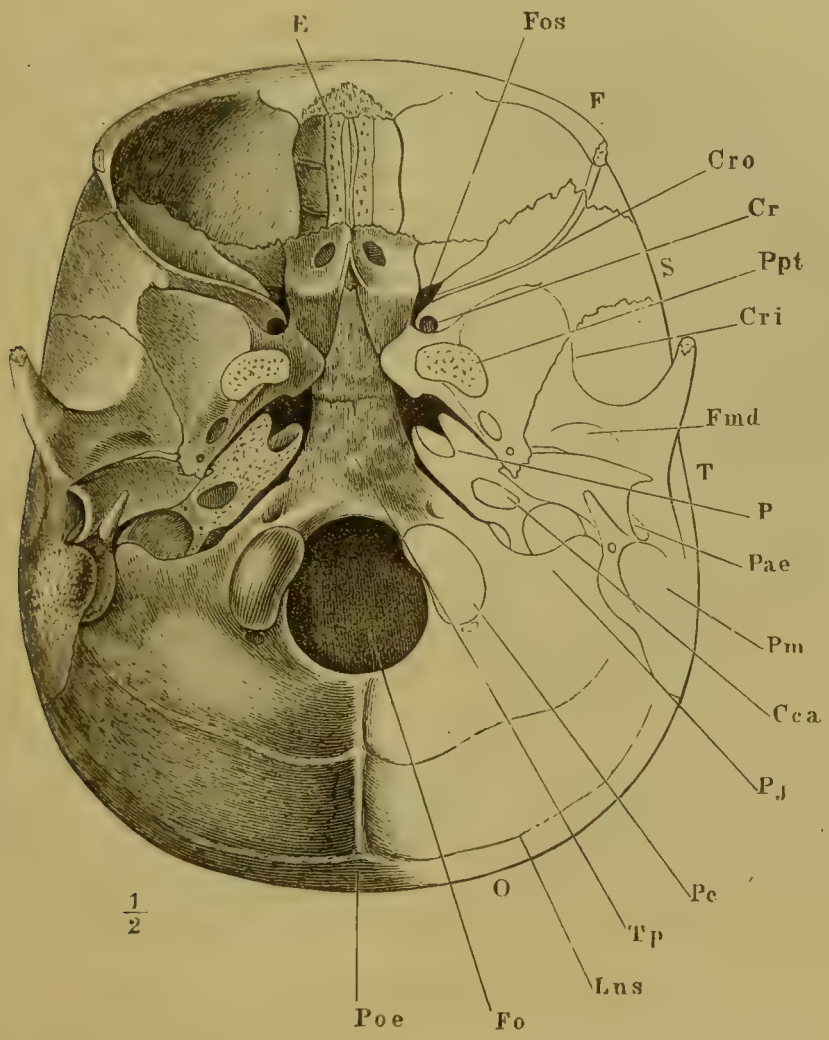

Surface extérieure de la base du crâne (*).

orbitaire externe du frontal (F) d'un côté, aux mêmes parties du côté opposé. Nous nous contenterons de décrire ici la moitié postérieure de la base du crâne; l'autre moitié sera comprise dans la description de la face, avec laquelle elle

(*) Les apophyses ptérygoïdes ont été sciées à leur base. — O, occipital. — T, temporal. — S, sphénoïde. — F, frontal. — E, ethmoïde. — P*oe*, protubérance occipitale externe. — F*o*, trou occipital. — L*ns*, ligne demi-circulaire supérieure. — T*p*, tubercule pharyngien. — P*c*, condyles de l'occipital. — P*j*, apophyse jugulaire. — C*ca*, canal carotidien. — P*m*, apophyse mastoïde. — P*ae*, trou auditif externe. — F*md*, cavité glénoïde. — C*ri*, crête sous-temporale. — P*pt*, section de l'apophyse ptérygoïde. — C*r*, trou grand rond. — C*ro*, crête orbitaire, formant le bord supérieur de la fente sphéno-maxillaire. — F*os*, fente sphénoïdale.

concourt à former les fosses orbitaires, nasales et zygomatiques. Les apophyses ptérygoïdes, en bas, et plus haut le bord postérieur du sphénoïde établissent la limite de ces deux moitiés.

Protubérance occipitale externe.

Crête occipitale externe.

Trou occipital.

Condyles.

Surface basilaire.

Suture sphéno-occipitale.

La moitié postérieure de la base du crâne présente, d'arrière en avant : 1° *sur la ligne médiane*, la protubérance occipitale externe (P*oe*), la crête occipitale externe, le trou occipital (F*o*), les condyles (P*c*), la surface basilaire (T*p*), et enfin la suture transversale qui résulte de l'articulation du corps du sphénoïde avec l'angle inférieur tronqué de l'occipital : c'est la *suture sphéno-occipitale.*

Bosses occipitales inférieures.

Lignes demi-circulaires de l'occipital.

Fosse et trou condyliens postérieurs.

Surface jugulaire.

Éminence jugulaire.

Suture pétro-occipitale.

Trou déchiré postérieur.

Fosse jugulaire.

Trou déchiré antérieur.

2° *Sur les côtés*, les bosses occipitales inférieures, offrant chez les divers sujets des différences de volume auxquelles Gall, dans son système crânologique, a attaché une grande importance. Ces bosses sont limitées en haut par la ligne demi-circulaire supérieure de l'occipital (L*ns*) ; sur leur partie moyenne se dessine la ligne courbe occipitale inférieure, séparée de la précédente par des empreintes musculaires. Entre la ligne courbe occipitale inférieure et le trou occipital se voient encore des inégalités, destinées aussi à des insertions de muscles. Plus en avant, on trouve la fosse condylienne postérieure et le trou condylien postérieur, dont l'existence n'est pas constante. En dehors des condyles de l'occipital, est la surface jugulaire, l'éminence de même nom (P*j*) et la *suture pétro-occipitale*, obliquement dirigée d'arrière en avant et de dehors en dedans, sans engrenure et même sans juxtaposition complète des os, et terminée en arrière par une ouverture considérable, à bords inégaux, nommée *trou déchiré postérieur* (foramen jugulare, F*rj*, *fig.* 86), lequel est divisé par une languette osseuse en deux portions, l'une *antérieure*, plus petite, à travers laquelle passent des nerfs, l'autre *postérieure*, plus grande, appelée *fosse jugulaire* et recevant un renflement veineux considérable, nommé *golfe de la veine jugulaire.* La suture pétro-occipitale se termine en avant à une autre ouverture inégale, de forme triangulaire, fermée par un cartilage, véritable fontanelle, qui se trouve à la limite de trois os, l'occipital, le temporal et le sphénoïde : c'est le *trou déchiré antérieur* (foramen lacerum, F*rl*, *fig.* 86). Au-devant de la suture pétro-occipitale, se voient la face inférieure du rocher avec ses nombreuses aspérités, puis, d'arrière en avant, l'apophyse mastoïde (P*m*), la rainure digastrique, le trou stylo-mastoïdien, l'apophyse styloïde et son *chaton* ou sa *gaîne*, l'orifice inférieur du canal carotidien (C*ca*). Plus en avant est la *suture pétro-sphénoïdale*, à l'extrémité externe de laquelle s'ouvre, par un orifice dirigé obliquement en avant et en bas, la portion osseuse de la *trompe d'Eustache.*

Toutes les sutures de la moitié postérieure de la base aboutissent au trou déchiré antérieur.

Ainsi, toutes les sutures de la moitié postérieure de la base du crâne ont pour aboutissant le trou déchiré antérieur (*fig.* 86) : de l'angle interne part la suture sphéno-occipitale, qui s'étend transversalement d'un des trous déchirés antérieurs à l'autre ; de l'angle externe part la suture pétro-sphénoïdale, qui se continue avec la scissure de Glaser ; de l'angle postérieur part la suture pétro-occipitale, qui s'unit à angle obtus avec la suture occipito-mastoïdienne. Toutes ces sutures, sans exception, se font par juxtaposition, et non par engrenure, comme les sutures de la voûte.

Région mastoïdienne.

C. *Régions latérales du crâne* (*fig.* 84). Bornée en arrière par la suture lambdoïde, en avant par l'apophyse orbitaire externe, en haut par la ligne courbe temporale, cette région, plus ou moins bombée, suivant les sujets, est néanmoins la portion la plus aplatie de la voûte. Elle présente, d'arrière en avant : 1° la *région mastoïdienne*, le trou mastoïdien, le conduit auditif externe, la cavité

glénoïde et la racine transverse de l'apophyse zygomatique; 2° la *région* ou *fosse temporale*, concave en avant, convexe en arrière, bornée en bas et en dehors par l'*arcade zygomatique* ou *anse de la tête*, très-écartée du crâne, et dont l'écartement est en général très-considérable chez les carnivores; bornée en bas et en dedans par une crête (crête sous-temporale, *Cri*, *fig.* 90), qui sépare la fosse temporale de la fosse zygomatique. La fosse temporale est sillonnée de sutures nombreuses, dont voici la disposition : *a.* on voit descendre verticalement la suture

Région ou fosse temporale.

Sutures de la fosse temporale.

Fig. 84.

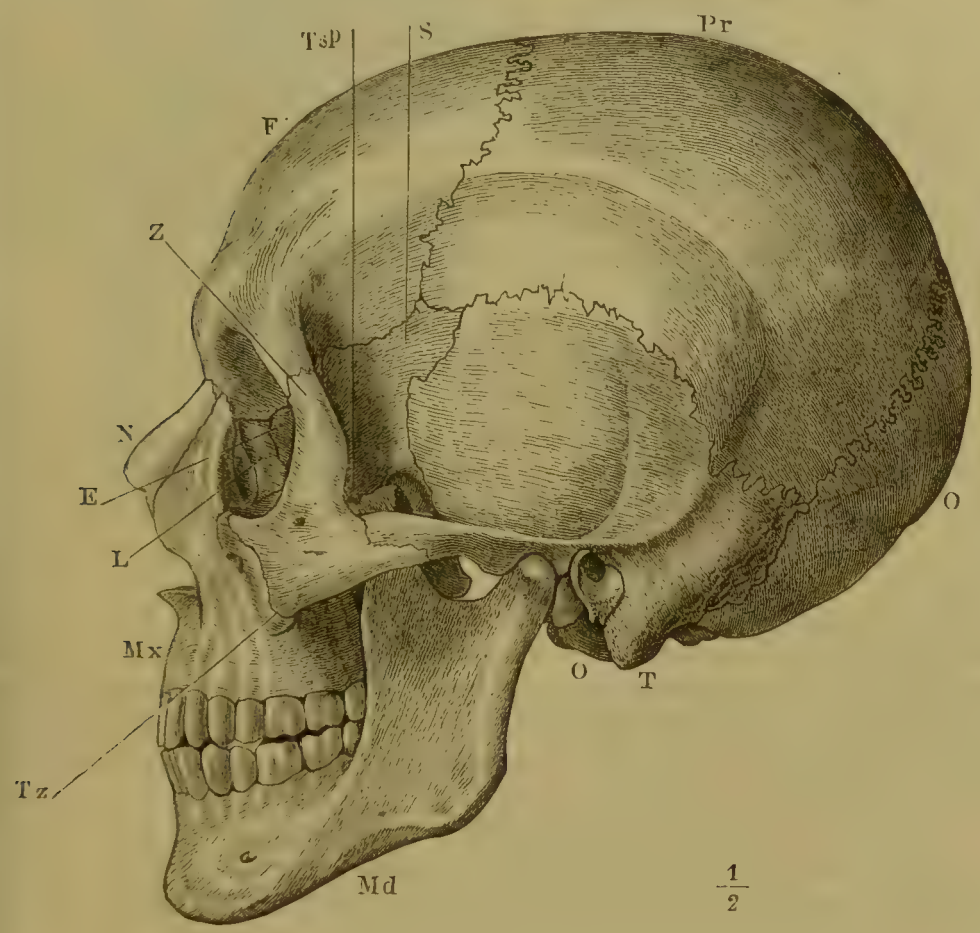

Tête vue de profil (*).

fronto-pariétale; *b.* de l'extrémité inférieure de cette suture, on en voit partir deux autres, une en avant : c'est la suture *sphéno-frontale*; l'autre en arrière : c'est la *sphéno-pariétale*. Chacune d'elles ne tarde pas à se subdiviser en deux branches. De la sphéno-pariétale naissent : *c.* la *sphéno-temporale*, qui suit une direction descendante et va se terminer à la scissure de Glaser, et *d.* la *temporo-pariétale*, qui marche horizontalement et va se continuer avec la suture lambdoïde. Les sutures sphéno-temporale et temporo-pariétale font toutes deux partie de ce qu'on a nommé *suture écailleuse*. De la suture *sphéno-frontale*, que nous avons

Sutures sphéno-frontale, Sphéno-pariétale.

Les sutures sphéno-temporale et temporo-pariétale constituent la suture écailleuse.

(*) O, occipital. — Pr, pariétal. — S, sphénoïde. — F, frontal. — Z, os malaire. — N, os du nez. — E, ethmoïde. — L, os lacrymal. — Mx, maxillaire supérieur. — Md, maxillaire inférieur. — T, temporal. — Tsp, tubercule épineux. — Tz, tubercule malaire.

Sutures fronto-jugale, et sphéno-jugale.

négligée un moment, naissent : *e.* la suture *fronto-jugale* (1), qui marche horizontalement, et *f.* la suture *sphéno-jugale*, qui est descendante. Les dénominations données à ces sutures indiquent pour chacune les os dont elle est formée. Le système d'exposition que nous venons d'adopter, nous a paru le plus propre à faciliter le souvenir de ces nombreuses sutures, en les subordonnant les unes aux autres. Le tableau suivant résume très-exactement ce qui vient d'être dit.

Suture fronto-pariétale.	Sphéno-pariétale.	Sphéno-temporale. Temporo-pariétale.
	Sphéno-frontale.	Fronto-jugale. Sphéno-jugale.

Disposition générale des biseaux dans ces sutures.

Toutes ces sutures ont ceci de très-remarquable que tous ou presque tous les os qui concourent à leur formation, sont taillés en biseau en manière d'écaille, et, de plus, que l'écaille de tout os placé au-dessus est recouverte par l'écaille de l'os placé au-dessous ; en sorte que chaque écaille inférieure empêche la supérieure corespondante de se porter en dehors et lui résiste à la manière des arcs-boutants. (Voyez *Arthrologie, Mécanisme du crâne.*)

II. — SURFACE INTERNE DU CRANE.

Pour bien voir la surface interne du crâne, il faut le soumettre à deux coupes, l'une horizontale, dirigée de la protubérance occipitale à la bosse frontale moyenne, l'autre verticale, dirigée d'avant en arrière sur la ligne médiane.

Crête frontale. Gouttière longitudinale.

1° *Voûte du crâne* (*fig.* 85). — On y trouve, d'avant en arrière, *a.* sur la *ligne médiane*, la crête frontale, la *gouttière longitudinale*, peu profonde, prolongée en avant jusqu'à la crête frontale, en arrière jusqu'à la protubérance occipitale interne et présentant dans le sens de sa longueur la trace linéaire de l'union des deux pièces qui forment le frontal pendant les premières années de la vie et la face interne de la suture sagittale (*Ss*). La gouttière longitudinale loge dans toute sa longueur le sinus longitudinal supérieur ; elle présente l'orifice interne des trous pariétaux.

Fosses frontales. Suture fronto-pariétale. Fosse pariétale. Suture lambdoïde. Fosses occipitales supérieures. Gouttières vasculaires.

b. Sur les côtés, les fosses frontales, au niveau des bosses du même nom, la face interne de la suture fronto-pariétale, la face interne du pariétal et la fosse pariétale, la suture lambdoïde et les fosses occipitales supérieures.

Faisons remarquer, à l'égard des fosses, qu'elles sont toutes plus profondes que ne semblerait l'indiquer la saillie des bosses correspondantes, parce qu'elles sont creusées en partie aux dépens de l'épaisseur des os ; à l'égard des *sutures*, qu'elles sont beaucoup moins profondément dentelées à la face interne qu'elles ne le sont à la face externe du crâne.

Du reste, toute la face interne de la voûte est parcourue de gouttières rameuses, creusées principalement sur les pariétaux ; les unes sont veineuses, les autres artérielles. Les gouttières veineuses, qui n'existent pas d'une manière manifeste chez tous les sujets, mais qui sont quelquefois énormes, se distinguent des gouttières artérielles par les trous dont elles sont criblées.

2° *Base du crâne* (*fig.* 86). — Elle présente trois séries de fosses ou trois régions,

(1) L'os malaire porte le nom d'os jugal, d'où les noms de fronto-jugale et de sphéno-jugale.

disposées comme par étages sur un plan incliné d'avant en arrière et de haut en bas. On les distingue en région antérieure, moyenne et postérieure.

A. *Région antérieure* ou *ethmoïdo frontale.* — Constituée par le frontal (F), l'ethmoïde (E) et les petites ailes du sphénoïde (Ao), elle présente : *a. à sa partie*

Fig. 85.

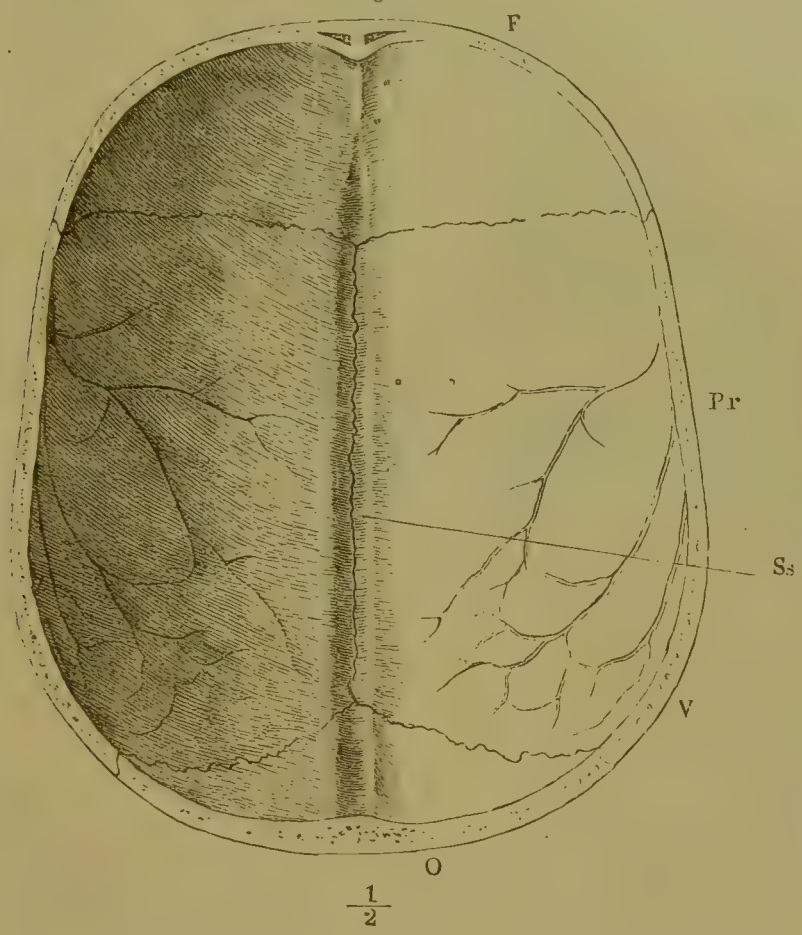

Surface interne de la voûte crânienne (*).

moyenne et en avant, la *fosse ethmoïdale*, divisée par l'apophyse crista-galli (Cg) en deux gouttières profondes, antéro-postérieures, *gouttières ethmoïdales*. Cette apophyse est séparée de la crête frontale par une échancrure, au fond de laquelle est le trou borgne. Dans les gouttières ethmoïdales se voient les trous de la lame criblée (Fcr), la fente ethmoïdale, destinée au filet ethmoïdal du rameau nasal, la trace interne de la *suture ethmoïdo-frontale*, dirigée d'avant en arrière, l'orifice des trous orbitaires internes, la trace de la suture *ethmoïdo-sphénoïdale*, dirigée transversalement. Derrière la fosse ethmoïdale est la surface olfactive, légèrement déprimée de chaque côté de la ligne médiane, pour le passage des nerfs olfactifs ; cette surface appartient aux petites ailes du sphénoïde.

Fosses et gouttières ethmoïdales.

Surface olfactive.

b. Sur les côtés, les bosses orbitaires, si remarquables par la saillie de leurs mamelons, parcourues par de très-petites gouttières pour des rameaux de l'artère méningée. On y voit encore la *suture fronto-sphénoïdale*, qui indique l'union des petites ailes du sphénoïde avec la portion orbitaire du frontal. Les bosses orbitaires soutiennent les lobes antérieurs du cerveau.

Bosses orbitaires.

(*) O, occipital. — V. — Pr, pariétal. — F, frontal. — Ss, gouttière longitudinale.

Partie médiane.

B. *Région moyenne* ou *sphéno-temporale.* — Elle présente : *a. dans sa partie médiane*, formée par le corps du sphénoïde, la gouttière optique, la fosse *pituitaire*, profondément excavée en arrière, la lame carrée (Ds), les gouttières caverneuses, les apophyses clinoïdes antérieures (Pca) et postérieures.

b. Sur les côtés, deux fosses très-profondes, répondant aux cornes sphénoïdales du cerveau, nommées *fosses latérales moyennes* de la base du crâne ; larges en dehors, étroites en dedans, elles sont bornées en avant par le bord postérieur des petites ailes du sphénoïde, en arrière par le bord supérieur de la pyramide. Ces fosses, qu'on pourrait appeler *sphéno-temporales*, sont formées par la face supérieure et antérieure de la pyramide, la face interne de la portion écailleuse du temporal et la face supérieure des grandes ailes du sphénoïde. Elles présentent, d'avant en arrière, la fente sphénoïdale (Fos), le trou grand rond ou maxillaire supérieur (Cr), le trou ovale ou maxillaire inférieur (Fo), le trou petit rond ou sphéno-épineux (Fs), l'orifice interne du trou déchiré antérieur (Frl) et l'hiatus de Fallope. On y voit la réunion du sphénoïde avec la portion écailleuse, d'une part, avec la portion pierreuse, de l'autre (*sutures sphéno-temporale, pétro-sphénoïdale*). Ces fosses, mamelonnées comme d'ailleurs toute la surface du crâne qui répond au cerveau, sont traversées, d'arrière en avant et de dedans en dehors, par une gouttière

Fosses sphéno-temporales.

Fig. 86.

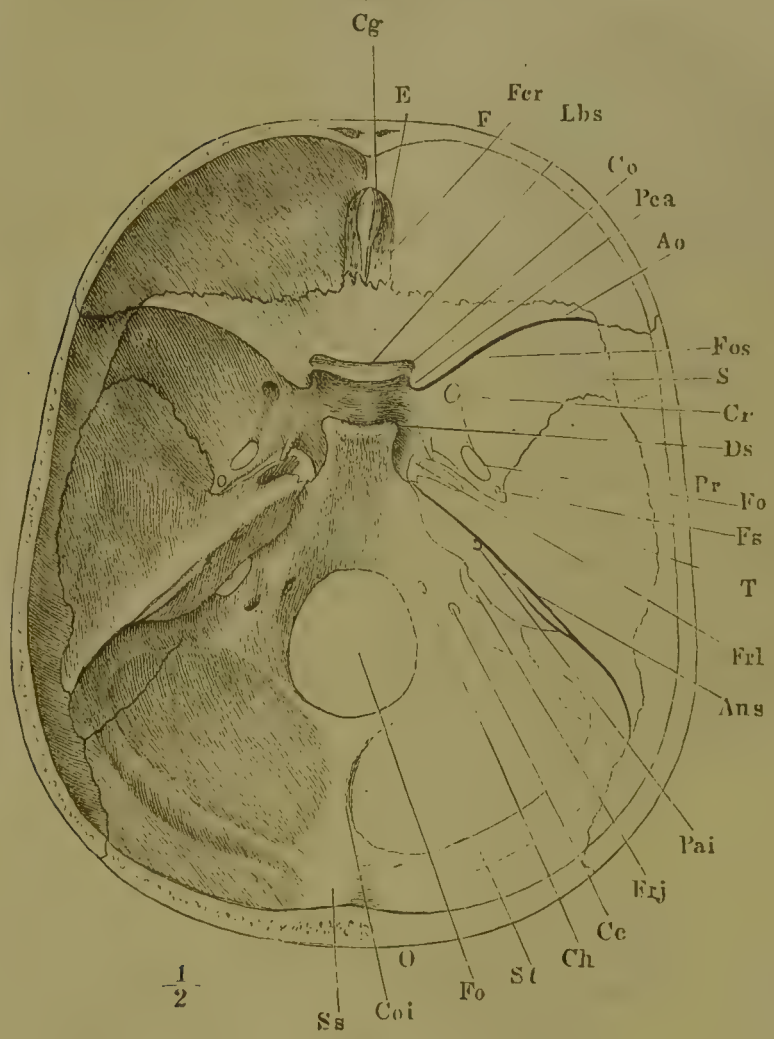

Face interne de la base du crâne (*).

Gouttière rameuse de l'artère méningée moyenne.

(*) O, occipital. — T, temporal. — Pr, pariétal. — S, sphénoïde. — F, frontal. — E, ethmoïde. — Ss, gouttière sagittale. — Coi, crête occipitale interne. — Fo, trou occipital. — St, gouttière latérale. — Ch, trou condylien antérieur. — Cc, trou condylien postérieur. — Frj, trou déchiré postérieur. — Pai, trou auditif interne. — Ans, bord supérieur de la pyramide. — Frl, trou déchiré antérieur. — Fs, trou sphéno-épineux. — Fo, trou ovale. — Ds, lame quadrilatère. — Cr, trou grand rond. — Fos, fente sphénoïdale. — Ao, petites ailes du sphénoïde. — Pca, apophyses clinoïdes antérieures. — Co, canal optique. — Lbs, bord sphénoïdal. — Fcr, lame criblée. — Cg, apophyse crista-galli.

qui, née du trou sphéno-épineux (*Fs*), longe le bord externe du sphénoïde, ou plutôt est creusée sur la suture sphéno-écailleuse, et se subdivise bientôt en deux branches : l'une antérieure, plus considérable, qui poursuit son trajet jusqu'à l'angle antérieur inférieur du pariétal, où elle se continue avec la gouttière rameuse antérieure de cet os; l'autre postérieure, qui se dirige horizontalement en arrière, et gagne l'angle antérieur et inférieur du pariétal. Dans certains cas, la portion de gouttière étendue du trou petit rond au sommet de la petite aile du sphénoïde a un diamètre presque égal à celui des gouttières latérales; presque toujours alors cette portion de gouttière est criblée de trous. Elle contient l'artère méningée moyenne et une grosse veine.

C. *Région postérieure* ou *temporo-occipitale*. — Elle présente : *a. à la partie moyenne*, la *gouttière basilaire*, formée par l'occipital et par la lame carrée, la *suture sphéno-occipitale*, le trou occipital (*Fo*), les trous condyliens antérieurs (*Ch*), la crête occipitale interne (*Coi*), la protubérance du même nom. Gouttière basilaire.

b. Sur les côtés, les *fosses occipitales inférieures*, les plus profondes de toutes les fosses du crâne, formées par la face postérieure et supérieure du rocher, par la presque totalité de la face encéphalique de l'occipital, et un peu par l'angle inférieur et postérieur du pariétal. On y trouve le *trou déchiré postérieur* (*Frj*), la trace de la suture qui unit le temporal à l'occipital et, le long de la suture pétro-occipitale, une petite gouttière nommée *gouttière pétreuse inférieure*. Fosses occipitales inférieures.

La fosse occipitale inférieure est bornée en haut par une gouttière large et profonde, destinée à loger le sinus latéral et qu'on appelle *gouttière latérale* (*St*). Cette gouttière commence à la protubérance occipitale interne et se porte horizontalement en dehors jusqu'à la base du rocher ; là, elle s'élargit encore, contourne la base du rocher, en se prolongeant dans la fosse occipitale de haut en bas et de dehors en dedans ; arrivée à la suture occipito-mastoïdienne, elle se relève, pour se terminer dans le trou déchiré postérieur. Par la gouttière latérale, la fosse occipitale inférieure est divisée en deux parties : l'une antérieure, formée par le plan postérieur et supérieur du rocher, l'autre postérieure, formée par l'occipital. Dans cette gouttière viennent s'ouvrir le *trou mastoïdien*, le *trou condylien postérieur* (*Cc*), quand il existe, ainsi que les *gouttières pétreuses supérieure* et *inférieure*. Gouttière latérale.

Rien de plus variable que les dimensions des gouttières latérales ; le plus souvent la gauche est moins large et moins profonde que la droite, surtout dans sa portion horizontale.

Parmi les éminences et dépressions que présente la surface interne du crâne, les plus prononcées sont celles de la base ; cette disposition s'observe surtout aux bosses orbitaires et aux fosses moyennes et latérales. Depuis les travaux de Gall et de Spurzheim, on est revenu à l'opinion des anciens, qui regardaient ces éminences et ces enfoncements comme répondant, celles-là aux anfractuosités, ceux-ci aux circonvolutions du cerveau : le crâne est, en effet, moulé sur le cerveau, et, pour s'en convaincre, on n'a qu'à répéter une expérience que j'ai faite plusieurs fois sur cet objet. Enlevez le cerveau de la cavité du crâne, remplissez cette cavité de plâtre gâché, que vous retirerez lorsqu'il aura été desséché ; vous trouverez sur le moule en plâtre l'image fidèle des circonvolutions et des anfractuosités du cerveau. Aussi, dans l'hydrocéphale chronique, où les inégalités du cerveau s'effacent par l'accumulation du liquide, la surface interne du crâne présente-t-elle à peine des vestiges d'éminences et de dépressions. Le tissu osseux, malgré sa dureté, se moule aisément sur les organes et cède avec fa- La surface interne du crâne est moulée sur la surface du cerveau.

cilité à la compression qu'exercent sur lui les parties molles. Il est rare d'ouvrir le crâne d'un sujet un peu avancé en âge, sans rencontrer dans quelques points une usure plus ou moins considérable des parois crâniennes, soit par des amas de petits corps blancs appelés Glandes de Pacchioni, soit par des veines dilatées.

Un point anatomique digne d'attention est l'absence, à la surface externe du crâne, de dispositions correspondantes à celles de la surface intérieure. Voyez la voûte orbitaire, comparée à la face crânienne de la portion orbitaire du frontal. C'est aux dépens du diploé que sont en partie creusées les impressions digitales. Les deux lames compactes qui constituent les os du crâne, sont en quelque sorte indépendantes l'une de l'autre : l'interne appartient, si l'on peut parler ainsi, à l'encéphale, l'externe appartient au système locomoteur ; le diploé est la limite de ces deux lames. Ce fait anatomique contrarie la doctrine de Gall sur les protubérances ; il prouve, en effet, que les circonvolutions cérébrales ne se traduisent point fidèlement à l'extérieur par des saillies ou protubérances correspondantes.

Indépendance des deux lames des os du crâne.

Pour compléter l'histoire anatomique du crâne, il nous reste à faire connaître : 1° le crâne considéré comme région de la colonne vertébrale (1) ; 2° son développement général ; 3° les connexions de ses diverses pièces. (Voyez, pour ce dernier article, l'*Arthrologie*.)

B. — Du crâne considéré comme région de la colonne vertébrale.

Nous connaissons maintenant les diverses pièces qui constituent le crâne, et le crâne dans son ensemble. Nous pouvons donc jeter un coup d'œil philosophique sur cette boîte osseuse, que nous avons déjà présentée plusieurs fois comme une dépendance du canal rachidien, comme le renflement céphalique de ce canal.

Le crâne peut être considéré comme région céphalique du rachis.

Sous ce point de vue, le crâne peut être envisagé comme la région supérieure ou céphalique du rachis et, à l'aide d'une induction légitime, il nous sera presque aussi facile d'apprécier les analogies et les différences entre les vertèbres céphaliques et les vertèbres proprement dites que les analogies et les différences entre les vertèbres des autres régions.

Coupe qui rend manifeste l'analogie du crâne et du rachis.

Prenez une colonne céphalo-rachidienne, soumettez-la à une coupe verticale antéro-postérieure qui la divise en deux moitiés latérales, et vous verrez la cavité rachidienne se continuer avec la cavité crânienne, les corps de vertèbre se continuer avec le crâne par l'apophyse basilaire, le corps du sphénoïde, l'apophyse *crista-galli* et la lame perpendiculaire de l'ethmoïde ; vous verrez encore les lames vertébrales remplacées par la voûte osseuse formée, en arrière, par l'occipital, en avant, par le frontal, au milieu, par les pariétaux et par la portion écailleuse des temporaux ; les apophyses épineuses, représentées par la crête et la protubérance occipitales externes, atrophiées en quelque sorte chez l'homme, mais très-développées chez les animaux et se prolongeant sur les pariétaux ; les apophyses transverses, continuées par les apophyses mastoïdes, zygomatiques et orbitaires externes. Nous retrouverons enfin les trous de conjugaison, mais modifiés, ainsi qu'on va le voir.

(1) L'analogie que les naturalistes ont si ingénieusement établie entre le crâne et la colonne vertébrale, est tellement passée dans le domaine de l'enseignement que j'ai cru devoir présenter ici les considérations principales sur lesquelles elle s'appuie.

La colonne vertébrale étant composée de deux portions, dont l'une sert de colonne de soutènement, l'autre, de cavité protectrice, on concevra sans peine que la première devait être rudimentaire dans la région céphalique, qui n'avait rien à supporter, tandis que la seconde devait être à son *maximum* de développement, parce qu'elle était destinée à protéger un organe qui est également, chez l'homme, à son *maximum* de développement, l'encéphale ; de même que, par opposition, nous avons vu les corps des premières vertèbres sacrées s'agrandir aux dépens de leur cavité. L'immobilité des différentes pièces qui constituent le crâne, ne nous empêchera pas d'accepter un semblable rapprochement, car nous avons déjà vu une soudure, plus complète encore, pour la région sacro-coccygienne.

La cavité protectrice est à son maximum de développement.

Cela posé, nous admettrons *trois vertèbres céphaliques :* une postérieure ou occipitale, une moyenne ou sphéno-temporo-pariétale, une antérieure ou sphéno-ethmoïdo-frontale.

On peut admettre trois vertèbres céphaliques.

1° La *vertèbre postérieure* ou *occipitale* a pour *corps* l'apophyse basilaire, pour *lames* la portion large de l'occipital, que nous pouvons considérer comme formée par la réunion de deux lames vertébrales étalées ; le *trou* ou *foramen* rachidien est le trou occipital, limité en avant par le corps, et en arrière par les lames ; l'*apophyse épineuse* est représentée par la protubérance occipitale externe et la crête du même nom, qui donnent attache aux muscles extenseurs de la tête, analogues des spinaux postérieurs ; l'*apophyse transverse* est représentée par l'apophyse mastoïde, qui donne attache aux muscles latéraux. La portion pierreuse du temporal pourrait être rattachée au corps de la vertèbre occipitale, s'il n'était pas plus rationnel de la considérer comme un os surnuméraire, un os de remplissage, destiné à servir de réceptacle à un sens spécial.

Vertèbre postérieure ou occipitale.

2° La *vertèbre moyenne* ou *sphéno-temporo-pariétale* a pour *corps* le corps du sphénoïde ou sphénoïde postérieur. Peu importe qu'il soit creusé ou non d'une cavité qui le renfle en ampoule et en augmente le volume. L'*arc* ou les *lames* sont formées par les grandes ailes du sphénoïde, la portion écailleuse du temporal et les pariétaux ; cet arc, étroit à sa jonction avec le corps, s'élargit prodigieusement pour former la plus grande partie de la voûte du crâne. Le *trou* ou anneau est l'espace qui sépare le corps du sphénoïde de la voûte crânienne.

Vertèbre moyenne ou sphéno-temporo-pariétale.

3° La *vertèbre antérieure* ou *sphéno-ethmoïdo-frontale* est en avant ce que la vertèbre occipitale est en arrière, et ferme dans le premier sens la cavité crânienne. Le *corps*, bien plus rudimentaire que dans les vertèbres précédentes, parce qu'il n'entre pour rien dans le mécanisme du crâne, est constitué par l'apophyse *crista-galli*, la *lame verticale de l'ethmoïde*, qui lui fait suite (1), et par la portion du corps du sphénoïde qui soutient les petites ailes du sphénoïde (sphénoïde antérieur des animaux et du fœtus humain). L'*arc* ou les *lames* sont représentées par la totalité du frontal, qui peut être considéré comme formé de deux lames réunies sur la ligne médiane par un de leurs bords ; le *trou* est remplacé par la concavité du frontal. Point d'*apophyse épineuse*. Pour *apophyses transverses*, nous trouvons les apophyses orbitaires externes, qui soutiennent, comme les apophyses zygomatiques, une partie de la face.

Vertèbre antérieure ou sphéno-ethmoïdo-frontale.

Restent maintenant à démontrer les *trous de conjugaison*. Il semble, au premier

Des trous de conjugaison crâniens.

(1) Il est bon de rappeler que l'apophyse crista-galli et la lame verticale de l'ethmoïde ne constituent qu'une seule lame continue, coupée perpendiculairement par la lame criblée ; l'apophyse *crista-galli* n'est autre chose que la portion de la lame verticale qui est située au-dessus de la lame criblée.

abord, presque impossible de rattacher les trous si multipliés dont est percée la base du crâne, à la loi si simple qui préside aux trous de conjugaison de la colonne vertébrale, lesquels résultent tous, sans exception, de la *conjugaison* des échancrures correspondantes de deux vertèbres voisines. Cependant, rien de plus facile. Rappelons d'abord que la région sacrée nous a présenté deux fois plus de trous de conjugaison que les autres régions, en raison de la soudure des vertèbres qui la constituent. Du crâne devaient sortir un grand nombre de nerfs, destinés à se distribuer au loin ; ne soyons donc pas étonnés si les trous de conjugaison seront multiples et en quelque sorte divisés. L'anatomie comparée lèverait d'ailleurs tous nos scrupules, en nous montrant dans certaines régions de la colonne vertébrale proprement dite les trous de conjugaison multipliés eux-mêmes.

Les trous de conjugaison du crâne sont multiples et comme divisés.

Cela posé, à quelles parties livrent passage les trous de conjugaison du rachis? A des nerfs et à des veines. Les nerfs vont donner le sentiment et le mouvement à toutes les parties du corps, mais le sentiment du tact seulement. Lorsque des vaisseaux artériels ont dû être protégés par la colonne vertébrale, ils occupent un canal bien distinct du canal vertébral ; le canal creusé aux dépens de la base des apophyses transverses cervicales, le canal rachidien antérieur des animaux dont l'aorte se prolonge au delà du tronc, en sont des exemples. Ainsi, nous devons, au crâne, éliminer les trous ou canaux qui donnent passage à des nerfs spéciaux ou qui conduisent des artères dans le crâne. Or, ces trous sont : 1° les trous de la lame criblée de l'ethmoïde, par lesquels s'exprime le nerf de l'olfaction ; 2° les trous optiques, destinés à l'organe de la vision ; 3° le conduit auditif interne, destiné au nerf de l'audition ; 4° le trou déchiré antérieur, et le canal carotidien, destiné à conduire l'artère carotide interne dans la cavité du crâne ; 5° le trou sphéno-épineux, pour l'artère et la veine méningées moyennes.

Analyse des trous crâniens.

On doit faire le départ des trous qui donnent passage à des nerfs spéciaux et aux artères.

Cette élimination faite, rien de plus facile que le parallèle des trous de la base du crâne avec les trous de conjugaison du rachis. D'abord, ces trous sont concentrés à la base du crâne, à côté du corps des vertèbres céphaliques, de la même manière que les trous de conjugaison du rachis sont ciselés sur le pédicule qui unit le corps à l'arc des vertèbres. Les trous de conjugaison rachidiens sont formés par la réunion de deux vertèbres ; or, il n'y a que trois vertèbres pour la région céphalique ; donc il doit n'y avoir que deux trous de conjugaison de chaque côté..

Situation des trous de conjugaison.

1° Le *trou de conjugaison postérieur du crâne* résulte de la juxtaposition de la vertèbre occipitale et de la vertèbre moyenne ; il est représenté par le *trou déchiré postérieur*, auquel nous rapportons le *trou condylien antérieur*. Qu'importe que des lamelles osseuses les séparent ! Nous verrons, en effet, à l'occasion de l'articulation occipito-atloïdienne, qu'un canal fibreux unique, formé par des faisceaux que nous appellerons de renforcement, contient à la fois le nerf grand hypoglosse, qui passe par le trou condylien antérieur, les nerfs pneumo-gastrique, glosso-pharyngien et accessoire de Willis et la veine jugulaire interne, qui passent par le trou déchiré postérieur. A ce canal fibreux font suite les trous osseux déchiré postérieur et condylien antérieur. Or, de même que les trous de conjugaison rachidiens donnent passage à des veines et sont proportionnels au diamètre des veines qui les traversent, de même le trou de conjugaison postérieur du crâne donne passage à la veine jugulaire interne, et le trou déchiré postérieur est proportionnel au développement de cette grosse veine.

Le trou déchiré postérieur et le trou condylien antérieur constituent le trou de conjugaison postérieur.

B. Le *trou de conjugaison antérieur du crâne* se trouve sur les limites de la ver-

tèbre moyenne et de la vertèbre antérieure ; il est essentiellement représenté par la *fente sphénoïdale,* autour de laquelle se groupent les *trous maxillaire supérieur* et *maxillaire inférieur*. Par cette fente et ces trous passent la sixième, la quatrième, la troisième et la cinquième paire, dont la distribution, si compliquée, a nécessité les trous maxillaires supérieur et inférieur ; par la fente sphénoïdale passent en outre, non-seulement la veine ophthalmique, mais encore un plexus veineux très-analogue aux veines des trous de conjugaison et que nous décrirons plus tard. A ce trou de conjugaison doit se rallier, malgré l'intervalle qui l'en sépare, le canal destiné au nerf facial.

La fente sphénoïdale, les trous maxillaire supérieur et inférieur et même le canal du nerf facial constituent le trou de conjugaison antérieur.

Telle est la manière dont il convient d'envisager le crâne, considéré dans ses rapports avec la colonne vertébrale. Poussée plus loin, l'analogie nous paraît bien plus nuisible que profitable à la science. Chargés par la nature de cet ouvrage de transmettre intact le dépôt de l'anatomie classique, nous ne cesserons de prémunir contre les écarts de cette anatomie transcendante qui fait consister un grand mérite, non dans des découvertes positives, qu'elle abandonne aux esprits vulgaires, mais dans des rapprochements bizarres, qui ne reposent sur aucune base sérieuse (1).

§ 3. — DÉVELOPPEMENT GÉNÉRAL DU CRANE.

Le développement du crâne est remarquable par sa grande précocité. De très-bonne heure, la tête, sous la forme d'une vésicule ovoïde, l'emporte de beaucoup sur tout le reste du corps. Relativement à l'ordre suivant lequel s'ossifient les diverses pièces du crâne, on peut remarquer que les os de la voûte s'ossifient avant ceux de la base, de la même manière que, dans les vertèbres, l'ossification des lames précède celle des corps. Dans les deux cas, l'évolution est plus prompte dans la portion qui remplit plus spécialement un office de protection.

Précocité de développement du crâne.

A. — **Os du crâne à la naissance.**

Les os de la voûte paraissent avant ceux de la base. Mais, à la naissance, l'ossification est beaucoup moins avancée à la voûte qu'à la base ; en sorte que, dans le fœtus à terme, les os de la base forment un tout solide et sont immobiles, tandis que les os de la voûte sont séparés par des espaces membraneux, qui leur permettent des mouvements assez étendus. A cette époque, la voûte du crâne est en quelque sorte malléable.

Le progrès de l'ossification est plus rapide à la base qu'à la voûte du crâne.

A la naissance, on ne rencontre rien d'analogue à ce mode d'union qu'on nomme Sutures. Chaque os présente néanmoins, à sa circonférence, des dentelures, que l'on a comparées à celles d'un peigne. L'existence de ces dentelures avant l'époque à laquelle les os sont arrivés au contact, prouve qu'elles ne sont point un effet mécanique de la rencontre des os entre eux. La seule influence mécanique qu'elles éprouvent dans leur formation, c'est la déviation des dentelures qui se rencontrent. La suture frontale est celle qui se forme la première.

Absence des sutures.

Une autre particularité de cette époque du développement est l'existence de ces intervalles membraneux qu'on nomme *fontanelles*. Voici le mécanisme de leur formation : l'ossification de chaque os marchant du centre vers la circonfé-

Fontanelles.

(1) On pourrait à la rigueur considérer les apophyses jugulaires, qui quelquefois s'articulent avec l'apophyse transverse de l'atlas, comme représentant les apophyses articulaires inférieures de la vertèbre occipitale.

rence, les points les plus éloignés du centre sont les derniers atteints par l'ossification. Or, comme dans les os larges les portions les plus éloignées du centre sont les angles, il en résulte que, là où se trouvent plusieurs angles, il existe un espace non ossifié : c'est cet espace qui porte le nom de *fontanelle*. Toutes les fontanelles ont été indiquées dans la description des os du crâne ; leur étude particulière se rattache à l'histoire de l'accouchement, à raison des signes importants qu'elles fournissent pour déterminer la position de l'enfant. A quatre ans, toute trace des fontanelles a, en général, complétement disparu.

B. — Des os wormiens.

Os wormiens.

Les os wormiens devant être considérés comme des points supplémentaires d'une ossification quelquefois trop lente, nous croyons devoir en placer la description dans cette histoire générale du développement du crâne.

Noms.

Ainsi nommés parce qu'on en attribue la première description à Wormius, médecin de Copenhague, les *os wormiens* portent aussi le nom d'*os épactaux, os complémentaires* du crâne, *ossa triquetra, ossa raphogeminantia.* Ils n'ont rien de constant, ni dans leur siége, ni dans leur nombre, ni dans leur forme, ni dans leur volume. On peut dire cependant que c'est dans la suture lambdoïde, c'est-à-dire dans la plus inégale de toutes les sutures, et au confluent de plusieurs sutures qu'on les rencontre le plus communément ; ils en augmentent encore les aspérités, circonstance qu'il ne faut pas perdre de vue dans le diagnostic des fractures du crâne.

Os triangulaire de Blasius ou os épactal.

Le plus remarquable des os wormiens est celui qui remplace quelquefois l'angle supérieur de l'occipital et que Blasius a appelé *os triangulaire* : c'est l'*os épactal* proprement dit. Quelquefois on voit trois ou même quatre os wormiens remplacer toute la portion de l'occipital qui est au-dessus de la protubérance occipitale externe. Il n'est pas rare de voir dans la suture sagittale un os wormien, qu'on peut comparer à l'*os interpariétal* des animaux.

Os wormien interpariétal.

Bertin a décrit un os quadrangulaire occupant la fontanelle antérieure, et que j'ai eu occasion de rencontrer. L'angle antérieur et inférieur du pariétal est quelquefois remplacé par un os wormien ; enfin, j'en ai vu un dans la suture écailleuse.

Les os wormiens sont souvent formés aux dépens de la table externe.

Les os wormiens sont formés tantôt aux dépens de la table externe seulement, tantôt aux dépens de la table interne, plus souvent aux dépens de toute l'épaisseur du crâne. Leur circonférence est dentelée comme celle des os du crâne.

Les os wormiens déterminent, lorsqu'ils sont considérables, des *sutures accidentelles*. C'est ainsi qu'on a vu le pariétal divisé en deux parties par une suture dirigée du bord supérieur au bord inférieur de cet os.

Développement.

Leur mode de développement est semblable à celui des os larges, c'est-à-dire qu'il a lieu par un rayonnement du centre vers la circonférence. Ce n'est, suivant Béclard, que cinq ou six mois après la naissance que se développent les os wormiens ; à leur rencontre avec les os environnants, se forment des sutures, qui sont, de toutes celles du crâne, les premières à s'effacer.

Ce ne sont pas des clefs de voûte.

D'après tout ce qui vient d'être dit sur cette classe d'os irréguliers, en quelque sorte *accidentels*, il est évident qu'on ne saurait les envisager que comme des *points d'ossification supplémentaires*, et non comme jouant un rôle important dans le mécanisme de la solidité du crâne, ainsi que tendrait à le faire supposer le nom de *clefs de voûte*, qui leur a été donné par quelques anatomistes.

C. — **Progrès du développement chez l'adulte et le vieillard.**

La lame fibreuse ou cartilagineuse qui séparait les os dans le principe, s'ossifie peu à peu, et les sutures finissent par être tellement serrées qu'il est presque impossible d'isoler les os sans rompre leurs dentelures. En même temps que les os croissent en largeur, leur épaisseur augmente ; le diploé, qui n'existait pas dans les premiers temps, se développe entre les deux lames compactes. Chez l'adulte, plusieurs os commencent déjà à se souder : on en a un exemple dans l'union précoce du sphénoïde et de l'occipital.

Diminution du tissu fibreux ou cartilagineux qui réunit les os entre eux.

Augmentation d'épaisseur.

Soudure.

Chez le vieillard, la trace des sutures s'efface en partie, en sorte qu'il semblerait, dans certains cas, que le crâne ne forme qu'une seule pièce. La continuité de certains os est quelquefois telle que les canaux veineux de l'un communiquent et s'abouchent directement avec les canaux veineux de l'autre. Cette disparition des sutures marche de la table interne vers la table externe ; ordinairement c'est la suture sagittale qui s'efface d'abord, puis la suture frontale et la suture lambdoïde.

Continuité des canaux veineux.

Soudures prématurées.

Il arrive quelquefois que les os du crâne se soudent entre eux de très-bonne heure. L'ossification prématurée d'une ou plusieurs sutures est suivie d'un développement irrégulier de la cavité crânienne, et donne lieu, comme l'a démontré Virchow, à beaucoup de formes anormales du crâne.

Il n'est pas rare de voir les os du vieillard, fort amincis, présenter dans une étendue plus ou moins grande l'aspect d'une lame de corne mince et transparente. Dans ces cas, qui tiennent à l'atrophie des os du crâne, ces os semblent réduits à leur table interne ou vitrée ; une dépression considérable qui occupe la face externe, témoigne de l'absorption du diploé et de la table externe.

Cette diminution d'épaisseur, jointe à la fragilité croissante du tissu osseux, explique la facilité avec laquelle se fracturent les os du crâne chez les vieillards. La continuité de ces os explique, en outre, comment le crâne peut se fracturer dans une étendue considérable. Au reste, rien de plus variable que l'épaisseur et la densité des os du crâne chez les vieillards : en regard des os du crâne qui ont en quelque sorte la fragilité du verre, se voient des os mous, spongieux, qui se laissent difficilement briser par le marteau, sous l'action duquel ils se dépriment avant de se rompre. J'ai également rencontré plusieurs fois, chez les vieillards, les dents de la suture pariétale et de la suture lambdoïde émoussées, les bords articulaires de ces os juxtaposés, non engrenés, et n'ayant pour tout moyen d'union qu'une couche fibreuse, qui permettait la séparation facile des os. La suture lambdoïde est, de toutes les sutures du crâne, celle qui m'a le plus souvent présenté cette disposition ; or, dans tous les cas de ce genre que j'ai observés, les bords supérieurs de l'occipital débordaient de beaucoup les bords correspondants des pariétaux, qui semblaient appartenir à une sphère d'un diamètre moindre que l'occipital.

Variétés dans la densité du crâne chez les vieillards.

§ 4. — DES OS DE LA FACE.

Définition.

La face est cette sculpture osseuse très-compliquée, située à la partie antérieure et inférieure de la tête, creusée de fosses profondes et destinée à servir 1° de réceptacle aux organes de la vue, de l'odorat et du goût ; 2° d'appareil de mastication.

La portion fondamentale du squelette de la face est constituée par des pièces

osseuses développées dans la partie supérieure et horizontale du cylindre végétatif. De même que la colonne vertébrale proprement dite envoie dans la paroi correspondante de ce cylindre des arcs osseux qui portent le nom de *côtes*, de même les vertèbres crâniennes envoient dans le même cylindre des pièces osseuses dont la forme est modifiée en raison de leurs fonctions spéciales, mais dans lesquelles il n'est pas difficile de reconnaître les analogues des côtes (*fig.* 87), surtout en ce qui concerne l'os maxillaire inférieur.

Fig. 87.

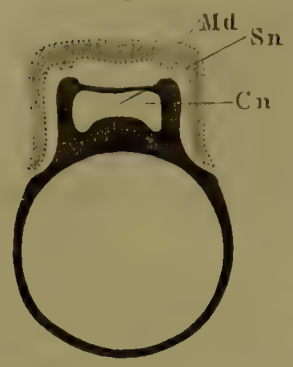

Figure schématique représentant une coupe horizontale de la tête (*).

La portion du cylindre végétatif qui forme la face, est divisée en deux compartiments superposés par une cloison horizontale, qui porte le nom de *voûte palatine*. Le compartiment supérieur est subdivisé en deux moitiés latérales par une cloison verticale, appelée *cloison des fosses nasales*. Il en résulte que le cylindre primitif se trouve partagé en trois canaux distincts; deux supérieurs : ce sont les *fosses nasales*, et un inférieur : c'est la *cavité buccale*.

Fig. 88.

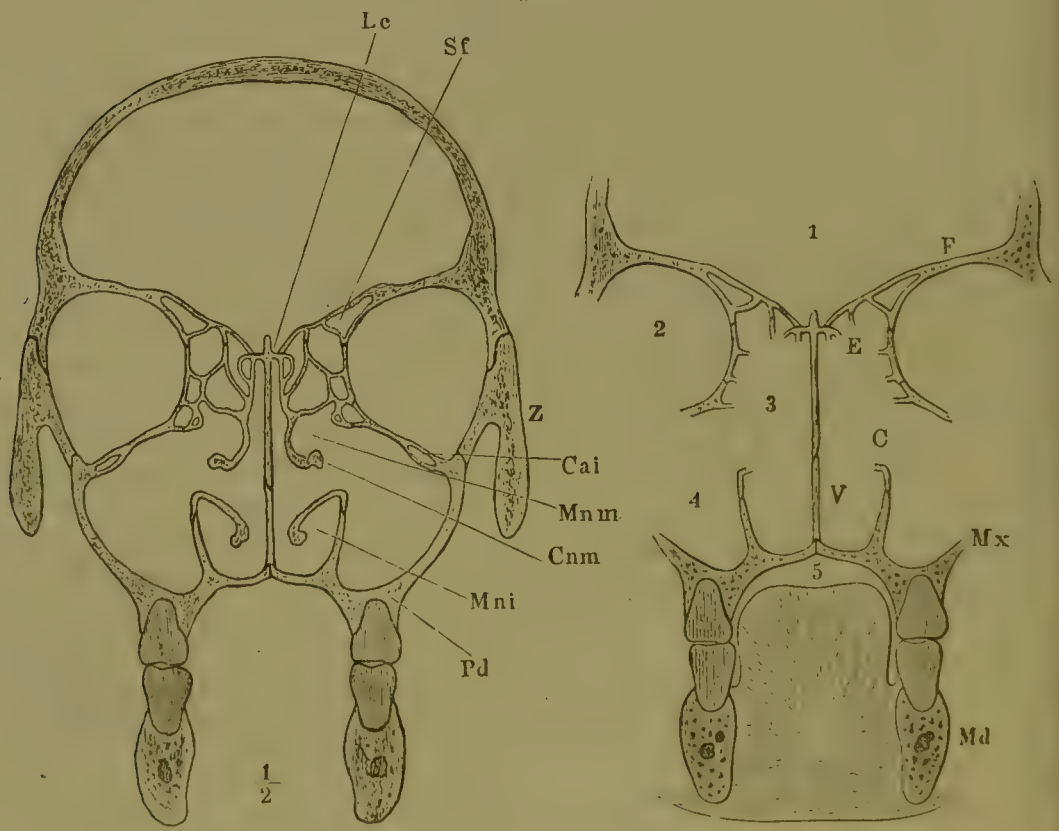

Section verticale et transversale de la tête, passant par la troisième molaire (**).

La cloison des fosses nasales est formée par une simple lame, en partie

(*) *Md*, mâchoire inférieure. — *Sn*, cloison des fosses nasales. — *Cn*, fosses nasales.

(**) Z, os malaire. — *Lc*, lame criblée de l'ethmoïde. — *Sf*, sinus frontal. — *Cai*, canal sous-orbitaire. — *Mnm*, méat moyen. — *Cnm*, cornet moyen. — *Mni*, méat inférieur. — *Pd*, bord alvéolaire. — 1. Cavité crânienne. — 2. Cavité orbitaire. — 3. Fosses nasales. — 4. Sinus maxillaire. — 5. Cavité buccale. — F, frontal. — E, ethmoïde. — V, vomer. — C, cornet inférieur. — *Mx*, maxillaire supérieur. — *Md*, maxillaire inférieur.

osseuse, en partie cartilagineuse. Leur paroi externe est fort compliquée, en raison des nombreux prolongements osseux qu'elle envoie dans l'intérieur de la cavité.

Au point de vue de l'anatomie descriptive, la face se divise en deux parties : la *mâchoire supérieure* et la *mâchoire inférieure*. Un seul os constitue la mâchoire inférieure ; la mâchoire supérieure est essentiellement composée par deux os pairs, les sus-maxillaires ou *maxillaires supérieurs*. Les autres os peuvent être considérés comme des accessoires, comme des os de remplissage : ce sont les *os palatins*, les *os malaires* ou *jugaux*, les *os propres du nez*, les *os unguis* ou *lacrymaux*, les *cornets inférieurs* et le *vomer* ; en tout treize os pour la mâchoire supérieure, dont un seul impair, le vomer. Division de la face en mâchoire supérieure et en mâchoire inférieure.

La face est donc constituée par quatorze os, deux impairs et médians : l'os maxillaire inférieur et le vomer ; six pairs et latéraux : les os sus-maxillaires ou maxillaires supérieurs, les os palatins, les os malaires ou jugaux, les os propres du nez, les os unguis ou lacrymaux et les cornets inférieurs.

I. — OS MAXILLAIRES SUPÉRIEURS OU SUS-MAXILLAIRES.

Au nombre de deux, articulés en partie sur la ligne médiane, les *os maxillaires supérieurs* forment la presque totalité de la mâchoire supérieure. Leur forme est très-irrégulière ; ils sont rangés dans la classe des os courts.

On leur considère trois faces, une externe, une interne et une supérieure ; et trois bords, un antérieur, un postérieur et un inférieur. Régions.

1° La *face externe* ou *faciale* présente, d'avant en arrière, *a.* une petite fossette, dans laquelle s'insère le muscle myrtiforme, et qui est bornée en dehors par la saillie que fait l'alvéole de la dent canine ; *b.* une fossette plus profonde, nommée *fosse canine* ou *sous-orbitaire* (fossa maxill., F*m*, *fig.* 89), surmontée par l'*orifice du canal sous-orbitaire* (foramen infraorbitale, F*i*) ; *c.* plus en arrière, une crête verticale, qui sépare la fosse canine de la *tubérosité maxillaire* : celle-ci, plus saillante avant qu'après la sortie de la dent de sagesse, est creusée de petits conduits, *conduits dentaires postérieurs* et *supérieurs* (C*ap*, *fig.* 90), pour le passage des vaisseaux et nerfs du même nom. Face externe. Fossette du myrtiforme. Fosse canine ou sous-orbitaire. Tubérosité maxillaire. Conduits dentaires postérieurs.

Fig. 89.

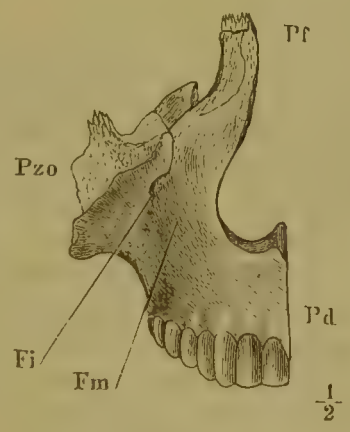

Face antérieure du maxillaire supérieur droit (*).

Fig. 90.

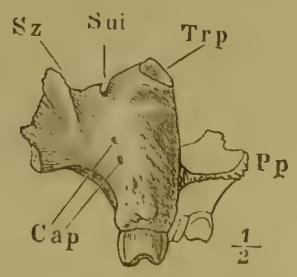

Face postérieure du maxillaire supérieur gauche (**).

Cette face se prolonge, en haut, en une longue apophyse verticale, appelée l'*apophyse montante* ou *nasale* (*fronto-nasale*, Chaussier ; processus frontalis, P*f*, *fig.* 89), Apophyse montante.

(*) P*f*, apophyse montante. — P*zo*, apophyse malaire. — F*i*, trou sous-orbitaire. — F*m*, fosse canine. — P*d*, bord alvéolaire.

(**) *Cap*, conduits dentaires postérieurs. — P*p*, apophyse palatine. — T*rp*, trigone palatin. — S*ui*, gouttière sous-orbitaire. — S*z*, épine zygomatique.

apophyse pyramidale, aplatie d'avant en arrière, offrant : *a.* une *face externe* lisse, où se voient les orifices de quelques petits canaux vasculaires qui vont communiquer avec l'intérieur des fosses nasales; *b.* une *face interne*, qui offre, de haut en bas, une surface inégale, qui concourt à fer mer les cellules antérieures de l'ethmoïde ; une crête horizontale, qui s'articule avec le cornet moyen (crista ethmoïdalis, C*e*, *fig.* 91); une surface concave, qui fait partie du méat moyen des fosses nasales ; une autre crête horizontale, qui s'articule avec le cornet inférieur (crista turbinalis, C*t*). Cette face est, comme l'externe, percée de trous et parsemée de sillons artériels; *c.* un *bord antérieur* mince, coupé en biseau aux dépens de sa table interne et s'appuyant sur l'os du nez; *d.* un *bord postérieur*, épais et creusé par une gouttière : c'est la *gouttière lacrymo-nasale* (S*l*, *fig.* 92), qui fait partie de la *gouttière lacrymale*, en haut, du

Gouttière lacrymo-nasale.

Fig. 91.

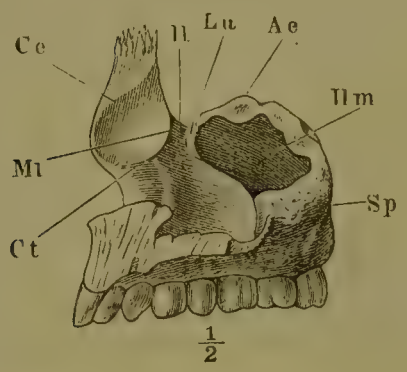

Face interne au maxillaire supérieur droit (*).

Fig. 92.

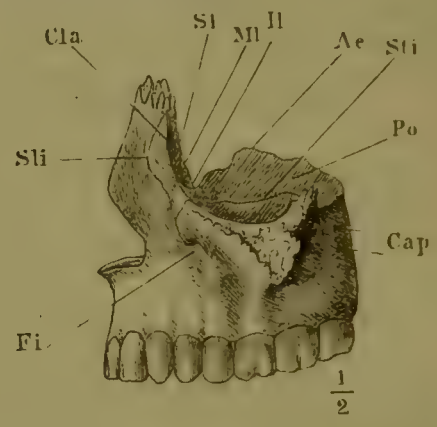

Face latérale du maxillaire supérieur gauche (**).

canal nasal, en bas, et qui offre deux bords ou lèvres, l'une interne (margo lacrymalis, M*l*), très-mince, articulée avec l'unguis et le cornet inférieur; l'autre externe (crista lacrym. ant., C*la*), mousse, donnant attache au tendon direct et à quelques fibres de l'orbiculaire des paupières. La *direction* de la gouttière lacrymo-nasale est légèrement courbe; sa convexité est en dedans et en avant, sa concavité en dehors et en arrière; *e.* un sommet tronqué, dentelé, qui s'articule avec la portion latérale de l'échancrure du frontal.

Sa direction.

2° La *face supérieure* ou *orbitaire* (Po, *fig.* 92), la moins étendue, forme la presque totalité du plancher de l'orbite. Triangulaire, horizontale, un peu inclinée de dedans en dehors et de haut en bas, elle présente, en arrière, une *gouttière* (sulcus infraorbitalis, S*ui*, *fig.* 90), qui se continue avec le *canal sous-orbitaire*. Celui-ci, d'abord simple demi-canal, puis canal complet, se dirige d'arrière en avant et de dehors en dedans, et s'infléchit en bas pour venir s'ouvrir à la partie supérieure de la fosse canine. Avant sa terminaison, il donne un petit conduit, *conduit dentaire antérieur et supérieur*, creusé dans l'épaisseur de la paroi antérieure du sinus maxillaire, et qui loge les vaisseaux et

Gouttière et canal sous-orbitaires.

Conduit dentaire antérieur et supérieur.

(*) C*e*, crête ethmoïdale. — C*t*, crête qui s'articule avec le cornet inférieur. — M*l*, bord lacrymal. — I*l*, échancrure lacrymale. — L*u*, lunule lacrymale. — A*e*, angle ethmoïdal. — I*lm*, orifice du sinus maxillaire. — S*p*, sillon ptérygo-palatin.

(**) F*i*, trou sous-orbitaire. — C*ap*, conduits dentaires postérieurs. — S*li*, trace d'une suture. — C*la*, crête lacrymale antérieure. — S*l*, gouttière lacrymo-nasale. — M*l*, bord lacrymal. — I*l*, échancrure lacrymale. — A*e*, angle ethmo-lacrymal. — S*li*, scissure orbitaire. — P*o*, face orbitaire.

nerfs destinés aux dents incisives et canine. Quelquefois cette branche du canal s'ouvre dans le sinus maxillaire ; je l'ai vue, sur plusieurs sujets, se recourber en arrière et conduire jusqu'à la tubérosité maxillaire une branche anostomotique entre le nerf sous-orbitaire et les nerfs palatins.

La face orbitaire a pour limites : *a.* un *bord externe*, qui fait partie de la fente sphéno-maxillaire; *b.* un *bord interne*, qui s'articule avec l'os unguis et l'os planum de l'ethmoïde ; un *angle saillant* (angle ethmo-lacrymal, *Ae*) sépare la portion lacrymale de la portion ethmoïdale de ce bord. Celle-ci se termine, en arrière, par une surface triangulaire rugueuse, qui s'articule avec l'apophyse orbitaire de l'os palatin (trigone palatin, *Trp*, *fig.* 90); celle-là est fortement échancrée en avant (échancrure lacrymale, *Il*, *fig.* 91), où elle forme le bord externe de l'orifice supérieur du canal nasal ; *c.* un *bord antérieur*, qui fait partie du pourtour de l'orbite. A l'extrémité externe de ce bord, on trouve une éminence très-inégale, présentant comme une perte de substance : c'est l'*apophyse malaire* (proc. zygomatico-orbitalis, *Pzo*, *fig.* 89), qui répond au sommet du sinus maxillaire et s'articule avec l'os de la pommette. L'extrémité interne de ce bord se continue avec l'apophyse montante. Apophyse malaire.

3° La *face interne* ou *naso-palatine* est divisée en deux portions inégales par une lame horizontale, quadrilatère, qui s'en détache à angle droit : c'est l'*apophyse palatine* (proc. palatinus, *Pp*, *fig.* 90), dont la *face supérieure*, lisse et creusée en Apophyse palatine.

Fig. 93.

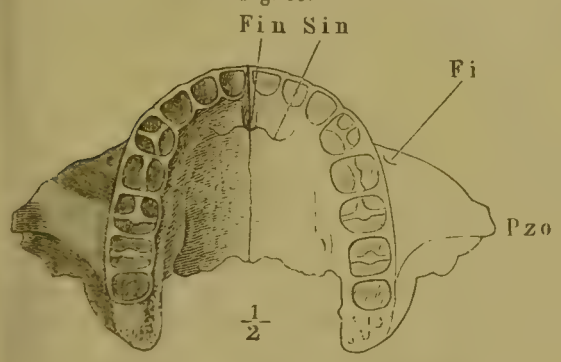

Face inférieure du maxillaire supérieur (*).

Fig. 94.

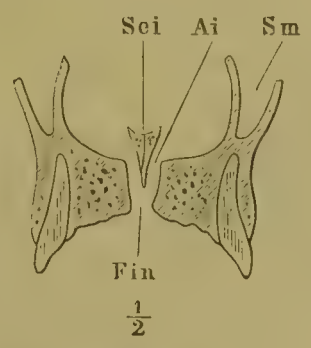

Section transversale du palais entre les deux incisives (**).

gouttière, plus large en arrière qu'en avant, fait partie du plancher des fosses nasales ; dont la *face inférieure*, rugueuse et comme chagrinée, fait partie de la voûte palatine (*fig.* 93) ; dont le *bord interne*, très-épais en avant, s'articule avec le bord correspondant de l'os sus-maxillaire opposé. Ce bord est surmonté, dans sa portion antérieure, par une *crête* (semicrista incisiva, *Sei*), qui concourt à former la rainure dans laquelle est reçu le vomer, et présente, à la réunion de son tiers antérieur avec les deux tiers postérieurs, une gouttière oblique de bas en haut et d'arrière en avant, qui, par sa réunion avec la gouttière opposée, constitue le *canal palatin antérieur* ou *incisif* (canalis incisivus, *fig.* 94), simple en bas (*Fin*), double en haut (*Ai*). Le *bord antérieur* de l'apophyse palatine, très-étroit, fait partie de l'orifice antérieur des fosses nasales ; le *bord postérieur*, Crête de l'apophyse palatine. Canal palatin antérieur.

(*) *Pzo*, apophyse malaire. — *Sin*, suture incisive. — *Fin*, orifice inférieur du canal palatin antérieur. — *Fi*, trou sous-orbitaire.

(**) *Sei*, crête nasale. — *Ai*, orifice supérieur du canal palatin antérieur. — *Fin*, orifice inférieur de ce canal. — *Sm*, sinus maxillaire.

taillé en biseau aux dépens de la table supérieure, supporte la portion horizontale de l'os palatin.

Sillons des vaisseaux et nerfs palatins postérieurs.

La portion de la face interne de l'os sus-maxillaire qui est au-dessous de l'apophyse palatine, a peu d'étendue; elle fait partie de la voûte palatine. Un *sillon* plus ou moins profond, bordé de crêtes saillantes, longe le bord externe de l'apophyse palatine et protége les vaisseaux et les nerfs palatins postérieurs. La membrane palatine revêt cette région.

Orifice du sinus maxillaire.

La portion de la face interne qui est au-dessus de l'apophyse palatine, appartient aux fosses nasales; elle est tapissée par la membrane pituitaire. On y voit d'avant en arrière : *a.* la face interne de l'apophyse montante (*fig.* 91); *b.* au-dessous de la crête inférieure de cette apophyse, une surface lisse, qui fait partie du méat inférieur des fosses nasales; *c.* l'extrémité inférieure de la gouttière lacrymo-nasale, convertie parfois en canal complet par une languette osseuse; *d.* l'orifice du sinus maxillaire (H*m*), large sur un os maxillaire isolé, mais qui, sur un os maxillaire articulé, est rétréci par des prolongements appartenant à l'os palatin, à l'ethmoïde, au cornet inférieur et à l'os unguis. Tous ces os s'articulent avec le pourtour de cette ouverture, qui est encore bien plus étroite lorsque les os sont revêtus de la pituitaire. Le bord de cet orifice est tranchant dans tout son pourtour, excepté en haut et en avant, où il se renverse en avant, sous la forme d'une lamelle semi-lunaire (*lunula lacrymalis*, L*u*), qui concourt à former la paroi interne du canal nasal. A sa partie inférieure, l'orifice du sinus maxillaire présente une fissure, dans laquelle est reçue une lame appartenant à l'os palatin (c'est ce mode d'articulation qui a reçu le nom de *schindylèse*). Au-dessus de cet orifice se voient de petites cellules qui s'articulent avec l'ethmoïde ; derrière l'orifice il y a une surface inégale, articulée avec l'os palatin, et enfin une gouttière, qui fait partie du conduit palatin postérieur.

Sinus maxillaire.

L'orifice qui vient d'être décrit, conduit dans l'intérieur d'une cavité, qu'on nomme *sinus maxillaire* ou *antre d'Hygmore*, bien qu'elle ait été décrite très-exactement par Vésale. Creusée dans l'épaisseur de l'os maxillaire, cette cavité a la forme d'une pyramide triangulaire, dont la base est en dedans, dont le sommet répond à l'apophyse malaire, la paroi supérieure au plancher de l'orbite, la paroi antérieure à la fosse canine, la paroi postérieure à la tubérosité maxillaire. Ces deux dernières parois sont traversées par des saillies linéaires ou crêtes, qui répondent aux conduits dentaires antérieurs et postérieurs. Plusieurs de ces crêtes, très-saillantes, divisent la portion du sinus à laquelle elles correspondent, en plusieurs cellules ou arrière-cavités. Une saillie se fait aussi remarquer à la paroi supérieure ; elle indique le trajet du canal sous-orbitaire. L'extrême ténuité de cette paroi supérieure

Fig. 95.

Coupe horizontale du maxillaire supérieur droit, immédiatement au-dessous de la paroi supérieure (*).

Ténuité de la paroi supérieure.

(*) 1. Canal lacrymo-nasal. — M*l*, bord lacrymal. — L*u*, lunule lacrymale. — 2. Sinus maxillaire. — 3. Canal sous-orbitaire. — P*zo*, apophyse malaire.

ou orbitaire est une circonstance anatomique très-importante à noter ; elle explique l'influence des tumeurs développées dans le sinus maxillaire sur l'état des organes contenus dans la cavité orbitaire. La cloison qui sépare, en bas, le fond des alvéoles de la cavité du sinus, est aussi tellement mince qu'on peut pénétrer très-facilement dans le sinus par les alvéoles. Cette remarque s'applique surtout à l'alvéole de la dent canine.

4° Le *bord antérieur* de l'os maxillaire (*fig.* 96) présente, en bas, une portion rectiligne verticale, surmontée par une petite éminence, appelée *épine nasale* (*Sna*) ; plus haut, il s'échancre profondément, pour former la moitié de l'orifice antérieur des fosses nasales et se continuer ensuite avec le bord antérieur de l'apophyse montante. Bord antérieur. Épine nasale.

5° Le *bord postérieur*, vertical, est très-épais ; il s'articule, en bas, avec l'apophyse ptérygoïde, par l'intermédiaire de l'os palatin ; en haut, il fait partie de la fente ptérygo-maxillaire. Bord postérieur.

6° Le *bord inférieur* ou *alvéolaire* est la partie la plus épaisse, la plus résistante et, en quelque sorte, la base de l'os. Il est creusé de cavités conoïdes, séparées par de minces cloisons : ce sont les *alvéoles*, dont les dimensions sont proportionnelles aux racines qu'ils doivent loger et qui se subdivisent parfois, comme ces racines, en deux, trois ou quatre cavités secondaires. Le fond de ces alvéoles avoisine le sinus maxillaire, dans lequel ils s'ouvrent quelquefois. Les alvéoles empiètent beaucoup plus sur la partie antérieure que sur la partie postérieure de l'os, d'où les saillies et dépressions verticales que présente le bord alvéolaire dans le premier sens. Bord alvéolaire. Alvéoles.

Fig. 96.

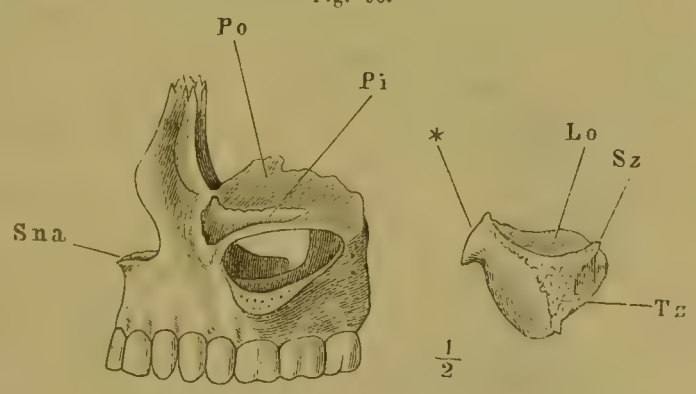

Maxillaire supérieur gauche (*).

On remarque sur le bord alvéolaire des jeunes sujets, principalement au niveau des incisives, des trous fort remarquables, auxquels on a attaché beaucoup d'importance relativement à la direction que suivent les dents de la deuxième dentition.

Conformation intérieure. — L'os maxillaire supérieur est très-léger, eu égard à son volume, ce qui tient à la vaste cavité dont son corps est creusé. Beaucoup plus compacte que la plupart des os courts, il ne présente de substance spongieuse qu'au bord alvéolaire, à la tubérosité maxillaire et à l'éminence malaire. Conformation intérieure.

Résumé des connexions. — Le sus-maxillaire s'articule avec deux os du crâne, le frontal et l'ethmoïde, et avec tous les os de la face. Les deux sus-maxillaires réunis logent les seize dents de la mâchoire supérieure.

Développement. — Les anatomistes ne sont nullement d'accord sur le nombre et sur la disposition des points osseux qui concourent à la formation de l'os maxillaire supérieur. Ce que l'observation m'a démontré, c'est que sur l'os maxillaire du fœtus, et même sur celui de l'adulte, on trouve deux scissures très- Nombre des points d'ossification. Probabilité de l'existence de trois pièces.

(*) L'apophyse zygomatique a été détachée par un trait de scie oblique qui, du canal sous-orbitaire, se dirige en dehors et en bas. — *Sna*, épine nasale. — *Po*, face orbitaire. — *Pi*, portion externe de la face orbitaire. — *Tz*, tubérosité malaire. — *Sz*, épine malaire. — *Lo*, lame orbitaire.

remarquables, qui semblent indiquer la séparation primitive de l'os en trois pièces.

Scissure incisive.

a. Une première scissure, qu'on peut appeler *scissure incisive* (sutura incisiva, *Sin*, *fig.* 93), se voit du côté de la voûte palatine ; elle tombe sur la cloison qui sépare les alvéoles de la canine et de l'incisive latérale, se continue, en arrière, jusqu'au canal palatin antérieur et se prolonge, en haut, sur la face interne de l'apophyse montante. Cette scissure n'est apparente que sur la face interne du maxillaire supérieur ; sur la face externe de cet os (*Sli*, *fig.* 92), elle n'existe pas ou s'efface de si bonne heure qu'on ne la rencontre presque jamais. La portion de l'os maxillaire circonscrite par la scissure soutient les dents incisives, et représente l'os incisif ou intermaxillaire des animaux. Dans le bec-de-lièvre, c'est au niveau de cette scissure qu'a lieu la solution de continuité. Il paraît donc probable que cette partie antérieure de l'os maxillaire se développe par un point spécial.

Vestige de l'os incisif ou intermaxillaire des animaux.

Scissure orbitaire.

b. Une deuxième scissure, non moins constante, se voit au niveau du conduit sous-orbitaire (*Sli*, *fig.* 92) et se prolonge, sous la forme d'une petite suture, jusqu'à l'orifice antérieur de ce conduit : on peut l'appeler *scissure orbitaire*.

Époque d'apparition.

L'os sus-maxillaire, un des plus précoces dans son développement, paraît du trentième au trente-cinquième jour de la vie intra-utérine. C'est au niveau de l'arcade alvéolaire que débute l'ossification.

État de l'os maxillaire à la naissance.

A la naissance, l'os maxillaire supérieur a très-peu de hauteur et beaucoup d'étendue d'avant en arrière. Il est, à cette époque, spécialement formé par la portion alvéolaire, qui est presque contiguë au plancher de l'orbite. Le sinus maxillaire est déjà très-apparent.

Chez l'adulte.

A la puberté et dans l'âge adulte, les dimensions verticales s'accroissent par l'ampliation du sinus maxillaire.

Chez le vieillard.

Chez le vieillard, la portion alvéolaire s'affaisse et diminue de hauteur.

Fig. 97.

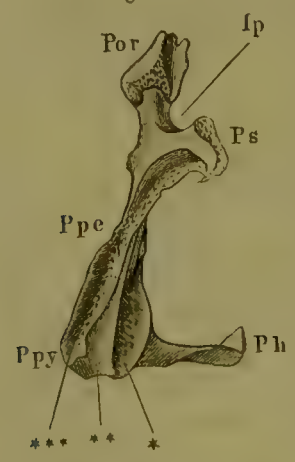

Os palatin gauche, vu par derrière (*).

II. — OS PALATINS.

Situation.

Ces petits os ont été longtemps confondus, au moins en partie, avec les os sus-maxillaires, dont ils semblent destinés à continuer, en arrière, l'apophyse palatine et la portion nasale ; aussi est-il très-difficile de les désarticuler sans brisement. Pour avoir une bonne idée de leurs nombreuses connexions, il importe de les étudier en place, articulés avec les os sus-maxillaires. D'après le conseil de Bertin, il convient d'avoir plusieurs préparations, d'étudier l'os palatin, tantôt libre, tantôt uni avec son semblable, tantôt uni au sphénoïde ou à l'os maxillaire supérieur.

Figure.

Qu'on se représente deux lames minces, fragiles, quadrilatères, l'une horizontale, l'autre verticale, unies à angle droit, et on aura une idée exacte de ce petit os, généralement regardé comme le plus difficile des os de la face, à cause des trois éminences à facettes qui naissent de ses

(*) *Ph*, lame horizontale. — *Ppe*, lame verticale. — *Por*, apophyse orbitaire. — *Ip*, échancrure palatine. — *Ps*, apophyse sphénoïdale. — *Ppy*, apophyse pyramidale. — *, gouttière interne, logeant l'aile interne de l'apophyse ptérygoïde. — **, gouttière moyenne, qui fait partie de la fosse ptérygoïdienne. — ***, gouttière externe, logeant l'aile externe de l'apophyse ptérygoïde.

bords. Nous étudierons successivement la lame horizontale et la lame verticale.

A. La *lame horizontale* (pars horizontalis, P*h*, *fig.* 97), seule connue des anciens et désignée par eux sous le nom d'*os quadratum*, présente : 1° une *face supérieure* lisse, qui complète en arrière le plancher des fosses nasales et en forme la portion la plus large ; Lame horizontale.

2° Une *face inférieure*, qui complète de même la voûte palatine ; elle est rugueuse, un peu concave en avant, et présente, en arrière et en dehors, une *crête* transversale pour l'attache du péristaphylin externe (*fig.* 98). Au-devant de cette crête est l'orifice inférieur du *canal palatin postérieur* (F*pp*). Crête du péristaphylin externe. Orifice du canal palatin postérieur.

3° Le *bord antérieur* présente une coupe oblique, au moyen de laquelle il appuie sur le bord postérieur de l'apophyse palatine du sus-maxillaire.

4° Le *bord postérieur*, concave, très-mince, donne attache au voile du palais.

5° Le *bord interne* est surmonté d'une *crête*, formant un des côtés de la rainure destinée au vomer, et se termine en arrière par une *demi-épine* qui, réunie à celle du bord opposé, constitue l'*épine nasale postérieure* (S*np*, *fig.* 101), donnant attache aux muscles releveurs de la luette. Épine nasale postérieure.

6° Le *bord externe* s'unit à la portion verticale.

B. La *portion* ou *lame verticale*, un peu inclinée en dedans, quadrilatère, plus longue, plus large et plus mince que la précédente, présente :

1° Une *face interne* (*fig.* 99), qui concourt à former la paroi externe des fosses

Fig. 98.

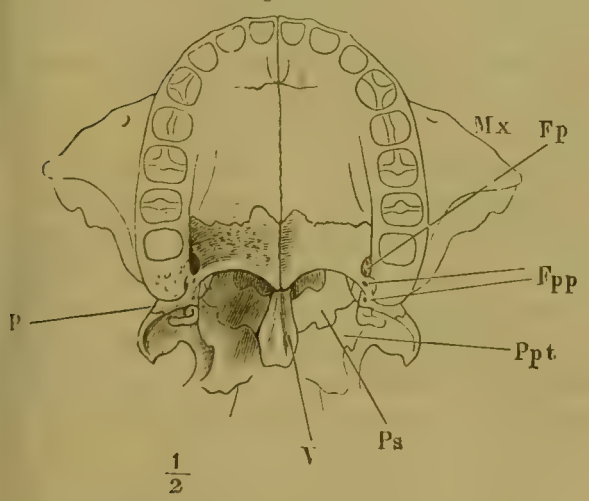

Face inférieure de la voûte palatine et des os qui limitent les orifices postérieurs des fosses nasales (*).

Fig. 99.

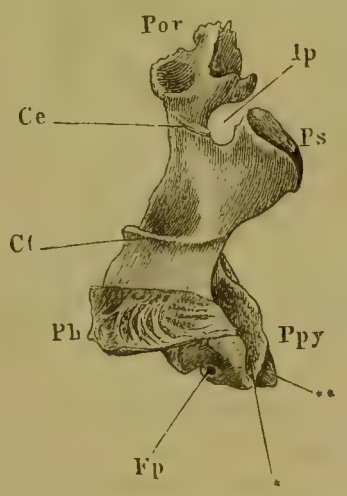

Face interne de l'os palatin droit (**).

nasales et qui présente de haut en bas : *a.* une crête horizontale (C*e*), articulée avec le cornet moyen ; *b.* une gouttière, appartenant au méat moyen ; *c.* une autre crête (C*t*), qui s'articule avec le cornet inférieur ; *d.* une autre gouttière, faisant partie du méat inférieur.

(*) M*x*, maxillaire supérieur.— *p*, os palatin.— V, vomer. — P*s*, apophyse sphénoïdale. — P*pt*, apophyse ptérygoïde. — F*pp*, orifice du canal palatin postérieur. — F*p*, trou ptérygo-palatin.

(**) P*h*, lame horizontale. — C*t*, crête qui s'articule avec le cornet inférieur. — C*e*, crête ethmoïdale. — P*or*, apophyse orbitaire. — I*p*, échancrure palatine. — P*s*, apophyse sphénoïdale. — P*py*, apophyse pyramidale. — F*p*, trou ptérygo-palatin. — *, gouttière de l'aile interne. — **, surface triangulaire qui fait partie de la fosse ptérygoïde.

2° Une *face externe* (*fig.* 100), lisse en haut et en arrière, où elle concourt à former le fond de la fosse zygomatique, rugueuse en avant, pour s'articuler avec l'os sus-maxillaire, sur lequel elle est appliquée. Cette face est traversée par une gouttière verticale, qui forme presque à elle seule le *canal palatin postérieur.*

Fig. 100.

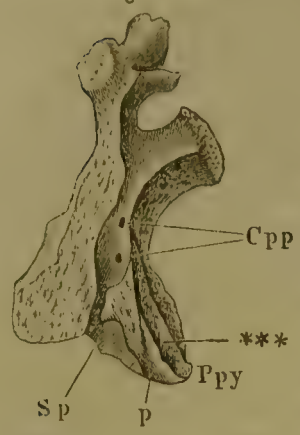

Face externe de l'os palatin gauche (*).

Canal palatin postérieur.

Languette du bord antérieur.

3° Un *bord antérieur* ou *maxillaire,* très-mince, qui offre en bas une *languette* osseuse mince et fragile, reçue dans la fissure de l'orifice du sinus maxillaire, qu'il rétrécit.

4° Un bord *postérieur* ou *ptérygoïdien,* qui appuie sur le côté interne de l'apophyse ptérygoïde et qui présente en bas, à l'angle qu'il forme par sa réunion avec le bord postérieur de la portion horizontale, une apophyse très-considérable, eu égard au volume de l'os ; c'est l'*apophyse palatine, tubérosité de l'os du palais,* mieux nommée *apophyse ptérygoïdienne* ou *pyramide* (process. pyramidalis, P*py*), déjetée en dehors, confondue par sa base avec le reste de l'os, comme enclavée dans la bifurcation de l'apophyse ptérygoïde, et creusée en arrière de trois gouttières, l'une médiane (**; *fig.* 97), qui fait partie de la fosse ptérygoïdienne, et deux latérales, rugueuses (* et ***), qui reçoivent le sommet des deux ailes de l'apophyse ptérygoïde. En bas, l'apophyse pyramidale complète la voûte palatine (*p*, *fig.* 98 et 100) et présente les orifices des *conduits accessoires du canal palatin postérieur* (F*pp*, *fig.* 98 et 101). En dehors, elle offre une surface inégale, articulée en haut avec la tubérosité du sus-maxillaire, libre dans le reste de son étendue et concourant à former la fosse zygomatique. La partie moyenne de cette apophyse est creusée verticalement pour le canal palatin postérieur.

Apophyse ptérygoïdienne ou pyramidale.

Fig. 101.

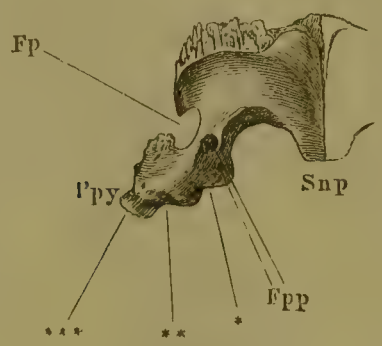

Os palatin droit, vu par sa face postérieure (**).

Conduits accessoires du canal palatin postérieur.

5° Le *bord inférieur* de la partie verticale se confond avec le bord externe de la lame horizontale.

6° Le *bord supérieur* ou *sphénoïdal* correspond dans presque toute son étendue au sphénoïde ; il présente une échancrure profonde (*incisura palatina,* I*p*, *fig.* 99), qui forme les trois quarts et quelquefois la totalité d'un trou que complète le sphénoïde : c'est le *trou sphéno-palatin* (F*sp*, *fig.* 102), qui répond au ganglion sphéno-palatin et laisse passer les vaisseaux et nerfs du même nom. Ce bord est surmonté de deux *apophyses*, l'une *antérieure* ou *orbitaire* (processus orbitalis, P*or*), l'autre *postérieure* ou *sphénoïdale* (proc. sphenoidalis, P*s*). Celle-ci, moins élevée que l'antérieure, présente trois facettes : une interne, qui fait partie des fosses nasales ; une externe, qu'on voit dans la fosse zygomatique, et une supé-

Trou sphéno-palatin.

Apophyse sphénoïdale.

Ses trois facettes.

(*) C*pp*, canaux palatins postérieurs. — P*py*, apophyse pyramidale. — S*p*, gouttière ptérygo-palatine. — *p*, surface lisse, appartenant à l'apophyse pyramidale qui complète la voûte palatine. — ***, gouttière de l'aile externe de l'apophyse ptérygoïde.

(**) F*p*, trou ptérygo-palatin. — F*pp*, orifice palatin postérieur. — P*py*, orifice du canal palatin postérieur. — S*np*, épine nasale postérieure. — *, gouttière qui reçoit l'aile interne. — **, gouttière ptérygoïde. — ***, gouttière qui reçoit l'aile externe.

rieure, qui s'articule avec le sphénoïde et présente une gouttière concourant à la formation du *conduit ptérygo-palatin*. Conduit ptérygo-palatin.

L'apophyse orbitaire (*Por*), plus considérable, inclinée en dehors, soutenue par une portion étranglée ou *col*, présente cinq facettes, dont *trois* sont *articulaires*. Celles-ci sont : *a*. l'*interne*, qui est concave et s'unit à l'ethmoïde, dont elle couvre et complète les cellules; *b*. l'*antérieure*, qui s'unit au trigone palatin de l'os maxillaire supérieur; *c*. la *postérieure*, qui s'unit au sphénoïde par des inégalités disposées autour d'une cellule creusée dans l'apophyse et en communication avec le sinus sphénoïdal. Les *facettes non articulaires* sont : *d*. la *supérieure*, lisse, qui forme la portion la plus reculée du plancher de l'orbite; *e*. l'*externe*, qui contribue à former la fosse zygomatique et qui est séparée de la précédente par un petit bord qui fait partie de la fente sphéno-maxillaire.

Apophyse orbitaire. Son col. Ses cinq facettes, dont 1° trois articulaires, l'interne, l'antérieure et la postérieure. 2° Deux non articulaires, la supérieure et l'externe.

Fig. 102.

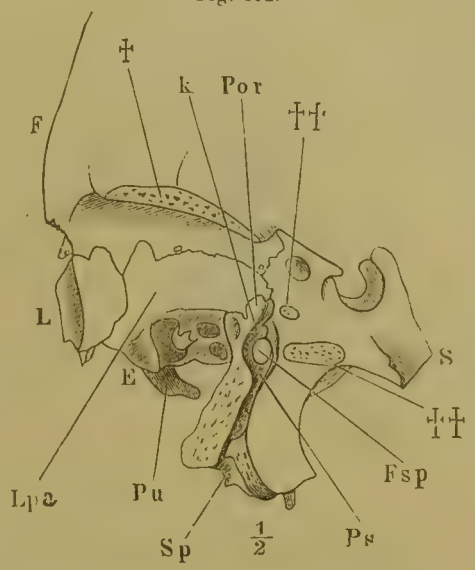

Face externe de l'os palatin gauche, en connexion avec l'ethmoïde et le sphénoïde (*).

Conformation intérieure. — Épais et celluleux dans l'apophyse palatine, cet os est compacte dans tout le reste de son étendue.

Résumé des connexions. — Cet os s'articule avec le palatin du côté opposé, avec l'os sus-maxillaire, le sphénoïde, l'ethmoïde, le cornet inférieur et le vomer. Il fait partie des fosses nasales, de la voûte palatine, du plancher de l'orbite, de la fosse ptérygoïde, de la fosse zygomatique et de la fosse ptérygo-maxillaire.

Développement. — Le palatin se développe par un seul point d'ossification, qui apparaît du quarantième au cinquantième jour de la conception, au point de réunion des portions verticale et horizontale et de l'apophyse pyramidale. Chez le fœtus et chez le nouveau-né, cet os est en quelque sorte écrasé, de telle façon que sa portion verticale est moins longue que l'horizontale, et qu'il offre une prédominance marquée dans ses dimensions antéro-postérieures. Cette disposition est en harmonie avec la brièveté du diamètre vertical de l'os maxillaire supérieur. Un seul point d'ossification.

III. — OS MALAIRES.

Les *os malaires* (*mala*, joue), nommés aussi *os de la pommette*, à cause de leur proéminence, os *jugaux* ou *zygomatiques*, parce qu'ils joignent la face au crâne, sont placés sur les parties supérieures et latérales de la face (1); on peut les re- Situation.

(*) F, frontal. — L, os lacrymal. — E, ethmoïde. — S, sphénoïde. — *Lpa*, lame papyracée de l'ethmoïde. — *Pu*, apophyse unciforme du même os. — *Sp*, gouttière ptérygo-palatine. — *Ps*, apophyse sphénoïdale. — *Fsp*, trou sphéno-palatin. — *Por*, apophyse orbitaire. — *k*, angle qui sépare la facette orbitaire de la face zygomatique de l'apophyse orbitaire. — †, section de la lame orbitaire du frontal. — ††, section des racines des grandes ailes du sphénoïde.

(1) Pour mettre l'os malaire en position, il faut diriger en dehors la face convexe et lisse, en bas la portion plate à bord épais et mousse, en avant la surface triangulaire raboteuse.

garder comme un prolongement de l'apophyse malaire ou jugale des os maxillaires supérieurs. Aussi doit-on, pour mieux saisir leurs rapports, les étudier articulés avec ce dernier os (*fig.* 103). Ils présentent la *forme* d'un quadrilatère très-irrégulier. On leur considère trois faces : une antérieure, une postérieure et une supérieure ; quatre bords et quatre angles.

Forme.

Fig. 103.

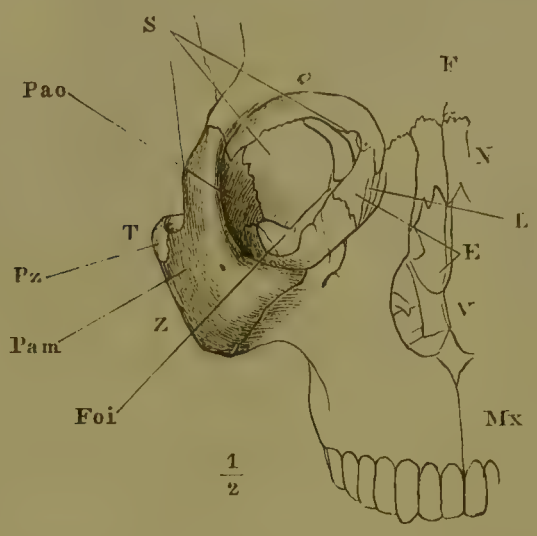

Squelette de la face, vu par devant (*).

1° La *face antérieure* ou *cutanée* (*fig.* 106), dirigée en dehors, convexe et lisse, présente l'orifice de plusieurs trous (*trous malaires*, Czf), destinés à des nerfs et à des vaisseaux. Cette face donne attache inférieurement au muscle grand zygomatique. Elle forme la portion la plus saillante de la joue et n'est séparée de la peau que par le muscle orbiculaire des paupières ; aussi est-elle très-exposée à l'action des corps vulnérants.

Trous malaires.

2° La *face supérieure* ou *orbitaire* (*fig.* 104), étroite, surtout en dedans, fait partie de la paroi externe et un peu du plancher de l'orbite. Percée d'un trou, *orifice orbitaire du conduit malaire*, cette face appartient à une apophyse qui naît de l'os malaire à angle droit ; c'est l'*apophyse orbitaire* (pars orbitalis, Pao, *fig.* 103), dont la face inférieure, convexe, fait partie des fosses temporale et zygomatique, dont le bord antérieur, semi-lunaire et mousse, constitue le bord antérieur et supérieur de l'os malaire, dont le bord postérieur, dentelé et anguleux, s'articule en haut, par un biseau, avec le sphénoïde (*fig.* 105), en bas, par un biseau plus considérable, avec l'os maxillaire supérieur ; à la portion moyenne de ce bord répond l'extrémité antérieure de la fente sphéno-maxillaire.

Orifice orbitaire des trous malaires.

Apophyse orbitaire.

Fig. 104.

Face orbitaire de l'os malaire droit (**).

Fig. 105.

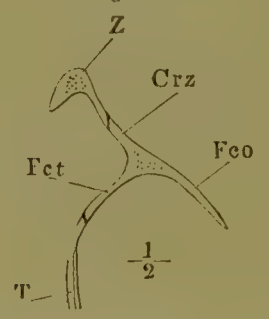

Section horizontale de l'os malaire, en connexion avec la grande aile du sphénoïde (***).

Bord orbitaire.

3° La *face postérieure* ou *temporale* (*fig.* 107), concave, présente, en arrière, une surface lisse, qui concourt à former la fosse zygomatique et sur laquelle on voit s'ouvrir un ou plusieurs trous malaires ; en avant, une surface triangu-

(*) S, sphénoïde. — F, frontal. — N, os nasal. — L, os lacrymal. — E, ethmoïde. — V, vomer. — Mx, os maxillaire supérieur. — T, temporal. — Foi, fente sphéno-maxillaire. — Z, os malaire. — Pam, portion malaire. — Pz, apophyse zygomatique. — Pao, portion orbitaire.

(**) Czf, orifice orbitaire du canal malaire. — Czt, autre orifice orbitaire. — *, portion sphénoïdale du bord postérieur. — **, portion qui limite en avant la fente sphéno-maxillaire. — ***, portion maxillaire.

(***) T, temporal. — Fco, face orbitaire de la grande aile. — Fct, face temporale. — Crz, crête malaire. — Z, os malaire.

laire et raboteuse, qui s'articule avec l'apophyse malaire du sus-maxillaire.

4° Des *quatre bords*, deux sont *supérieurs* : l'un *antérieur* ou *orbitaire* est semi-lunaire, arrondi, mousse et forme le tiers externe de la base de l'orbite; l'autre

Fig. 106.

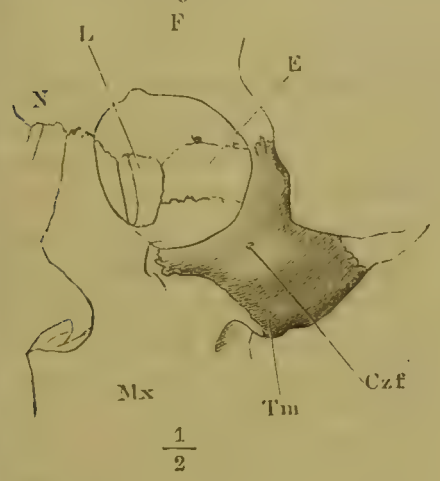

Os malaire gauche, presque de profil (*).

Fig. 107.

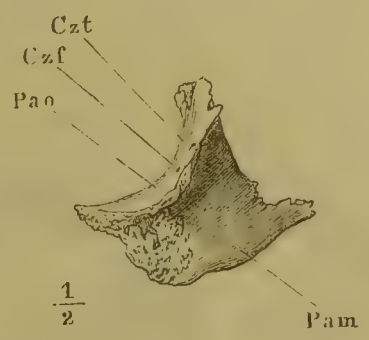

Face postérieure de l'os malaire droit (**).

postérieur, mince, sinueux, taillé en manière d'S, borne en avant la fosse temporale : c'est le *bord temporal*. Des *deux bords inférieurs*, l'un *antérieur*, articulaire, très-inégal, s'appuie sur l'os sus-maxillaire : c'est le *bord maxillaire*; l'autre *postérieur*, presque horizontal, épais, tuberculeux, donne attache au muscle masséter : c'est le *bord massétérin*. Bord temporal. Bord maxillaire. Bord massétérin.

5° Des *quatre angles* (*fig.* 106), l'un *supérieur* ou *frontal*, très-allongé, vertical, forme la portion la plus épaisse de l'os et s'articule avec l'apophyse orbitaire externe du frontal; le deuxième, *postérieur* ou *zygomatique*, plus large et plus mince que le précédent, est dentelé et taillé en biseau aux dépens de son bord supérieur, pour s'articuler avec l'apophyse zygomatique du temporal, qu'il supporte; le troisième, *antérieur* ou *interne*, est très-aigu et s'articule avec l'os maxillaire, au niveau du canal sous-orbitaire ; le quatrième, *inférieur*, est droit ou même obtus et s'articule avec la portion externe de l'apophyse malaire du maxillaire supérieur. Un tubercule mousse (tubercule malaire T*m*) se voit au niveau de cet angle. Angle frontal. Angle zygomatique. Angle orbitaire ou interne. Angle malaire.

Conformation intérieure. — Cet os est presque entièrement compacte; il est habituellement traversé par un conduit, qu'on peut appeler *conduit zygomatique* ou *malaire*, ordinairement simple, quelquefois double ou même multiple, et qui s'ouvre au moins par trois orifices : un supérieur ou orbitaire, qui se voit sur la face de ce nom ; un *orifice malaire superficiel*, qu'on trouve sur la face cutanée du malaire ; un *orifice malaire profond*, qui se trouve sur la face postérieure de l'os, à l'angle de réunion de l'apophyse orbitaire avec le corps de l'os. Conduit zygomatique ou malaire.

Résumé des connexions. — Cet os s'articule avec l'os maxillaire supérieur, le frontal, le sphénoïde et le temporal. Il forme la charpente de la joue et fait partie de l'orbite, de la fosse temporale, de l'arcade et de la fosse zygomatiques.

(*) N, os nasal. — L, os lacrymal. — F, frontal. — E, ethmoïde. — M*x*, os maxillaire supérieur. — T*m*, tubercule malaire. — C*zf*, trou malaire.

(**) P*am*, portion malaire. — P*ao*, portion orbitaire. — C*zf*, canal malaire. — C*zt*, autre canal malaire.

Développement.

Développement. — L'os malaire se développe par un seul point d'ossification, qui apparaît vers le cinquantième jour de la vie fœtale. Les changements ultérieurs qu'il subit ne présentent rien de particulier.

IV. — OS NASAUX (OS PROPRES DU NEZ).

Situation.

Os pairs, asymétriques, très-petits chez l'homme, juxtaposés, quelquefois soudés entre eux supérieurement, situés à la partie supérieure et moyenne de la face et constituant, ainsi que leur nom l'indique, la charpente de la racine osseuse du nez.

Direction.

Dirigés obliquement de haut en bas et d'arrière en avant, ils n'offrent pas chez tous les sujets le même degré d'inclinaison ; ce qui influe sur le degré de saillie de la partie moyenne du nez.

Figure.

Ils ont la *forme* d'un quadrilatère allongé ; épais et étroits en haut, ils sont larges et minces inférieurement, et présentent à considérer une face antérieure, une face postérieure et quatre bords (*fig.* 108).

Fig. 110.

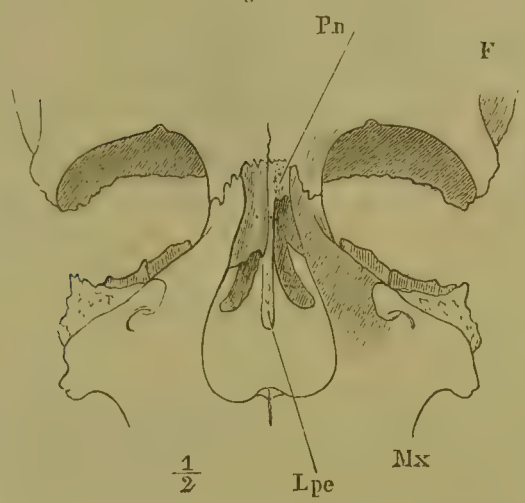

Os nasal droit, en connexion avec l'ethmoïde, le frontal et le maxillaire supérieur (*).

1° La *face antérieure* ou *cutanée* n'est recouverte que par le muscle pyramidal et par la peau, d'où la facilité des fractures de l'os du nez ; concave en haut, elle est plane et même un peu convexe dans sa portion inférieure ; on y voit constamment l'orifice d'un conduit vasculaire, variable pour le siége, quelquefois unique, souvent accompagné de plusieurs autres trous, moins considérables.

Trou vasculaire.

Sillons vasculaires et nerveux.

2° La *face postérieure* ou *pituitaire* (*fig.* 109), concave, forme la portion antérieure de la voûte des fosses nasales, et présente des sillons vasculaires et nerveux. Un de ces sillons (*Se*), plus marqué, avoisine le bord externe de l'os et sert à loger le filet ethmoïdal du nerf nasal. Cette face est tapissée par la membrane pituitaire.

Fig. 109.

Os nasal droit, vu par son bord interne (**).

Bords.

3° Des quatre *bords*, le *supérieur*, court, épais, dentelé, s'articule avec l'échancrure nasale du frontal ; l'*inférieur*, très-mince, plus allongé, légèrement échancré à sa partie moyenne, pour le passage d'un filet nerveux, fait partie de l'orifice antérieur des fosses nasales et s'unit au cartilage latéral du nez ; le *bord interne* est épais supérieurement et taillé en biseau, de telle manière que, rapproché du bord de l'os opposé, il concourt avec lui à la formation d'une rainure, dans laquelle sont reçues l'épine nasale du frontal et la lame verticale de l'ethmoïde (V, *fig.* 44 et 46) ; le *bord externe*, un peu plus long que l'interne, taillé en biseau aux dépens de la table superficielle, légèrement dentelé, s'articule avec l'apophyse montante du maxillaire supérieur, qui s'appuie sur lui.

(*) *Mx*, os maxillaire supérieur. — F, frontal. — *Pn*, apophyse nasale du frontal. — *Lpe*, lame perpendiculaire de l'ethmoïde.

(**) *Se*, sillon ethmoïdal.

Résumé des connexions. — Les deux os propres du nez s'articulent entre eux et avec le frontal, l'ethmoïde et l'os maxillaire supérieur, ainsi qu'avec les cartilages latéraux du nez; ils sont traversés par des conduits vasculaires, qui établissent une communication entre la peau du nez et la muqueuse des cavités nasales.

Conformation intérieure. — Épais et celluleux en haut, mince et tout compacte en bas, l'os nasal est parcouru par des sillons nerveux et vasculaires. Conformation intérieure.

Développement. — Il a lieu par un seul point osseux, qui apparaît avant la fin du deuxième mois. Développement.

V. — OS UNGUIS OU LACRYMAUX.

Ce sont les plus petits os de la face ; ils sont minces, papyracés et ont la transparence, la ténuité et même la forme d'un ongle, ce qui leur a valu l'un des deux noms qu'ils portent. Situés à la partie interne et antérieure de l'orbite , ils sont pairs, c'est-à-dire non symétriques ; leur *forme* est irrégulièrement quadrilatère et déterminée par celle du vide qu'ils doivent remplir. On leur considère deux faces et quatre bords. Situation. Figure.

1° Leur *face externe* ou *orbitaire* est divisée en deux portions inégales par une *crête verticale* (crista lacr. post., C*lpo*, *fig.* 110), qui se termine en bas par une sorte de crochet (*hamulus*, H*l*). La portion antérieure à la crête est étroite , creusée d'une gouttière poreuse et percée à jour, qui, réunie à la demi-gouttière de l'apophyse montante du maxillaire supérieur, forme la *gouttière lacrymale* (sulcus lacrymalis), d'où le nom d'os lacrymal (1). La portion de l'unguis Crête verticale de l'unguis. Gouttière lacrymale.

Fig. 110.

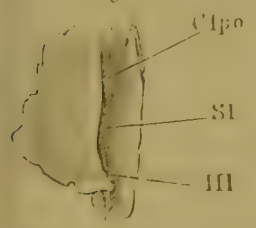

Face externe de l'os lacrymal droit (*).

Fig. 111.

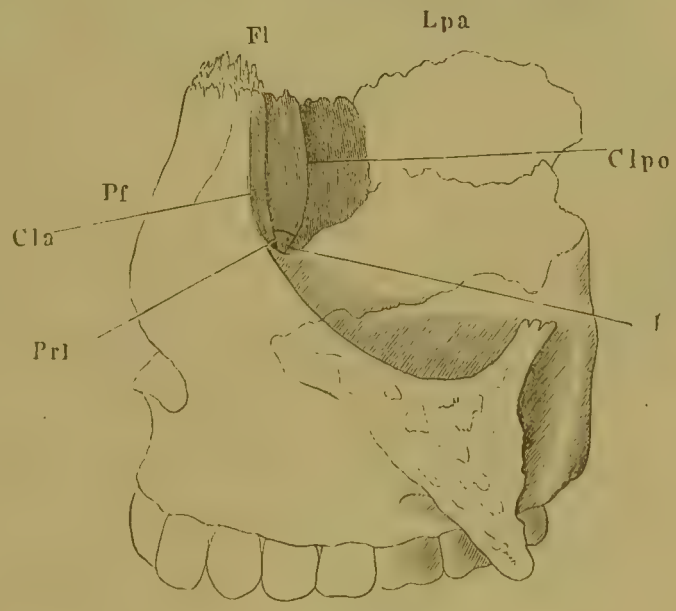

Os lacrymal gauche, en connexion avec l'ethmoïde et le maxillaire supérieur (**).

(*) C*lpo*, crête lacrymale. — S*l*, gouttière lacrymale. — H*l*, crochet qui termine la crête.
(**) P*f*, apophyse montante. — F*l*, fosse lacrymale.— L*pa*, lame papyracée de l'ethmoïde. — C*lpo*, crête lacrymale postérieure. — C*la*, crête lacrymale antérieure du maxillaire supérieur. — P*rl*, apophyse lacrymale du cornet inférieur. — H, crochet de l'os lacrymal.

(1) L'existence des os lacrymaux est subordonnée à la sécrétion des larmes : on ne rencontre pas ces os chez les animaux qui, vivant dans l'eau, sont dépourvus des glandes, et par conséquent des voies lacrymales. Ces os sont d'ailleurs des plus variables quant à leurs dimensions ; quelquefois ils concourent à peine à former la gouttière lacrymale, d'autres fois ils la forment presque entièrement.

qui est postérieure à la crête verticale, complète la paroi interne de l'orbite.

Rainure verticale.

2° La *face interne* ou *ethmoïdale* (*fig.* 112) présente une rainure verticale, qui répond à la crête externe; la portion qui est au-devant de la rainure, fait partie du méat moyen; en arrière, est une surface rugueuse qui répond à l'ethmoïde, dont elle couvre les cellules antérieures.

Bords. Supérieur. Inférieur. Antérieur. Postérieur.

3° Des quatre *bords* (*fig.* 111), le *supérieur*, inégal, s'articule avec l'apophyse orbitaire interne du frontal; l'*inférieur* s'articule, en avant, avec le cornet inférieur, par une petite languette anguleuse qui concourt à la formation du canal nasal; en arrière, avec le bord interne de la face orbitaire de l'os maxillaire supérieur; le *bord antérieur* s'unit par juxtaposition à l'apophyse montante de l'os maxillaire; le *bord postérieur*, légèrement dentelé, s'articule avec l'os planum de l'ethmoïde.

Fig. 112.

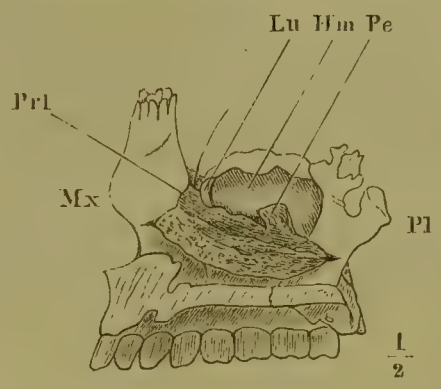

Face interne de l'os lacrymal droit, en connexion avec le maxillaire supérieur (*).

Résumé des connexions.

Résumé des connexions.— L'unguis s'articule avec le frontal, l'ethmoïde, le maxillaire supérieur et le cornet inférieur. Il concourt à la formation du sac lacrymal, du canal nasal et de la paroi interne de l'orbite.

Il est le plus ténu et le plus fragile de tous les os du squelette.

Conformation intérieure. — Formé par une lamelle très-mince de tissu compacte, il est le plus fragile de tous les os; sa ténuité et sa fragilité sont d'autant plus importantes à noter qu'on agit parfois sur cet os dans l'opération de la fistule lacrymale. De là des précautions pour éviter de le traverser dans l'opération de la fistule lacrymale par la méthode ordinaire; de là aussi, par une sorte de compensation, la possibilité d'ouvrir aux larmes, en le traversant, une voie artificielle dans les fosses nasales.

Développement.

Développement. — L'os unguis s'ossifie au commencement du troisième mois; il se développe par un seul point d'ossification.

VI. — CORNETS INFÉRIEURS OU SOUS-ETHMOIDAUX.

Situation.

Les cornets inférieurs, ainsi nommés à cause de leur forme recourbée (*os turbinatum*), qui leur donne quelque ressemblance avec certaines coquilles de mer (*concha nasi inferior*, Sœmm.), sont *situés* à la partie inférieure de la paroi externe des fosses nasales, au-dessous de l'ethmoïde (*fig.* 113), d'où le nom de *cornets sous-ethmoïdaux*, et complètent la série des cornets de l'ethmoïde, dont ils pourraient être considérés comme une dépendance. Ce sont des os pairs, non symétriques, ayant leur plus grand diamètre dirigé d'avant en arrière. On leur considère deux faces, deux bords et deux extrémités.

Forme.

1° Leur *face interne* est convexe et regarde la cloison du nez, qu'elle touche quelquefois, lorsque celle-ci est déviée; 2° leur *face externe* (*fig.* 114) est concave et fait partie du méat moyen. Toutes deux sont rugueuses, comme spongieuses, ce qui a fait dire que ces os faisaient exception à la loi générale par laquelle tous les os présentent la substance spongieuse à l'intérieur; mais la spongiosité

Spongiosité de leur surface.

(*) *Ct*, crête du maxillaire supérieur qui s'articule avec le cornet inférieur. — *Lu*, lunule lacrymale.

de ce surfaces dépend de la multiplicité des canaux ou demi-canaux prodigieusement ramifiés, destinés à protéger les vaisseaux de la pituitaire. Elle paraît dépendre de la multiplicité des canaux vasculaires.

3° Le *bord supérieur* ou *articulaire* (*fig.* 113), très-inégal, offre, d'avant en arrière : *a.* un bord mince, qui s'articule avec l'apophyse montante de l'os sus-maxillaire ; *b.* une petite éminence triangulaire, portant le nom d'*apophyse nasale* ou *lacrymale* (process. lacrym., Pr*l*), qui s'articule par son sommet avec l'unguis, et par ses deux bords avec les deux lèvres de l'apophyse montante de l'os maxillaire supérieur, pour compléter le canal nasal ; *c.* une lame recourbée (*process. maxillaris*, P*m*, *fig.* 114), nommée *apophyse auriculaire* par Bertin, qui la comparait à l'oreille du chien, lame qui se dirige en bas et s'applique en partie sur l'orifice du sinus maxillaire, qu'elle concourt à rétrécir ; *d.* derrière cette apophyse, un bord mince, qui s'articule avec une petite crête de l'os palatin ; *e.* enfin, entre l'apophyse auriculaire et l'apophyse lacrymale, de petites saillies qui s'unissent à l'ethmoïde (P*e*).

Fig. 113.

Face interne du cornet inférieur droit, en connexion avec le maxillaire supérieur et l'os palatin (*).

Fig 114.

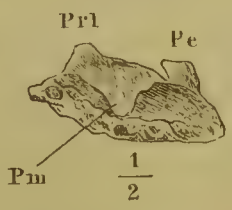

Face externe du cornet inférieur gauche (**).

Apophyse nasale ou lacrymale.

Apophyse auriculaire.

4° Le *bord inférieur* ou *libre*, convexe, plus épais à sa partie moyenne qu'à ses extrémités, est séparé du plancher des fosses nasales par un intervalle plus ou moins considérable, disposition importante à connaître pour l'introduction des instruments dans les fosses nasales. Bord libre du cornet.

5° L'*extrémité antérieure* est un peu moins aiguë que la *postérieure*, ce qui sert à distinguer le cornet droit du gauche.

Fig. 115.

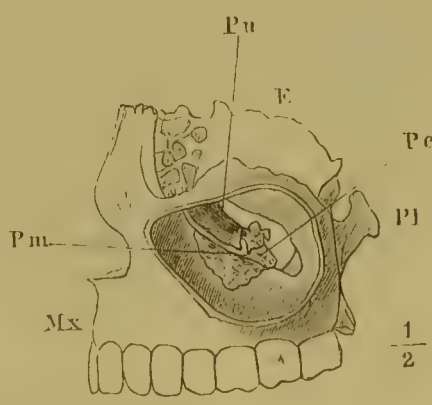

Maxillaire supérieur gauche, en connexion avec l'ethmoïde, l'os palatin et le cornet inférieur (***).

Résumé des connexions. — Les cornets inférieurs s'articulent avec les os maxillaires supérieurs, les os palatins, l'ethmoïde et les unguis ; ils ont des rapports importants avec l'orifice inférieur du canal nasal, qu'ils garantissent de l'atteinte des corps extérieurs. On peut les considérer comme appartenant essentiellement à la pituitaire, dans l'épaisseur de laquelle ils sont développés.

Conformation intérieure. — Leur aspect spongieux à l'extérieur (*spongiosa infe-* Conformation intérieure.

(*) M*x*, maxillaire supérieur. — Pr*l*, apophyse lacrymale du cornet. — L*u*, lunule lacrymale. — P*e*, apophyse ethmoïdale. — H*m*, orifice du sinus maxillaire. — P*l*, os palatin.

(**) Pr*l*, apophyse lacrymale. — P*e*, apophyse ethmoïdale. — P*m*, apophyse maxillaire.

(***) On a enlevé la paroi externe du sinus maxillaire. — M*x*, maxillaire supérieur. — P*l*, os palatin. — E, ethmoïde. — P*u*, apophyse unciforme de l'ethmoïde. — P*m*, apophyse maxillaire du cornet. — P*e*, apophyse ethmoïdale.

riora) dépend de la multitude des canaux vasculaires (1) dont leur surface est sillonnée ; mais ils sont presque exclusivement composés de tissu compacte.

Développement. *Développement.* — Leur ossification ne commence que cinq mois après la naissance, par un seul noyau situé à leur partie moyenne.

VII. — VOMER.

Situation. Ainsi nommé à cause de sa forme, qui a été comparée à celle d'un soc de charrue, le *vomer* est symétrique, situé sur la ligne médiane, et forme la partie postérieure de la cloison des fosses nasales ; il est mince, aplati, quadrilatère, et présente à considérer deux faces et quatre bords.

Fig. 116.

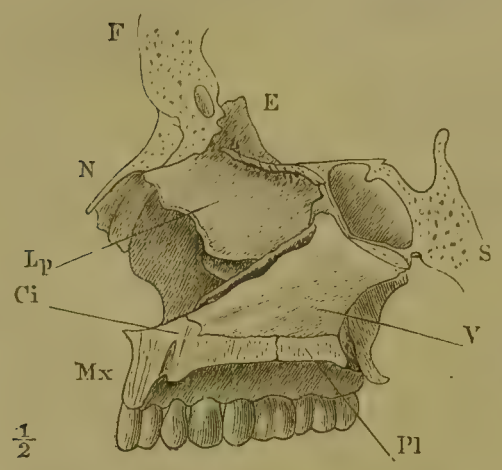

Cloison osseuse des fosses nasales, vue du côté gauche (*).

Faces latérales. 1° Les *faces latérales* (*fig.* 116) sont planes, souvent déjetées d'un côté ou de l'autre de la ligne médiane, et alors convexes et concaves en sens opposés ; quelquefois ce déjettement a lieu en sens inverse de l'inclinaison que présente la lame perpendiculaire de l'ethmoïde, laquelle forme alors avec le vomer un angle obtus. Un tubercule très-saillant, apophysaire, se voit quelquefois au niveau de cet angle ; dans quelques cas, il n'y a qu'un tubercule sans déviation. Toujours lisses et tapissées par la pituitaire, les deux faces du vomer présentent de petits sillons vasculaires et nerveux.

Fig. 117.

Vomer vu par la face antérieure et supérieure (**).

Fig. 118.

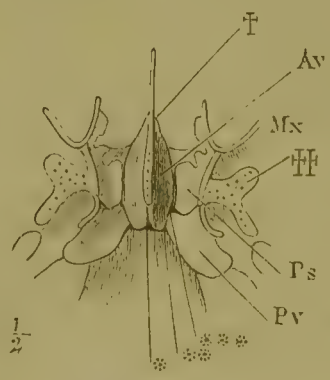

Voûte des fosses nasales, vue par en bas (***).

Bord sphénoïdal. Bord maxillaire. Des quatre bords, le *supérieur* ou *sphénoïdal* est le plus court et le plus épais; il est creusé profondément en gouttière, pour recevoir la crête inférieure du sphénoïde ; les deux lèvres de la gouttière, fortement déjetées en dehors, et qui ont reçu de quelques anatomistes le nom d'*ailes du vomer* (*fig.* 117, Av), sont reçues dans les rainures de la même face inférieure et complètent un petit conduit (*, *fig.* 118 et 119) qui donne passage à des vaisseaux et à des filets nerveux. La face inférieure des ailes du vomer fait partie de la voûte des fosses nasales (*fig.* 118).

(*) *Mx*, maxillaire supérieur. — *Ci*, crête incisive. — E, ethmoïde. — *Lp*, lame perpendiculaire. — N, os nasal. — F, frontal. — S, sphénoïde. — *Pl*, os palatin. — V, vomer.

(**) *Av*, ailes du vomer.

(***) *Av*, ailes du vomer. — *Mx*, maxillaire supérieur. — *Ps*, apophyse sphénoïdale de l'os palatin. — *Pv*, apophyse vaginale. — *, canal qui donne passage à des vaisseaux et à des nerfs. — **, autre canal vasculaire. — ***, troisième canal vasculaire. — †, section horizontale du vomer. — ††, section de l'apophyse ptérygoïde du sphénoïde.

(1) Bertin comparait les cornets inférieurs à un pont solide sous lequel passent les larmes.

Le *bord inférieur* ou *maxillaire* (*fig.* 116), le plus long de tous, est reçu dans la rainure qui résulte de la réunion des os palatins, en arrière, des os maxillaires supérieurs, en avant ; il se termine quelquefois par une apophyse plus ou moins saillante derrière l'épine nasale antérieure.

Bord ethmoïdal.

Le *bord antérieur* ou *ethmoïdal* présente la continuation de la gouttière du bord supérieur, pour s'articuler avec le bord inférieur de la lame perpendiculaire de l'ethmoïde et recevoir, en bas, le prolongement caudal de ce cartilage (1).

Bord guttural.

Le *bord postérieur* ou *guttural* (*fig.* 119) est libre ; il est mince et tranchant, incliné de haut en bas et d'arrière en avant, et forme un angle obtus avec le bord inférieur ; il sépare les ouvertures postérieures des fosses nasales.

Fig. 119.

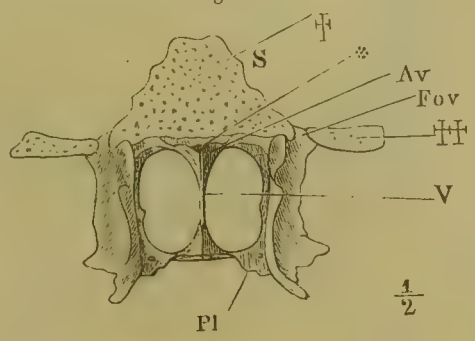

Cloison osseuse des fosses nasales, vue par derrière (*).

Résumé des connexions.

Résumé des connexions. — Le vomer s'articule avec le sphénoïde, l'ethmoïde, les os maxillaires supérieurs, les os palatins ; en tout six os ; il s'articule, en outre, avec le cartilage de la cloison.

Conformation intérieure.

Conformation intérieure. — Le vomer est composé de deux lames compactes très-minces, distinctes dans la moitié ou les deux tiers supérieurs et antérieurs de cet os.

Développement.

Développement. — Le vomer se développe par un *seul point d'ossification.* C'est par la partie inférieure que débute l'ossification, qui apparaît avant la fin du deuxième mois. Il se présente alors sous la forme d'une gouttière profonde, plus large en arrière qu'en avant, embrassant le cartilage, comme il embrassera plus tard la crête sphénoïdale. A la naissance, le vomer n'est encore qu'une gouttière ; plus tard, cette disposition n'est manifeste que pour la moitié ou les deux tiers supérieurs de cet os. Il n'est pas sans intérêt de noter la manière insolite dont procède l'ossification, qui se fait ici de la surface à la profondeur du cartilage.

VIII. — OS MAXILLAIRE INFÉRIEUR.

Tandis qu'un nombre considérable d'os entrent dans la composition de la mâchoire supérieure, un seul constitue la mâchoire inférieure : c'est l'*os maxillaire inférieur,* sur lequel on ne saurait trop appeler l'attention, vu l'importance et la multiplicité des conséquences pratiques qui découlent de la connaissance de sa forme et de ses connexions.

Situation. Figure.

Cet os occupe la partie inférieure de la face. Il a la forme d'une courbe parabolique, dont les deux extrémités, qu'on appelle *branches*, forment un angle droit avec la portion moyenne, qui porte le nom de *corps*.

A. *Corps* ou *portion moyenne.* — Le *corps* représente une parabole ou un fer à

(*) V, vomer. — Pl, os palatin. — S, sphénoïde. — Av, ailes du vomer. — Fov, trou oval. — *, canal qui livre passage aux vaisseaux destinés aux lames du vomer et au cartilage de la cloison. — †, section du corps du sphénoïde. — ††, section des grandes ailes du sphénoïde.

(1) J'ai décrit sous le nom de *prolongement caudal du cartilage de la cloison* une languette cartilagineuse qui est reçue entre les deux lames du vomer.

cheval, convexe en avant, concave en arrière. On lui considère une *face antérieure*, une *face postérieure*, un *bord supérieur* et un *bord inférieur*.

Fig. 120.

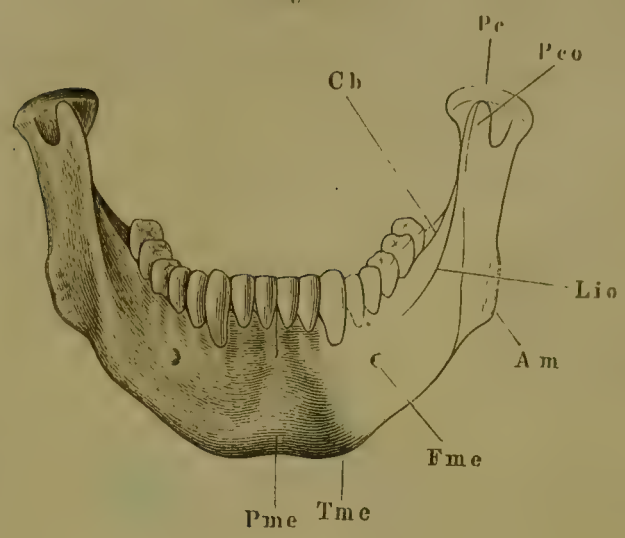

Face antérieure du maxillaire inférieur (*).

Symphyse du menton.

1° La *face antérieure* (*fig.* 120) présente à sa *partie moyenne* une ligne verticale, appelée *symphyse du menton* : c'est la trace de l'union des deux pièces dont cet os est composé chez les jeunes sujets, pièces qui restent distinctes toute la vie chez un grand nombre d'animaux (1).

Symphyse arquée et non anguleuse.

La manière dont sont réunies les deux moitiés du corps de l'os maxillaire, lesquelles forment un arc au lieu de former un angle, comme chez les animaux, constitue un des caractères distinctifs de l'espèce humaine. La *direction verticale* de la symphyse, comparée à la direction très-oblique en arrière et en bas, presque horizontale, qu'elle présente chez les animaux, est un autre caractère, non moins distinctif, de l'homme, qui seul est pourvu de ce qu'on appelle le *menton* (2).

Sa direction verticale.

Eminence mentonnière.

En avant, la symphyse se termine inférieurement par une éminence triangulaire, appelée *mentonnière* (P*me*). En arrière, elle présente en bas quatre petits tubercules, deux supérieurs et deux inférieurs, connus sous le nom collectif d'*apophyses géni* (spina mentalis, S*pm*, *fig.* 121 et 122 ; de γένειον, menton), et qui donnent attache aux muscles génio-hyoïdiens et génio-glosses.

Apophyses géni.

Fossette mentonnière.

Ligne oblique ou maxillaire externe.

De *chaque côté* de la symphyse, la face antérieure du corps de la mâchoire inférieure présente : *a.* une *petite fossette* à insertion musculaire, nommée fossette mentonnière ; *b.* une ligne qui, née de l'éminence mentonnière, se porte obliquement en haut et va se continuer avec le bord antérieur de la branche de la mâchoire : c'est la *ligne oblique* (L*io*) ou *maxillaire externe*, également destinée à des insertions musculaires ; *c.* au-dessus de cette ligne, se voit le *trou mentonnier* (F*me*), orifice inférieur du *canal dentaire inférieur*, par lequel passent les vaisseaux et nerfs mentonniers ; *d.* la face antérieure de l'*arcade alvéolaire*, remarquable par une

(*) P*me*, éminence mentonnière. — T*me*, tubercule mentonnier. — F*me*, trou mentonnier. — A*m*, angle de la mâchoire. — L*io*, ligne oblique. — P*co*, apophyse coronoïde. — P*c*, condyle. — C*b*, crête du buccinateur.

(1) Bien plus, elles constituent, chez les serpents, une articulation mobile. Cette mobilité, en harmonie avec celle des deux moitiés de la mâchoire supérieure, permet à ces reptiles d'avaler une proie beaucoup plus volumineuse que leur tête et même que tout leur corps.

(2) Il est curieux de voir la symphyse, verticale et même un peu oblique de haut en bas et d'arrière en avant (*fig.* 11) dans la race caucasique, devenir oblique d'avant en arrière dans la race nègre et se rapprocher de la disposition qu'elle offre chez les animaux, particulièrement chez le singe. Du reste, l'inclinaison variable de la symphyse détermine les différences qui existent entre les divers individus, relativement à la saillie du menton.

série de reliefs, répondant aux alvéoles et séparés par des cannelures verticales, qui répondent aux cloisons interalvéolaires ; *c.* au-dessous de la ligne oblique externe, est une surface lisse, séparée de la peau par le muscle peaucier.

2° La *face postérieure* ou *linguale* (*fig.* 121) est moulée, en quelque sorte, sur la langue; elle présente : *a.* la *ligne myloïdienne* (*Lim* ; de μύλος, dent molaire), nommée aussi *ligne oblique* ou *maxillaire interne* ; née de l'apophyse géni, cette ligne, qui est destinée à des insertions musculaires, se porte en haut et en arrière, et devient plus saillante au niveau de la dernière dent molaire ; *b.* au-dessous de cette ligne, est une *dépression* large, mais superficielle, qui loge la glande sous-maxillaire ; *c.* au-dessus de la ligne oblique et près de la symphyse, se voit une *fossette*, qui loge la glande sublinguale (*), et une surface lisse, recouverte par la membrane buccale et gingivale.

Fig. 121.

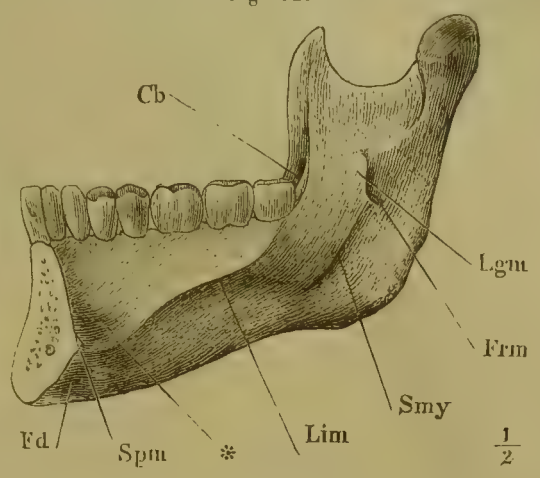

Moitié droite du maxillaire inférieur, vue par sa face interne (*).

Ligne myloïdienne.

Dépression de la glande sous-maxillaire.

Fossette sublinguale.

La ligne oblique externe et la ligne oblique interne divisent le corps du maxillaire inférieur en deux parties : l'une *supérieure* ou *alvéolaire*, l'autre *inférieure* ou *basilaire*. La première constitue presque à elle seule le corps de l'os maxillaire chez le fœtus et chez l'enfant ; chez l'adulte, elle ne forme plus que les deux tiers de la hauteur de l'os, l'autre tiers étant formé par la portion basilaire ; chez le vieillard, enfin, la portion alvéolaire disparaît presque entièrement et il ne reste que la portion basilaire.

Portion alvéolaire.

Portion basilaire.

Leur proportion aux divers âges.

3° Le *bord supérieur* ou *alvéolaire* (*fig.* 120) décrit une courbe plus petite que le bord alvéolaire correspondant de l'os maxillaire supérieur; aussi, dans une conformation régulière, les dents incisives inférieures sont-elles débordées par les supérieures. Moins épais en avant qu'en arrière, où il se déjette en dedans, ce bord est creusé d'une série d'alvéoles, semblables à ceux des os maxillaires supérieurs, et moulés, comme ceux-ci, sur les racines des dents, dont ils représentent exactement la forme.

Bord alvéolaire.

4° Le *bord inférieur* ou la *base de la mâchoire* (*fig.* 122) est la portion la plus épaisse et par conséquent la plus résistante de l'os ; il appartient à une courbe d'un rayon plus considérable que celui du bord supérieur ; d'où il résulte, dans le mouvement d'élévation de cet os, une sorte de projection de la mâchoire de bas en haut et d'arrière en avant, projection qui est d'ailleurs très-variable chez les différents sujets.

Base de la mâchoire.

B. *Branches de la mâchoire inférieure.* — Entièrement destinées à l'insertion des muscles élévateurs de cette mâchoire, elles ont un développement proportionnel à la force de ces muscles. Elles sont quadrilatères et présentent : *a. une face externe* ou *massétérine* (*fig.* 123), recouverte par le muscle masséter, qui y prend ses insertions, surtout en bas, où se voient des empreintes et des crêtes, et où

Branches de la mâchoire inférieure.

(*) *Cb*, crête fournissant des insertions au muscle buccinateur. — *Frm*, orifice supérieur du canal dentaire. — *Lgm*, épine de cet orifice. — *Smy*, sillon mylo-hyoïdien. — *Lim*, ligne myloïdienne. — *Spm*, apophyses géni. — *Fd*, fossette digastrique. — *, fossette sublinguale.

cette face est plus ou moins déjetée en dehors; au-devant de ces crêtes est une dépression légère, qui répond à l'artère faciale; *b.* une *face interne* ou *ptérygoïdienne* (*fig.* 121), également rugueuse, pour l'insertion du muscle ptérygoïdien interne, et qui présente l'orifice supérieur, évasé, du canal dentaire inférieur (F*rm*). Cet orifice est armé d'une sorte d'épine (L*gm*), à laquelle s'attache une

Orifice évasé du canal dentaire inférieur.

Fig. 122.

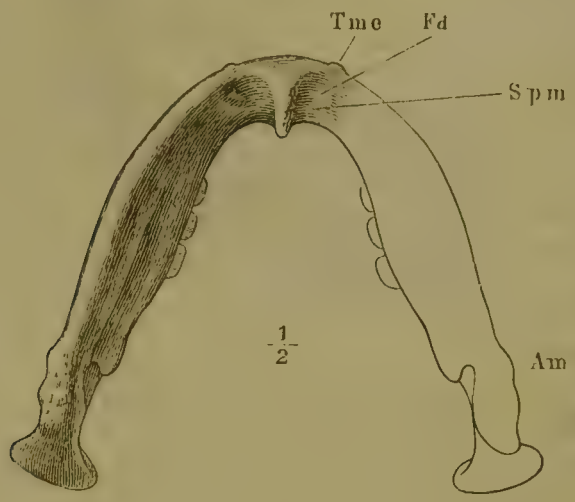

Maxillaire inférieur vu par en bas (*).

Fig. 123.

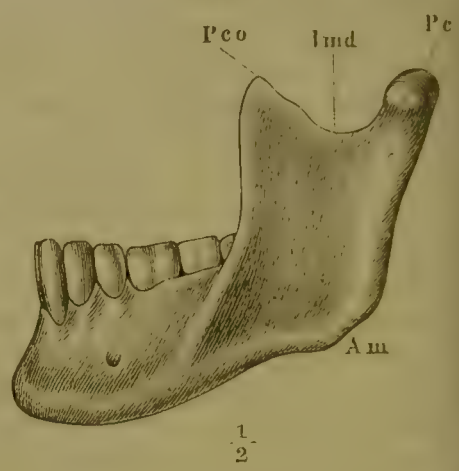

Maxillaire inférieur vu de côté (**).

lame fibreuse appelée improprement ligament latéral interne de l'articulation temporo-maxillaire; il est le point de départ d'une petite gouttière qui suit la même direction que le canal dentaire, et qui porte le nom de *sillon mylo-hyodien* (S*my*), parce qu'elle loge le nerf du même nom; *c.* un *bord postérieur* ou *parotidien*, arrondi, embrassé par la parotide et donnant attache, en bas, au ligament stylo-maxillaire; *d.* un *bord antérieur*, creusé d'une gouttière (C*b*, *fig.* 121), qui fait suite au bord alvéolaire; la lèvre antérieure et la lèvre postérieure de cette gouttière sont formées par la terminaison des lignes obliques externe et interne; *e.* un *bord supérieur*, très-mince, formant une grande échancrure appelée *sigmoïde* (I*md*, *fig.* 123), à raison de sa forme, et donnant passage à des nerfs et à des vaisseaux; *f.* un *bord inférieur*, qui fait suite au bord inférieur du corps de l'os.

Sillon mylo-hyoïdien.

Échancrure sigmoïde.

L'angle que forment les branches avec le corps de l'os maxillaire inférieur, porte le nom d'*angle de la mâchoire* (A*m*). Droit chez l'adulte, il est très-obtus chez l'enfant, de même que chez les carnassiers et quelques rongeurs, disposition favorable à l'action de la puissance.

Angle de la mâchoire.

Les branches de la mâchoire inférieure sont terminées en haut par deux apophyses, l'une antérieure : c'est l'*apophyse coronoïde*; l'autre postérieure; c'est le *condyle*.

1° L'*apophyse coronoïde* (P*co*) (1), en forme de dent de couronne, est triangu-

Apophyse coronoïde.

(*) T*mc*, tubercule mentonnier. — F*d*, fossette digastrique. — S*pm*, apophyses géni. — A*m*, angle de la mâchoire.

(**) A*m*, angle de la mâchoire. — P*c*, condyle. — P*co*, apophyse coronoïde. — I*md*, échancrure sigmoïde.

(1) Pour avoir une idée convenable de cette apophyse, il convient de l'étudier chez les carnassiers, qui la présentent à son maximum de développement. Là il n'existe, pour ainsi dire, pas de branches de la mâchoire inférieure; l'apophyse coronoïde naît directement du corps de l'os.

laire, déjetée en avant, à base large, à sommet pointu ; elle donne insertion au muscle temporal. Les dimensions de cette apophyse dans les différentes espèces animales sont dans une proportion rigoureuse et constante, d'une part, avec la profondeur et l'étendue de la fosse temporale, de l'autre, avec la force et le degré de courbure de l'arcade zygomatique.

2° Le *condyle* (Pc), qui s'articule avec la cavité glénoïde du temporal, est une éminence oblongue, dont le grand diamètre est dirigé de dehors en dedans et un peu d'avant en arrière ; il est soutenu par une portion rétrécie, qu'on appelle *col du condyle*. Ce col est déjeté en dedans, de telle sorte que le condyle qu'il supporte, déborde peu le plan externe de la branche maxillaire. Le col est, en outre, assez profondément excavé en dedans, pour l'insertion du ptérygoïdien externe ; il constitue la portion la plus faible de l'os maxillaire inférieur. Condyle. Son col.

Résumé des connexions. — L'os maxillaire inférieur s'articule avec le temporal et loge les dents de la rangée inférieure.

Conformation intérieure. Compacte à sa surface, diploïque dans son épaisseur, l'os maxillaire inférieur est creusé, dans une grande partie de son étendue, par un canal appelé *canal dentaire* ou *maxillaire inférieur* et destiné à loger les rameaux nerveux et vasculaires qui se distribuent aux dents de cette mâchoire. Ce canal commence à la partie moyenne de la face interne de la branche maxillaire ; il fait suite à une gouttière complétée par une lame fibreuse qui ne paraît avoir d'autre usage que celui de protéger ces vaisseaux et nerfs et de les séparer du muscle ptérygoïdien interne. De là, le canal dentaire se porte en avant et en dedans, au-dessous de la ligne myloïdienne, dont il suit la courbure ; il se rétrécit graduellement, et se divise, au niveau de la deuxième petite molaire, en deux canaux, dont l'un, plus considérable et très-court, s'ouvre à la surface externe du corps de la mâchoire inférieure : c'est le *trou mentonnier*, déjà décrit ; dont l'autre, très-petit, continue le trajet primitif et se perd au niveau de l'incisive moyenne inférieure. Dans son trajet, le canal dentaire inférieur communique avec chaque alvéole par un et quelquefois par deux trous, destinés à transmettre aux dents leurs vaisseaux et leurs nerfs. La situation relative du canal dentaire subit bien des variations aux diverses époques de la vie. Chez l'enfant nouveau-né, avant l'éruption des dents, il occupe la partie la plus inférieure de la mâchoire inférieure ; après la seconde dentition, il répond à peu près au niveau de la ligne myloïdienne ; après la chute des dents, il longe le bord alvéolaire. Sur l'os maxillaire du vieillard, l'orifice antérieur du canal dentaire, ou le trou mentonnier, avoisine le bord supérieur de l'os. Les dimensions du canal dentaire n'offrent pas des différences moins

Canal dentaire. Sa division. Sa communication avec les alvéoles. Variations qu'il subit, 1° dans sa situation. 2° dans ses dimensions.

Fig. 124.

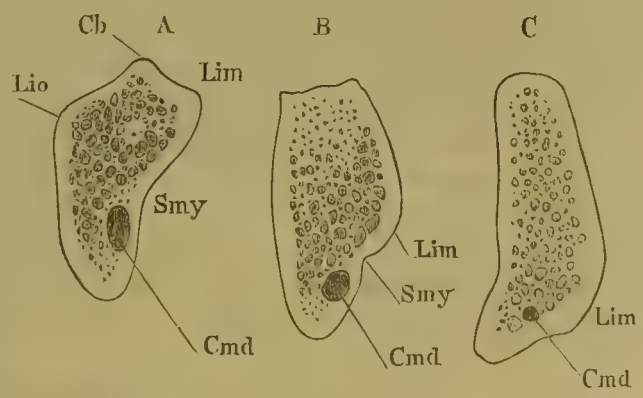

Sections verticale la moitié droite du maxillaire inférieur (*).

(*) A, en arrière de la dernière molaire ; B, en avant de la troisième molaire ; C, en avant de la première molaire. — *Cmd*, canal dentaire. — *Smy*, sillon mylo-hyoïdien. — *Lim*, ligne myloïdienne. — *Cb*, crête du buccinateur. — *Lio*, ligne oblique.

remarquables : très-considérable chez le fœtus et chez l'enfant, avant l'éruption des dents des deux dentitions, il se rétrécit dans l'âge adulte, mais surtout chez le vieillard.

Nombre des points d'ossification.

Développement. — L'os maxillaire inférieur se développe par *deux points d'ossification*, un pour chaque moitié latérale. Autenrieth admet, en outre, trois points d'ossification complémentaires : un pour le condyle, un pour l'apophyse coronoïde, un pour l'angle ; mais je ne les ai jamais observés. Il n'en est pas de même d'un point d'ossification décrit et figuré par Spix, et qui formerait le côté interne du bord alvéolaire ou plutôt du canal dentaire. Sur un fœtus de cinquante à soixante jours environ, j'ai vu une espèce d'aiguille osseuse qui longeait la face interne du corps et de la branche de l'os ; cette aiguille était complétement libre sur l'une des moitiés de l'os maxillaire, elle adhérait sur l'autre moitié dans le tiers interne de sa longueur. L'épine qui couronne le canal dentaire, n'est autre chose que l'extrémité interne de cette aiguille osseuse. Il suivrait de là que l'os maxillaire inférieur se développe par quatre points d'ossification.

Aiguille de Spix.

Époque d'apparition.

L'os maxillaire inférieur est le plus précoce de tous les os de la tête, et même le plus précoce de tous les os du corps, après la clavicule. Déjà du trentième au trente-cinquième jour de la vie intra-utérine, le bord inférieur du corps de l'os a paru ; il s'étend en arrière pour former la branche, et en avant pour former la portion qui soutient les deux incisives. C'est peut-être à la même époque que paraît le point osseux du canal dentaire. De cinquante à soixante jours, chaque moitié de l'os est déjà creusée d'une gouttière, commune à la fois au canal dentaire et aux alvéoles. Plus tard, la gouttière devient très-considérable et se divise en alvéoles, à l'aide de cloisons incomplètes d'abord, puis complètes ; ces alvéoles et leurs cloisons occupent toute la hauteur du corps de l'os. Sur les mâchoires du fœtus, il y a plusieurs trous et canaux accessoires du canal dentaire inférieur.

Gouttière commune au canal dentaire et aux alvéoles.

Époque de la soudure.

Le point d'ossification de Spix se soude du cinquantième au soixantième jour (d'après Spix, il demeure distinct jusqu'au quatrième mois). Chez le fœtus à terme, on trouve encore des vestiges de l'aiguille de Spix dans une scissure qu'on remarque au pourtour de l'orifice du canal dentaire. Les deux moitiés de l'os maxillaire se soudent dans la première année qui suit la naissance. Les traces de la soudure existent encore quelque temps, mais ne tardent pas à s'effacer ; tandis que chez les animaux la suture persiste toute la vie.

Changements ultérieurs qu'éprouve l'os maxillaire inférieur.

Les changements qu'éprouve l'os maxillaire après la naissance, sont relatifs : 1° à l'angle que forme la branche avec le corps de l'os, angle qui, de très-obtus qu'il était à la naissance, devient droit après le développement complet ; 2° à la forme du corps de l'os, qui se modifie par suite de l'éruption des dents de la première et de la deuxième dentition, de la chute des dents chez les vieillards et de l'usure des bords alvéolaires.

§ 5. — DE LA FACE EN GÉNÉRAL.

Idée générale de la face.

Les quatorze os que nous venons de décrire, réunis entre eux et au crâne, forment une sculpture osseuse symétrique, extrêmement compliquée, qui sert à loger les organes de la vue, de l'odorat et du goût, et qui est l'instrument de la mastication ; cette sculpture osseuse, dont l'ensemble constitue la *face*, est située au-dessous du crâne, dont elle peut être considérée comme un appendice, au-devant de la colonne vertébrale, dont elle est séparée par le pharynx ; elle est limitée de chaque côté par les arcades zygomatiques.

I. — CONFORMATION EXTÉRIEURE.

Bien moins volumineuse que le crâne, la face ne forme guère que le quart du volume total de la tête.

Pour se faire une juste idée des *dimensions de la face*, il faut les étudier sur une coupe médiane de la tête (*fig.* 125). On voit alors que la face est comprise dans un espace triangulaire dont la limite supérieure est représentée par la surface inégale qui sépare le crâne de la face, dont la limite antérieure répond à la face proprement dite et dont la limite inférieure est un plan passant sous la symphyse du menton. Si l'on fait passer cette limite inférieure au-dessus de la mâchoire inférieure, sous la voûte palatine, on reconnaît que, prolongée en arrière, elle rencontre le plan du trou occipital. Le crâne ayant beaucoup moins de hauteur en arrière qu'en avant, on conçoit que le même plan horizontal, qui touche le crâne en arrière, en est séparé en avant par toute la hauteur de la portion sus-maxillaire de la face. Limites de la face. Elles circonscrivent un espace triangulaire.

Le *diamètre vertical*, qui s'étend de la bosse frontale au menton, est, de tous les diamètres de la face, le plus considérable. Mais il va en diminuant de la partie antérieure à la partie postérieure de la face. Diamètre vertical de la face.

Les *dimensions transversales*, considérables au niveau des pommettes, décroissent au-dessus et au-dessous de ce niveau. Diamètre transversal.

Le *diamètre antéro-postérieur*, très-étendu à la partie supérieure, où il mesure Diamètre antéro-postérieur.

Fig. 125.

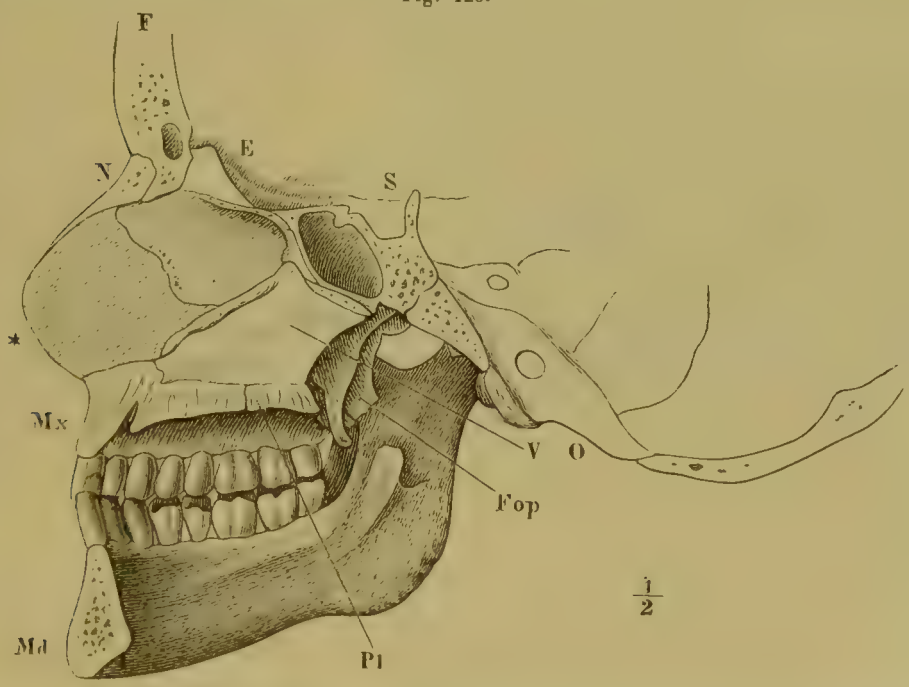

Coupe antéro-postérieure de la tête, passant à gauche de la cloison des fosses nasales (*).

tout l'intervalle entre l'épine nasale et l'apophyse basilaire, se rétrécit brusquement vers la partie inférieure, au niveau du menton, où il est réduit à la seule épaisseur de la symphyse.

(*) *Md*, maxillaire inférieur. — *Mx*, maxillaire supérieur. — N, os du nez. — F, frontal. — E, ethmoïde. — S, sphénoïde. — O, occipital. — V, vomer. — *Pl*, os palatin. — *Fop*, fosse ptérygoïde. — *, cartilage de la cloison.

Les dimensions générales de la face sont en raison inverse de celles du crâne dans la série des animaux.

Relativement au volume total de la face, nous nous bornerons ici à rappeler ce qui a été dit de la proportion rigoureusement inverse de l'aire du crâne et de l'aire de la face dans la série des animaux (1).

La face représente une pyramide quadrangulaire, dont la base, dirigée en haut et en arrière, est unie à la base du crâne, et dont le sommet, dirigé en bas et en avant, répond au menton; on peut donc lui considérer cinq faces ou régions : une *supérieure*, une *antérieure*, une *postérieure* et deux *latérales*.

A. Région supérieure ou cranienne. — Elle fait corps avec la face inférieure du crâne (2), de telle sorte que le crâne et la mâchoire supérieure ne forment qu'une seule pièce et ne peuvent se mouvoir séparément. Cette région présente : 1° *sur la ligne médiane* (*fig.* 125), et d'arrière en avant, *a*. l'*articulation du vomer avec le sphénoïde*, articulation dans laquelle il y a réciprocité de réception, la crête sphénoïdale étant reçue entre les lames du vomer, et les lames de cet os étant reçues dans les fissures correspondantes du sphénoïde ; *b*. l'articulation du vomer avec le bord postérieur de la lame perpendiculaire de l'ethmoïde; *c*. l'articulation de cette lame perpendiculaire avec l'épine nasale du frontal et celle de l'épine avec les os propres du nez.

Région médiane.

Régions latérales.

2° *Sur les côtés* (*fig.* 132), et de dedans en dehors : *a*. la voûte des fosses nasales, formée en arrière par la face inférieure du corps du sphénoïde, au milieu par la lame criblée, en avant par la face postérieure des os propres du nez; *b*. plus en dehors, la base des apophyses ptérygoïdes, l'articulation de l'os palatin avec le sphénoïde, le canal ptérygo-palatin, le trou sphéno-palatin ; *c*. l'articulation des masses latérales de l'ethmoïde avec le sphénoïde, en arrière, avec le frontal, en avant ; *d*. l'articulation de l'apophyse orbitaire interne du frontal avec l'unguis ; *e*. l'articulation de l'échancrure nasale du frontal avec l'apophyse montante du maxillaire supérieur et les os propres du nez; *f*. plus en dehors encore, la voûte orbitaire, bornée en dehors par l'articulation du frontal avec l'os malaire et le sphénoïde et par la fente sphénoïdale; *g*. la face antérieure des grandes ailes, qui forme la plus grande partie de la paroi externe de l'orbite : *h*. en dehors de l'orbite, l'arcade zygomatique.

Régions de la face.

Région antérieure.

B. Région antérieure ou cutanée. — Elle constitue la face proprement dite. C'est de la conformation de cette région, des proportions entre les diamètres verticaux et transverses, de l'aplatissement antéro-postérieur, transversal ou vertical de cette charpente, de la dépression ou de la saillie des bords alvéolaires, des os propres du nez et des os malaires que dépendent surtout les caractères nationaux et un grand nombre des caractères individuels de la face humaine. D'autres différences proviennent des parties molles et ne sont pas moins importantes.

Ses variétés nationales et individuelles.

Ses limites.

Cette région est *limitée* en haut par le front, en bas par la base de l'os maxillaire inférieur, latéralement par une ligne qui passerait par l'apophyse orbitaire externe, l'os malaire et la crête qui sépare la fosse canine de la tubérosité maxillaire. Elle présente : 1° *sur la ligne médiane* (*fig.* 126), la bosse nasale, une suture transversale formée par l'articulation des os propres du nez avec l'os frontal, *suture fronto-nasale*; au-dessous de cette suture, le *nez*, éminence pyra-

Bosse nasale. Suture fronto-nasale.

Nez.

(1) Voyez Crâne en général, Angle facial de Camper, Angle occipital de Daubenton, Mesure de Cuvier.

(2) Cette région est complétement artificielle, et son étude ne peut avoir d'autre intérêt que celui de faire connaître d'une manière plus exacte l'ensemble des rapports du crâne avec la face.

midale, étroite en haut ou à sa racine, large en bas ou à sa base, formée de deux os articulés par juxtaposition, d'une part, entre eux, sur la ligne médiane, d'autre part, avec l'apophyse montante de l'os maxillaire supérieur. Au-dessous de cette éminence est l'*orifice antérieur des fosses nasales*, orifice en forme de cœur de carte à jouer, présentant en bas l'épine nasale antérieure, au-dessous de laquelle se voient : une suture verticale, *suture maxillaire*, l'intervalle qui sépare les incisives moyennes, l'ouverture de la bouche et la symphyse du menton.

Orifice antérieur des fosses nasales.

Épine nasale antérieure.

Suture maxillaire.

Fig. 162.

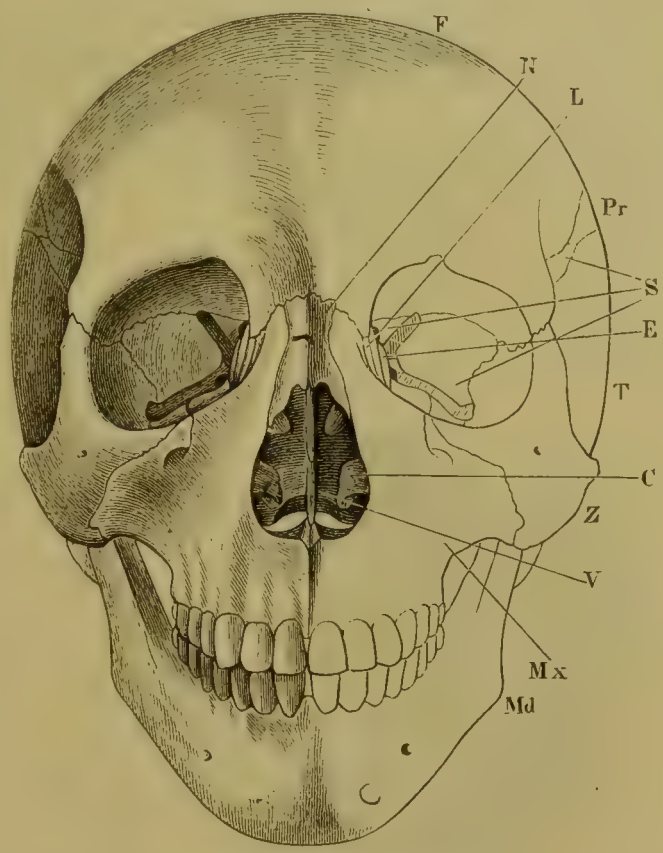

Face antérieure de la tête (*).

2° *Sur les côtés*, on voit l'ouverture ou *base de l'orbite*, un peu dirigée en dehors, offrant la forme d'un quadrilatère irrégulier, et présentant, en haut, *le trou orbitaire supérieur* ; en bas, le *trou sous-orbitaire* ; en dehors, la *suture fronto-jugale* ; en dedans, la *suture fronto-maxillaire*. Au-dessous de l'ouverture de l'orbite sont la fosse canine, les rangées alvéolaires et dentaires des deux mâchoires, la ligne oblique externe, le trou mentonnier et la base du maxillaire inférieur.

Base de l'orbite.

Suture fronto-jugale.

Suture fronto-maxillaire.

C. Région postérieure ou gutturale. — Elle répond au pharynx et à la cavité buccale, et présente de haut en bas (*fig.* 127) : 1° une portion verticale postérieure, une portion horizontale, et une portion verticale antérieure.

1° Portion verticale.

1° La *portion verticale postérieure* offre, *a.* sur la *ligne médiane*, le bord postérieur de la cloison des fosses nasales, formé par le vomer ; l'extrémité postérieure de l'articulation du vomer avec le sphénoïde ; l'épine nasale postérieure ; *b.* de *chaque côté*, l'*orifice postérieur des fosses nasales*, quadrilatère, plus étendu de haut en bas que transversalement, formé en dedans par le vomer, en dehors par l'apophyse ptérygoïde, en haut par le sphénoïde réuni à l'os palatin, en bas par l'os palatin. — Plus en dehors est la *fosse ptérygoïdienne*, formée par le sphénoïde et un peu par l'os palatin. — Plus en dehors encore, on voit une fosse profonde, ou plutôt un grand vide circonscrit en dedans par l'aile externe de l'apophyse ptérygoïde et la tubérosité de l'os maxillaire, en dehors par la branche de l'os maxillaire inférieur : c'est la *fosse zygomatique*.

Bord postérieur de la cloison.

Épine nasale postérieure.

Ouvertures nasales postérieures.

Fosse ptérygoïdienne.

Fosse zygomatique.

2° La *portion horizontale* est la *voûte palatine*. Elle est parabolique, extrême-

2° Portion horizontale.

Voûte palatine.

(*) *Md*, maxillaire inférieur. — *Mx*, maxillaire supérieur. — V, vomer. — Z, os malaire. — C, cornet inférieur. — T, temporal. — E, ethmoïde. — S, sphénoïde. — Pr, pariétal. — L, os lacrymal. — N, os du nez. — F, os frontal.

ment rugueuse, revêtue par la membrane palatine. Elle est formée par les apophyses palatines des os maxillaires supérieurs et par la portion horizontale des os palatins et présente, en conséquence, une *suture cruciale*, au point central de laquelle vient encore se joindre le vomer (1). Cette voûte palatine est percée de plusieurs trous; on y voit : l'orifice inférieur du *conduit palatin antérieur* (*Aii*), canal simple inférieurement, qui se bifurque en haut, pour se rendre dans chaque narine ; les *conduits palatins postérieurs*, grands et petits, qui s'ouvrent à la partie postérieure et externe de la voûte palatine ; une *gouttière* qui sillonne le bord externe de la voûte, et loge les vaisseaux et les nerfs palatins postérieurs au sortir de leurs conduits.

Fig. 127.

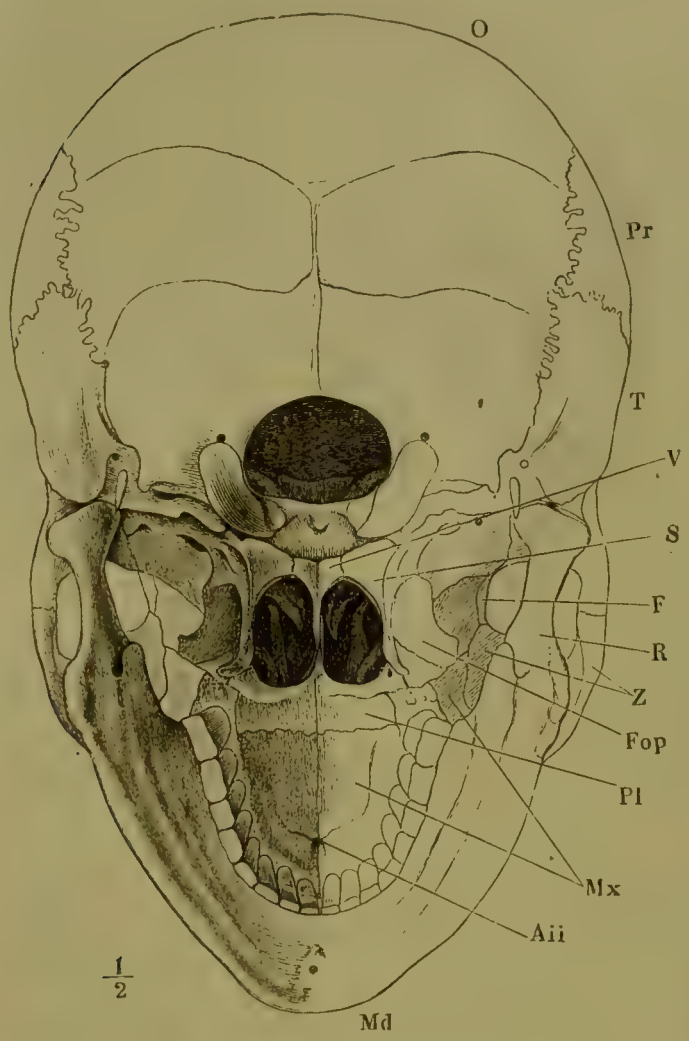

Face inférieure de la tête (*).

3° La *portion verticale antérieure* présente : *a.* sur *la ligne médiane*, la suture de deux os maxillaires supérieurs, l'intervalle des dents incisives moyennes de chaque mâchoire, la symphyse du menton et l'apophyse géni ; *b.* de *chaque côté*, la face postérieure du bord alvéolaire supérieur et des rangées dentaires supérieure et inférieure, qui se croisent à la manière de ciseaux à leur partie moyenne et se rencontrent corps pour corps à leur partie postérieure : la face postérieure de l'os maxillaire inférieur ; la ligne oblique interne ; les fossettes sublinguale et sous-maxillaire, et enfin la base de la mâchoire inférieure.

D. Régions latérales ou zygomatiques. — Bornées en haut et en dehors par l'arcade zygomatique (*fig.* 128), en haut et en dedans par la crête transversale

(*) *Md*, maxillaire inférieur. — *Aii*, orifice inférieur du canal palatin antérieur. — *Mx*, maxillaire supérieur. — *Pl*, os palatin. — *Fop*, fosse ptérygoïdienne. — *Z*, os malaire. — *R*, branche de la mâchoire. — *S*, sphénoïde. — *F*, frontal. — *V*, vomer. — *T*, temporal. — *Pr*, pariétal. — *O*, occipital.

(1) D'où la subtilité anatomique qui consistait à demander quelle était la partie du squelette où, avec la pointe d'une épingle, on pouvait toucher cinq os à la fois.

qui sépare la fosse temporale de la fosse zygomatique (crête sous-temporale, *Cri*), elles présentent un premier plan, formé par la branche de la mâchoire inférieure. Ce premier plan enlevé, on arrive à une fosse, la *fosse zygomatique*, dont la paroi supérieure est formée par la face inférieure des grandes ailes du sphénoïde, la paroi antérieure par la tubérosité maxillaire, la paroi interne par l'aile externe de l'apophyse ptérygoïde, et la paroi externe par la branche du maxillaire inférieur. La paroi postérieure et la paroi inférieure manquent. Fosse zygomatique.

Au fond de cette fosse, entre l'os maxillaire et la face antérieure de l'apophyse ptérygoïde, se voit une large fente verticale, désignée par Bichat sous le nom de *fente ptérygo-maxillaire* (*Fism*, *fig.* 129) ; cette fente conduit dans une espèce de Fente ptérygo-maxillaire.

Fig. 128.

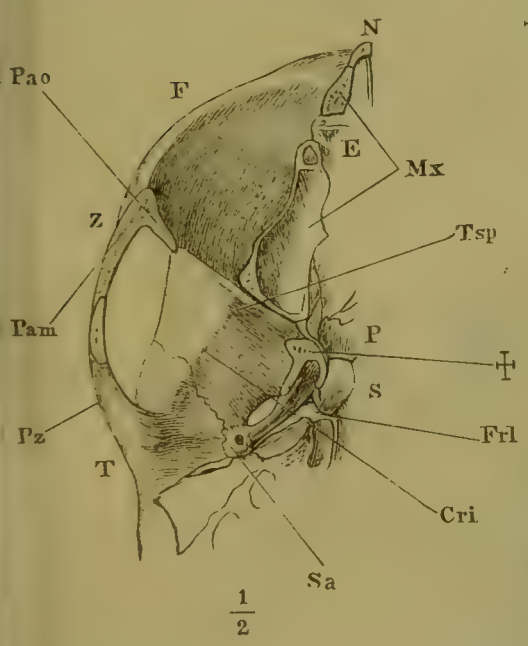

Section horizontale de la face à travers la partie antérieure de l'os malaire (*).

Fig. 129.

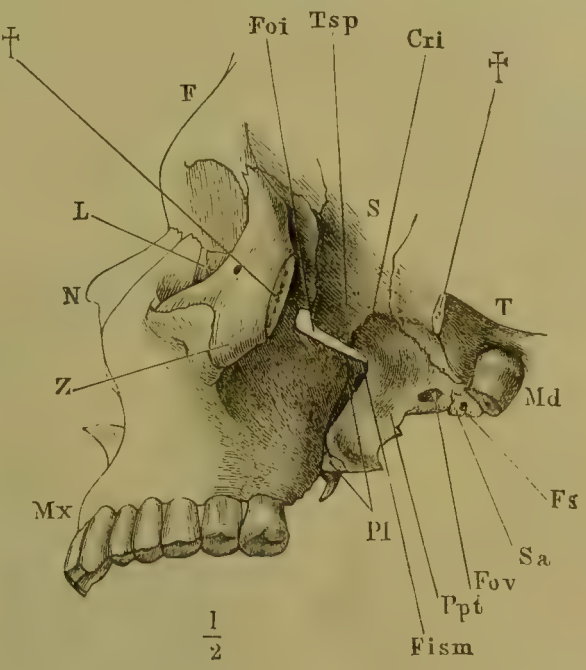

Région latérale gauche de la face, légèrement tournée à droite et en haut (**).

fosse, appelée *arrière-fond de la fosse zygomatique* par les anciens anatomistes, *fosse ptérygo-maxillaire* par Bichat, à la formation de laquelle concourent trois os, l'os maxillaire en avant, l'apophyse ptérygoïde en arrière, l'os palatin en dedans (*fig.* 130). Cette fosse est importante à étudier en raison des cinq trous ou conduits qui y aboutissent, savoir : trois en arrière, le trou *grand rond* (*Cr*), le trou *vidien* ou *ptérygoïdien* (*Cv*) et le trou *ptérygo-palatin* (*Cp*) ; un quatrième en dedans, le trou *sphéno-palatin* (*Fsp*); un cinquième en bas, l'orifice supérieur du *canal palatin postérieur*. Fosse ptérygo-maxillaire. Trous grand rond, vidien, Ptérygo-palatin, Sphéno-palatin, Palatin postérieur.

Enfin la fosse ptérygo-maxillaire présente, à la réunion de sa paroi supérieure

(*) T, temporal. — *Pz*, apophyse zygomatique. — Z, os malaire. — *Pam*, portion malaire. — *Pao*, portion orbitaire. — F, frontal. — N, os nasal. — E, ethmoïde. — *Mx*, maxillaire supérieur. — P, os palatin. — S, sphénoïde. — *Frl*, trou déchiré antérieur. — *Cri*, crête sous-temporale. — *Tsp*, tubercule épineux. — *Sa*, épine du sphénoïde — †, section des apophyses ptérygoïdes.

(**) L'arcade zygomatique et le maxillaire inférieur ont été enlevés. — *Mx*, maxillaire supérieur. — Z, os malaire. — N, os du nez. — L, os lacrymal — F, frontal. — S, sphénoïde. — T, temporal. — *Md*, maxillaire inférieur. — *Pl*, os palatin. — *Foi*, fente sphéno-maxillaire. — *Cri*, crête sous-temporale. — *Tsp*, tubercule épineux. — *Fs*, trou sphéno-épineux. — *Sa*, épine du sphénoïde. — *Fov*, trou ovale. — *Ppt*, apophyse ptérygoïde. — *Fism*, fente ptérygo-maxillaire. — †, section de l'arcade zygomatique.

Fente ptérygo-maxillaire.

avec sa paroi antérieure, la fente *sphéno-maxillaire* ou *orbitaire inférieure* (*Foi*), qui fait un angle aigu avec la fente sphénoïdale, un angle droit avec la fente ptérygo-maxillaire. La fente sphéno-maxillaire, traversée seulement par quelques nerfs et vaisseaux, est formée en dedans par l'os maxillaire et l'os palatin, en dehors par le sphénoïde, et à son extrémité antérieure, très-large, par l'os malaire.

II. — CAVITÉS DE LA FACE.

Usages des cavités de la face.

L'étude des os que nous venons de passer en revue nous a fait connaître l'existence d'un grand nombre de cavités qui, indépendamment de l'usage spécial auquel elles sont affectées, ont pour effet commun d'augmenter considéra-

Fig. 130.

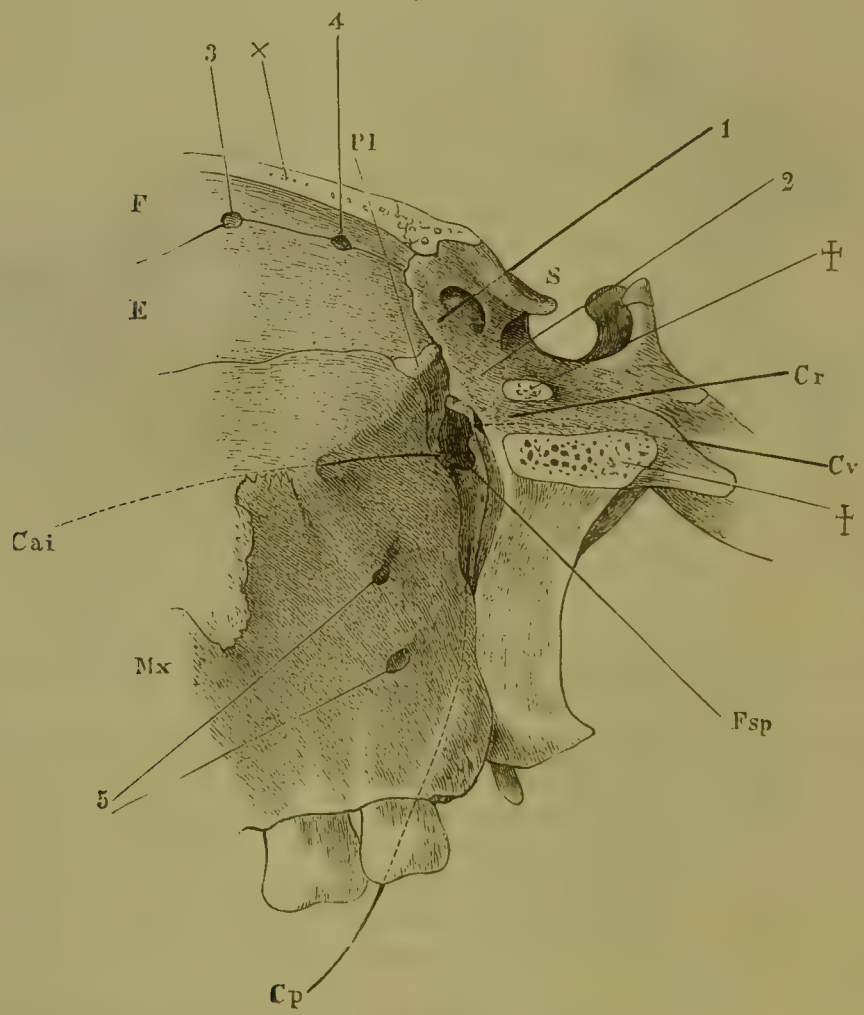

Région de la fosse sphéno-maxillaire (*).

blement le volume de la face et d'en multiplier les surfaces, sans que le poids en soit accru en proportion.

(*) *Mx*, maxillaire supérieur. — E, ethmoïde. — F, frontal. — *Pt*, os palatin. — S, sphénoïde. — 1, trou optique. — 2, bord interne de la fente sphénoïdale. — 3, trou ethmoïdal antérieur. — 4, trou ethmoïdal postérieur. — 5, ouvertures des canaux dentaires postérieurs. — *Cai*, canal sous-orbitaire. — *Cr*, trou grand-rond. — *Cv*, trou vidien. — *Fsp*, trou sphéno-palatin. — *Cp*, canal ptérygo-palatin. — ×, section de la voûte de l'orbite. — †, section des grandes ailes du sphénoïde à leur racine.

Toutes les cavités de la face peuvent se rattacher à cinq principales, les deux cavités orbitaires, les deux fosses nasales, dont tous les sinus sont des dépendances, et la cavité buccale. Cette dernière, dépourvue de paroi inférieure sur le squelette et complétée par des parties molles sur le cadavre, fait partie de la région inférieure de la face et nous est suffisamment connue.

Orbites.

A. Orbites ou cavités orbitaires. — Les *cavités orbitaires*, au nombre de deux, sont situées au-dessous de la portion antérieure du crâne, sur les côtés des fosses nasales, présentent la forme d'une pyramide quadrangulaire, dont l'axe, prolongé en arrière, couperait à angle, un peu en arrière de la selle turcique, l'axe de l'orbite du côté opposé. Il faut toutefois remarquer que la paroi interne de l'orbite est presque entièrement étrangère à cette obliquité et se dirige, sans déviation, d'avant en arrière.

Obliquité de l'orbite.

La paroi interne y est étrangère.

L'orbite présente à considérer quatre parois triangulaires, dont une supérieure, une inférieure, une externe et une interne ; quatre angles, qui correspondent à l'intersection des parois, une base et un sommet.

Voûte orbitaire.

1° La *paroi supérieure* ou *voûte orbitaire*, concave, est formée par le frontal en avant, par l'aile orbitaire ou petite aile du sphénoïde en arrière, et présente d'avant en arrière : *a.* en dehors, la fossette lacrymale ; *b.* en dedans, la petite

Fig. 131.

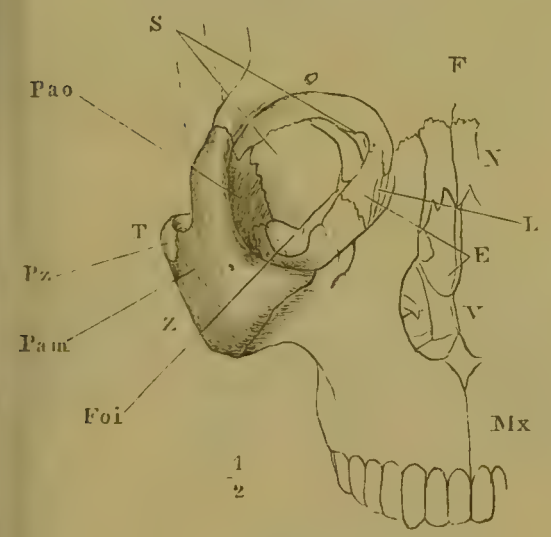

Face antérieure du crâne, légèrement tourné à gauche (*).

Fig. 132.

Face antérieure du crâne, légèrement tourné à gauche (**).

dépression aux bords de laquelle s'attache la poulie du grand oblique ; *c.* la suture d'union des petites ailes du sphénoïde avec la portion orbitaire du frontal ; *d.* le trou optique.

Paroi inférieure.

2° La *paroi inférieure* ou le plancher de l'orbite forme un plan incliné en dehors et en bas, et présente d'avant en arrière : *a.* le canal sous-orbitaire; *b.* une suture indiquant la réunion de l'os malaire avec le maxillaire supérieur ; *c.* la face orbitaire du maxillaire supérieur ; *d.* une suture indiquant la réunion du

(*) *Mx*, maxillaire supérieur. — V, vomer. — E, ethmoïde. — L, os lacrymal. — N, os nasal. — F, frontal. — S, sphénoïde. — T, temporal. — Z, os malaire. — *Pao*, portion orbitaire de l'os malaire. — *Pam*, portion malaire. — *Pz*, apophyse zygomatique. — *Foi*, fente sphéno-maxillaire.

(**) On a enlevé l'os malaire. — *Fl*, gouttière lacrymale.

maxillaire supérieur avec l'os palatin ; *e.* la facette orbitaire de l'os palatin. Cette paroi sépare l'orbite du sinus maxillaire.

Paroi externe.

3° La *paroi externe*, plane et très-oblique, est formée par le sphénoïde, en arrière, par l'os malaire, en avant, et par le frontal, en haut. Elle présente une suture à peu près verticale, *suture sphéno-jugale*, et une suture antéro-postérieure, qui unit le sphénoïde et l'os malaire au frontal. Cette face sépare l'orbite de la fosse temporale.

Paroi interne.

4° La *paroi interne*, formée par l'unguis, l'ethmoïde et le sphénoïde, présente deux sutures verticales : en avant, celle qui unit l'unguis à l'ethmoïde ; en arrière, celle qui unit l'ethmoïde au sphénoïde. Au-devant de ces sutures, on trouve la *gouttière lacrymale* (F*l*), formée par la réunion de l'unguis et de l'apophyse montante du maxillaire supérieur ; à la partie inférieure de cette gouttière, se trouve l'orifice large et très-oblique du canal nasal, qui va s'ouvrir dans le méat moyen, et établit ainsi une communication directe entre la cavité orbitaire et la cavité nasale.

Gouttière lacrymale.

Orifice du canal nasal.

Plans.

5° Des *quatre angles* plans de l'orbite, deux sont supérieurs, deux inférieurs.

Angle supérieur externe.

Des deux angles plans supérieurs, l'un est interne, l'autre est externe. L'*angle supérieur externe* présente, en arrière, la fente sphénoïdale ; plus en avant, le côté interne de la suture sphéno-frontale et de la suture fronto-jugale.

Angle supérieur interne.

L'*angle supérieur interne* présente la suture d'union du frontal avec l'ethmoïde, en arrière, avec l'unguis, en avant ; c'est au niveau de cette suture que se voient les orifices des deux *conduits orbitaires internes*, qui tous deux livrent passage à des vaisseaux ; par l'antérieur passe, en outre, le filet ethmoïdal du nerf nasal.

Fig. 133.

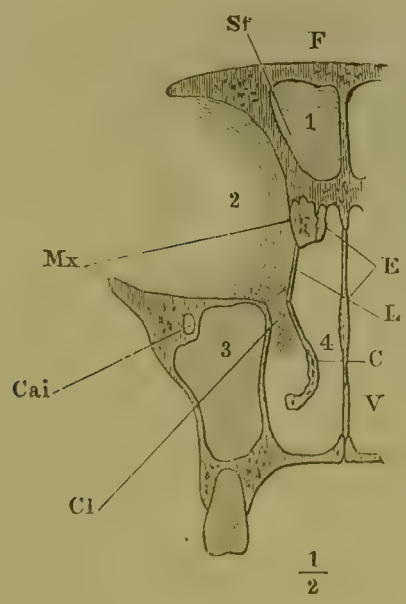

Section verticale et transversale de la face, en avant de la première molaire (*).

Angles inférieurs.

Des deux *angles plans inférieurs*, l'*externe* présente la fente sphéno-maxillaire, une portion de l'os malaire et l'ouverture du canal de l'os malaire ; l'*interne* présente une suture horizontale non interrompue, qui unit, en avant, l'os maxillaire à l'unguis ; plus en arrière, l'os maxillaire à l'ethmoïde, et enfin l'os palatin à l'ethmoïde.

Coupe oblique de la base de l'orbite.

6° La *base de l'orbite* est coupée obliquement de dedans en dehors et d'avant en arrière, et présente un diamètre vertical qui, le plus souvent, est tout à fait perpendiculaire à l'horizon, mais qui parfois est rendu légèrement oblique par la saillie des sinus frontaux. Le *sommet* de l'orbite répond à la portion la plus large de la fente sphénoïdale et au trou optique, situé au-dessus et en dedans de cette fente. Vers lui convergent les trois fentes sphénoïdale, sphéno-maxillaire et ptérygo-maxillaire.

Sommet.

Situation.

B. Fosses nasales. — Au nombre de deux, séparées l'une de l'autre par une cloison verticale antéro-postérieure, les *fosses nasales* sont de grandes ca-

(*) 1, sinus frontal. — 2, cavité orbitaire. — 3, sinus maxillaire. — 4, cavité nasale. — F, frontal. — E, ethmoïde. — L, lacrymal. — C, cornet inférieur. — V, vomer. — *Mx*, maxillaire supérieur. — *Cai*, canal sous-orbitaire. — *Cl*, canal nasal.

ités osseuses creusées, en quelque sorte, dans l'épaisseur de la portion moyenne de la face, ou plutôt ménagées dans l'interstice des os de cette portion moyenne et prolongées dans l'épaisseur de plusieurs des os de la face et du crâne par des arrière-cavités appelées *sinus*. Sinus.

Les fosses nasales sont situées au-dessous de la partie antérieure et médiane de la base du crâne, au-dessus de la cavité buccale, entre les fosses orbitaire, canine et zygomatique d'un côté et les mêmes fosses du côté opposé.

Pour avoir une idée exacte, soit des dimensions, soit de la forme des fosses nasales, il faut les étudier sur des coupes horizontales et sur des coupes verticales : ces dernières doivent être faites d'avant en arrière et transversalement. Forme générale.

Au point de vue de leurs *dimensions*, les fosses nasales présentent un diamètre vertical plus considérable au milieu, où il est de 5 centimètres, qu'en avant et en arrière ; un diamètre transverse beaucoup moins long que les deux autres et qui va se rétrécissant (1) de la partie inférieure, où il mesure 3 millimètres, à la partie supérieure, où il n'a que de 2 à 3 millimètres, à raison de l'obliquité que présente la paroi externe ; un diamètre antéro-postérieur, mesurant tout l'intervalle compris entre l'orifice antérieur et l'orifice postérieur des fosses nasales, et qui est de 7 centimètres environ. Dimensions. Diamètres.

Les fosses nasales présentent une *direction* horizontale ; elles sont néanmoins légèrement inclinées en arrière et en bas, ce qui dépend et de l'inclinaison de leur paroi inférieure et de l'obliquité du corps du sphénoïde, qui fait partie de la paroi supérieure. Direction.

Les fosses nasales sont des cavités irrégulières, anfractueuses, auxquelles on peut considérer quatre parois, une supérieure, une inférieure, une interne et une externe ; et deux orifices, l'un antérieur, l'autre postérieur. Régions.

1° La *paroi supérieure* ou *voûte des fosses nasales* (*fig.* 134) présente une concavité qui regarde en bas ; elle est formée, en avant, par les os propres du nez (N) et un peu par l'épine nasale du frontal, au milieu, par la lame criblée de l'ethmoïde (*Lc*), en arrière, par le corps du sphénoïde (S). Cette paroi offre deux sutures transversales, qui sont, d'avant en arrière, la suture qui indique l'union des os du nez au frontal, et celle qui indique l'union de l'ethmoïde au sphénoïde. C'est sur cette paroi supérieure qu'on voit, en arrière, l'orifice du *sinus sphénoïdal* (*Ssph*). Paroi supérieure ou voûte.

2° La *paroi inférieure* ou le *plancher*, beaucoup plus large, mais moins longue que la paroi supérieure, présente une concavité transversale ; elle est dirigée d'avant en arrière et un peu de haut en bas, ce qui concourt à déterminer l'obliquité des fosses nasales. Du reste, cette paroi inférieure est formée, en avant, par l'os maxillaire supérieur (*Mx*), en arrière, par l'os palatin (*Pl*) ; une suture transversale indique l'union de ces deux os. Près de son extrémité antérieure et sur les côtés de la ligne médiane, le plancher des fosses nasales offre l'orifice supérieur de chacune des branches du conduit palatin antérieur. Paroi inférieure ou plancher. Sa direction oblique.

3° La *paroi interne* (*fig.* 125), formée par la cloison, est ordinairement plane, quelquefois concave ou convexe, suivant que la cloison est déjetée d'un côté ou de l'autre (2). Paroi interne.

(1) Ce rétrécissement progressif des fosses nasales de bas en haut et l'obliquité de leur paroi externe doivent être pris en grande considération quand on introduit des instruments dans les fosses nasales.

(2) Quelquefois la déviation de la cloison est assez considérable pour que la paroi interne touche la paroi externe, de telle sorte qu'il en résulte une grande difficulté pour le pas-

On y voit la suture qui indique l'union du vomer (V) avec la lame perpendiculaire de l'ethmoïde (E). Cette cloison est profondément échancrée en avant, sur le squelette, et l'échancrure, qui est formée, en haut, par la lame perpendicu-

Fig. 134.

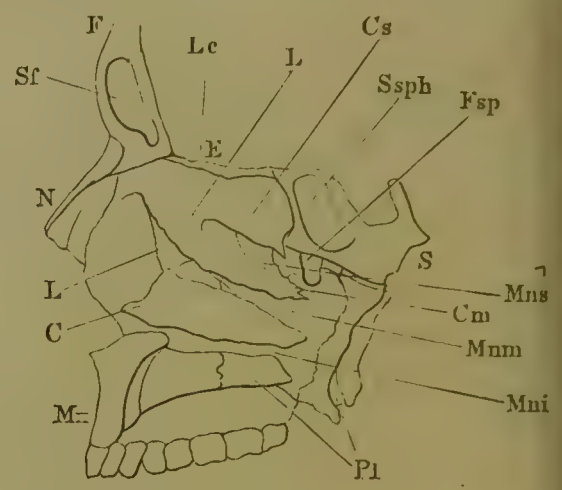

Paroi externe des fosses nasales (*).

laire de l'ethmoïde, en bas, par le vomer, est remplie, dans l'état frais, par un cartilage appelé cartilage de la cloison (*).

Paroi externe.

4° La *paroi externe* (*fig.* 134), remarquable par ses anfractuosités, est formée par l'ethmoïde, l'unguis, le palatin, le maxillaire supérieur et le cornet inférieur des fosses nasales.

Ses trois cornets. Ses trois méats.

Elle présente de haut en bas : *a.* le *cornet supérieur* ou *cornet de Morgagni* (Cs), au-devant duquel est une surface inégale, quadrilatère ; *b.* le *méat supérieur* (M*ns*), à la partie postérieure duquel on trouve le trou sphéno-palatin (F*sp*) et l'ouverture des cellules ethmoïdales postérieures ; *c.* au-dessous du méat supérieur, le *cornet moyen* (C*m*) ; *d.* le *méat moyen* (M*nm*), au-dessous du cornet moyen : ce méat présente, en arrière, l'ouverture du sinus maxillaire, déjà décrit (*voyez* Os maxillaire supérieur), et en avant, l'infundibulum, qui conduit dans les cellules ethmoïdales antérieures (1) ; *e.* le *cornet inférieur* (C) ; *f.* le *méat inférieur* (M*ni*), dans lequel on trouve l'*orifice inférieur du canal nasal*.

L'ouverture antérieure et l'ouverture postérieure des fosses nasales ont été décrites avec la région antérieure et la région inférieure de la face.

§ 6. — DÉVELOPPEMENT GÉNÉRAL DE LA FACE.

Le développement de la face ne consiste pas uniquement dans l'accroisse-

(*) M*x*, maxillaire supérieur. — P*l*, os palatin. — C, cornet inférieur. — L, labyrinthe. — N, os nasal. — F, frontal. — E, ethmoïde. — S, sphénoïde. — S*f*, sinus frontal. — L*c*, lame criblée. — C*s*, cornet supérieur. — S*sph*, sinus sphénoïdal. — F*sp*, trou sphéno-palatin. — M*ns*, méat supérieur. — C*m*, cornet moyen — M*nm*, méat moyen. — M*ni*, méat inférieur.

sage de l'air. Cette disposition a fait croire, dans certains cas, à l'existence d'un polype. (*Voyez* la description du vomer.)

(1) Il est bon de rappeler ici que le sinus maxillaire s'ouvre quelquefois dans l'infundibulum, tantôt à la partie postérieure, tantôt à la partie moyenne de cet infundibulum ; dans ce dernier cas, le sinus maxillaire paraît s'ouvrir directement dans le sinus frontal

nent de ses dimensions : la prédominance partielle de certaines régions ou leur infériorité relative entraîne, dans les divers âges, des différences de configuration qui sont tout à fait caractéristiques.

A. Région antérieure de la face aux différents âges. — 1° *Chez le fœtus*, la partie supérieure de la face offre une prédominance remarquable, due au développement précoce du frontal et à la grande capacité des orbites. Prédominance de la partie supérieure de la face.

La portion moyenne ou sus-maxillaire est, au contraire, très-rétrécie par suite de l'absence de sinus maxillaire ; les dimensions verticales de l'os maxillaire supérieur et du palatin sont même tellement réduites que le bord de l'orbite et le bord alvéolaire sont presque continus ; il n'y a pas de fosses canines. Nous devons dire ici que le relief du bord alvéolaire, qui renferme encore tous les germes des dents, entre pour beaucoup dans l'absence de cette fosse canine. Exiguïté de la partie moyenne. Absence de fosse canine.

Enfin, l'os maxillaire inférieur est rétréci dans le sens vertical comme le maxillaire supérieur et présente, comme lui, un relief très-prononcé en avant et dû à la présence des germes dentaires dans les alvéoles. Cette circonstance de l'inclusion des germes dentaires faisant proéminer le bord alvéolaire détermine dans la symphyse une légère obliquité d'avant en arrière et de haut en bas. Relief des bords alvéolaires.

Aux diverses causes du rétrécissement vertical de la face chez le fœtus, il faut ajouter le peu de hauteur de l'ethmoïde.

Les dimensions transversales de la face sont très-étendues au niveau des orbites ; à la partie inférieure de la face, elles sont, au contraire, beaucoup plus étroites, proportionnellement, que chez l'adulte. Dimensions transversales.

Ce qui fait le caractère de la face chez le fœtus, c'est donc l'exiguïté des dimensions verticales et la prédominance de largeur de la partie supérieure sur la partie inférieure. Caractères de la face chez le fœtus,

2° Dans l'*âge adulte*, le développement du sinus maxillaire, l'aplatissement et l'allongement vertical des arcades alvéolaires donnent à la face l'expression qui la caractérise à cet âge. Chez l'adulte,

3° Chez le *vieillard*, la chute des dents et l'affaissement du rebord alvéolaire rendent, en partie, à la face l'expression qu'elle avait chez le fœtus, et de plus l'allongement et la proéminence du menton, qui, par la diminution du diamètre vertical, se rapproche du nez, lui impriment un caractère particulier, qui dépend surtout de ce que la symphyse, de verticale qu'elle était chez l'adulte, devient oblique d'arrière en avant et de haut en bas ; cette obliquité est précisément inverse de celle qu'on observe chez le fœtus. Chez le vieillard, enfin, l'angle de la mâchoire redevient un peu obtus et le corps de la mâchoire inférieure est réduit à sa portion basilaire ; la portion alvéolaire est complétement usée. Le canal dentaire occupe, par conséquent, le bord supérieur de l'os. Chez le vieillard.

B. Régions latérales de la face aux différents âges. — Les régions latérales de la face sont celles qui subissent le moins de changements ; car si le développement du sinus maxillaire tend à augmenter, chez l'adulte, le relief de la tubérosité maxillaire, d'un autre côté, l'inclusion des germes dentaires dans l'os maxillaire supérieur pendant la vie fœtale compense assez exactement le défaut de saillie produit par l'absence du sinus.

C. Région postérieure de la face aux différents âges. — Dans sa *partie gutturale*, cette région présente, chez le fœtus et l'enfant, les dispositions suivantes : le bord postérieur des branches de la mâchoire inférieure est très-oblique et s'éloigne considérablement de la direction à peu près verticale qu'il présente chez l'adulte ; les apophyses ptérygoïdes et les ouvertures nasales pos- Obliquité des branches de la mâchoire chez le fœtus.

térieures sont dirigées très-obliquement de haut en bas et d'arrière en avant, au lieu d'être verticales, ce qui dépend de l'absence du sinus maxillaire, qui, en se développant, les repousse en arrière.

De l'obliquité du bord postérieur de la branche maxillaire, il résulte que le condyle qui surmonte ce bord regarde en arrière par sa surface articulaire, au lieu de regarder en haut.

Influence du sinus maxillaire sur les changements que subit la configuration de la face.

Dans sa portion horizontale ou palatine, la région inférieure de la face a proportionnellement moins d'étendue d'avant en arrière que chez l'adulte, ce qui est une conséquence de l'obliquité que présente l'apophyse ptérygoïde, et du peu de développement du sinus maxillaire. On voit donc, aux divers âges, quelle grande influence exercent les différents états de ce sinus sur toute la configuration de la face.

Développement des cavités.

On comprend facilement qu'au milieu de tous les changements que présente la conformation de la face, les cavités dont elle est creusée doivent en éprouver de très-importants. Le plus remarquable est la lenteur du développement des fosses nasales, comparées aux fosses orbitaires. On peut même dire qu'il y a entre les unes et les autres un rapport inverse de développement. La cavité orbitaire, destinée à recevoir le globe de l'œil, qui est déjà très-développé à l'époque de la naissance, a beaucoup de capacité. Elle doit cette disposition uniquement au développement rapide du frontal et du sphénoïde ; car le malaire et le maxillaire n'y concourent que faiblement, et l'ethmoïde a si peu de hauteur encore que le diamètre vertical de l'orbite, qui dépend de celui de l'ethmoïde, est moins considérable que le diamètre horizontal de cette cavité. Les fosses nasales, réduites à de très-petites dimensions chez le fœtus, acquièrent, par l'accroissement en hauteur de l'ethmoïde, du palatin, du maxillaire supérieur, du vomer, de même que par l'accroissement des cornets, une étendue de surface qu'augmente beaucoup l'ampliation du sinus maxillaire, des sinus sphénoïdaux, des cellules ethmoïdales et des sinus frontaux. Nous devons faire remarquer, à l'égard de cette dernière cavité, que son développement est dû surtout à l'écartement des deux lames du frontal, dont l'antérieure se déjette presque toujours en avant, la postérieure restant immobile. On connaît cependant des exemples qui prouvent que c'est la lame postérieure qui, par sa dépression en arrière, fait presque exclusivement les frais de la formation du sinus.

Rapport inverse de développement entre les orbites et les fosses nasales.

SECTION III. — DU THORAX OU DE LA POITRINE.

Idée générale du thorax.

Des parties latérales des vertèbres dorsales partent une série d'arcs aplatis qui aboutissent, en avant, à un os médian appelé *sternum*, circonscrivant ainsi une vaste cavité destinée principalement à loger les poumons et le cœur, et désignée sous le nom de *thorax* ou poitrine. Osseux dans la plus grande partie de leur étendue, ces arcs, appelés *côtes*, deviennent cartilagineux au voisinage de leur union avec le sternum, et dans cette portion antérieure de leur trajet, ils portent le nom de *cartilages costaux*. Leur nombre est égal, de chaque côté, à celui des vertèbres dorsales. Il y a donc vingt-quatre côtes, qui, jointes aux douze vertèbres dorsales et au sternum, constituent trente-sept os pour la charpente du *thorax* ou de la *poitrine*, qui serait mieux nommée cavité *thoraco-abdominale*, car elle est commune à la fois aux organes de la poitrine et aux organes de l'abdomen. Les vertèbres dorsales nous étant déjà connues, il ne nous reste à étudier que le sternum et les côtes.

Le thorax serait mieux nommé cavité thoraco-abdominale.

I. — STERNUM.

Le *sternum* (1) (du mot grec στέρνον, poitrine), os de la poitrine par excellence, est une espèce de colonne osseuse aplatie, symétrique, qui occupe la partie antérieure et médiane du thorax. Il est *situé* entre les côtes, au milieu desquelles il est comme suspendu et qui le soutiennent à la manière d'arcs-boutants. Supérieurement, les clavicules, et par elles les membres thoraciques, prennent sur lui un point d'appui dans leurs mouvements. Le sternum n'est pas immobile dans la place qu'il occupe : il s'élève et s'abaisse, ainsi que nous le verrons en étudiant le mécanisme du thorax (2). Situation.

Sa *direction* n'est pas verticale, mais légèrement oblique de haut en bas et d'arrière en avant, de telle sorte que le plan du sternum coupe la colonne vertébrale au niveau de la troisième vertèbre cervicale. Cette direction, jointe à la concavité dorsale des vertèbres, donne au thorax une grande capacité. La plus belle conformation paraît celle dans laquelle le sternum fait avec l'axe du corps un angle de 20 à 25 degrés. Au reste, cette inclinaison varie beaucoup suivant les sujets, suivant les âges, et même suivant les sexes : tantôt vertical, tantôt recourbé sur lui-même d'avant en arrière, plus ou moins rapproché de la colonne dorsale, le sternum présente dans son ensemble, ou dans quelques-unes de ses pièces, de nombreuses variétés, qui déterminent en grande partie les différentes formes de la poitrine. Direction.

En raison de sa *forme* générale, le sternum a été comparé par les anciens à l'épée des gladiateurs ; la partie supérieure, plus large, formait la poignée (*manubrium*, M), la partie moyenne, le corps (C, *mucro*), l'extrémité inférieure ou appendice xiphoïde, la pointe (*processus ensiformis*, P) de l'épée. Large de 6 centimètres environ à sa partie supérieure, il se rétrécit bientôt, pour s'élargir de nouveau et s'arrondir, en se terminant en bas par une extrémité très-étroite. Sa hauteur, qui est de 15 à 20 centimètres, c'est-à-dire les deux tiers environ de celle de la colonne dorsale, présente beaucoup de variétés ; elle est un peu moins considérable chez la femme que chez l'homme. Son épaisseur ne peut être déterminée qu'à l'aide d'une coupe verticale antéro-postérieure qui divise le sternum en deux parties égales ; on voit alors qu'épais de 10 à 12 millimètres à son extrémité supérieure, il se réduit à 4 ou 6 millimètres au niveau de l'union de la poignée avec le corps, augmente progressivement d'épaisseur jusqu'à la partie inférieure du corps, où il recouvre l'épaisseur de 10 à 12 millimètres, pour n'offrir au niveau de l'appendice xiphoïde que 2 millimètres seulement d'épaisseur. Les anciens, et même quelques anatomistes modernes, décrivent séparément trois pièces dans le sternum, trois os sternaux. On est même allé jusqu'à admettre autant d'os sternaux qu'il y a de pièces d'ossification, ce qui est contraire à toutes les lois de l'ostéogénie. Forme générale. Dimensions en largeur. En hauteur. En épaisseur.

(1) Cet os a singulièrement fixé l'attention de quelques anatomistes transcendants modernes, qui le regardent comme une colonne vertébrale, antérieure au canal intestinal chez l'homme, inférieure chez les animaux. Il est plus rationnel de considérer le sternum comme résultant de la soudure des portions antérieures des côtes et comme complétant en avant l'arc antérieur des vertèbres.

(2) Pour mettre cet os en position, diriger la face convexe en avant et un peu en haut, et l'extrémité la plus épaisse en haut.

On considère au sternum deux faces, deux bords et deux extrémités.

1° La *face antérieure* ou *cutanée* (*fig.* 135), légèrement convexe de haut en bas, présente trois ou quatre lignes saillantes transversales, traces de la soudure des pièces primitives de l'os et séparant des surfaces d'inégale largeur. Celle de ces lignes qui indique l'union des deux premières pièces du sternum, est la plus remarquable et la plus constante; toujours plus ou moins saillante, quelquefois anguleuse et comme tuberculeuse, elle a pu être prise pour le cal d'une fracture ou pour une exostose. A la partie inférieure de cette face, on trouve, chez quelques sujets, un *trou* qui perce l'os de part en part; quelquefois ce trou est remplacé par une ouverture considérable, à laquelle on a attaché beaucoup d'importance, comme étant une preuve de la séparation primitive de l'os sur la ligne médiane (1). La face antérieure du sternum est recouverte par la peau, dont la sépare une couche très-épaisse de fibres aponévrotiques entre-croisées en sautoir, appartenant aux muscles grands pectoraux; en haut, cette face donne attache aux muscles sterno-mastoïdiens.

Ligne qui indique l'union de la première pièce avec la seconde.

Trou sternal.

Fig. 135.

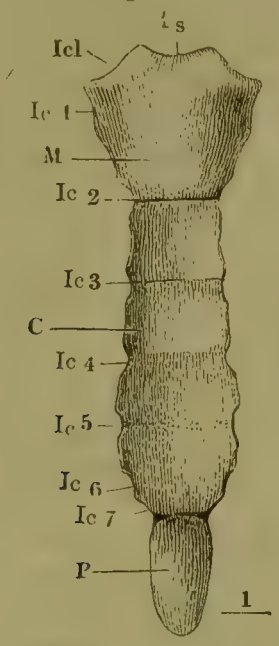

Face antérieure du sternum (*).

2° La *face postérieure*, *médiastine* ou *cardiaque*, légèrement concave de haut en bas et transversalement (*fig.* 136), présente, chez les jeunes sujets, des lignes correspondantes à celles de la face antérieure, mais beaucoup moins prononcées; toutes, à l'exception de celle qui sépare la première de la deuxième pièce, s'effacent complétement lorsque l'ossification est terminée. Cette face, qui est lisse, est en rapport avec plusieurs organes contenus dans la poitrine et notamment avec le cœur, devant lequel le sternum forme une espèce de bouclier (2). Elle donne attache, en haut, aux muscles sterno-hyoïdiens et thyro-hyoïdiens, en bas et sur les côtés, aux muscles triangulaires du sternum. A la partie inférieure de cette face, se voient plusieurs trous nourriciers.

Fig. 136.

Section transversale du sternum.

Le sternum constitue le bouclier du cœur.

3° Les *bords*, épais, sinueux, offrent sept cavités articulaires, séparées les unes des autres par des échancrures semi-lunaires, plus étendues en longueur en haut qu'en bas, où les facettes sont très-rapprochées les unes des autres. La plus élevée de ces sept cavités (Ic 1) est peu profonde, triangulaire, et se soude dans un âge plus avancé avec le cartilage de la première côte; les suivantes sont plus profondes, anguleuses, placées aux extrémités de chacune des lignes indiquées plus haut : toutes sont destinées à s'articuler avec les cartilages des sept premières côtes. Quand on les examine sur un os desséché, elles paraissent

Des sept cavités articulaires des bords du sternum.

(*) M, poignée. — C, corps. — P, appendice xiphoïde. — Is, fourchette sternale. — Icl, facette claviculaire. — Ic 1, Ic 2, Ic 3, Ic 4, Ic 5, Ic 6, Ic 7, cavités articulaires destinées aux côtes.

(1) La présence de cette ouverture explique comment du pus placé derrière le sternum a pu, dans certains cas, se faire jour au dehors, sans usure préalable de l'os.

(2) Cette utilité du sternum est manifeste chez certains animaux qui, bien que n'ayant pas de côtes, présentent cependant un sternum. Ex.: la grenouille.

d'autant plus anguleuses et d'autant plus profondes que le sternum que l'on étudie appartient à un sujet plus jeune.

4° *L'extrémité supérieure* ou *claviculaire*, plus large et plus épaisse que tout le reste de l'os, offre : *a*. une échancrure médiane, concave transversalement, qui porte le nom de *fourchette du sternum* (incisura semilunaris, *ls*) ; *b*. de chaque côté, une facette articulaire oblongue, concave de dehors en dedans, convexe d'avant en arrière, articulée avec la clavicule (*lcl*) et entourée d'inégalités pour des insertions de muscles et de ligaments. Il arrive assez souvent que les deux facettes claviculaires ne sont pas à la même hauteur, fait déjà remarqué par Morgagni, et que j'attribue, de même que la différence dans leurs dimensions, à l'usure inégale des deux surfaces articulaires. Le bord supérieur du sternum atteint le niveau du bord inférieur de la deuxième vertèbre dorsale.

Fourchette sternale.

Facettes claviculaires.

Inégalité en hauteur et en dimension de ces facettes.

5° *L'extrémité inférieure* ou *abdominale* est formée par l'*appendice xiphoïde* (P) (ξίφος, épée), aussi nommé *cartilage xiphoïde*, parce qu'il reste souvent cartilagineux jusque dans l'âge adulte, et même, en partie, jusque dans la vieillesse. Sa longueur, sa forme et sa direction présentent une foule de variétés : souvent bifide, quelquefois percé d'un trou ou même de deux trous, déjeté tantôt en avant, tantôt sur le côté, fortement déprimé dans certains cas, cet appendice donne insertion, par son sommet, à un prolongement aponévrotique qu'on nomme *ligne blanche* ; en arrière, il répond médiatement à l'estomac, qui repose sur lui dans l'attitude quadrupède (1). Le sommet de l'appendice répond à la dixième vertèbre dorsale. Il est à remarquer que l'appendice xiphoïde, beaucoup moins épais que le reste de l'os, fait suite à la lame postérieure du sternum, et nullement à sa lame antérieure ; d'où la dépression qu'on observe en avant, au niveau de cet appendice.

Appendice xiphoïde.

Résumé des connexions. — Le sternum s'articule avec seize os, savoir, avec quatorze côtes, par l'entremise de leurs cartilages, et avec les deux clavicules.

Conformation intérieure. — Le sternum, par sa texture, appartient aux os larges, bien que sa forme le rapproche des os longs. Il est, en effet, formé de deux lames compactes très-minces, entre lesquelles se trouve une substance spongieuse, à cellules très-amples, à parois très-déliées et remplies d'une moelle rouge et vasculaire. Le sternum est un des os les plus spongieux du corps humain, et c'est sans doute à cette circonstance de sa texture qu'est due la fréquence de ses maladies.

Abondance du tissu spongieux.

Développement. — L'ossification du sternum est des plus tardives : jusqu'au sixième mois de la vie fœtale, on ne voit aucun point osseux dans le cartilage, déjà fort large, dont se compose alors cet os.

Lenteur de son ossification.

Le sternum est aussi, de tous les os du squelette, celui dans lequel les phénomènes de l'ossification offrent le moins de régularité. Nous allons, pour simplifier, étudier successivement le développement des trois parties du sternum que nous avons indiquées sous les noms de *poignée*, de *corps* et d'*appendice xiphoïde*.

Irrégularité de son ossification.

(1) En avant, cet appendice est sous-cutané, et la peau qui le recouvre est tellement sensible que la moindre contusion brise les forces de l'homme le plus robuste et amène la syncope ; d'où l'importance qu'on a accordée aux différentes configurations de cet appendice ; d'où peut-être les noms de creux de l'estomac, scrobicule du cœur, *præcordia*, qu'on a donnés à la région correspondante. On a beaucoup parlé du déplacement de l'appendice xiphoïde et des accidents auxquels il donne lieu ; mais ce déplacement n'a jamais été observé, et les accidents qu'on lui a attribués dépendaient très-certainement de la lésion des parties situées plus profondément.

1° *Ossification de la poignée.* — Tantôt la poignée présente un seul point d'ossification arrondi, oblong transversalement, tantôt elle en présente deux et alors il peut arriver, ou que ces points soient placés l'un au-dessus de l'autre, ou qu'ils soient placés l'un à côté de l'autre. Dans le premier cas, le plus élevé des deux points osseux est le plus gros ; dans le second cas, les deux noyaux peuvent être égaux et symétriques, ce qui a lieu très-rarement, ou bien ils sont inégaux, c'est ce qu'on observe presque toujours.

Variétés.

Enfin, la poignée peut présenter plus de deux noyaux osseux. Albinus a trouvé sur un sujet trois points, et sur un autre quatre points osseux.

Nombre de points.

Il est à remarquer que, dans le cas de pluralité des points osseux de la poignée, les plus gros sont, en général, les plus élevés ; les exceptions à cette règle sont très-rares. Du reste, ces points osseux apparaissent du cinquième au sixième mois de la vie fœtale.

2° *Ossification du corps.* — Les points osseux qui entrent dans la composition du corps ont ordinairement une forme arrondie, quand ils sont impairs ou médians ; quand ils sont pairs ou latéraux, ils sont plus allongés, plus petits, et semblent n'être chacun que la moitié d'un noyau unique (1).

Variétés dans les points osseux du corps.

Ces différents points osseux sont toujours placés de manière à tomber entre deux articulations costo-sternales ; en sorte que, dans chaque intervalle entre deux côtes, il se développe une pièce du sternum. Il n'y a d'exception que pour la dernière pièce, qui est commune à l'articulation de la sixième et à celle de la septième côte. Toutes les fois qu'il y a plusieurs points osseux dans un espace intercostal, ils sont, suivant la remarque d'Albinus, placés l'un à côté de l'autre, et non l'un au-dessus de l'autre.

Il existe une pièce du sternum pour chaque espace intercostal.

Il existe donc primitivement quatre pièces pour le corps du sternum, et chacune de ces pièces est composée, tantôt d'un seul point médian, tantôt de deux points latéraux.

L'*ordre* dans lequel procède l'ossification du corps du sternum est le suivant : les deux pièces supérieures paraissent les premières, savoir, du cinquième au sixième mois de la vie fœtale ; la troisième apparaît au sixième mois ; la quatrième apparaît le plus souvent après la naissance, quelquefois vers la fin de la gestation.

Ordre d'apparition des points du corps.

L'ossification du corps du sternum présente bien plus fréquemment que celle de la poignée l'exemple de deux noyaux symétriques, placés de chaque côté de la ligne médiane.

Réunion des points d'ossification du corps. — Il faut distinguer, dans la réunion des différentes parties dont se compose le corps du sternum, la *conjugaison latérale*, c'est-à-dire l'union des points osseux situés sur les côtés de la ligne médiane, et la *conjugaison verticale* ou l'union des pièces sternales proprement dites. Or, on remarque que toujours la conjugaison latérale précède toute conjugaison verticale.

Conjugaison latérale.

Conjugaison verticale.

La conjugaison verticale débute par les deux pièces inférieures. Après cette réunion, le corps est réduit à trois pièces. La deuxième pièce s'unit ensuite à la pièce inférieure ; c'est tantôt à la réunion de ces deux pièces, tantôt à la réunion des deux points latéraux de la quatrième avec ceux de la troisième pièce du corps

Ordre que suit la conjugaison verticale.

(1) Dans un cas, toutes les pièces du corps du sternum se développaient par deux points latéraux, à l'exception de la première pièce, qui se développait par un point médian.

que se voit le trou sternal, quand il existe; quelquefois le trou sternal se voit entre les deux points d'ossification latéraux de la quatrième pièce. Ce n'est que de vingt à vingt-cinq ans que la première pièce du corps se réunit aux autres. Situation du trou sternal.

On doit remarquer que les pièces osseuses du corps se réunissent dans un ordre précisément inverse de celui dans lequel elles apparaissent. En effet, l'apparition des points osseux procède de haut en bas, tandis que leur réunion se fait de bas en haut; ce qui confirme cette assertion avancée précédemment, savoir : que l'ordre d'apparition des points d'ossification n'est pas toujours corrélatif de l'ordre de soudure ou de conjugaison.

3° *Ossification de l'appendice.* — Elle se fait ordinairement par un seul noyau ; quelquefois il en existe deux et, dans ces cas, ils sont rarement symétriques. C'est par la partie supérieure du cartilage que l'ossification débute; il est bien rare qu'elle en envahisse la totalité. L'époque d'apparition du point osseux est excessivement variable; quelquefois elle a lieu vers l'âge de trois à quatre ans, d'autres fois seulement dans la douzième, et même dans la dix-huitième année. Cette ossification est rarement complète.

Dans l'âge adulte, le sternum est composé des trois pièces dont je viens d'indiquer le développement, pièces que les anciens décrivaient séparément, comme autant d'os distincts. De quarante à cinquante ans, quelquefois même plus tard, l'appendice s'unit au corps; rarement le corps s'unit à la poignée. Quand cette soudure a lieu, elle n'est le plus souvent qu'apparente; car, lorsqu'on scie l'os verticalement, on retrouve l'articulation sous une couche osseuse fort mince (1). Trois pièces chez l'adulte.

D'après ce qui a été dit des nombreuses variétés de l'ossification du sternum, il est impossible d'assigner à cet os un nombre limité de points osseux. A ceux qui ont été indiqués, j'en ajouterai deux autres, décrits par Béclard sous le nom de *points sus-sternaux*, et que j'ai vus sur trois sternums d'adulte, sous l'aspect de noyaux pisiformes, placés de chaque côté de la fourchette du sternum. Points épiphysaires sus-sternaux.

II. — COTES.

Les côtes (*costæ*, de *custodes*, comme si, d'après l'explication de Monro, elles étaient les gardiennes des organes importants contenus dans la poitrine) sont des arcs étendus de la colonne vertébrale au sternum. Osseux dans les quatre cinquièmes postérieurs, ces arcs sont cartilagineux dans leur cinquième antérieur. La portion osseuse est la *côte* proprement dite; la portion cartilagineuse s'appelle *cartilage costal*. Étymologie. Situation.

Les côtes sont au nombre de vingt-quatre, douze de chaque côté ; on en trouve quelquefois vingt-six, treize de chaque côté, et alors les *côtes surnuméraires* sont formées, tantôt aux dépens des apophyses transverses de la septième vertèbre cervicale, tantôt aux dépens des apophyses transverses de la première lombaire, preuve bien manifeste de l'analogie qui existe entre les côtes et les apophyses transverses cervicales et lombaires. Quelquefois, mais plus rarement, il n'existe que vingt-deux côtes, anomalie indiquée par Galien. Dans ce cas, on trouve tantôt deux côtes continues dans une partie ou dans la totalité de leur longueur, tantôt une première côte rudimentaire, qui est bien formée en arrière, mais qui, Nombre. Côtes surnuméraires.

(1) J'ai eu, à la Salpêtrière, plusieurs fois occasion de constater le fait de la persistance de l'articulation de la première avec la seconde pièce du sternum, même dans l'âge le plus avancé. Ce fait n'avait point échappé à Béclard ; témoin le passage suivant : « La réunion du premier os sternal avec le second n'a lieu que vers soixante ans, quelquefois « plus tard, et même jamais. »

en avant, tantôt se perd dans l'épaisseur des muscles scalènes, tantôt s'articule ou se soude avec la deuxième côte, ou bien enfin va se fixer au sternum (1).

Vraies côtes. Fausses côtes. Côtes flottantes.

On divise les côtes en deux classes : 1° celles qui s'étendent des vertèbres au sternum : ce sont les *vraies côtes, côtes sternales* ou *vertébro-sternales*; 2° et celles qui ne se réunissent pas au sternum : ce sont les *fausses côtes, asternales* ou *vertébrales*. On nomme *côtes flottantes* les deux dernières fausses côtes, parce que leur extrémité antérieure est mobile dans l'épaisseur des parois du ventre. Les côtes se désignent par les noms numériques de *première, seconde,* etc., en comptant de haut en bas. Il faut noter cependant que, dans plusieurs traités de chirurgie, les côtes sont comptées de bas en haut, ce qui est plus facile sur le vivant (2).

Forme.

Les côtes présentent des *caractères généraux*, qui les distinguent de tous les autres os, et des *caractères propres*, qui les différencient les unes des autres.

A. Caractères généraux des cotes. — Les *côtes* représentent des arcs osseux aplatis, de 10 à 18 millimètres de largeur, de 2 millimètres d'épaisseur, dont la longueur varie suivant le rang qu'elles occupent et dont la courbure ne saurait être assujétie à aucune mesure géométrique. Leur *direction,* qui s'éloigne notablement de l'horizontale, est d'autant plus oblique de haut en bas et d'arrière en avant qu'elles occupent un rang plus inférieur : il en résulte que les côtes forment, avec la colonne vertébrale, un angle variable, mais toujours obtus en haut et aigu en bas.

Direction.

Les côtes commencent, en arrière, par une extrémité plus volumineuse que le reste de l'os, creusée de deux demi-facettes, l'une supérieure, l'autre inférieure, que sépare une crête saillante (*crista capituli*, CC*pt*, *fig.* 137) et qui s'articulent avec les deux demi-facettes correspondantes appartenant aux corps des vertèbres dorsales; c'est la *tête* ou *extrémité postérieure* de la côte (C*pt*). A la tête succède une portion plus étroite, aplatie d'avant en arrière, très-rugueuse dans ce dernier sens, où elle répond à l'apophyse transverse de la vertèbre qui est au-dessous : c'est *le col de la côte* (collum costæ, C*cs*), portion la plus faible de cet os, et qui se fracturerait avec la plus grande facilité, n'étaient l'apophyse transverse qui la soutient et les liens puissants qui la fixent à cette apophyse.

Fig. 137.

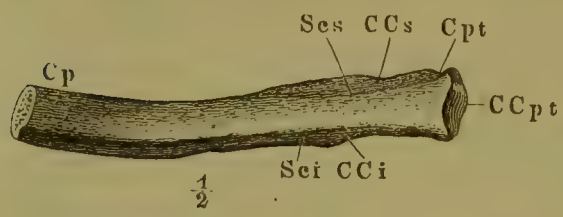

Face interne de la quatrième côte (*).

Tête des côtes.

Col.

Tubérosité de la côte.

En dehors du col est une tubérosité, articulaire en bas et en avant, non articulaire en haut et en arrière : c'est la *tubérosité* (tuberculum, T, *fig.* 138) de la

(*) C*p*, corps de la côte. — C*pt*, tête de la côte. — CC*pt*, crête qui sépare les demi-facettes articulaires. — CC*s*, crête supérieure du col de la côte. — CC*i*, crête inférieure du col. — S*cs*, gouttière costale supérieure. — S*ci*, gouttière costale inférieure.

(1) Sur un sujet préparé pour une de mes leçons, les apophyses transverses de la deuxième, de la troisième et de la quatrième vertèbre lombaire constituaient de petites côtes surnuméraires, tandis que les apophyses transverses de la première vertèbre lombaire présentaient la disposition accoutumée.

(2) Cette manière de compter les côtes trouve son application dans le cas d'infiltration des parois thoraciques et abdominales; elle permet d'arriver avec plus de précision sur tel ou tel espace intercostal.

côte, qui répond au sommet de l'apophyse transverse vertébrale. Dans tout ce trajet, la côte se porte de dedans en dehors, et un peu de haut en bas, pour atteindre le sommet de l'apophyse transverse de la vertèbre correspondante. En dehors de la tubérosité, elle suit encore la même direction, en commençant toutefois à présenter une légère courbure à concavité antérieure.

Après un trajet variable suivant le rang qu'occupe la côte, mais qui ne dépasse pas 3 centimètres, la côte se porte brusquement d'arrière en avant, en décrivant une courbe qui appartient à un diamètre beaucoup plus petit que le reste de l'os. Le lieu de cette courbure est marqué, sur la surface convexe, par une ligne saillante, oblique d'arrière en avant et de haut en bas; c'est l'*angle* de la côte (A, *fig.* 138), qui donne insertion aux tendons du muscle sacro-lombaire. L'intervalle qui sépare la tubérosité de l'angle est la portion la plus épaisse et la plus résistante de l'os. Immédiatement en dehors de l'angle, la côte se porte, en s'élargissant et en s'amincissant, d'arrière en avant, de telle manière que (suivant l'expression de Haller) l'arc qu'elle décrit représente, en quelque sorte, la tangente de la courbe postérieure. Elle finit ensuite brusquement à une certaine distance du sternum, pour être continuée par un cartilage. Son *extrémité antérieure*, ovalaire, est creusée pour recevoir ce dernier.

Courbure postérieure.

Angle des côtes.

Courbure antérieure.

Extrémité antérieure.

Fig. 138.

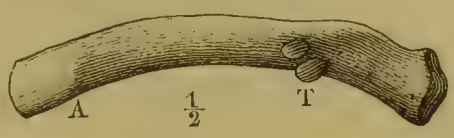

Face externe de la quatrième côte (*).

Indépendamment des particularités qui viennent d'être indiquées, on remarque, près de l'extrémité antérieure de la côte, une ligne oblique analogue à celle qui forme l'angle des côtes, mais beaucoup moins prononcée : cette ligne pourrait être considérée comme constituant l'*angle antérieur* des côtes. De même que l'angle postérieur, elle est destinée à des insertions musculaires.

Angle antérieur.

Il suit de là que la côte peut être divisée en : 1° *extrémité postérieure* ou tête, supportée par un *col;* 2° *extrémité antérieure*, destinée à l'articulation de la côte avec le cartilage, et 3° *corps*, présentant : *a.* une *face externe* ou cutanée, convexe, offrant çà et là des lignes plus ou moins saillantes, à insertion musculaire, dont la plus postérieure constitue l'*angle postérieur*, et la plus antérieure l'*angle antérieur* des côtes ; *b.* une *face interne*, *pleurale* ou *pulmonaire*, concave, lisse, que tapisse la plèvre et qui répond aux poumons ; *c.* un *bord supérieur* (*fig.* 139), curviligne, épais, divisé en lèvre externe et lèvre interne pour l'insertion des muscles intercostaux; *d.* un *bord inférieur*, appartenant à une courbe plus considérable que le bord supérieur, mince, comme tranchant, parce qu'il est creusé d'une gouttière ou d'un sillon, qui empiète sur la face interne de l'os ; c'est la *gouttière des côtes* (sulcus costalis inf., Sci), destinée à loger et à protéger les vaisseaux et nerfs intercostaux.

Résumé des parties constituantes de la côte.

Son corps.

Divisé en deux faces.

Deux bords.

Fig. 139.

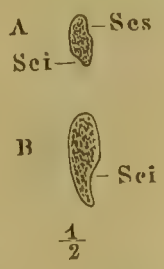

Section transversale d'une côte du côté droit (**).

Gouttière des côtes.

Indépendamment de la *courbure suivant les faces*, la côte présente une courbure autour de son axe, ou *courbure de torsion*, comme si, pendant que les os étaient encore flexibles, l'extrémité antérieure avait été portée de dehors en dedans et de haut en bas, et l'extrémité postérieure dans un sens

Courbure de torsion.

(*) A, angle de la côte. — T, tubérosité de la côte.

(**) A, au niveau du col, B au niveau du corps. — Scs, gouttière costale supérieure. — Sci, gouttière costale inférieure.

Double courbure des côtes.

opposé. Les côtes présentent donc une *double courbure*, dont l'angle postérieur est le centre ; mais nous devons faire observer, contradictoirement à l'opinion des auteurs, que l'angle des côtes ne résulte nullement de leur courbure de torsion, car cet angle existe également sur les côtes qui ne sont pas tordues.

Il résulte de la courbure de torsion, qui est tout aussi peu régulière que la courbure suivant les faces, que la côte, placée sur un plan horizontal, ne porte jamais sur ce plan par toute la longueur de ses bords.

Résumé des connexions. — Les côtes s'articulent, en arrière, avec les vertèbres dorsales (V. *fig.* 23, p. 52), en avant, avec les cartilages costaux.

Les côtes appartiennent aux os larges.

Conformation intérieure. — A l'extérieur, les côtes représentent des os longs ; mais leur conformation intérieure est celle des os larges : entre deux lames épaisses de substance compacte est contenue de la substance spongieuse (*fig.* 140). Nous pouvons donc considérer les côtes comme des segments d'un os large, concave et convexe en sens opposés. La disposition en segments est nécessitée par les usages de la cavité thoracique. La substance compacte l'emporte de beaucoup en quantité sur la substance spongieuse, et ces deux substances sont tellement réparties que les côtes jouissent toujours d'une certaine flexibilité jointe à un faible degré d'élasticité. Chez les jeunes sujets, la substance compacte domine sur la substance spongieuse ; le contraire a lieu chez les vieillards. Dans certains cas de maladie, la substance compacte est convertie en substance spongieuse, à l'exception de la lame la plus superficielle ; d'où l'extrême fragilité de ces os, qui se brisent quelquefois par la moindre pression.

Fig. 140.

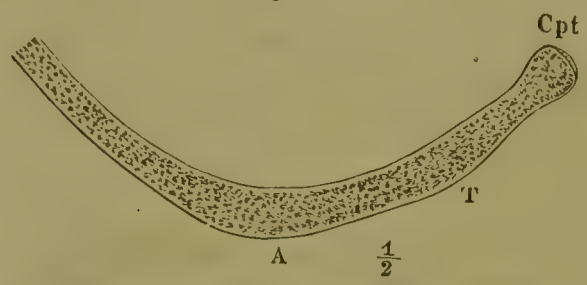

Section de la quatrième côte suivant sa longueur (*).

La flexibilité et l'élasticité des côtes résultent de leur structure.

Époque d'apparition.

Développement des côtes. — Les côtes doivent être rangées au nombre des os qui sont les premiers à se développer. C'est en effet du quarantième au cinquantième jour de la conception que commence l'ossification du corps.

Les côtes se développent par *trois* points osseux : un primitif, deux épiphysaires. Le point primitif constitue seul le corps. Des deux points épiphysaires, l'un est destiné à former la tête de la côte, l'autre, la tubérosité. Les deux points épiphysaires apparaissent de seize à vingt ans.

Les points épiphysaires se soudent avec le reste de l'os vers l'âge de vingt-cinq ans.

Ces points épiphysaires n'existent pas dans les deux côtes inférieures, qui n'ont, par conséquent, qu'un seul point d'ossification.

Caractères différentiels.

B. Caractères différentiels des côtes. — Les caractères différentiels des côtes se rapportent : *a.* à leur longueur, qui va en augmentant depuis la première jusqu'à la septième, et en diminuant depuis celle-ci jusqu'à la douzième ; *b.* à leur courbure, qui appartient à des cercles d'un diamètre très-variable, attendu que les côtes supérieures correspondent au sommet et les autres à la base du cône que représente la poitrine ; *c.* enfin, à des particularités de conformation qui exigent une description spéciale pour la première, la deuxième et la troisième côte, ainsi que pour la onzième et la douzième.

(*) *Cpt*, tête. — A, angle de la côte. — T, tubérosité de la côte.

1° *Première côte* (*fig.* 141). — La première côte devait former, en quelque sorte, le couvercle incomplet de la boîte osseuse représentée par le thorax. Il suit de là qu'elle est la moins longue et proportionnellement la plus large de toutes les côtes. Elle est courbée suivant ses bords et non point suivant ses faces, et la courbe qu'elle décrit fait partie d'une circonférence beaucoup plus petite que celle dont les autres côtes sont des segments. Son extrémité postérieure présente une petite tête à facette unique et convexe (*Cpt*), supportée par un col allongé, grêle et cylindrique. La tubérosité (T) est très-saillante ; elle occupe le bord externe et donne à la côte un aspect anguleux. L'extrémité antérieure de la première côte est plus large que celle de toutes les autres côtes.

Brièveté. Largeur. Courbure suivant les bords.

Fig. 141.

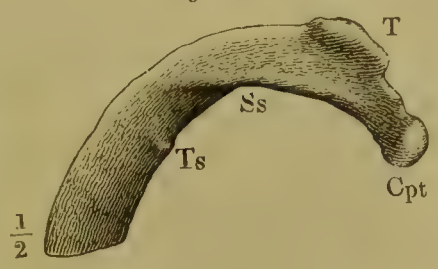

Face supérieure de la première côte (*).

Des deux *faces*, l'une est dirigée en haut et un peu en dehors, l'autre en bas et un peu en dedans. La face supérieure présente deux *dépressions*, séparées par un *tubercule*. La dépression antérieure répond à la veine sous-clavière, la postérieure (*sulcus subclaviæ*, Ss), à l'artère du même nom. Le tubercule (*tuberc. scaleni*, Ts) qui les sépare donne insertion à un muscle appelé scalène antérieur. Ce tubercule, qui constitue un point de repère très-important pour la ligature de l'artère sous-clavière, manque souvent ; il avoisine le bord interne et souvent naît uniquement de ce bord.

Dépressions vasculaires et tubercule de la face supérieure.

Fig. 142.

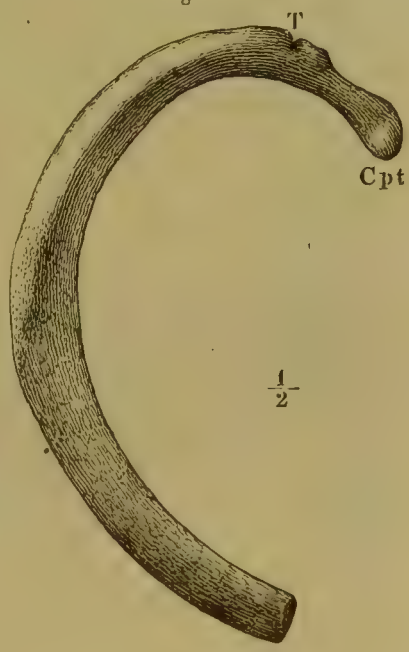

Face supérieure de la deuxième côte (**).

Des deux *bords*, l'un est *interne* et concave (1), l'autre *externe*, convexe et dépourvu de gouttière. La première côte ne présente ni courbure de torsion, ni angle ; aussi touche-t-elle dans toute sa longueur le plan horizontal sur lequel on la pose. La face supérieure de la première côte présente encore, près de son extrémité antérieure, une dépression qui paraît le résultat de la pression exercée sur elle par la clavicule. Dans un très-grand nombre de cas, j'ai vu cette dernière articulée immédiatement avec la première côte et constituant une articulation costo-claviculaire. Les deux premières côtes sont les soutiens principaux du sternum, auquel les cartilages de ces deux os sont unis par continuité de tissu.

Bords.

Dépression claviculaire.

2° *Deuxième côte* (*fig.* 142). — Même forme que la précédente, dont elle ne dif-

Caractères différentiels de la deuxième côte.

(*) *Cpt*, tête. — T, tubérosité. — *Ss*, dépression de l'artère sous-clavière. — *Ts*, tubercule du scalène antérieur.

(**) *Cpt*, tête. — T, tubérosité.

(1) Nous verrons ailleurs que le bord interne de la première côte répond à la portion de poumon qui dépasse en haut cette première côte et qu'il y imprime une rainure plus ou moins profonde, avec épaississement et transformation fibroïde de la plèvre pulmonaire correspondante.

fère que par la longueur, qui est au moins double. Elle appartient à un cercle concentrique beaucoup plus grand et se trouve courbée à la fois suivant ses faces et suivant ses bords. Point de courbure de torsion, par conséquent, et elle repose tout entière sur un plan horizontal; point d'angle proprement dit; *face externe* dirigée en haut, présentant, vers le milieu de sa longueur, une éminence raboteuse, destinée à l'insertion du muscle grand dentelé; *face interne* regardant en bas, offrant en arrière, près de la tubérosité, une très-petite gouttière, vestige de la gouttière intercostale; *extrémité postérieure* pourvue de deux demi-facettes, dont la supérieure très-petite.

Caractères différentiels de la troisième côte.

3° *Troisième côte.* — Elle diffère de la seconde par sa longueur plus grande, par la présence d'un angle et par une courbure de torsion assez prononcée pour que ses deux extrémités ne puissent reposer en même temps sur un plan horizontal. Il est néanmoins bien plus facile de confondre la troisième côte avec la deuxième que celle-ci avec la première.

De la onzième et de la douzième côte.

4° La *onzième* et la *douzième côte* (*fig.* 148) diffèrent de toutes les autres par les caractères suivants : *a.* elles représentent des arcs appartenant à une circonférence beaucoup plus grande que les arcs figurés par les autres côtes; *b.* leur tête n'est pourvue que d'une seule facette articulaire, qui est aplatie; *c.* elles n'ont point de col proprement dit; *d.* point de tubérosité; *e.* point de gouttière; *f.* extrémité antérieure très-mince et très-aiguë. Du reste, elles sont pourvues d'un angle, preuve évidente que l'angle des côtes ne résulte pas de la torsion de ces os, car il n'y a pas vestige de torsion dans ces côtes.

Ces deux dernières côtes ne diffèrent entre elles que par leur longueur inégale : la douzième est la plus courte; chez quelques sujets elle n'a que la moitié de la longueur de la onzième.

III. — CARTILAGES COSTAUX.

Influence des cartilages sur l'élasticité des côtes.

Les côtes doivent, en partie, à leur texture la flexibilité et l'élasticité dont elles sont douées; mais elles sont surtout redevables de ces deux propriétés aux *cartilages costaux* (*fig.* 143) qui les prolongent en avant. Il y a douze cartilages costaux, qu'on distingue par les noms numériques de premier, deuxième, troisième, etc. Ils sont séparés les uns des autres par des intervalles qui sont très-grands pour les premiers, et qui deviennent de moins en moins considérables pour les suivants. Il n'est pas très-rare de rencontrer treize cartilages d'un côté; d'autres fois il n'en existe que onze. On trouve quelquefois deux cartilages qui se réunissent en un seul, avant de s'articuler avec les parties latérales du sternum. Lorsqu'il y a treize cartilages, c'est presque toujours entre la troisième et la quatrième côte qu'existe le cartilage surnuméraire, qui est grêle, en quelque sorte rudimentaire; il n'est point la continuation d'une côte et se termine d'une manière brusque ou insensible dans l'épaisseur des muscles.

Cartilages surnuméraires.

Cartilages sternaux.

Les sept premiers cartilages s'articulent immédiatement avec le sternum; d'où le nom de *côtes sternales* donné aux côtes que ces cartilages prolongent en avant. Des cinq autres cartilages, les deux derniers n'ont aucune connexion avec les cartilages qui les précèdent, et c'est cette indépendance des deux derniers cartilages qui a valu le nom de *côtes flottantes* aux côtes auxquelles ils appartiennent.

Cartilages asternaux.

A. Caractères généraux des cartilages costaux. — Les cartilages costaux sont tous aplatis comme les côtes et offrent assez exactement une largeur et une

Forme.

épaisseur égales à celles de la côte à laquelle ils font suite. Leur *extrémité externe* ou *costale* est reçue dans une cavité creusée aux dépens de l'extrémité antérieure de la côte ; leur *extrémité interne* ou *sternale*, beaucoup plus étroite que l'externe, est anguleuse et s'articule avec les facettes anguleuses correspondantes du sternum. Leur *face antérieure* ou cutanée est légèrement convexe et recouverte par les muscles de la région antérieure du tronc, à plusieurs desquels (grand pectoral, en haut, grand droit et grand oblique de l'abdomen, en bas) elle donne attache. Leur *face postérieure* ou médiastine est légèrement concave et répond, en haut au muscle triangulaire du sternum, aux vaisseaux mammaires internes et à la plèvre ; en bas, au diaphragme et au muscle transverse de l'abdomen. Leurs *bords supérieurs* et *inférieurs* répondent aux espaces intercostaux, et donnent attache aux muscles du même nom.

Extrémités.

Faces.

Bords.

Fig. 143.

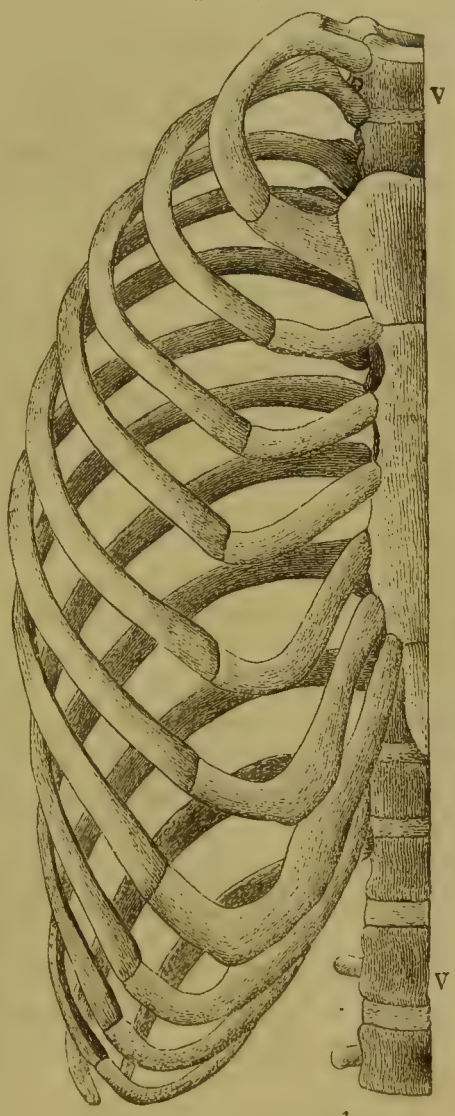

Face antérieure de la cage thoracique (*).

Les cartilages costaux, recouverts par un périchondre épais et vasculaire, sont formés de cartilage vrai dont les cavités oblongues ont leur grand diamètre dirigé parallèlement à la surface dans les couches superficielles, perpendiculairement à la surface dans les portions centrales.

Texture.

Bien distincts des cartilages articulaires, ils ont une singulière tendance à s'ossifier, et cette ossification se fait en partie à leur surface, en partie du centre à la circonférence.

B. Caractères différentiels des cartilages costaux. — Les cartilages costaux vont en augmentant de longueur depuis le premier jusqu'au septième et quelquefois jusqu'au huitième, qui s'articule, dans ces cas, avec le sternum ; ils vont, au contraire, en diminuant depuis le septième jusqu'au douzième. Cette différence de longueur résulte de ce que les premières côtes se terminent, en avant, suivant une ligne oblique de haut en bas et de dedans en dehors ; en outre, le sternum n'ayant en hauteur que la moitié environ de la paroi latérale du thorax, les quatre ou cinq premiers cartilages s'articuleraient seuls avec lui, si les cartilages qui suivent le troisième ne s'infléchissaient de bas en haut, pour pouvoir trouver place sur les côtés du sternum, ou pour venir s'appliquer contre le bord inférieur des cartilages qui précèdent : aussi n'y a-t-il que les trois premiers cartilages qui suivent la même direction que la côte osseuse.

Longueur comparative des cartilages costaux.

Inflexion des cartilages qui suivent le troisième.

(*) V, vertèbres.

Du premier cartilage costal.

Le *premier cartilage* est distinct de tous les autres par sa brièveté, par son épaisseur et sa largeur, surtout à son extrémité interne, et par sa tendance à l'ossification ; il est presque toujours osseux chez l'adulte. Ordinairement continu avec le sternum, il ne lui est quelquefois que contigu, et dans ce dernier cas, son articulation avec cet os présente beaucoup de différences sous le rapport de la mobilité.

Deuxième et troisième cartilage costal.

Le *deuxième* et le *troisième cartilage costal* ne peuvent point être distingués l'un de l'autre ; mais ils peuvent l'être de tous les autres : ils ont 3 centimètres de longueur, sont perpendiculaires au sternum, ne s'infléchissent nullement et sont aussi larges à leur extrémité sternale qu'à leur extrémité costale.

Quatrième cartilage.

Déjà le *quatrième cartilage* commence à s'infléchir de bas en haut, après avoir suivi dans l'étendue de plusieurs millimètres la direction de la côte.

Cinquième, sixième et septième cartilage.

L'inflexion et la longueur des cartilages de la *cinquième*, de la *sixième* et de la *septième côte* vont toujours en augmentant; le septième a 8 centimètres au moins de longueur, tandis que le cinquième n'avait que de 26 à 28 millimètres; leur extrémité interne se rétrécit de plus en plus, pour répondre aux cavités articulaires, de plus en plus étroites, des bords du sternum, avec lesquels il forme un angle aigu ouvert en bas; les bords des cartilages de la cinquième, de la sixième et de la septième côte s'articulent entre eux et présentent pour cet objet des facettes articulaires supportées par des éminences.

Huitième, neuvième et dixième cartilage.

Les cartilages de la *huitième*, de la *neuvième* et de la *dixième côte* diminuent graduellement de longueur. En dehors, ils ont la largeur de la côte ; mais ils vont en s'effilant de dehors en dedans, pour se terminer par une extrémité pointue, qui s'applique contre le bord inférieur de la côte qui est au-dessus.

Onzième et douzième cartilage.

Les cartilages de la *onzième* et de la *douzième côte* sont extrêmement courts, surtout celui de la douzième, qui n'a que quelques millimètres; leur extrémité antérieure, libre, se perd, pour ainsi dire, dans l'épaisseur des parois de l'abdomen, en sorte qu'ils sont tout à fait indépendants des autres cartilages.

§ 1. — DU THORAX EN GÉNÉRAL.

Le sternum, les côtes et toute la région dorsale de la colonne vertébrale constituent la charpente d'une grande cavité splanchnique, le *thorax*, destinée à contenir et à protéger les principaux organes de la respiration et de la circulation.

Situation générale.

A. Situation. — Le thorax occupe la partie supérieure du tronc. Il est situé au-dessous de la tête, dont il est séparé par le cou, au-dessus de l'abdomen, dont le sépare le diaphragme, entre les extrémités supérieures, nommées pour cela membres ou extrémités thoraciques (1).

Limites du thorax.

Les limites de la cavité thoracique sont bien tranchées en haut ; mais en bas il n'existe sur le squelette aucune ligne de démarcation entre le thorax et l'abdomen, ou plutôt la cage thoracique est commune à la fois aux viscères tho-

(1) Il suit de là que la tête et les extrémités supérieures sont plus immédiatement en rapport avec les organes contenus dans le thorax, avec le cœur en particulier, que les extrémités inférieures; on a voulu expliquer ainsi l'influence de la brièveté du cou sur la production de l'apoplexie.

raciques et aux viscères abdominaux ; de là une foule d'erreurs dans le langage médical et dans le diagnostic des maladies. Nous verrons plus tard que les deux cavités sont séparées l'une de l'autre par une cloison mobile et musculeuse, qui porte le nom de *diaphragme*.

Capacité du thorax en rapport avec le volume des poumons.

B. Dimensions, forme générale et direction. — La capacité du thorax est, en général, proportionnelle au volume des poumons, auxquels cette cavité splanchnique est plus particulièrement destinée ; aussi les animaux dépourvus de poumons sont-ils également privés du thorax, qui n'existe, par conséquent, que chez l'homme, les mammifères, les oiseaux et les reptiles. Jamais vous ne trouverez des poumons grêles dans une vaste cavité thoracique ; et réciproquement, comme des poumons spacieux supposent une grande activité dans la respiration et dans la circulation, et comme, d'autre part, une grande activité dans la respiration et dans la circulation suppose des forces musculaires considérables, un thorax très-développé est le cachet non équivoque d'une constitution vigoureuse.

Fig. 144.

Section transversale de la cage thoracique.

Dilatabilité du thorax.

Bien différent de la cavité abdominale, qui est susceptible d'une extensibilité en quelque sorte illimitée, le thorax ne devait présenter que des alternatives assez bornées de dilatation et de resserrement. Aussi trouverons-nous réunies les deux conditions de solidité et de mobilité dans un mécanisme admirable, en vertu duquel le thorax remplit à la fois les fonctions de boîte protectrice et celles de soufflet respirateur. Sous le rapport de la capacité, comme sous celui de la protection et de la dilatabilité, on peut dire que le thorax tient le milieu entre le crâne, complétement inextensible, et l'abdomen, éminemment dilatable.

Figure.

On se ferait une idée bien fausse des *dimensions* et de la *forme* du thorax, si l'on n'avait égard qu'à l'apparence qu'il présente extérieurement, lorsqu'il est encore revêtu des parties molles et entouré par l'espèce de ceinture formée par l'épaule autour de sa partie supérieure ; on dirait alors d'un cône tronqué, dont la base est en haut et le sommet en bas. Dépouillé de tout son entourage, le thorax représente au contraire un cône dont la base est en bas et le sommet en haut, ou plutôt un cylindre rétréci à sa partie supérieure, où les parois thoraciques convergent en forme de coupole (*fig.* 144). Cependant la paroi antérieure, au lieu de s'arrondir en voûte, conserve sa forme aplatie, et s'incline seulement en arrière (*fig.* 145).

Hauteur du thorax.

La *hauteur* du thorax ne peut pas être mesurée exactement, le diaphragme, qui en constitue la paroi inférieure, étant une cloison musculeuse éminemment

contractile et d'ailleurs diversement soulevée suivant le volume des viscères abdominaux, l'état de grossesse, l'hydropisie, etc. (1).

C'est donc à tort qu'on regarde le thorax osseux comme essentiellement affecté aux organes thoraciques ; il appartient presque autant aux viscères abdominaux, ou plutôt il convient de diviser la charpente osseuse qui le constitue, en deux parties : l'une supérieure, sus-diaphragmatique, qui forme la poitrine proprement dite et renferme les poumons et le cœur ; l'autre inférieure, sous-diaphragmatique, qui est affectée aux viscères abdominaux, foie, rate, reins, estomac, duodenum et portion du côlon. Or, il est à remarquer que les portions sus- et sous-diaphragmatiques du thorax varient sans cesse dans leurs proportions respectives, et trop souvent la partie inférieure ou abdominale empiète sur la supérieure ou thoracique. Ces variations de hauteur portent principalement sur les parties latérales ; car, au milieu, la hauteur du thorax est à peu près constamment la même. Au demeurant, la hauteur de la paroi antérieur de la charpente thoraco-abdominale est de 12 centimètres ; celle de la paroi postérieure est de 27 centimètres, et cette hauteur est à peu près constante ; celle des parois latérales est de 34 centimètres ; c'est-à-dire que la paroi antérieure est à la paroi latérale :: 1 : 2, et à la paroi postérieure :: 2/3 : 1. Mais rien de plus variable que la hauteur des parois latérales du thorax ; d'où la différence qui existe entre les divers individus relativement à l'espace qui sépare la dernière côte de la crête iliaque, espace connu sous le nom d'*ilio-costal*. Or, la portion de cage thoracique qui appartient à la poitrine, est limitée par un plan curviligne qui, partant de l'extrémité inférieure du sternum, irait se terminer, en arrière, aux dernières côtes.

Parties sus- ou sous-diaphragmatiques du thorax.

Fig. 145.



Section antéro-postérieure de la cage thoracique, à 8 centimètres en dehors de l'articulation sterno-claviculaire (d'après Pirogoff) (*).

Diamètres verticaux des parois thoraciques.

Le *diamètre antéro-postérieur* et le *diamètre transverse* du thorax peuvent être

Mesures des diamètres transverse et antéro-postérieur.

(*) C, côtes. — Cc, cartilages costaux.

(1) Aussi rien de plus difficile, dans quelques cas, que de déterminer si un instrument vulnérant a pénétré dans la poitrine ou dans l'abdomen.

mesurés bien plus facilement; tous deux vont croissant, d'une manière extrêmement rapide, de la partie supérieure à la partie inférieure du thorax. Le diamètre antéro-postérieur, mesuré de la colonne vertébrale au sternum, est de 6 centimètres environ au sommet du thorax, de 12 centimètres environ à la base. Mesuré de la gouttière costale au sternum, ce même diamètre antéro-postérieur a 25 millimètres de plus. Cette brièveté du diamètre antéro-postérieur entre le sternum et la colonne vertébrale est en rapport avec le volume du cœur, qui correspond à cette partie du thorax et qui a des dimensions beaucoup moindres que les poumons, lesquels répondent aux parties latérales. Enfin, le diamètre transverse est de 10 centimètres au sommet, de 26 centimètres à la base.

Fig. 146.

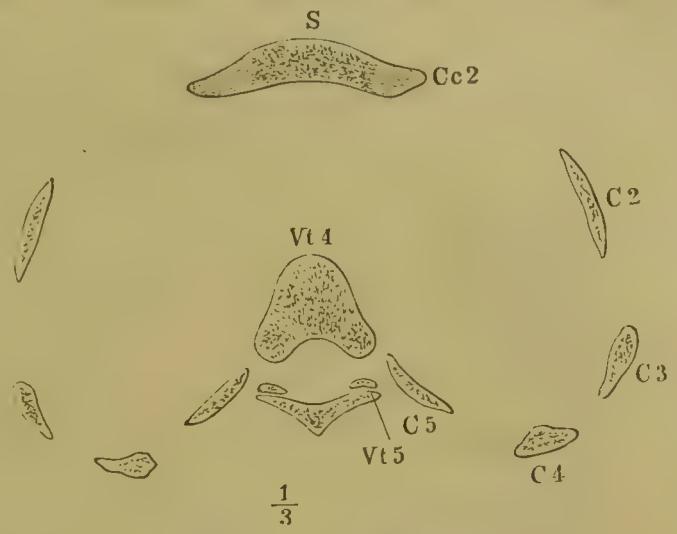

Section horizontale de la cage thoracique au niveau de la partie moyenne de la 2e vertèbre dorsale (d'après Pirogoff) (*).

Au reste, la *forme* du thorax présente une foule de différences suivant les *individus*, les *sexes* et les *âges*. Chez les animaux claviculés, et par conséquent chez l'homme, le thorax est aplati d'avant en arrière et sa coupe horizontale a la forme d'un rein (*fig.* 146 et 147); il est, au contraire, aplati d'un côté à l'autre chez les animaux non claviculés. Cette dernière disposition se rencontre quelquefois chez l'homme; alors le sternum est bombé en avant, les omoplates sont saillantes, la poitrine longue et étroite : c'est l'habitude du thorax des phthisiques. La saillie des omoplates vient de ce que, la longueur des clavicules ne diminuant pas en proportion du diamètre transverse de la cavité thoracique, il reste un espace entre les omoplates et les côtes. D'ailleurs, pour une bonne conformation de la poitrine humaine, il ne faut pas que l'aplatissement antéro-postérieur soit trop considérable (1).

Aplatissement antéro-postérieur du thorax.

Aplatissement latéral.

(*) S, sternum. — Cc2, 2e cartilage costal. — C2... C5, 2.... 5e côte. — Vt4, 4e vertèbre dorsale. — Vt5, apophyse articulaire supérieure de la 5e vertèbre dorsale.

(1) Les variétés individuelles dans la conformation du thorax reconnaissent souvent pour cause des compressions exercées fréquemment ou d'une manière permanente sur cette cage osseuse; j'ai vu des enfants dont le thorax était parfaitement conformé à la naissance et qui ont été rendus par leur nourrice avec un sternum bombé en avant, supporté par des cartilages déprimés. A cette époque de la vie, les moindres pressions extérieures peuvent déterminer des difformités durables. Voyez encore l'influence des corsets fortement serrés sur la conformation du thorax. Longtemps la mode, docile aux conseils de la raison et de l'hygiène, avait proscrit ce genre de vêtement, et nos dames se contentaient de corsets simples, qui se moulaient sur leur taille sans l'altérer; mais aujourd'hui que quelques personnes cherchent encore à se donner une taille étranglée en guêpe, il n'est pas hors de propos ici de dire un mot des effets d'une constriction circulaire forte et permanente, exercée sur la partie inférieure du thorax. Les dernières côtes sont refou-

Axe du thorax.

Le thorax, ne formant pas un solide régulier, n'a pas une direction d'ensemble, un *axe*, auquel on puisse rapporter toutes ses parties ; ainsi, lorsqu'on dit que l'axe du thorax est oblique de haut en bas et d'arrière en avant, on n'a égard qu'à sa paroi antérieure ou sternale ; les parois latérales et postérieures

Fig. 147.

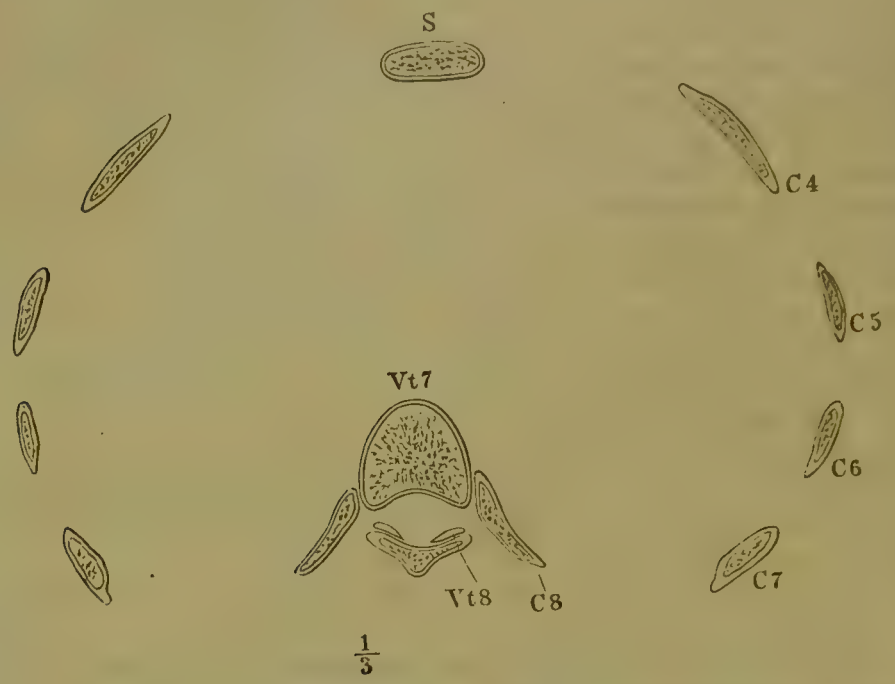

Section horizontale de la cage thoracique au niveau de la 7e vertèbre dorsale et près du bord inférieur de cette vertèbre (d'après Pirogoff) (*).

sont totalement étrangères à cette obliquité qui, en agrandissant l'espace entre le sternum et la colonne vertébrale, a permis de loger les viscères contenus dans l'épaisseur du médiastin.

(*) S, sternum. — C4 à C8, 4e à 8e côte. — Vt7, 7e vertèbre dorsale. — Vt8, apophyse articulaire supérieure de la 8e vertèbre dorsale.

lées en dedans et en avant ; la pression porte principalement sur la sixième, la septième, la huitième, la neuvième et la dixième côte. Le foie, la rate, l'estomac sont refoulés en haut avec le diaphragme ; les poumons, comprimés dans le même sens, tendent à dépasser en haut la première côte ; l'estomac devient plus oblique, le diaphragme se plisse sur lui-même ; l'arc du côlon est souvent refoulé en bas ; l'utérus chargé du produit de la conception devient oblique. Le foie est souvent étranglé au niveau du rebord cartilagineux des côtes et divisé en deux parties, l'une inférieure, qui descend plus ou moins dans l'abdomen, l'autre supérieure, qui est comme étreinte dans l'hypochondre. Chez une vieille femme dont le thorax en baril attestait l'habitude d'un corset très-serré, le cartilage de la septième côte droite touchait celui de la même côte gauche, et l'appendice xiphoïde déprimé était refoulé derrière les cartilages réunis de la septième et de la huitième côte.

Quant aux déformations du thorax qui résultent des déviations de la colonne vertébrale, elles rentrent dans le domaine de l'anatomie pathologique et ne doivent pas nous occuper ici. Il en est de même des déformations qui tiennent aux lésions des organes contenus dans la poitrine, tels que les maladies du cœur, les épanchements dans les plèvres, etc. Il est bon de dire néanmoins que, si les organes contenus dans la cavité thoracique subissent des déformations de la part des parois de cette cavité, les parois thoraciques subissent à leur tour l'influence des lésions des organes contenus dans leur cavité.

Nous considérerons au thorax, comme à toutes les parois de cavité, une *surface extérieure* et une *surface intérieure;* sa forme en cône tronqué nous permet d'y ajouter une *circonférence inférieure* ou *base*, et une *circonférence supérieure* ou *sommet.*

C. Surface extérieure du thorax. — Elle présente une région antérieure, une région postérieure et deux régions latérales.

a. La *région antérieure* ou *sternale* (*fig.* 143), beaucoup plus large en bas qu'en haut, forme un plan incliné de haut en bas et d'arrière en avant, plus ou moins proéminent, suivant la conformation générale du thorax. Région antérieure.

Cette région présente : 1° au milieu, la face cutanée du sternum; 2° sur les côtés, la série des articulations des cartilages costaux avec le sternum; 3° les cartilages costaux, d'autant plus longs qu'ils appartiennent à des côtes plus inférieures; 4° entre les cartilages, des intervalles nommés *espaces intercostaux*; 5° en dehors des cartilages, une ligne oblique de haut en bas et de dedans en dehors, *ligne chondro-costale*, qui indique la série des articulations des cartilages costaux avec les côtes; 6° plus en dehors encore, une ligne oblique, formée par la série des angles antérieurs des côtes, et présentant la même obliquité que la ligne chondro-costale; elle forme les limites de la région antérieure.

Espaces intercostaux.

Ligne chondro-costale.

Ligne des angles costaux antérieurs.

b. La *région postérieure* ou *vertébrale* (*fig.* 148), légèrement convexe de haut en bas, présente, *sur la ligne médiane*, la série des apophyses épineuses dorsales, dont la largeur va en diminuant de haut en bas; *sur les côtés*, 1° les gouttières vertébrales; 2° la série des apophyses transverses dorsales; 3° leur articulation avec la tubérosité; 4° la partie postérieure des espaces intercostaux; 5° une série de surfaces d'autant plus larges qu'elles sont plus inférieures, et qui sont comprises entre l'angle et la tubérosité des côtes; 6° enfin, une ligne oblique de haut en bas et de dedans en dehors, formée par la série des angles costaux postérieurs.

Fig. 148.

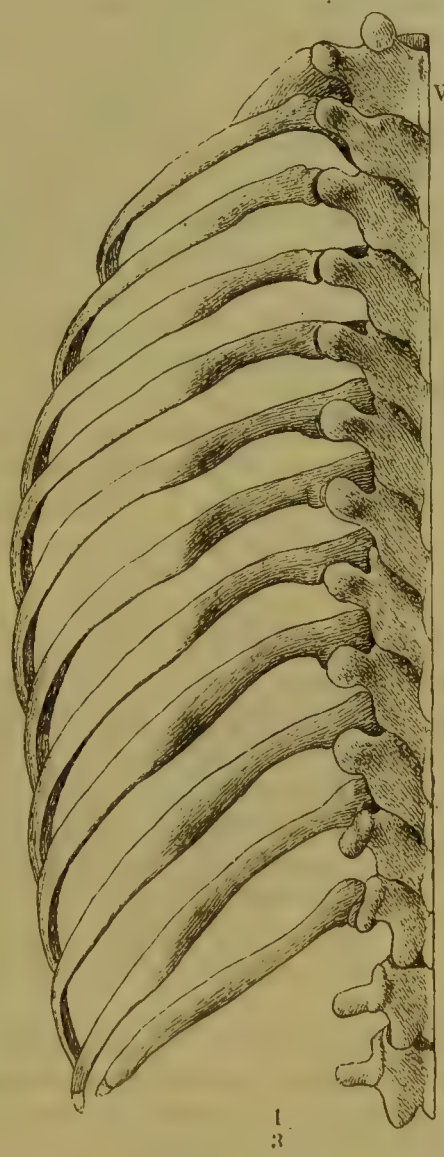

Face postérieure du thorax (*).

Région postérieure.

Ligne des angles costaux postérieurs.

c. Les *régions latérales* (*fig.* 149) représentent une espèce de gril curviligne, de beaucoup plus convexe en arrière qu'en avant, offrant la série des côtes et des Régions latérales.

(*) Vt, 1re vertèbre dorsale.

espaces intercostaux, de même que les régions antérieure et postérieure. Les régions latérales vont en s'élargissant de haut en bas ; elles constituent une surface courbe, obliquement dirigée de haut en bas et de dedans en dehors. Les deux premiers espaces intercostaux sont à la fois les plus larges et les plus courts ; le troisième et le quatrième sont beaucoup plus larges en avant qu'en arrière ; les suivants ont une largeur à peu près uniforme dans toute leur étendue. Toutefois, la largeur des espaces diminue en bas, où, suivant la remarque de Bertin, peu s'en faut que quelques côtes inférieures ne se touchent par leurs bords. Il y a une exception pour les deux derniers espaces intercostaux, qui ont 20 millimètres de largeur, tandis que les espaces intercostaux moyens n'ont que 9 millimètres environ.

Largeur inégale des espaces intercostaux.

Du reste, il est à remarquer que les espaces intercostaux ont beaucoup plus de largeur en avant qu'en arrière ; il suffit, pour s'en convaincre, de comparer l'intervalle qui existe entre les extrémités antérieures de la première et de la douzième côte avec celui qui sépare les extrémités postérieures de ces deux côtes. La différence est de 5 centimètres environ en faveur du premier.

La longueur des espaces intercostaux augmente depuis le premier jusqu'au sixième ; elle diminue ensuite jusqu'aux deux derniers espaces, où elle est très-peu considérable.

D. Surface intérieure du thorax. — Elle est divisée, comme la surface externe, en quatre régions (*fig.* 146 et 147).

Région antérieure.

a. La *région antérieure* est la représentation exacte de la région antérieure de la surface externe, avec cette seule différence qu'elle est concave au lieu d'être convexe.

Région postérieure.

b. La *région postérieure* présente, 1° sur la ligne médiane, la colonne dorsale, qui, à la manière d'une cloison incomplète, fait relief dans l'intérieur de la cavité thoracique et la divise en deux parties égales ; 2° sur les côtés, deux gouttières profondes, qui, rétrécies en haut, vont en s'élargissant de haut en bas. Ces gouttières, qui répondent à la convexité postérieure des poumons et qu'on peut appeler *gouttières pulmonaires*, ne s'observent que chez l'homme ; elles permettent à une partie du poids du corps d'être reportée en arrière, disposition très-avantageuse à l'équilibre de la station et qui atteste la destination de l'homme à l'attitude bipède.

Ses deux gouttières pulmonaires.

Régions latérales.

c. Les *régions latérales* forment un plan incliné intérieur, semblable au plan incliné extérieur, avec cette différence qu'il présente une concavité au lieu d'une convexité.

E. Circonférences. — *a. Circonférence supérieure* ou *sommet* (*fig.* 143). — Elle est étroite proportionnellement à la circonférence inférieure, obliquement coupée de haut en bas et d'arrière en avant, et située presque dans le plan du sternum (*fig.* 149) ; elle a plus d'étendue transversalement que d'avant en arrière et présente la forme d'un cœur de carte à jouer. Le pourtour de cette ouverture est formé, en avant, par l'extrémité supérieure du sternum ; en arrière, par la première vertèbre dorsale ; sur les côtés, par les deux premières côtes et leurs cartilages. Cette ouverture, que rétrécissent et protégent les clavicules, donne passage aux organes suivants : la trachée-artère, l'œsophage, le canal thoracique, les artères et veines considérables qui appartiennent, soit à la tête et au col, soit aux membres thoraciques, le sommet des poumons et plusieurs des muscles du col.

Sa coupe oblique.

Organes auxquels elle donne passage.

b. La *circonférence inférieure* ou *base* (*fig.* 149), très-évasée, quadruple au moins de la précédente, est, comme celle-ci, plus étendue transversalement que d'avant en arrière. Elle présente : 1° en avant, une vaste échancrure, dont le pourtour est formé par les cartilage de la septième, huitième, neuvième et dixième côte, puis interrompu entre la dixième et la onzième, ainsi qu'entre la onzième et la douzième. Au sommet de cette échancrure se voit l'appendice xiphoïde; 2° en arrière (*fig.* 65), de chaque côté de la colonne vertébrale, une échancrure, beaucoup moins considérable que l'antérieure; cette échancrure latérale est due à la grande obliquité de la douzième côte, qui forme avec la colonne vertébrale un angle aigu. Toute la circonférence inférieure du thorax répond à des insertions musculaires très-multipliées.

Son évasement.

Ses échancrures.

Fig. 149.

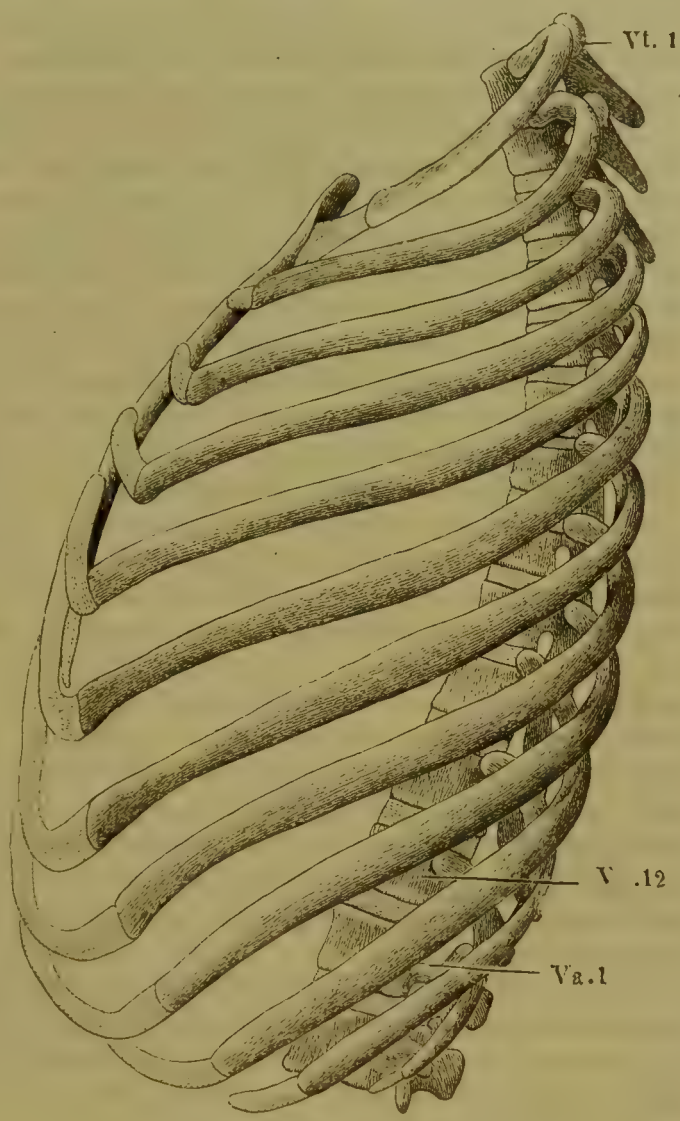

Face latérale de la cage thoracique (*).

La grande mobilité dont jouit l'ouverture thoracique inférieure, qu'on voit se prêter à des alternatives de dilatation et de resserrement, contraste avec l'immobilité presque absolue de l'ouverture thoracique supérieure. L'ouverture inférieure présente des variétés de dimensions qui s'observent surtout pendant l'inspiration, ainsi que sous l'influence de causes de dilatation accidentelles, comme la grossesse ou des accumulations de liquide dans la cavité abdominale. Cette variabilité de dimensions est en rapport avec la compressibilité et la dilatabilité des viscères abdominaux. A l'ouverture thoracique supérieure, cette variabilité eût entraîné de graves inconvénients, en raison de la compression à laquelle eussent été exposés la trachée-artère et les vaisseaux.

Mobilité de la circonférence inférieure.

Invariabilité de la circonférence supérieure.

(*) *Vt*, 1re vertèbre dorsale. — *Vt*12, dernière vertèbre dorsale. — *Va*1, 1re vertèbre lombaire.

§ 2. — DÉVELOPPEMENT GÉNÉRAL DU THORAX.

Le thorax présente, aux divers âges de la vie, de très-grandes différences, qui sont en rapport avec celles qu'offrent les organes contenus dans sa cavité. Il faut noter avec soin cette relation pour bien saisir le sens des changements qui s'opèrent, soit dans la forme, soit dans les dimensions du thorax.

Prédominance des dimensions antéro-postérieures chez le fœtus.

Un des caractères les plus remarquables du thorax chez le *fœtus*, c'est la prédominance des dimensions antéro-postérieures sur les dimensions transverses ; on trouve, en effet, qu'à cet âge, le sternum est très-écarté de l'épine et fait une saillie considérable en avant. Or, la prédominance des dimensions antéro-postérieures coïncide avec le développement considérable du cœur et du thymus, qui tous deux sont situés à la partie moyenne du thorax. D'un autre côté, l'infériorité relative des dimensions transversales coïncide avec un volume très-peu considérable des poumons, lesquels occupent les parties latérales.

Absence des gouttières pulmonaires.

Un deuxième caractère du thorax chez le fœtus est l'absence, ou du moins le peu de profondeur des gouttières que nous avons dit être propres à l'homme et destinées à loger le bord postérieur des poumons. L'absence de gouttières pulmonaires entraîne comme conséquence nécessaire l'absence, à la surface extérieure du thorax, des reliefs correspondants qu'on observe en arrière, chez l'adulte.

Accroissement des courbures des côtes.

Les deux caractères qui viennent d'être indiqués, savoir, la prédominance des diamètres antéro-postérieurs et l'absence de gouttières, tiennent à la même cause, c'est-à dire au faible degré de courbure des côtes chez le fœtus. Lorsque, plus tard, les courbures s'accroissent, on voit peu à peu se former les gouttières postérieures, diminuer les diamètres antéro-postérieurs et augmenter les diamètres transverses ; de telle sorte qu'il y a dans la capacité absolue du thorax moins de différence qu'il ne semble au premier abord ; car les différences indiquées portent spécialement sur la prédominance comparative de tel ou tel diamètre. Nous devons faire remarquer aussi que, chez le fœtus, le diamètre vertical, principalement sur les côtés, est beaucoup plus court, en raison du soulèvement du diaphragme par les viscères abdominaux et de l'état d'affaissement des poumons.

Brièveté du diamètre vertical.

État des circonférences chez le fœtus.

Les deux circonférences du thorax présentent des différences remarquables : chez le fœtus, l'ouverture supérieure offre plus d'étendue d'avant en arrière que transversalement, ce qui est précisément l'inverse de ce qu'on observe chez l'adulte; quant à l'ouverture inférieure, elle présente un évasement remarquable dans tous les sens, ce qui est en rapport avec le volume considérable de plusieurs des viscères abdominaux à cet âge, et notamment du foie.

Ampliation du thorax à la naissance.

A la puberté.

A la naissance, il se fait une ampliation subite dans l'étendue de la poitrine, parce que l'accès de l'air augmente du double ou du triple le volume des poumons, qui, jusqu'à cette époque, étaient resserrés sur eux-mêmes. A l'époque de la *puberté*, le thorax participe au grand développement que prend l'appareil respiratoire ; c'est aussi l'époque où se prononcent le plus souvent les déformations de cette cavité. Dans l'*âge adulte*, le thorax augmente encore, mais d'une manière peu sensible.

Du thorax chez le vieillard.

Chez le *vieillard*, les différentes pièces du sternum sont soudées, sauf la première, qui reste toujours distincte de la seconde ; les cartilages s'ossifient ; le thorax tend, en quelque sorte, à ne former qu'une seule pièce, qui ne permet plus à ses diverses parties de se mouvoir les unes sur les autres.

SECTION IV. — DES MEMBRES OU EXTRÉMITÉS.

Nous avons étudié successivement : 1° la *colonne vertébrale*, pièce fondamentale de la charpente animale ; 2° la *cavité thoraco-abdominale*, essentiellement constituée par le sternum et par les côtes avec leurs cartilages, qu'on peut considérer comme de longues apophyses transverses ; 3° le *crâne*, énorme renflement de la colonne vertébrale ; 4° la *face*, dont les deux mâchoires, véritables appendices du crâne, représentent évidemment les côtes des vertèbres crâniennes.

Idée générale du tronc et de la tête.

La colonne vertébrale toute seule a pu servir, à beaucoup d'animaux, d'organe de locomotion, et la mâchoire, d'organe de préhension ; mais ces animaux sont destinés à vivre dans l'eau ou à ramper sur la terre. La colonne vertébrale de l'homme et des animaux qui vivent dans l'air, n'est pas construite de manière à servir à une locomotion complète, d'où la nécessité de longs appendices exclusivement locomoteurs, qui ne sont continus au tronc que par une de leurs extrémités et qui en sont complétement isolés dans tout le reste de leur longueur. Ces appendices se nomment les *membres ;* on leur donne aussi le nom d'*extrémités*, parce qu'ils sont les parties les plus éloignées des organes centraux du corps. Les membres sont au nombre de quatre, *deux supérieurs* ou *thoraciques*, ainsi nommés parce qu'ils sont appendus au thorax, et deux *inférieurs* ou *abdominaux*, qui prennent leur point d'appui sur l'abdomen ; ceux-ci, destinés à soutenir le corps à la manière de deux piliers et à le transporter d'un lieu dans un autre ; ceux-là, destinés à saisir les corps, à les attirer ou à les repousser.

Des membres ou extrémités. Au nombre de quatre, deux supérieurs, deux inférieurs.

Les membres supérieurs et inférieurs, remplissant des fonctions analogues, sont construits sur le même type fondamental et présentent de grandes ressemblances ; mais affectés en même temps à des fonctions spéciales, ils présentent des différences correspondantes. Voici les dispositions générales et communes qui caractérisent le squelette des membres :

1° Les membres sont formés chacun par une série de colonnes superposées ; tous sont fixés au tronc par une ceinture ou zone particulière (*fig.* 150), les inférieurs, par la ceinture pelvienne, ou le *bassin* (Oc), les supérieurs, par la ceinture scapulaire, ou l'*épaule* (C, S).

Caractères généraux des os des membres.

2° Les os des membres se présentent généralement sous l'aspect de leviers cylindriques, superposés de manière à former une colonne brisée dont les pièces ou segments sont mobiles les uns sur les autres.

3° Les os des membres vont en diminuant de volume et de longueur depuis l'extrémité la plus rapprochée du centre jusqu'à l'extrémité libre.

4° Le nombre des os, dans les divers segments, augmente d'autant plus qu'on se rapproche davantage de l'extrémité libre des membres.

5° Par une conséquence nécessaire de l'augmentation du nombre des os et de la diminution progressive de leur volume, les articulations deviennent d'autant plus nombreuses et d'autant plus petites qu'on s'approche davantage de l'extrémité libre des membres.

A. — Des membres thoraciques.

Les membres thoraciques se divisent en quatre segments, qui sont, de l'extrémité centrale du membre vers son extrémité périphérique, l'*épaule*, le *bras*, l'*avant-bras* et la *main*.

§ 1. — DE L'ÉPAULE.

Forme générale.

L'épaule, placée à la partie supérieure et latérale de la poitrine, se compose de deux os, formant par leur réunion une espèce de levier brisé qui offre une branche horizontale et une branche verticale. La branche horizontale est constituée par la *clavicule* (C, *fig.* 150), la branche verticale, par l'*omoplate* (S).

Fig. 150.

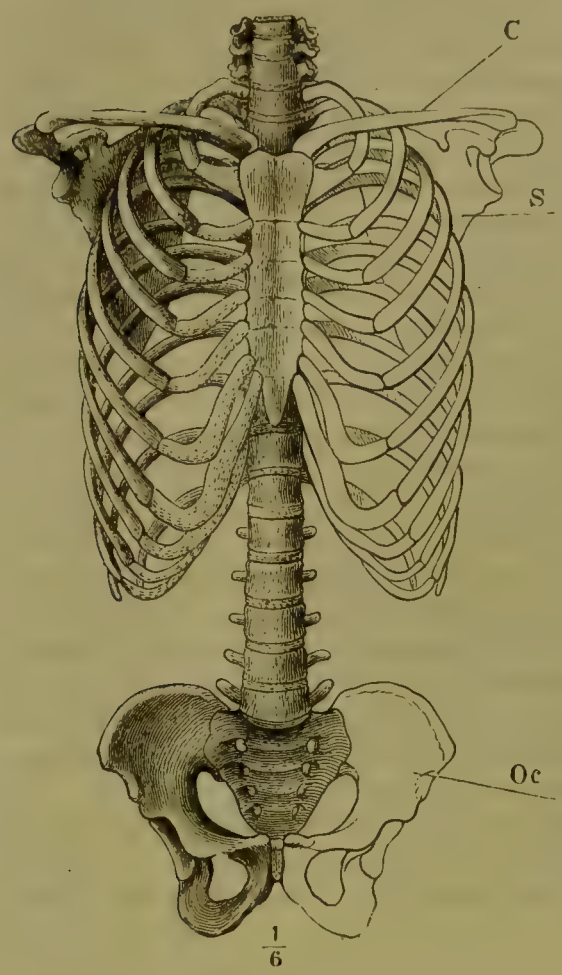

Squelette du tronc et ceintures des membres (*).

I. — CLAVICULE.

Importance.

La *clavicule* joue un rôle si important dans le mécanisme du membre thoracique qu'on a fondé sur sa présence chez un certain nombre d'animaux et sur son absence chez les autres la distinction des animaux en claviculés et non claviculés (1).

Étymologie.

La *clavicule*, ainsi nommée parce qu'elle a été comparée à une petite clef, occupe la partie supérieure et antérieure du thorax (*fig.* 150) et forme la partie antérieure de l'épaule ; elle est horizontalement *placée* entre le sternum, sur lequel elle prend un point d'appui, et l'omoplate, dont elle suit les mouvements (2).

Situation.

Longueur et volume.

Sa *longueur* et son *volume* varient chez les différents individus, et surtout dans les deux sexes : chez la femme, la clavicule est généralement plus longue, plus grêle et d'un poids moindre que chez l'homme.

Figure.

La clavicule est un os long, pair, et par conséquent non symétrique, arrondi à son extrémité interne, qui est la plus volumineuse, aplati de haut en bas dans son tiers externe et se renflant d'une manière progressive de dehors en dedans, à la manière d'un cône.

(*) S, omoplate. — C, clavicule. — Oc, os coxal.

(1) D'où vient à la clavicule cet insigne privilége? C'est qu'à l'existence de cet os sont attachées des modifications extérieures importantes dans l'organisation : sa présence suppose la préhension, et conséquemment, dans les extrémités supérieures, un usage autre que celui de support. La clavicule est le centre mobile de tous les mouvements de l'extrémité supérieure, dont elle peut être considérée comme l'arc-boutant.

(2) Pour mettre la clavicule en position, il faut diriger en dehors l'extrémité aplatie de l'os, en avant le bord concave de cette extrémité, et en haut sa face la plus plane.

La *direction* de la clavicule doit être étudiée avec soin. Cet os commence, en dehors, par une extrémité aplatie et décrit incontinent une première courbe Direction.

Fig. 151.

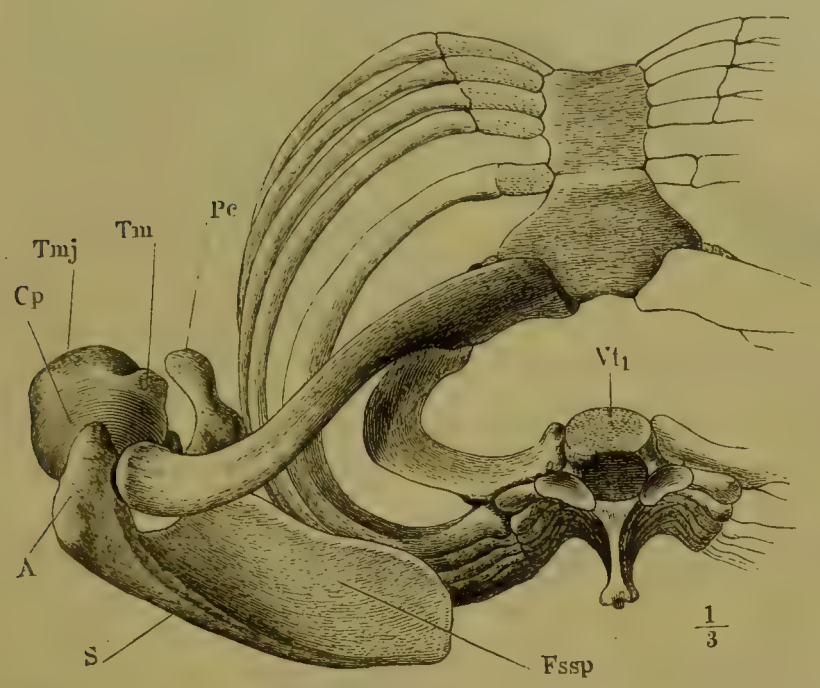

Face supérieure du thorax, avec la clavicule, l'omoplate et la tête humérale gauches (*).

à concavité antérieure, change aussitôt de direction, pour décrire une seconde courbe, bien plus considérable que la première, à concavité postérieure. Il suit de là que la clavicule présente deux courbures alternatives, à la manière d'une *S* italique, disposition très-favorable pour la solidité, qui double peut-être la résistance qu'elle oppose aux chocs dirigés de dehors en dedans, chaque courbure devenant le siége d'une décomposition de forces. Sa courbure en *S* italique.

On peut diviser la clavicule en *corps* et en *extrémités*.

A. Le *corps* présente deux faces, une supérieure, une inférieure, et deux bords, l'un antérieur, l'autre postérieur. Corps.

1° La *face supérieure* du corps de la clavicule, presque immédiatement placée sous la peau, offre à l'action des corps extérieurs une surface assez étendue et très-peu protégée, ce qui est une des causes de l'extrême fréquence des fractures de la clavicule par choc direct. Cette surface est recouverte par la peau, par le peaucier et par de nombreux filets du plexus cervical (1). Aussi les chocs sur la clavicule sont-ils accompagnés d'une très-vive douleur, due à la compression exercée sur les nerfs de ce plexus. Près de l'extrémité interne, cette face présente un tubercule ou quelques rugosités, destinées à l'insertion du muscle sterno-cléido-mastoïdien ; elle offre aussi, en dehors, des inégalités destinées à des insertions musculaires. Face supérieure.

(*) Vt_1, 1re vertèbre dorsale. — S, épine de l'omoplate. — A, acromion. — *Fssp*, fosse sous-épineuse. — *Pc*, apophyse coracoïde. — *Cp*, tête de l'humérus. — *Tmj*, grosse tubérosité de l'humérus. — *Tm*, petite tubérosité de l'humérus.

(1) Il n'est pas rare de voir le corps même de la clavicule traversé par un des nerfs du plexus cervical.

Face inférieure.

2° La *face inférieure* (*fig.* 152), large en dehors, étroite en dedans, comme la précédente, est creusée d'une gouttière peu profonde, *gouttière sous-clavière* (Sc), qui est dirigée dans le sens de la longueur de l'os et qui loge un muscle nommé sous-clavier. Quelquefois cette face présente, près de l'extrémité interne de la clavicule, une facette qui s'articule avec la première côte. Elle offre constamment des inégalités pour l'insertion du ligament costo-claviculaire (T*ct*). Près de son extrémité externe, on voit une tubérosité très-inégale et une ligne rugueuse, dirigée obliquement de dedans en dehors et d'arrière en avant, tubérosité et ligne rugueuse destinées à l'insertion de ligaments très-forts *coraco-claviculaires* (T*sc*), ligaments qui unissent la clavicule à l'apophyse coracoïde de l'omoplate.

Gouttière sous-clavière.

Facette pour l'articulation costo-claviculaire.

Rugosités coracoïdiennes.

Fig. 152.

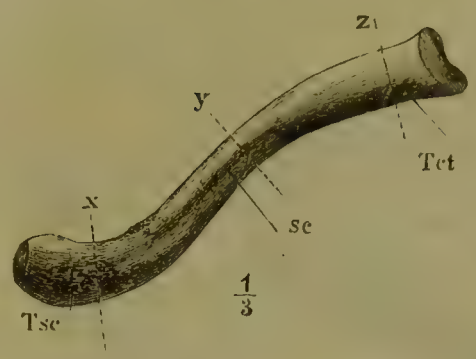

Face inférieure de la clavicule droite (*).

Cette face répond, dans son tiers interne, à la première côte, qu'elle embrasse et qu'elle croise à angle très-aigu ; dans son tiers moyen, au premier espace intercostal, dont elle est séparée par le plexus brachial et par les vaisseaux axillaires ; dans son tiers externe, elle est en rapport avec l'apophyse coracoïde et l'articulation du bras avec l'épaule.

Rapports.

Fig. 153.

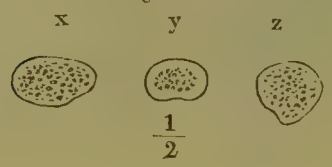

Sections de la clavicule faites perpendiculairement à sa direction (**).

Double courbure alterne du bord antérieur.

3° Le *bord antérieur*, mince en dehors, s'élargit à la manière d'une face vers la partie interne ; concave dans son tiers externe, il est convexe dans les deux tiers internes. Cette convexité permet à la clavicule de résister, par le mécanisme des voûtes, à l'action des chocs dirigés d'avant en arrière. Rugueux dans son tiers externe, où il donne insertion au muscle deltoïde, ce bord, devenu face, est moins inégal dans les deux tiers internes, où s'insère le muscle grand pectoral.

Bord postérieur.

Ses rapports.

4° Le *bord postérieur*, concave et lisse dans ses quatre cinquièmes internes, est convexe et rugueux dans son cinquième externe, pour l'insertion du muscle trapèze. Ses rapports sont extrêmement importants : côtoyé par la veine sous-clavière, il répond médiatement à l'artère du même nom, aux muscles scalènes et au plexus brachial ; il est longé, en dehors, par le muscle omoplato-hyoïdien.

Conséquences pratiques.

On conçoit, d'après cela, quels peuvent être les dangers d'une fracture de la clavicule, lorsque l'extrémité plus ou moins aiguë des fragments pénètre, soit dans les nerfs, soit dans les vaisseaux ; on comprend encore comment l'abaissement forcé de la clavicule, en déterminant la compression des vaisseaux qui se distribuent dans le membre thoracique, y suspend la circulation ; on s'explique, enfin, comment on pourrait rendre très-facile la ligature de la sous-clavière, en sciant préalablement la clavicule à sa partie moyenne (1). Il existe encore un rapport

(*) Sc, gouttière sous-clavière. — T*ct*, inégalités auxquelles s'insère le ligament costo claviculaire. — T*sc*, rugosités coracoïdiennes.

(**) Suivant les lignes *x*, *y*, *z*, de la figure 152.

(1) A l'occasion des deux inductions pratiques relatives, l'une, à la fracture de la clavi-

important : c'est celui du sommet du poumon avec la clavicule, circonstance qui permet d'explorer la sonorité du sommet des poumons par la percussion de la clavicule (1).

B. *Extrémités.* — 1° L'*extrémité externe* ou *acromiale* de la clavicule est mince et aplatie de haut en bas ; elle présente une facette articulaire très-étroite, elliptique, regardant en dehors et en bas, et articulée avec une facette correspondante de l'acromion. Cette extrémité est la partie la moins résistante de la clavicule ; elle est presque immédiatement placée sous la peau et fort exposée à l'action des chocs extérieurs, qui la brisent quelquefois. Extrémité externe mince.

2° L'*extrémité interne* ou *sternale* est, au contraire, la partie la plus volumineuse et la plus résistante de l'os ; elle mériterait le nom de tête de la clavicule. Destinée à s'articuler avec le sternum, elle déborde dans tous les sens la surface articulaire concave que lui oppose cet os (*fig.* 150), disposition qui rend le déplacement beaucoup moins facile. Extrémité sternale volumineuse.

Du reste, la clavicule offre de nombreuses variétés dans son corps et dans ses extrémités, tant sous le rapport de son volume, que sous le rapport de sa direction. A l'inspection de l'extrémité interne ou externe de la clavicule, même sur le vivant, on peut déterminer si l'individu se livre à une profession qui exige un travail manuel pénible. Il m'est même arrivé plusieurs fois, sur la seule circonstance d'une prépondérance marquée dans le volume de l'extrémité interne de la clavicule gauche, d'établir *à priori*, et sans erreur, que l'individu sur lequel j'observais cette disposition, était gaucher. Il est des clavicules dont la moitié interne représente une pyramide quadrangulaire : les attaches du grand pectoral et du sterno-cléido-mastoïdien, devenues plus prononcées et limitées par des lignes saillantes, déterminent cette forme. Chez la femme, la clavicule est beaucoup plus grêle et présente des courbures moins prononcées que chez l'homme ; la force de cet os et son degré de courbure sont en rapport direct avec un exercice laborieux et continu du membre thoracique. On conçoit dès lors quelle importance on doit attacher en médecine légale aux caractères d'un os dont l'examen suffit pour faire reconnaître *à priori* si l'individu auquel il appartenait, était un homme ou une femme, s'il se livrait ou non à une profession manuelle pénible. Variétés anatomiques relatives à la profession. Au sexe. Importance médico-légale de ces variétés.

Résumé des connexions. — La clavicule s'articule avec le sternum, l'omoplate et souvent avec la première côte.

Conformation intérieure. Sous le rapport de la conformation intérieure, la clavicule semble tenir le milieu entre les os longs et les côtes ; comme les premiers, en effet, elle présente un canal médullaire ; mais elle se rapproche des côtes par Structure des os longs.

cule, l'autre à la ligature de l'artère sous-jacente, des auteurs ont avancé que jamais la lésion des vaisseaux n'a été observée dans ces cas ; et d'autres, donnant à cette phrase : *on s'explique enfin*, etc. une extension exagérée, m'ont fait dire que je conseillais, d'une manière générale, la section de la clavicule pour arriver sur l'artère sous-clavière, alors que je n'avais d'autre but que de déduire quelques conséquences pratiques d'un rapport anatomique important.

(1) D'après l'importance de ces rapports, on ne sera pas étonné que non-seulement la clavicule fasse région, mais encore qu'elle ait servi à dénommer les vaisseaux placés derrière elle ; mais, par une de ces inconséquences de langage qu'on rencontre très-souvent dans la science, la portion de ces vaisseaux qui est située derrière la clavicule, s'appelle *axillaire*. Aussi, regardant la clavicule comme une limite naturelle, nous ferons commencer l'artère et la veine axillaires immédiatement au-dessous de la clavicule.

l'exiguïté même des dimensions de ce canal, ainsi que par la structure spongieuse de ses extrémités. Sur plusieurs clavicules appartenant aux collections de la Faculté, je n'ai trouvé aucun vestige de canal médullaire.

Précocité du développement.

Développement. — L'ossification de la clavicule est très-précoce ; elle précède celle de tous les autres os et commence vers le trentième ou trente-cinquième jour de la conception.

Dimensions au 2e mois.

Au 3e mois.

Les dimensions de la clavicule, comparées à celles des autres os du membre thoracique, présentent des différences considérables aux divers âges de la vie. Au deuxième mois de la vie fœtale, la clavicule a déjà 7 millimètres de longueur ; à cette époque, elle mesure au moins quatre fois la longueur de l'humérus et du fémur. Dès le commencement du troisième mois, elle ne surpasse plus que de moitié la longueur de ces deux os. A la fin du troisième mois, elle est encore plus longue que l'humérus, qui ne l'emporte en longueur que dans le quatrième mois. Enfin, chez le fœtus à terme, l'humérus ne surpasse la clavicule que d'un quart, tandis que, chez l'adulte, il doit avoir le double de la longueur de cet os.

Deux points, un primitif, un complémentaire.

La clavicule ne présente qu'un seul point osseux primitif ; vers l'âge de quinze à dix-huit ans, un point complémentaire ou épiphysaire apparaît, sous la forme d'une lamelle très-mince, à la partie antérieure de l'extrémité sternale. Ce point épiphysaire se soude au reste de l'os un an ou quinze mois après son apparition.

II. — OMOPLATE.

Étymologie.

L'*omoplate* (de ὦμος, épaule, et πλάτυς, large) ou *scapulum* est l'os essentiel de l'épaule, dont elle constitue, chez l'homme, la partie postérieure ; dans un grand nombre d'animaux, elle forme l'épaule à elle seule (1).

Situation.

Couché comme une espèce de bouclier sur la partie postérieure et supérieure du thorax, pour lequel il est un moyen de protection contre les chocs extérieurs, cet os répond aux parties latérales de l'épine et se rapproche ou s'éloigne de cette dernière suivant les mouvements du membre thoracique, auquel il offre un point d'appui mobile.

Volume.

L'omoplate est proportionnellement plus volumineuse chez l'homme que chez les animaux.

Figure.

C'est un os triangulaire, non symétrique, large, mince, présentant deux faces, trois bords et trois angles (2).

Fosse sous-scapulaire.

1° *Face antérieure* ou *costale* (*fig.* 154). — Elle est concave et représente une espèce de fosse, qui a reçu le nom de *fosse sous-scapulaire* et que remplit le muscle du même nom. On y voit des crêtes obliquement dirigées de haut en bas et de dehors en dedans (3), et destinées à l'insertion des aponévroses dont le muscle sous-scapulaire est entrecoupé. Dans une bonne conformation, cette face doit s'adap-

(1) La clavicule n'a été surajoutée à l'omoplate que lorsque les mouvements d'abduction et de circumduction du bras sont devenus nécessaires.

(2) Pour le mettre en position, il faut diriger en arrière et un peu en dehors la face qui est divisée en deux parties par une apophyse large et aplatie, en haut le bord le plus court, en dehors et un peu en avant l'angle le plus épais.

(3) La direction de ces crêtes, au lieu d'être parallèle à celle qu'affectent les côtes en arrière, la croise à angle ; ce qui prouve, contre une hypothèse admise par quelques anciens anatomistes, que ces crêtes et les gouttières qui les séparent, ne sont nullement la conséquence d'une pression exercée par les côtes sur la face antérieure de l'omoplate.

ter exactement à la surface du thorax; mais lorsque la poitrine se rétrécit, comme chez les phthisiques, l'omoplate ne participant pas d'une manière proportionnelle au rétrécissement, il s'établit une disproportion et des changements de rapports tels que les omoplates font relief en arrière et sont, en quelque sorte, détachées des côtes à la manière d'ailes : d'où l'expression de *scapulæ alatæ*, appliquée à l'habitude extérieure des omoplates chez les phthisiques.

2° *Face postérieure* ou *superficielle* (*fig.* 155). — Elle est divisée en deux régions distinctes par une éminence triangulaire, nommée *épine scapulaire* (S). Cette Épine scapulaire.

Fig. 154.

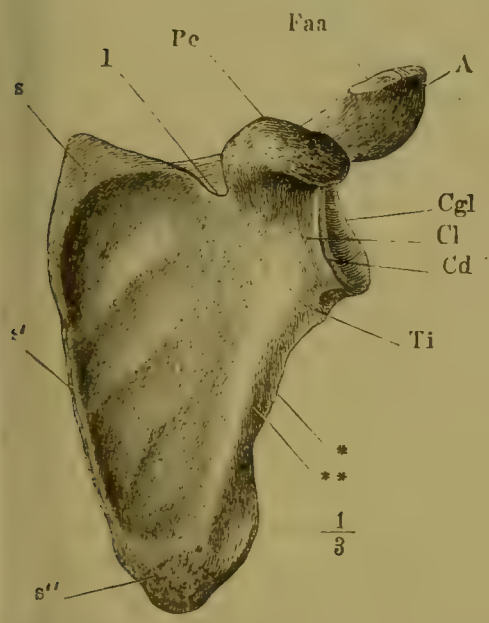

Fig. 155.

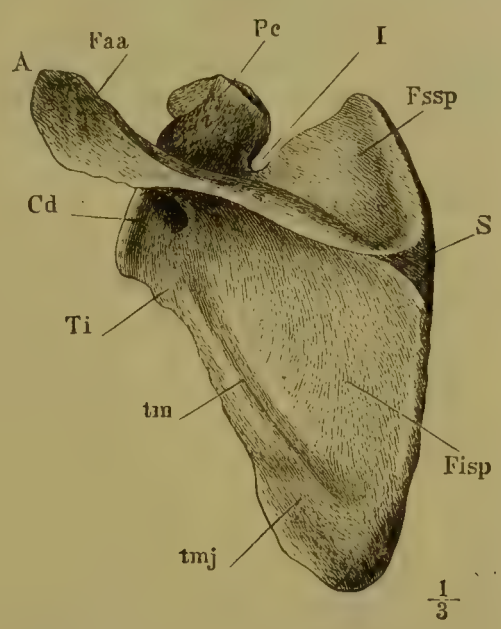

Face antérieure de l'omoplate gauche (*). *Face postérieure de l'omoplate gauche* (**).

épine, située à la réunion du quart supérieur avec les trois quarts inférieurs de l'os, naît de sa face postérieure par un bord épais, qui mesure toute la largeur de l'omoplate. Puis l'épine se rétrécit immédiatement, pour se diriger horizontalement en arrière, en dehors et un peu en haut, et se continuer, en se recourbant et s'élargissant, sous le nom d'*acromion* (A). L'épine scapulaire présente à considérer une *face supérieure* et une *face inférieure*, qui font partie, l'une, de la fosse sus-épineuse, l'autre, de la fosse sous-épineuse ; un *bord externe* (*fig.* 156), court, concave, épais, lisse, comme s'il devait faire fonction de poulie, et en effet il sert de poulie au tendon du muscle sous-épineux; un *bord postérieur*, très-épais, sinueux, qui offre à son extrémité interne une surface triangulaire lisse, sur laquelle glisse une aponévrose du muscle trapèze. Ce bord est presque immédiatement placé sous la peau, à travers laquelle on peut

Ses faces.
Ses bords.
Facette du trapèze.

(*) A, acromion. — *Faa*, facette articulaire de l'acromion. — *Pc*, apophyse coracoïde. — I, échancrure scapulaire. — *Cgl*, cavité glénoïde. — *Cl*, col. — *Cd*, condyle de l'omoplate. — *Ti*, tubercule sous-glénoïdal. — *s*, lieu d'insertion de la 1re digitation du grand dentelé. — *s'*, lieu d'insertion de la portion moyenne de ce muscle. — *s''*, lieu d'insertion de la dernière digitation. — *, crête longitudinale du bord externe. — **, gouttière qui est en avant de cette crête.

(**) A, acromion. — S, épine scapulaire. — I, échancrure scapulaire. — *Faa*, facette articulaire de l'acromion. — *Pc*, apophyse coracoïde. — *Fssp*, fosse sus-épineuse. — *Cd*, condyle de l'omoplate. — *Fisp*, fosse sous-épineuse. — *Ti*, tubercule d'insertion de la longue portion du triceps brachial. — *Tm*, lieu d'attache du petit rond. — *Tmj*, lieu d'attache du grand rond.

le sentir facilement, même chez les sujets qui ont beaucoup d'embonpoint (1).

Apophyse acromion.

Au lieu de se réunir pour former un angle, le bord externe et le bord postérieur de l'épine scapulaire se continuent avec une apophyse nommée *acromion* (de ἀκρός, sommet, et ὦμος, épaule), parce que cette apophyse constitue le point le plus élevé de l'épaule. L'acromion fait donc suite à l'épine scapulaire, qui semble en être la racine. Dans le lieu où l'épine se continue avec l'acromion, il y a un rétrécissement, une sorte de *pédicule*, au delà duquel l'acromion s'élargit, se contourne sur lui-même, se recourbe en une sorte de voûte triangulaire, qui présente une face antérieure, une face postérieure, un bord supérieur, un bord inférieur, une base et un sommet. La *face postérieure* de l'acromion, dirigée en arrière et en haut, est convexe, inégale, séparée de la peau par du tissu fibreux et par une bourse synoviale, et donne attache au trapèze et au ligament acromio-claviculaire. La *face antérieure,* regardant en avant et en bas, est concave, lisse, et répond à l'articulation du bras avec l'épaule. Le *bord supérieur*, qui donne attache au trapèze, présente une facette (F*aa*, *fig.* 155) articulée avec une facette correspondante de la clavicule ; le *bord inférieur* est convexe et rugueux pour l'insertion du deltoïde ; le *sommet* forme la partie la plus élevée du moignon de l'épaule et donne attache au ligament coraco-acromial ; la *base* se continue avec l'épine : l'étroitesse de cette base ou *pédicule de l'acromion* explique la possibilité des fractures de l'acromion en ce point.

Pédicule de l'acromion.

Faces.

Bords.

Sommet.

Base.

Toute la partie de la face postérieure de l'omoplate située au-dessus de l'épine scapulaire forme la *fosse sus-épineuse* (F*ssp*), fosse étroite vers sa partie externe, un peu élargie et moins profonde en dedans, remplie par le muscle sus-épineux. Toute la partie située au-dessous de l'épine constitue la *fosse sous-épineuse* (F*isp*), que remplit le muscle sous-épineux. Vers sa partie externe, cette fosse présente une crête verticale, qui isole de la fosse sous-épineuse une surface étroite, allongée de haut en bas, et divisée elle-même par une crête oblique en deux surfaces plus petites, dont la supérieure donne attache au muscle petit rond (*tm*) et l'inférieure au muscle grand rond (*tmj*).

Fosse sus-épineuse.

Fosse sous-épineuse.

Crête verticale de cette fosse.

3° Des *trois bords* de l'omoplate, *a.* l'*interne*, qui a reçu aussi les noms de *base de l'omoplate*, *bord vertébral* ou *spinal,* est le plus long chez l'homme, tandis que chez les animaux il est le plus court. Ce bord est mince, oblique en bas et en dedans dans son quart supérieur, oblique en bas et en dehors dans ses trois quarts inférieurs, ce qui lui donne une forme anguleuse ; c'est au niveau de l'angle saillant présenté par ce bord que se trouve l'épine de l'omoplate. — *b.* Le bord *supérieur* ou *cervical* est le plus court et le plus mince ; il présente à son extrémité externe une échancrure (I), de grandeur variable, convertie en trou par un ligament et donnant passage au nerf sus-scapulaire seulement, rarement au nerf et aux vaisseaux sus-scapulaires tout à la fois. — c. Le bord *externe* ou *axillaire* (*fig.* 156), incliné en bas et en avant, séparé du thorax par un intervalle qui détermine la profondeur du creux de l'aisselle, forme la portion la plus épaisse et la plus résistante de l'omoplate. Son épaisseur va en croissant de sa partie inférieure vers son extrémité supérieure, et l'on pourrait dire que ce bord sert de support à la cavité glénoïde, qui est creusée aux dépens de sa partie supérieure. Son tiers inférieur est mince et tranchant ; ses deux tiers supérieurs sont creusés en gout-

Bord interne ou spinal.

Bord supérieur ou cervical.

Bord externe ou axillaire.

(1) Les rugosités de ce bord sont destinées aux insertions du deltoïde et du trapèze ; le deltoïde s'insère, non-seulement à la lèvre supérieure, mais encore à presque toute l'épaisseur de ce bord.

tière. En haut, immédiatement au-dessous de la cavité glénoïde, il présente une dépression triangulaire rugueuse et un tubercule (T*i*), sur lequel s'insère la longue portion du triceps brachial.

4° *Angles.* — Des trois *angles* de l'omoplate, deux sont destinés à l'insertion des muscles les plus importants de cet os, le troisième à l'articulation de l'omoplate avec l'os du bras. L'*angle interne* est celui qui se rapproche le plus de l'angle droit ; il donne insertion au muscle angulaire. Il présente, en avant, du côté de la fosse sous-scapulaire, une empreinte, très-marquée chez les sujets robustes et destinée à l'insertion de la partie supérieure du muscle grand dentelé (*s*, *fig.* 154). L'*angle inférieur,* très-aigu, offre, en dedans, des inégalités pour l'insertion du grand dentelé (*s''*, *fig.* 154). Cet angle, séparé de la peau par la seule épaisseur du muscle grand dorsal, qui y prend souvent quelques insertions, est, de tous les angles de l'omoplate, le plus exposé à se fracturer par l'action des chocs extérieurs. L'*angle externe* ou *glénoïdien* (*fig.* 156) est la portion la plus volumineuse de l'omoplate; cet angle (*condyle* de l'omoplate, C*d*, *fig.* 155), est tronqué et creusé d'une cavité ovalaire, à grand diamètre dirigé verticalement ; l'extrémité la plus petite de l'ovale est tournée en haut. Cette cavité, appelée *cavité glénoïde* de l'omoplate (C*gl*, *fig.* 156), est destinée à l'articulation du bras avec l'épaule. Elle est supportée par une portion rétrécie, qu'on appelle *col* de l'omoplate (C*l*, *fig.* 154), et surmontée par une grosse apophyse, qu'on a nommée *coracoïde* (P*c*), parce qu'elle a été comparée à un bec de corbeau. L'apophyse coracoïde, qui naît immédiatement au-dessus de la cavité glénoïde, se dirige en dehors et en avant, à la manière d'un doigt demi-fléchi ; concave et lisse par sa face inférieure, qui regarde en dehors, elle présente une courbure qui correspond à la tête de l'os du bras ; elle est convexe et rugueuse à sa face supérieure, qui regarde en dedans, donne insertion aux ligaments coraco-claviculaires et s'articule avec la clavicule. Le sommet de cette apophyse est rugueux et fournit des insertions musculaires. Le ligament coraco-acromial se fixe à son bord postérieur ; le muscle petit pectoral, le faisceau antérieur des ligaments coraco-claviculaires s'insèrent à son bord antérieur, les muscles biceps et coraco-brachial réunis, à son sommet.

Angles.

Angle interne.

Angle inférieur.

Cavité glénoïde.

Col de l'omoplate.

Apophyse coracoïde.

Ses faces.

Ses bords.

Son sommet.

Fig. 156.

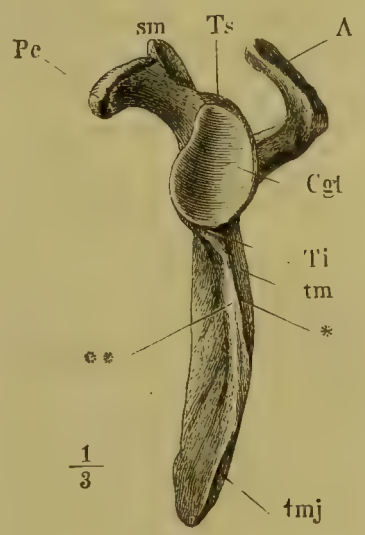

Bord externe de l'omoplate gauche (*).

Résumé des connexions. — L'omoplate s'articule avec la clavicule et l'os du bras.

Conformation intérieure. — Il n'existe aucun os qui soit aussi généralement peu épais que l'omoplate. Voyez la transparence des fosses sus-épineuse et sous-épineuse ! A ce niveau, l'os est tellement mince qu'on ne peut le ruginer sans entamer la lame unique de tissu compacte qui le constitue en ce point : absence complète de tissu spongieux dans toute l'étendue de ces fosses. Il suffisait ici que l'os eût assez de solidité pour résister à la contraction muscu-

Transparence de l'os au niveau des fosses sus- et sous-épineuses.

(*) A, acromion. — *Cgl*, cavité glénoïde. — *Ts*, tubercule sus-glénoïdal, donnant insertion au long chef du biceps. — Pc, apophyse coracoïde. — *sm*, angle supérieur interne de l'omoplate. — *Ti*, tubercule du triceps. — *tm*, insertion du petit rond — *tmj*, insertion du grand rond. — *, crête longitudinale qui se voit sur le bord externe. — **, gouttière qui est en avant de cette crête.

laire; entourée par une couche épaisse de muscles au niveau de ces fosses, l'omoplate n'était pas exposée à des solutions de continuité. Mais à la circonférence, et surtout aux angles, la texture spongieuse apparaît; on la trouve surtout à l'angle externe ou antérieur, à l'angle inférieur, au bord axillaire, au bord postérieur de l'épine de l'omoplate, à l'acromion et à l'apophyse coracoïde.

Fig. 157.

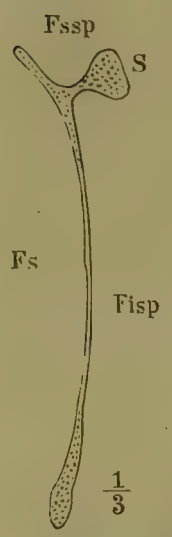

Section antéro-postérieure de l'omoplate gauche (*).

Nombre des points d'ossification.

Développement. — L'omoplate se développe par *six* points d'ossification : un primitif, pour le corps de l'os, et cinq complémentaires, dont un pour l'apophyse coracoïde, deux pour l'apophyse acromion, un pour le bord postérieur de l'os et un pour son angle inférieur.

Ordre d'apparition.

Le *point osseux du corps* de l'omoplate n'est apparent que vers la fin du deuxième mois de la grossesse; il se forme au niveau de la fosse sous-épineuse, où l'on trouve à cette époque une plaque osseuse irrégulièrement quadrilatère, à la surface de laquelle on n'aperçoit pas le moindre vestige osseux de l'épine scapulaire. Ce n'est que dans le troisième mois que celle-ci devient apparente, et à cette époque l'ossification a fait encore si peu de progrès vers la partie supérieure de l'os que l'épine, qui, par la suite, doit être située au-dessous du quart supérieur de l'omoplate, est alors assez élevée pour déborder la partie supérieure de cet os. Jamais l'épine ne se développe par un point osseux qui lui soit propre; elle naît de la face postérieure de l'os, comme par végétation.

L'épine scapulaire ne naît pas par un point particulier.

Point coracoïdien.

C'est quelquefois à l'époque de la naissance, le plus ordinairement dans le cours de la première année que se forme le point osseux de l'apophyse coracoïde, lequel empiète sur la cavité glénoïde, de manière à constituer le quart supérieur de cette cavité.

L'acromion naît par deux points.

Des deux germes osseux de l'apophyse acromion, celui de la base est arrondi et se développe avant la quinzième année. Le germe osseux du sommet de l'acromion ne se développe que vers l'âge de quinze à seize ans, c'est-à-dire à l'époque où s'opère la soudure de l'apophyse coracoïde au corps de l'os. Ce germe osseux du sommet de l'acromion est très-variable dans sa forme : tantôt il se présente sous l'aspect d'une bandelette étroite, tantôt il forme à lui seul la plus grande partie de l'apophyse (1).

(*) S, épine de l'omoplate. — *Fssp*, fosse sus-épineuse. — *Fisp*, fosse sous-épineuse. — *Fs*, fosse sous-scapulaire.

(1) Il n'est pas rare de voir les deux points osseux de l'acromion rester isolés toute la vie, et s'unir entre eux à l'aide d'une articulation analogue à l'articulation acromio-claviculaire. M. Laurence a soumis à la Société anatomique l'omoplate et la clavicule d'une vieille femme qui présentait au moignon de l'épaule une double articulation : 1° une articulation entre la clavicule et une pièce osseuse qui représentait le sommet de l'acromion : 2° une articulation entre le sommet de l'acromion et l'acromion lui-même. La même anomalie existait des deux côtés. J'ai considéré cette disposition, non comme une fausse articulation, suite de fracture, mais comme le résultat d'un défaut de soudure du sommet de l'acromion avec son corps. Je dois faire remarquer que dans les deux cas du même genre que j'ai eu occasion d'observer, cette anomalie existait en même temps des deux côtés.

Le point osseux de l'angle inférieur de l'omoplate se forme dans le courant de la quinzième année. Point de l'angle inférieur.

Le point osseux du bord vertébral de l'omoplate envahit tout le bord postérieur de l'os, sous la forme d'une longue épiphyse marginale, analogue à celle dont il sera question plus tard au sujet de l'os de la hanche. Il ne se forme que dans la dix-septième ou dix-huitième année. Point du bord vertébral.

La réunion des divers points osseux qui viennent d'être indiqués, ne commence à s'effectuer que dans le cours de la quinzième année, époque à laquelle l'apophyse coracoïde se soude au corps de l'os. Les autres points opèrent leur jonction à des époques variables et qui ne sont pas encore déterminées avec beaucoup d'exactitude. De tous les points épiphysaires, celui qui reste le plus longtemps distinct, est le point osseux du bord vertébral de l'omoplate. Ce n'est qu'à l'époque où l'accroissement est terminé que la soudure de tous ces points est complète. Ordre de réunion.

III. — ÉPAULE EN GÉNÉRAL.

Considérée dans sa totalité, l'épaule est une ceinture osseuse, destinée à servir de point d'appui aux membres thoraciques. Cette ceinture est interrompue en avant et en arrière, en avant, dans le lieu qui correspond au sternum, en arrière, dans le lieu qu'occupe la colonne vertébrale. Il résulte de là que les deux épaules sont indépendantes l'une de l'autre dans leurs mouvements, tandis que le bassin, qui est pour les membres abdominaux l'analogue de l'épaule, forme un tout continu, dont les diverses pièces ne peuvent en aucune façon se mouvoir les unes sur les autres. Interruption de la ceinture scapulaire en avant et en arrière.

Fig. 158.

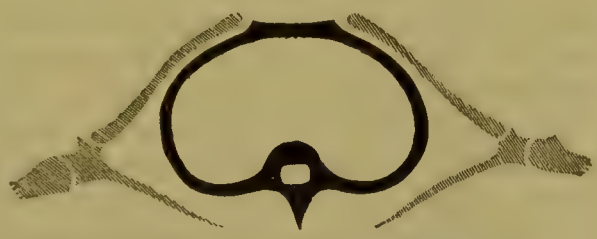

Coupe schématique de la poitrine, suivant un plan horizontal passant près de son bord supérieur.

Appliquée contre la partie supérieure du thorax, l'épaule en augmente tellement les dimensions apparentes que la poitrine entourée des épaules figure un cône dont la base est tournée en haut, tandis que, réduite à ses dimensions réelles, elle représente un cône dont la base est en bas.

En avant et en arrière, l'épaule se moule assez exactement sur le thorax ; mais en dehors, elle s'en éloigne, et l'intervalle qui, dans cette région, la sépare du thorax constitue la partie supérieure du creux de l'aisselle. Creux axillaire.

Les deux épaules réunies représentent un triangle isocèle presque équilatéral, dont la base est mesurée par l'espace qui sépare les sommets des apophyses acromion, et dont les côtés antérieurs seraient formés par les deux clavicules. Forme générale de la ceinture scapulaire.

Ces deux côtés antérieurs sont proportionnellement plus longs chez la femme que chez l'homme, disposition qui se rapporte évidemment au volume plus considérable de la mamelle dans le sexe féminin; mais le côté postérieur est proportionnellement plus long chez l'homme, car l'omoplate, à laquelle s'insèrent les principaux muscles de l'épaule, présente, dans le sexe masculin, des dimensions plus considérables, en rapport avec l'énergie plus grande de la force musculaire. Les deux côtés antérieurs ne sont pas susceptibles d'augmenter ou de diminuer de longueur, mais ils se prêtent aux variations nombreuses du bord Longueur relative de la clavicule chez la femme. Développement plus considérable de l'omoplate chez l'homme.

postérieur en changeant de direction et en se déjetant soit en avant, soit en arrière. Il suffit de jeter un coup d'œil sur l'épaule pour voir que le rapprochement des omoplates diminue singulièrement la longueur du bord postérieur (1). On voit d'après cela comment la présence des épaules change entièrement, au moins en apparence, la forme naturelle du thorax, et si de larges épaules dénotent, en général, un thorax très-développé, c'est parce que l'omoplate s'applique assez exactement sur cette cavité. L'intervalle si considérable qui sépare, en dehors, le thorax de l'épaule, était nécessaire pour le passage des vaisseaux et nerfs qui, du thorax, vont à l'extrémité supérieure, et pour le placement de muscles nombreux. Mais l'épaule, appartenant entièrement aux extrémités supérieures, suit exactement leur développement et nullement celui du thorax : aussi, quand celui-ci est naturellement étroit, ou lorsqu'il se rétrécit accidentellement, l'intervalle qui sépare le thorax de l'épaule devient énorme ; non-seulement le bord axillaire, mais encore le bord spinal de l'omoplate se détache des côtes, comme nous l'avons dit plus haut.

Influence du rapprochement des omoplates.

La présence des épaules change la forme du thorax.

Intervalle qui sépare le thorax des épaules.

IV. — DÉVELOPPEMENT GÉNÉRAL DE L'ÉPAULE.

Précocité du développement de la clavicule.

Le développement de l'épaule est remarquable par sa grande précocité. Dans le fœtus, la longueur considérable, les formes déjà très-prononcées, la double courbure déjà existante de la clavicule, pendant que tous les os longs sont encore rectilignes, prouvent la rapidité d'évolution de l'épaule.

D'un autre côté, la largeur déjà considérable de l'omoplate à la naissance, l'ossification très-avancée de la portion osseuse qui soutient la cavité glénoïde, ossification qui lui permet d'offrir de bonne heure une résistance suffisante aux mouvements de l'humérus, n'attestent pas moins les progrès, beaucoup moins rapides, il est vrai, du développement de l'épaule.

La cause du développement rapide de la clavicule n'est point, comme on a pu le croire, dans le voisinage du cœur et des gros vaisseaux ; car le sternum et les vertèbres cervicales, qui sont encore plus rapprochés du centre circulatoire, sont proportionnellement beaucoup moins avancés dans leur ossification. Cette ossification précoce s'explique tout aussi peu par des raisons tirées des fonctions de la clavicule ; elle tient à des causes encore complétement inconnues.

§ 2. — DE L'OS DU BRAS OU HUMÉRUS.

Situation.

Longueur.

L'*humérus*, os du bras (H*u*, *fig.* 1), est situé entre l'épaule et l'avant-bras, et répond à la partie latérale du thorax. C'est, de tous les os du membre thoracique, le plus long et le plus résistant ; il est proportionnellement moins long chez les individus de la race caucasique ou blanche que chez ceux de la race éthiopienne, dont la conformation offre, sous ce rapport, de l'analogie avec celle du singe.

Direction.

L'humérus est dirigé verticalement, c'est-à-dire parallèlement à l'axe du tronc ; il offre, cependant, une légère obliquité de haut en bas et de dehors en dedans, obliquité beaucoup moindre que celle du fémur, lequel est, dans le

(1) Aussi le bandage en 8 de chiffre, si usité chez les anciens et renouvelé par quelques modernes dans les fractures de clavicule, est-il essentiellement défectueux.

membre abdominal, l'analogue de l'humérus (1). L'écartement des deux humérus, très-considérable chez l'homme, est beaucoup moindre chez les quadrupèdes. Le rapprochement des humérus dans cette classe d'animaux, où ils remplissent l'usage de colonnes de sustentation, est en rapport avec l'aplatissement que présente leur thorax d'un côté à l'autre, au lieu d'un aplatissement d'avant en arrière, comme chez l'homme.

L'humérus est un os long, non symétrique, offrant *un corps* et *deux extrémités*, dont la supérieure, arrondie, porte le nom de *tête* de l'*humérus* (2).

A. Le *corps* de l'humérus a la forme d'un prisme triangulaire dans sa moitié inférieure (*fig.* 160, *z*) ; il est cylindroïde dans sa moitié supérieure (*x*, *y*). L'humérus n'est point courbé suivant son axe d'avant en arrière, comme le fémur ; mais il présente une *courbure de torsion* très-prononcée. Il résulte de cette torsion une gouttière ou un sillon oblique très-remarquable, destiné à l'artère humérale profonde et au nerf radial, qui contournent l'os dans une portion de leur trajet. On lui considère trois faces, *une externe, une interne* et *une postérieure*, et trois bords, *un externe*, *un interne* et *un antérieur*.

1° La *face externe* (*fig.* 160 et 163) offre : *a*. une empreinte musculaire très-remarquable, ayant la forme d'un V dont la pointe

Fig. 160.

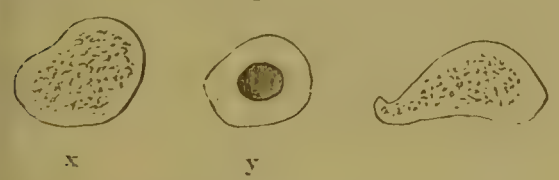

Sections transversales de l'humérus, suivant les lignes x, y, z, de la figure 159.

Fig. 159.

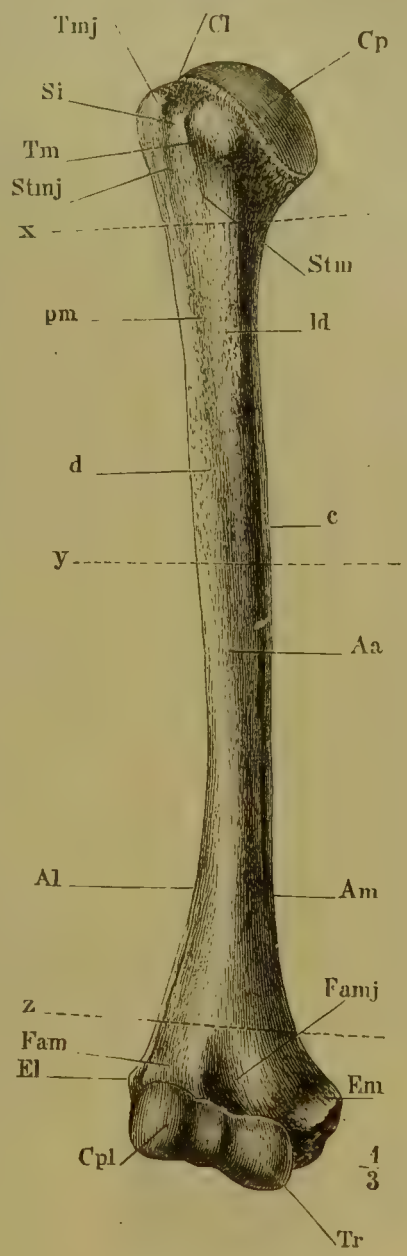

Courbure de torsion.

Humérus vu par devant (*).

(*) *Cp*, tête. — *Cl*, col. — *Tmj*, grosse tubérosité. — *Tm*, petite tubérosité. — *Si*, gouttière bicipitale. — *Stmj*, sa lèvre externe ou antérieure. — *Stm*, sa lèvre interne ou postérieure. — *pm*, insertion du grand pectoral. — *ld*, insertion du grand dorsal et du grand rond. — *d*, empreinte deltoïdienne. — *c*, rugosités où s'insère le coraco-brachial. — *Aa*, angle antérieur. — *Al*, angle externe. — *Am*, angle interne. — *Cpl*, condyle. — *Tr*, trochlée. — *Em*, épitrochlée. — *El*, épicondyle. — *Famj*, cavité coroïde ou sus-trochléenne. — *Fam*, cavité sus-condylienne.

(1) L'attitude dans laquelle l'humérus prend une direction oblique, parallèle à celle du fémur, est une attitude forcée, extrêmement pénible.

(2) Pour mettre l'humérus en position, il faut diriger en haut et en dedans l'extrémité renflée en tête et en avant celle des deux saillies de la face externe de cette extrémité qui est la moins volumineuse.

Empreinte deltoïdienne.

serait tournée vers la partie inférieure : c'est l'*empreinte deltoïdienne* (*d*), ordinairement située au-dessous du tiers supérieur de l'humérus, occupant quelquefois la partie moyenne de cet os ; *b*. immédiatement au-dessous de l'empreinte, se remarque la *gouttière de torsion* (*, *fig.* 161) dirigée obliquement d'arrière en avant et de haut en bas ; sa profondeur est toujours proportionnelle au relief plus ou moins considérable de l'empreinte deltoïdienne, d'où la différence qui existe entre l'humérus fortement tordu de l'athlète ou du manouvrier et l'humérus de l'homme de cabinet. Au-dessous de la gouttière, la face externe regarde en avant, et s'excave légèrement pour donner insertion au muscle brachial antérieur.

Variétés dans le développement de la gouttière de torsion.

Fig. 161.



Humérus vu par derrière.

La face interne est la face de l'artère humérale.

2° La *face interne* (*fig.* 159) présente un plan oblique qui regarde en avant et en dedans ; comme ce plan est en rapport avec l'artère du bras, j'ai coutume d'appeler cette face *face de l'artère humérale*. Son obliquité mérite d'être étudiée, afin que, dans la compression de l'artère brachiale, on puisse diriger la pression perpendiculairement à la surface osseuse, dont l'artère est voisine. Large à sa partie supérieure, où elle regarde en avant, elle se rétrécit et regarde tout à fait en dedans à sa partie inférieure. On y remarque : *a*. la *gouttière bicipitale* (sulcus intertubercularis, *Si*), ainsi nommée parce qu'elle est destinée à loger le tendon de la longue portion du muscle biceps ; *b*. le trou nourricier principal de l'humérus, qui pénètre l'os de haut en bas (1) ; *c*. une empreinte musculaire (*c*), ordinairement peu marquée, destinée à l'insertion du muscle coraco-brachial.

Empreinte du coraco-brachial.

3° La *face postérieure* (*fig.* 161) est lisse, arrondie, et s'élargit beaucoup en bas ; elle est recouverte par le muscle triceps brachial.

4° *Des trois bords*, l'*antérieur* (A*a*) se présente sous l'aspect d'une crête rugueuse (*ligne âpre de l'humérus*), arrondie et mousse inférieurement, bifurquée dans sa moitié supérieure, pour former les deux bords de la coulisse bicipitale, l'une des plus considérables et des plus profondes des coulisses tendineuses du corps humain. Les deux lèvres de cette coulisse sont rugueuses, très-saillantes, sur-

Coulisse bicipitale.

Ses lèvres.

(*) *Cp*, tête. — *Cl*. col. — *Tmj*, grosse tubérosité. — *d*, empreinte deltoïdienne — *, gouttière de torsion. — *Am*, bord interne. — *Al*, bord externe. — *Su*, dépression logeant le nerf cubital. — *Em*, épitrochlée. — *El*, épicondyle. — *Fo*, cavité olécranienne. — *Tr*, trochlée.

(1) Il y a des variétés dans la position du trou nourricier ; je l'ai vu situé à la face externe et même à la face postérieure de l'os.

tout la postérieure ou interne, et donnent insertion à des muscles puissants, savoir : la lèvre antérieure (*pm*) au grand pectoral, la lèvre postérieure au grand rond, et le fond de la coulisse au grand dorsal (*ld*), tous muscles adducteurs de l'humérus Il est à remarquer que la branche antérieure du V que représente l'empreinte deltoïdienne, se confond avec la lèvre antérieure de la coulisse bicipitale et en augmente beaucoup le relief.

Bords externe et interne.

Les deux autres bords de l'humérus, l'*externe* (A*l*) et l'*interne* (A*m*), mousses et à peine distincts dans leurs deux tiers supérieurs, deviennent saillants et comme tranchants à leur partie inférieure, surtout le bord externe, qui se recourbe en avant et donne attache à un grand nombre de muscles. C'est ce même bord externe qui est comme sillonné et interrompu dans son trajet par la gouttière de torsion.

Prédominance du diamètre transverse.

Tubérosité externe ou épicondyle.

B. L'*extrémité inférieure* ou *antibrachiale* est aplatie d'avant en arrière et présente un diamètre transverse qui a quatre fois l'étendue du diamètre antéro-postérieur. On y voit une série d'éminences et de dépressions, disposées suivant une même ligne transversale ; ce sont, de dehors en dedans : 1° une *tubérosité externe* (epicondylus lateralis, E*l*), qui fait suite au bord externe de l'humérus et donne insertion au tendon d'origine de presque tous les muscles de la région postérieure de l'avant-bras ; elle a reçu de Chaussier le nom d'*épicondyle* ; 2° une éminence arrondie, déjetée en avant, oblongue d'avant en arrière : c'est la *petite tête* de l'humérus (*capitulum*, *Cpl*, *condyle huméral*, Chaussier), qui s'articule avec le radius. Elle est surmontée, en avant, par une dépression superficielle (F*am*), destinée à recevoir le pourtour de l'espèce de cupule que présente l'extrémité supérieure du radius ; 3° une rainure articulaire, qui s'étend obliquement d'arrière en avant et de dehors en dedans, et qui sépare la petite tête humérale de la trochlée ; 4° la *trochlée* (T*r*) ou *poulie articulaire de l'humérus*, également dirigée d'arrière en avant et de dehors en dedans, excavée en forme de gorge de poulie dans le sens de sa longueur, et présentant un bord interne qui descend beaucoup plus bas que le bord externe. Cette trochlée, qui s'articule avec une surface correspondante du cubitus, est surmontée, en avant, par une petite cavité nommée *cavité coronoïde* (fossa ant. maj., F*amj*), en arrière, par une cavité beaucoup plus considérable, qui porte le nom de *cavité olécrânienne* (fossa olecranii, F*o*, *fig.* 161 et 162). Ces deux cavités, qui sont destinées à recevoir, dans les mouvements de l'avant-bras sur le bras, l'antérieure, l'apophyse coronoïde, la postérieure, l'apophyse olécrâne du cubitus, ne sont séparées l'une de l'autre que par une lame osseuse très-mince, transparente, quelquefois même percée d'un trou par lequel elles communiquent ensemble ; 5° enfin, la *tubérosité interne* ou l'*épitrochlée* (1) (epicondylus medialis, E*m*), qui fait suite au bord interne de l'humérus, déjeté en dedans, beaucoup plus saillant que la tubérosité externe ou épicondyle, faisant un relief considérable, très-facile à sentir à travers la peau, et destiné

Trochlée humérale.

Cavité coronoïde.

Cavité olécrânienne.

Tubérosité interne ou épitrochlée.

Fig. 162.

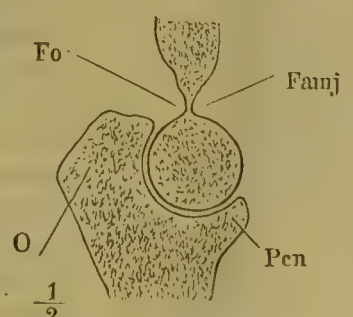

Coupe antéro-postérieure de l'articulation du coude (*).

(*) O, olécrâne. — Fo, cavité olécrânienne. — Famj, cavité coronoïde.— Pcn, apophyse coronoide.

(1) Épitrochlée, de ἐπί, sur, et τροχλαία, trochlée, *au-dessus de la trochlée;* épicondyle, *au-dessus du condyle.*

à l'insertion de la plus grande partie des muscles situés à la région antérieure de l'avant-bras, de même que l'épicondyle donne attache à presque tous les muscles de la région postérieure. Nous devons faire remarquer que l'épitrochlée occupe un plan beaucoup plus élevé que la trochlée et même que l'épicondyle.

Tête de l'humérus.

C. L'*extrémité supérieure* ou *scapulaire* de l'humérus, beaucoup plus volumineuse que l'inférieure, présente : 1° un segment de sphéroïde, nommé *tête*, qui équivaut à peu près au tiers d'une sphère. La tête humérale, qui s'articule avec la cavité glénoïde de l'omoplate, est circonscrite dans ses deux tiers supérieurs par une rainure circulaire ; le rétrécissement qui en résulte a été nommé improprement *col anatomique de l'humérus* (*Cl*, *fig.* 160 et 161). La seule partie qui puisse représenter un col, c'est le prolongement osseux qui fait relief à la partie interne et qui semble soutenir la tête. Il importe, au reste, de ne pas confondre le rétrécissement circulaire nommé col anatomique avec ce qu'on appelle *col chirurgical* ; ce dernier n'est autre chose que la partie du corps de l'os qui soutient l'extrémité supérieure tout entière, et qui est un peu rétrécie comparativement au volume de l'extrémité supérieure.

Son col anatomique.

Son col chirurgical.

Fig. 163.

Humérus vu par le côté externe (*).

De la présence du col anatomique de l'humérus et de l'inclinaison de la surface articulaire, il résulte que l'axe de cette surface fait avec l'axe de l'humérus un angle obtus.

Grand et petit trochanter de l'humérus.

2° Les deux autres éminences de l'extrémité supérieure, nommées *grosse* et *petite tubérosité* (*trochiter* et *tronchin*, Chaussier), et qu'on pourrait appeler *grand* et *petit trochanter de l'humérus*, parce qu'elles donnent attache, comme le grand et le petit trochanter du fémur, à des muscles rotateurs, sont séparées l'une de l'autre par la coulisse bicipitale. La petite tubérosité (*tuberculum minus*, T*m*, *fig.* 163), qui répond à la face antérieure, donne insertion au muscle sous-scapulaire ; la grosse tubérosité (*T. majus*, T*mj*), qui est située en dehors de l'autre, présente, en haut, trois facettes, à chacune desquelles s'insère un muscle, savoir : le sus-épineux, le sous-épineux et le petit rond.

Résumé des connexions. — L'humérus s'articule avec l'omoplate, le radius et le cubitus.

Conformation intérieure. — L'humérus est celluleux à ses deux extrémités, compacte dans sa portion moyenne ; il présente un canal médullaire très-développé (*fig.* 159).

Nombre des points d'ossification.

Développement. — L'humérus se développe par *sept* points d'ossification : un pour le corps, deux pour l'extrémité supérieure, quatre pour l'extrémité inférieure.

Ordre et époque d'apparition.

Le premier point osseux apparaît dans la portion moyenne de l'humérus, du trentième au quarantième jour de la conception, sous la forme d'un petit cylindre plein, qui s'étend progressivement vers l'une et l'autre extrémité.

A la naissance et pendant tout le cours de la première année, les deux extrémités sont encore cartilagineuses.

(*) *Cp*, tête. — *Si*, gouttière bicipitale. — T*mj*, grosse tubérosité. — T*m*, petite tubérosité. — *d*, empreinte deltoïdienne. — A*l*, bord externe. — E*l*, épicondyle. — *Cpt*, condyle.

Ce n'est qu'au commencement de la deuxième année qu'apparaît le point d'ossification qui répond à la tête de l'humérus, et du vingt-quatrième au trentième mois, celui qui appartient au grand trochanter de l'humérus. Il ne m'est pas démontré qu'il existe un point particulier pour le petit trochanter de l'humérus.

L'ossification de l'extrémité inférieure ne commence qu'après celle de l'extrémité supérieure. A deux ans et demi, il se développe un point osseux qui répond à la petite tête ou au condyle de l'humérus; à sept ans, un second noyau se montre dans l'épitrochlée; à douze ans, apparaît un troisième point osseux, qui forme le bord interne de la trochlée; enfin, à seize ans, se forme un quatrième point pour l'épicondyle.

Ordre de soudure.

Les deux points d'ossification de l'extrémité supérieure de l'humérus se soudent entre eux de la huitième à la neuvième année. Les quatre points de l'extrémité inférieure se réunissent dans l'ordre suivant: dans la dixième année, les deux points osseux de la trochlée et de l'épitrochlée se soudent entre eux; à seize ans, la trochlée, l'épicondyle et la petite tête ne forment qu'une seule pièce.

De dix-huit à vingt ans, les deux extrémités se soudent au corps de l'os. La soudure de l'extrémité inférieure précède toujours de plusieurs années celle de l'extrémité supérieure, qui cependant s'est ossifiée la première.

§ 3. — DES OS DE L'AVANT-BRAS.

Le radius et le cubitus prennent une part égale à la formation de l'avant-bras.

L'avant-bras est constitué par deux os placés l'un à côté de l'autre : l'externe est appelé *radius*, l'interne porte le nom de *cubitus*. Ces deux os concourent à peu près également au mécanisme de l'avant-bras, et si l'un d'eux, le cubitus, forme la plus grande partie de l'articulation du coude, l'autre, le radius, par une sorte de compensation, constitue la plus grande partie de l'articulation du poignet.

Situations diverses dans lesquelles on peut étudier ces os.

Les auteurs ne sont pas d'accord sur la situation dans laquelle on doit étudier les os de l'avant-bras. La position la plus naturelle est, sans contredit, un état moyen entre la pronation et la supination, de telle manière que, des deux faces de l'avant-bras, l'une regarde en dedans et l'autre en dehors ; c'est l'attitude permanente de l'avant-bras des quadrupèdes. Mais, pour la commodité de la description, nous supposerons l'avant-bras dans une supination forcée, attitude dans laquelle les deux os, devenus parallèles, peuvent être étudiés comparativement avec le plus de facilité. Enfin, nous supposerons l'avant-bras verticalement étendu sur les côtés du tronc, et non point horizontal, comme l'a fait Bertin. Dans cette attitude verticale, le radius est le plus externe et le plus court des os de l'avant bras, le cubitus, le plus interne et le plus long. On pourrait décrire en même temps ces deux os ; la description serait à la fois plus courte, plus facile et plus profitable, parce qu'elle serait comparative (1). Nous croyons devoir nous conformer à l'usage et décrire successivement et isolément chacun de ces os.

I. — CUBITUS.

Situation.

Le *cubitus* (ulna), ainsi nommé parce qu'il constitue essentiellement le coude, est situé entre l'humérus et le carpe, au côté interne du radius, avec lequel il

(1) C'est comparativement que j'ai décrit ces deux os dans mon ouvrage intitulé : *Cours d'études anatomiques*, Béchet, 1830, ouvrage en grande partie fondu dans celui-ci.

s'articule supérieurement et inférieurement, et dont il est séparé dans sa partie moyenne.

C'est le plus long et le plus volumineux des deux os de l'avant-bras.

Direction. Lorsque le membre thoracique est dans l'attitude verticale et dans la supination, cet os est dirigé un peu obliquement de haut en bas et de dedans en dehors ; il forme avec l'humérus un angle obtus, ouvert en dehors.

Figure. Le cubitus est un os long, non symétrique, beaucoup plus volumineux en haut qu'en bas, prismatique et triangulaire, légèrement tordu sur lui-même (1). On le divise en corps et en extrémités.

Régions du corps. A. *Corps.* — D'autant plus volumineux qu'on l'examine plus près de la partie supérieure, il est légèrement courbé en devant, et présente trois plans ou faces et trois angles plans ou bords.

Face antérieure. Des trois faces, 1° l'*antérieure* (*fig.* 164) est large en haut, et va se rétrécissant jusqu'à la partie inférieure. On y voit le trou nourricier (F*n*), qui pénètre l'os de bas en haut, c'est-à-dire dans une direction précisément inverse de celle que présente le conduit nourricier de l'humérus. Cette face antérieure est légèrement creusée en gouttière suivant sa longueur, et donne attache au muscle fléchisseur profond des doigts, en haut, au carré pronateur, en bas.

Fig. 164.

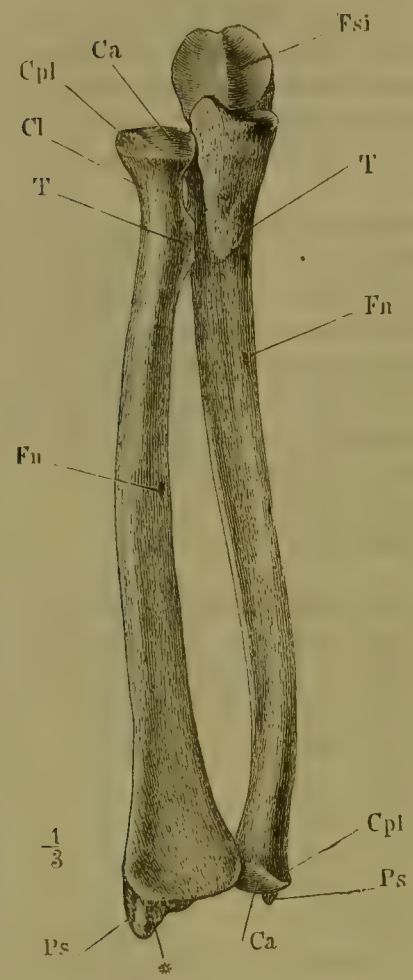

Os de l'avant-bras; face antérieure (*).

Fig. 165.

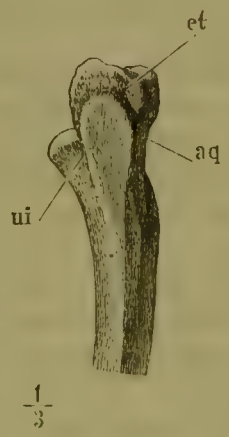

Extrémité supérieure du cubitus; face postérieure (**).

Ligne d'insertion musculaire. 2° La *face postérieure* (*fig.* 165), légèrement convexe, est divisée dans le sens de sa longueur, par une ligne saillante verticale, en deux portions légèrement excavées : l'une interne, plus large, l'autre externe, plus étroite. Une seconde ligne oblique, voisine de l'extrémité supérieure, limite un espace triangulaire occupé par le muscle anconé. Ces deux lignes sont entièrement affectées aux insertions des muscles de la couche profonde de l'avant-bras.

(*) F*si*, grande cavité sigmoïde du cubitus. — T, rugosités du cubitus où s'insère le brachial antérieur et tubérosité bicipitale du radius. — C*pl*, tête du cubitus et du radius. — C*l*, col. — C*a*, bordure articulaire. — F*n*, trou nourricier. — P*s*, P*s*, apophyses styloïdes. — *, petite surface triangulaire rugueuse, à insertion ligamenteuse.

(**) *et*, insertion du triceps. — *ui*, insertion du cubital antérieur. — *aq*, insertion de l'anconé.

(1) Pour le mettre en position, il faut diriger en haut l'extrémité la plus volumineuse de l'os, en avant le crochet que présente cette extrémité et en dehors la facette articulaire concave qui existe sur une de ses faces latérales.

La face antérieure et la face postérieure du cubitus sont d'ailleurs recouvertes par des couches épaisses de muscles.

3° La *face interne*, très-large en haut, se rétrécit de plus en plus jusqu'à sa partie inférieure, où elle devient antérieure, pour servir de gouttière au tendon du cubital antérieur. Cette face est lisse dans toute son étendue, très-superficielle dans son tiers inférieur et séparée de la peau par l'aponévrose antibrachiale seulement; dans sa portion supérieure elle est recouverte par le muscle fléchisseur profond. Position superficielle de la face interne.

Des trois bords, 1° l'*externe* (*Ci*, *fig.* 166) est le plus tranchant, surtout à sa partie moyenne; il commence, en haut, au-dessous d'une petite surface articulaire, appelée *petite cavité sigmoïde*. Ce bord donne attache au ligament interosseux, sorte de membrane fibreuse qui s'étend du radius au cubitus. Bord externe ou interosseux.

Fig. 166. Fig. 167.

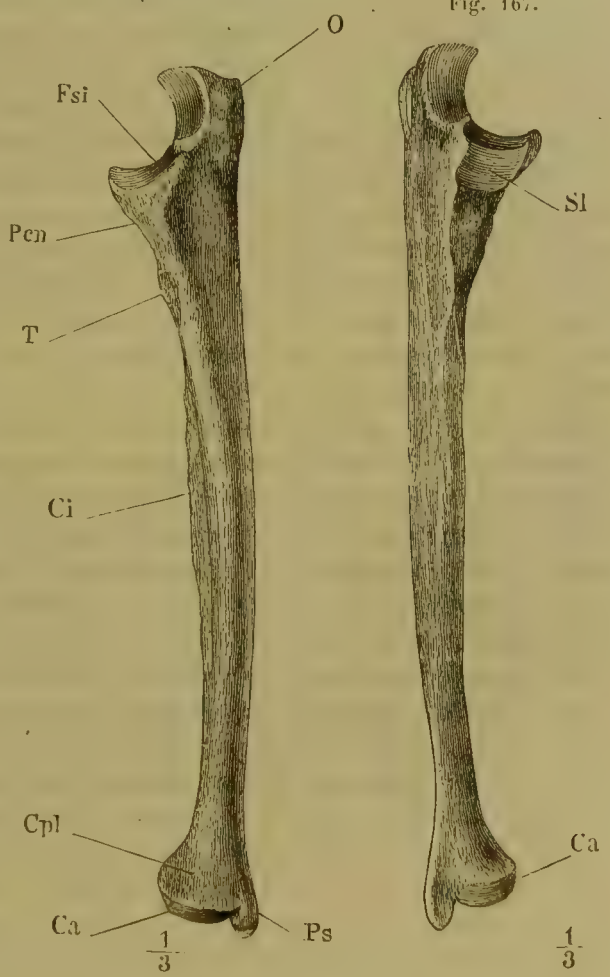

Cubitus vu par le côté interne (*). *Cubitus vu par le côté externe* (**).

2° Le *bord antérieur*, mousse, est destiné à des insertions musculaires; vers sa partie inférieure, il se dévie un peu en dedans, devient rugueux et va se terminer au-devant d'une éminence assez aiguë, appelée *apophyse styloïde*; en haut, ce bord commence par un relief très-marqué, à la partie interne d'une éminence nommée apophyse coronoïde du cubitus. Bord antérieur mousse.

3° Le *bord postérieur* naît au-dessous de l'olécrâne, par une extrémité bifurquée; il se termine d'une manière insensible vers le quart inférieur de l'os. Ce bord peut être senti à travers la peau dans toute son étendue. Bord postérieur superficiel.

B. L'*extrémité supérieure* ou *humérale* du cubitus offre un renflement considérable; elle est creusée, en avant, d'une cavité en forme de crochet, destinée à emboîter la trochlée humérale, sur laquelle elle se moule. Cette cavité, qui forme à peu près la moitié d'une circonférence, a été nommée *grande cavité sigmoïde* du cubitus (*Fsi*), parce qu'elle a été comparée au sigma (σ) des Grecs. L'espèce de crochet que représente l'échancrure sigmoïde, offre une Extrémité supérieure. Grande cavité sigmoïde.

(*) O, olécrâne. — *Fsi*, grande cavité sigmoïde. — *Pcn*, apophyse coronoïde. — T, rugosités où s'insère le brachial antérieur. — *Ci*, crête interosseuse. — *Cpl*, petite tête. — *Ca*, bordure articulaire. — *Ps*, apophyse styloïde.

(**) *Sl*, petite cavité sigmoïde. — *Ca*, bordure articulaire.

branche verticale, qui constitue ce qu'on appelle l'apophyse *olécrâne* (O), et une branche horizontale qui porte le nom d'apophyse *coronoïde* (Pcn). Une sorte d'étranglement s'observe à la jonction des deux branches du crochet sigmoïdien (1).

Olécrâne. L'*olécrâne*, ainsi nommé (de ὠλένη, coude, et κράνον, tête) parce qu'il constitue la partie la plus saillante, la tête du coude, présente, 1° une face postérieure (*fig.* 165), lisse en haut, rugueuse et inégale en bas, où elle donne insertion au triceps; 2° une face antérieure (*fig.* 164), articulaire, concave, divisée par une crête verticale en deux parties latérales d'inégale largeur ; cette face s'articule avec la trochlée de l'humérus; 3° deux bords plus ou moins rugueux suivant les sujets, fournissant des insertions au muscle triceps; 4° une base, qui est rétrécie par l'espèce d'étranglement dont nous avons parlé ; 5° un sommet, ayant la forme d'un bec recourbé qui, dans l'extension de l'avant-bras sur le bras, est reçu dans la cavité olécrânienne de l'humérus.

Fig. 168.

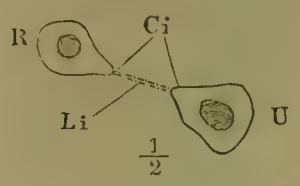

Section transversale des os de l'avant-bras et du ligament interosseux (*).

Apophyse coronoïde. La branche horizontale du crochet sigmoïdien, c'est-à-dire l'*apophyse coronoïde*, offre : 1° une face inférieure rugueuse, qui donne insertion au muscle brachial antérieur (T, *fig.* 164) ; 2° une face supérieure, concave, articulaire, divisée en deux parties inégales par une crête qui fait suite à celle de la face articulaire de l'olécrâne ; cette face s'articule avec la trochlée de l'humérus ; 3° un bord interne rugueux, déjeté en dedans, donnant insertion au ligament latéral interne de l'articulation du coude (*fig.* 166) ; 4° un bord externe, creusé d'une petite cavité oblongue d'avant en arrière, légèrement concave dans le sens de sa longueur, et qui a reçu le nom de *petite cavité sigmoïde* (sinus lunatus, Sl, *fig.* 167) du cubitus. Au-dessous de cette petite cavité, destinée à s'articuler avec le radius, se voit une surface rugueuse, triangulaire, profondément excavée et qui donne insertion au muscle court supinateur ; 5° un bord antérieur, sinueux, présentant une avance ou un bec, reçu, pendant la flexion de l'avant-bras, dans la cavité coronoïde de l'humérus.

Petite cavité sigmoïde.

C. *Extrémité inférieure.*—Le cubitus, qui s'est rapidement effilé à son tiers inférieur, se renfle légèrement à son extrémité inférieure, un peu déjetée en dehors, pour constituer une éminence arrondie, qui porte le nom de *tête du cubitus* (Cpl, *fig.* 166). Cette tête est articulaire en dehors (Ca), où elle est reçue dans une petite cavité du radius, articulaire en bas, où elle présente une surface circulaire plane, qui s'articule avec l'os pyramidal du carpe par l'intermédiaire d'un cartilage interarticulaire improprement nommé ligament triangulaire. Du côté interne de cette tête, naît un prolongement cylindrique, vertical, nommé *apophyse styloïde du cubitus* (Ps), et qui, par son sommet, donne attache au ligament latéral interne de l'articulation de l'avant-bras avec la main. L'apophyse styloïde est séparée, en arrière, de la tête du cubitus par une gouttière destinée au passage du tendon du muscle cubital postérieur ; en dedans et en bas, cette séparation est établie par une dépression inégale, donnant attache au cartilage interarticulaire.

Tête du cubitus.

Apophyse styloïde.

Gouttière du cubital postérieur.

(*) R, radius. — U, cubitus. — Ci, bord interosseux. — Li, ligament interosseux.

(1) Ce point de jonction est la portion la moins résistante de l'extrémité supérieure du cubitus. Aussi est-ce là que se fracture presque toujours l'olécrâne.

Résumé des connexions. — Le cubitus s'articule avec l'humérus, le radius et le pyramidal.

Conformation intérieure. — Le cubitus est compacte à sa partie moyenne ; il est celluleux à ses deux extrémités, et notamment à la supérieure, où l'olécrâne représente un os court, analogue à la rotule du genou, aussi bien au point de vue de la structure qu'à celui de la forme. Quelquefois même, par une anomalie dont Rosenmüller a observé un exemple, cette apophyse forme un véritable os court, entièrement séparé du cubitus. L'olécrâne représente la rotule du genou.

Développement. — Le cubitus se développe par *trois* points d'ossification ; un pour le corps, un pour chaque extrémité. Le point d'ossification du corps est celui qui paraît le premier, il se forme du trente-cinquième au quarantième jour, un peu plus tard que celui de l'humérus. A la naissance, les extrémités sont entièrement cartilagineuses ; elles ne commencent à s'ossifier qu'à la sixième année. Nombre de points d'ossification.

L'ossification débute par l'extrémité inférieure. Ordre d'apparition.

L'apophyse coronoïde se forme par l'extension du point osseux du corps, jamais par un point particulier. C'est vers l'âge de sept ou huit ans qu'apparaît le point osseux de l'olécrâne.

Le corps de l'os se réunit à l'extrémité supérieure vers l'âge de quinze à seize ans. Ce n'est que de dix-huit à vingt ans que se fait la réunion de l'extrémité inférieure. Ordre de soudure.

II. — RADIUS.

Le *radius*, ainsi nommé parce qu'il a été comparé au rayon d'une roue, est situé entre l'humérus et le carpe, à la partie externe du cubitus, auquel il est contigu en haut et en bas, et dont il est séparé dans sa partie moyenne par l'espace interosseux (*fig.* 164) (1). Situation.

Un peu moins volumineux et moins long que le cubitus, dirigé verticalement, le radius est un os pair, non symétrique, prismatique et triangulaire, ayant sa grosse extrémité tournée en bas, c'est-à-dire en sens inverse de la grosse extrémité du cubitus ; il est légèrement courbé à sa partie moyenne. On le divise en corps et en extrémités. Figure.

A. Le *corps*, d'autant moins volumineux qu'on l'examine plus près de la partie supérieure, offre une courbure légère, à concavité interne ; cette disposition concourt à agrandir l'espace interosseux, qui sépare le radius du cubitus. Le corps du radius présente trois faces et trois bords. Courbure légère du corps.

Des trois faces, l'une est antérieure, l'autre postérieure, et la troisième externe.

La face *antérieure* (*fig.* 164), étroite supérieurement, élargie en bas, présente l'orifice d'un conduit nourricier (F*n*) qui pénètre l'os obliquement de bas en haut, c'est-à-dire dans une direction semblable à celle du conduit nourricier du cubitus. Cette face est légèrement excavée, surtout à sa partie inférieure, et donne attache, en haut, au long fléchisseur propre du pouce, en bas, au carré pronateur. Face antérieure.

La face *postérieure* (*fig.* 169), légèrement excavée comme l'antérieure, donne Face postérieure.

(1) Pour le mettre en position, il faut tourner en bas son extrémité prismatique quadrangulaire, en dehors la saillie pyramidale qu'elle présente, et en arrière la face de cette extrémité qui porte une crête verticale à sa partie moyenne.

attache à plusieurs des muscles profonds de la partie postérieure de l'avant-bras.

Surface d'insertion du rond pronateur.

La face *externe*, convexe et arrondie, d'une largeur à peu près égale dans toute son étendue, présente vers sa partie moyenne une surface rugueuse, destinée à l'insertion du muscle rond pronateur (*pt*).

Fig. 169.

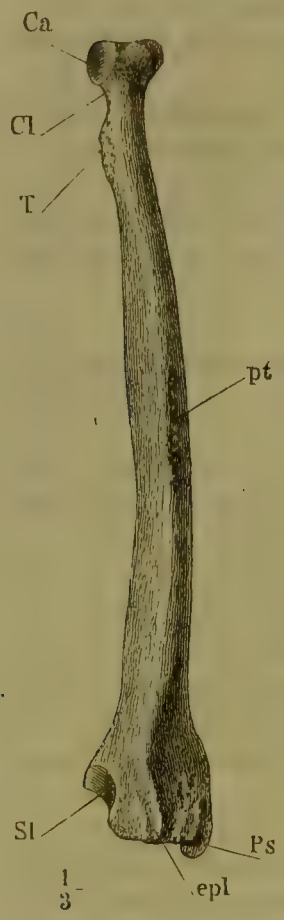

Radius vu par la face postérieure (*).

Bord antérieur.

Des trois bords, l'un est antérieur, l'autre postérieur, le troisième interne.

Le bord *antérieur* est mousse ; il commence, supérieurement, au-dessous d'une éminence très-prononcée, qui a reçu le nom de *tubérosité bicipitale du radius* (T) ; de là il se dirige obliquement en dehors, et va se terminer, en bas, au-devant d'une autre éminence, appelée *apophyse styloïde du radius* (Ps).

Bord postérieur arrondi.

Le bord *postérieur*, encore moins saillant que l'antérieur, établit une démarcation à peine sensible entre les deux faces qu'il sépare ; assez prononcé dans sa partie moyenne, il est à peine marqué en haut et en bas.

Bord interne ou interosseux.

Le bord *interne* (*Ci, fig.* 168), qui est tranchant et présente l'aspect d'une crête, commence au-dessous de la tubérosité bicipitale ; de là il s'étend jusqu'à une petite cavité articulaire (*Sl, fig.* 169 et 171) située sur le côté interne de l'extrémité inférieure de l'os. Ce bord donne attache dans toute son étendue au ligament interosseux.

Tête du radius.

B. L'*extrémité supérieure* ou *humérale*, nommée aussi *tête du radius* (*Cpl, fig.* 164), s'évase en forme de cupule ou de petite coupe d'une régularité remarquable. L'excavation de la tête du radius répond à la petite tête ou condyle de l'humérus, qu'elle emboîte incomplétement ; elle présente dans son pourtour une bordure articulaire (*Ca*) d'une largeur inégale dans ses différents points, ayant près de 7 millimètres de largeur à la partie interne, qui est habituellement en rapport avec la petite cavité sigmoïde du cubitus.

Sa bordure articulaire.

Col du radius.

La tête du radius est supportée par une portion rétrécie, de forme cylindrique, ayant de 11 à 13 millimètres de longueur : c'est le *col du radius* (*Cl*), qui est un peu obliquement dirigé de haut en bas et de dehors en dedans.

Tubérosité bicipitale.

La limite inférieure du col est marquée, à la partie interne du radius, par une éminence très-prononcée, appelée *tubérosité bicipitale* du radius (T). Cette tubérosité, rugueuse dans sa moitié postérieure, où elle donne attache au tendon du biceps, est lisse dans sa moitié antérieure, sur laquelle glisse ce tendon avant de s'insérer au radius.

Surface articulaire carpienne.

C. L'*extrémité inférieure* ou *carpienne*, qui forme la partie la plus volumineuse du radius, est irrégulièrement prismatique et quadrangulaire ; elle présente une surface inférieure articulaire (*fig.* 170), lisse, concave, irrégulièrement triangulaire, divisée par une petite crête antéro-postérieure en deux portions : l'une

(*) *Ca*, bordure articulaire. — *Cl*, col. — T, tubérosité bicipitale. — *pt*, insertion du rond pronateur. — *Sl*, petite cavité sigmoïde. — *Ps*, apophyse styloïde. — *epl*, gouttière du long extenseur du pouce.

interne, qui s'articule avec l'os semi-lunaire du carpe, l'autre externe, qui s'articule avec le scaphoïde.

En dehors de la surface qui vient d'être décrite, le radius présente une apophyse pyramidale, triangulaire, légèrement déjetée en dehors : c'est l'*apophyse styloïde* du radius (Ps), moins longue et beaucoup plus épaisse que l'apophyse styloïde du radius, donnant attache au ligament latéral externe de l'articulation de l'avant-bras avec le carpe. Apophyse styloïde.

Fig. 170.

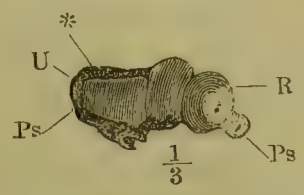

Os de l'avant-bras vu par en bas (*).

Le pourtour ou la circonférence de l'extrémité inférieure du radius présente, *en avant*, des inégalités, auxquelles s'attache le ligament antérieur de l'articulation de l'avant-bras avec le carpe (*, *fig.* 164 et 170); *en arrière et en dehors*, elle est sillonnée de gouttières ou coulisses tendineuses (*fig.* 169), qui sont, en procédant de dehors en dedans, 1° une coulisse oblique, occupant la face externe de l'apophyse styloïde, et présentant la trace d'une division longitudinale qui détermine la formation de deux coulisses secondaires : c'est la *coulisse tendineuse du court extenseur et du long abducteur du pouce* ; 2° une deuxième coulisse, bordée par des crêtes saillantes et subdivisée elle-même en deux coulisses secondaires par une saillie longitudinale, moins marquée que les crêtes qui forment les bords de la gouttière principale : c'est la *coulisse tendineuse des radiaux externes*; 3° enfin, une coulisse un peu plus profonde, subdivisée elle-même en deux coulisses d'inégales dimensions par une saillie très-prononcée (1) : c'est la *coulisse des extenseurs communs et propres des doigts*. 1re coulisse tendineuse. 2e coulisse tendineuse. 3e coulisse tendineuse.

En dedans, l'extrémité inférieure du radius est légèrement excavée (Sl, *fig.* 171), pour s'articuler avec l'extrémité carpienne du cubitus. Surface articulaire cubitale.

Fig. 171.

Extrémité inférieure du radius; face interne (**).

Résumé des connexions. — Le radius s'articule avec l'humérus, le cubitus, le scaphoïde et le semi-lunaire.

Conformation intérieure. — Le radius est celluleux à ses deux extrémités, surtout à son extrémité inférieure, d'où la fréquence des écrasements de cette extrémité par suite de chutes sur le poignet. Il est presque exclusivement composé de tissu compacte à sa partie moyenne, où il présente un canal médullaire très-étroit. Texture.

Développement. — Le radius se développe par *trois* points d'ossification, un pour le corps et un pour chaque extrémité. Développement.

Le point osseux du corps du radius paraît quelques jours avant celui du cubitus ; l'extrémité inférieure se développe vers l'âge de deux ans, l'extrémité supérieure à neuf ans.

(*) U, cubitus. — R, radius. — Ps, apophyse styloïde. — *, surface rugueuse, à insertion ligamenteuse.
(**) Ps, apophyse styloïde.— Sl, petite cavité sigmoïde.

(1) Ce n'est que dans la myologie que nous indiquerons avec détail, pour chacune de ces coulisses principales et secondaires, le tendon qui y est contenu. Toutes les énumérations de ce genre, dont nous sommes loin de contester l'avantage quand on suppose l'ostéologie et la myologie déjà connues, seront consignées dans un tableau qu'on trouvera à la fin de la myologie ; jusque-là, nous n'avons cru devoir indiquer, en fait d'insertions musculaires, que celles qui, loin de surcharger la mémoire, servent, au contraire, utilement à fixer l'attention sur les objets décrits en ostéologie.

L'extrémité supérieure, qui s'ossifie la dernière, s'unit au corps de l'os vers la douzième année ; tandis que l'extrémité inférieure, qui s'ossifie la première, ne se soude que de dix-huit à vingt ans.

§ 4. — DE LA MAIN.

Importance de la main.

La *main* est la partie terminale du membre thoracique ; on peut dire que c'est pour elle, en dernière analyse, qu'existe l'extrémité supérieure tout entière. N'est-ce pas, en effet, pour porter la main dans toutes sortes de directions que le long levier de l'humérus décrit des mouvements si étendus et si variés ? N'est-ce pas pour la rapprocher ou l'éloigner du tronc que l'avant-bras exécute des mouvements si précis de flexion et d'extension ? N'est-ce pas encore pour la diriger à l'instant et rapidement dans tous les sens que le radius roule sur lui-même, dans les mouvements de pronation et de supination, lesquels, s'ajoutant aux mouvements de rotation de l'humérus, permettent à la main de décrire un cercle complet, soit de dedans en dehors, soit de dehors en dedans, autour de l'axe représenté par l'extrémité supérieure ?

Conditions générales de texture de la main.

Habitués que nous sommes à découvrir dans l'organisation une proportion rigoureuse entre les causes et les effets, nous ne pourrons néanmoins nous défendre d'un sentiment d'admiration à la vue d'un mécanisme si parfait qu'il est impossible d'imaginer aucune pièce osseuse, aucune modification de texture qui puisse augmenter la mobilité de la main, et que des pièces nouvelles ne feraient qu'entraver ses mouvements. Aussi voyez-vous la main, organe du toucher et de la préhension, servir tout à la fois à des fonctions qui exigent une grande force et à des fonctions qui demandent une grande délicatesse ; tantôt attirer, repousser ou saisir violemment des corps volumineux, lourds et résistants ; tantôt s'arrondir en sphère, s'allonger en cône, se recourber en crochet, reconnaître, par une locomotion subtile, les inégalités les plus légères de la surface des corps, en même temps qu'elle surmonte les plus grandes résistances, et devenir l'instrument de l'intelligence pour tous les arts mécaniques et libéraux. Pour remplir tous ces usages à la fois, il fallait que la main fût douée et d'une grande solidité et d'une grande mobilité. Or, pour réunir ces deux conditions, elle devait nécessairement être composée d'un grand nombre de pièces osseuses. Aussi vingt-sept os, non compris les sésamoïdes, entrent-ils dans la composition de cette petite portion du squelette de l'extrémité supérieure.

La main n'existe que chez l'homme et chez le singe.

La main n'existe que chez l'homme et chez le singe ; son importance, ses rapports avec l'économie tout entière sont tels que les naturalistes l'ont choisie comme caractère fondamental servant à distinguer l'ordre des *bimanes*, ou l'homme, et l'ordre des *quadrumanes*, ou le singe. Mais, chez le singe, la main est loin d'être aussi parfaite que chez l'homme, et ses différentes parties sont bien moins indépendantes les unes des autres. Etudions donc, avec toute l'attention qu'elle mérite, cette main, véritable chef-d'œuvre de mécanique, que quelques philosophes de l'antiquité ont regardée comme le caractère physique différentiel de l'espèce humaine, et même, ce qu'on a peine à croire, comme la source de la supériorité intellectuelle de l'homme.

Idée générale de la main.

La main, considérée comme partie du squelette, est composée de cinq séries superposées de petites colonnes parallèles ; chaque série est formée de quatre pièces, à l'exception de la plus externe, qui n'en a que trois. Les cinq séries de colonnes viennent, en convergeant, se réunir par leur extrémité supérieure à un

assif osseux, composé de huit os solidement articulés entre eux et dont l'ensemble nstitue comme la base de la main ou le poignet : ce massif osseux s'appelle *carpe*. Idée générale du carpe,

s cinq colonnes formant la première pièce de chaque série, contiguës au carpe dont les intervalles sont remplis, à l'état frais, par des parties molles, ont reçu nom d'os *métacarpiens*; leur ensemble constitue le *métacarpe* et répond à la ıume de la main. Les séries de colonnes qui succèdent au métacarpe, forment s appendices entièrement isolés et parfaitement indépendants les uns des aues : ce sont les *doigts*, que l'on distingue par les noms numériques de *premier*, *uxième*, *troisième*, *quatrième* et *cinquième*, en allant du dehors au dedans, ou ır les noms de *pouce*, *index* ou *indicateur*, *médius*, *annulaire* et *auriculaire* ou *tit doigt*. Chaque doigt est composé de trois petits os qu'on appelle les *phalanges*, istinguées elles-mêmes par les noms numériques de *première*, *deuxième*, *troième*, en comptant de haut en bas ; la troisième phalange porte encore le nom *unguéale*, parce qu'elle soutient l'ongle. Le pouce seul n'a que deux phalanes ; il se distingue encore des autres doigts en ce qu'il est placé sur un plan lus antérieur, soutenu par un métacarpien plus court, et articulé de manière à ouvoir s'opposer successivement à tous les autres doigts. Telle est l'idée la plus énérale qu'on puisse se faire de la main, caractérisée essentiellement par le *ouvement d'opposition*. Ajoutez au pied le mouvement d'opposition, et vous auez une main ; retranchez de la main ce mouvement d'opposition, et vous aurez n pied.

Du métacarpe,

Des doigts,

Des phalanges.

La main est caractérisée par le mouvement d'opposition.

La forme de la main permet d'ailleurs de lui considérer une face dorsale conexe, c'est le *dos* de la main ; une face antérieure ou palmaire, c'est la *paume* de ı main ; un bord externe ou *radial*, formé par le pouce ; un bord interne ou *ubital*, qui répond au petit doigt ; une extrémité supérieure, carpienne ou *anbrachiale*; une extrémité inférieure ou *digitale*, qui présente les extrémités des oigts, lesquels forment, vu leur inégale longueur, une courbe à convexité inérieure.

Forme de la main.

La *direction* la plus naturelle de la main est, sans contredit, celle qu'elle aecte dans la pronation, sa face dorsale étant tournée en avant ; c'est l'attitude e la préhension, de l'exploration des corps par le toucher. Le mouvement de upination, par lequel la paume de la main est dirigée en avant, n'est employé ue dans certains cas particuliers, par exemple, lorsque nous voulons recevoir n corps qui tombe de haut. Ce n'est que pour la commodité de la description ue nous avons préféré décrire la main dans la supination. Du reste, l'*axe* de la nain n'est pas sur la même ligne que l'axe de l'avant-bras ; dirigé obliquement n bas, en dedans et un peu en arrière, il forme, avec ce dernier, un angle sailant en dehors et un peu en avant ; cet angle, par conséquent, est presque l'inerse de celui que fait l'avant-bras avec le bras.

Direction de la main.

Axe de la main

I. — CARPE.

Le carpe (de καρπός, poignet, καρπεῖν prendre) forme la charpente du poignet ; c'est ce massif osseux qui unit l'avant-bras au métacarpe. Il est entièrement consacré à l'articulation du poignet et en partie caché par les apophyses styloïdes du radius et du cubitus. Il présente une forme oblongue et à peu près elliptique transversalement.

Forme.

La *face antérieure* du carpe est concave et représente une gouttière profonde, dans laquelle sont reçus les nombreux tendons des muscles fléchisseurs des

Faces.

doigts. La *face postérieure*, convexe, répond aux tendons des muscles extenseurs. L'une et l'autre face sont parcourues par des lignes sinueuses, qui répondent aux nombreuses articulations des os du carpe entre eux.

Bords.

Le *bord supérieur*, convexe, s'articule avec le radius et le cubitus ; le *bord inférieur*, inégal et sinueux, s'articule avec les os du métacarpe.

Extrémités.

A chacune des *deux extrémités* du diamètre transversal du carpe, se voient deux éminences, qui font saillie du côté de la face antérieure et contribuent à augmenter la profondeur de la gouttière carpienne. Les deux éminences situées à l'extrémité externe sont bien moins considérables que celles qui se trouvent à l'extrémité interne ; c'est, en effet, sur ces dernières que se réfléchissent le plus grand nombre des tendons, vu l'obliquité de dedans en dehors et de haut en bas de la gouttière antérieure du carpe.

Huit os constituent le carpe.

Étudié dans sa composition, le carpe offre ceci de remarquable que, proportionnellement à son volume, il présente, pour un espace donné, un plus grand nombre d'os qu'aucune autre région du squelette. Huit petits os, en effet, constituent la région du carpe, qui a à peu près 27 millimètres de hauteur et 65 millimètres de largeur.

Des deux rangées du carpe.

Ces huit os paraissent, au premier abord, irrégulièrement disposés et comme engrenés les uns dans les autres ; mais avec un peu d'attention, on ne tarde pas à reconnaître qu'ils sont disposés en deux séries ou rangées : l'une *supérieure*, ou *rangée antibrachiale*; l'autre *inférieure*, ou *rangée métacarpienne*.

Des quatre os de chaque rangée.

Chacune de ces rangées est composée de quatre os, distingués autrefois par les noms numériques de *premier, deuxième, troisième, quatrième,* en procédant du pouce vers le petit doigt, et que Liser a désignés, avec plus ou moins de bonheur, par les noms suivants, qui leur sont restés, savoir : pour la première rangée, le *scaphoïde*, le *semi-lunaire*, le *pyramidal* et le *pisiforme* ; pour la deuxième rangée, le *trapèze*, le *trapézoïde*, le *grand os* ou *os capitatum*, et l'*os crochu* ou *unciforme*.

Marche à suivre dans la description des huit os du carpe.

Nous ne suivrons point, dans la description des os du carpe, la marche longue et fastidieuse qui consiste à décrire successivement six facettes à chacun d'eux. En développant la loi qui préside à leur configuration respective, nous aurons le double avantage d'éviter des longueurs et de faire mieux apprécier l'ensemble de leur forme et de leurs rapports.

A. Os de la première rangée, ou rangée antibrachiale. — Ce que nous allons dire de ces os ne s'applique point au pisiforme, qui se distingue de tous les autres par des caractères particuliers et qui mérite une description spéciale. Or, on peut dire des trois autres os, savoir : du *scaphoïde* (S, *fig.* 172), du *semi-lunaire* (L), et du *pyramidal* (Py) (1) :

Facettes supérieures des os de la première rangée.

1° Que ces os, s'articulant par leur face supérieure avec l'avant-bras, forment par leur réunion un condyle brisé, c'est-à-dire composé de plusieurs pièces, qui est reçu dans la cavité formée inférieurement par le radius et le cubitus. Chacun de ces os concourt à la formation de ce condyle par une surface articulaire convexe, plus étendue vers la face dorsale que vers la face palmaire (*fig.* 172).

(1) Il est de première nécessité, pour suivre cette description et pour en retirer toute l'utilité dont nous la croyons susceptible, d'étudier ces os sur un carpe frais articulé. On a surtout beaucoup d'avantage à se servir d'un carpe dont toutes les articulations sont ouvertes en arrière, quelques ligaments restant à la partie antérieure.

Ainsi, *la facette supérieure des os de la première rangée est une facette articulaire convexe.*

2° Que ces mêmes os s'articulent par leurs *facettes inférieures* avec les os de la deuxième rangée, qui leur opposent, en dedans, une tête volumineuse, formée par le grand os (C) et l'os crochu (H); en dehors, une concavité légère, qui correspond au trapèze (Tr) et au trapézoïde (Td). En rapport avec ces dispositions, les os de la première rangée présentent inférieurement, d'une part, une concavité qui reçoit la tête, d'autre part, une convexité qui répond à la cavité.

Facettes inférieures des os de la première rangée.

Fig. 172.

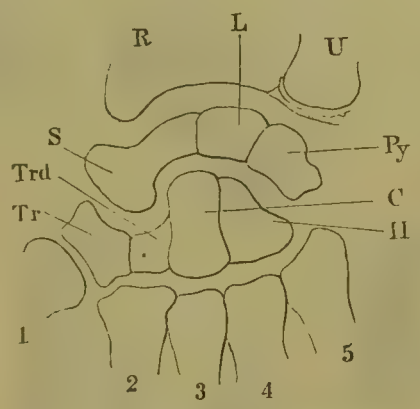

Section verticale et transversale des os du poignet (*).

Fig. 173.

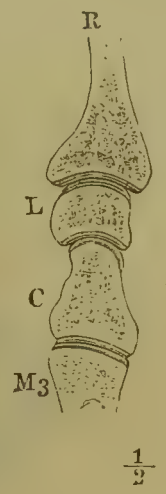

Section antéro-postérieure du poignet (**).

Pour la formation de la cavité qui reçoit la tête, trois facettes, appartenant au scaphoïde, au semi-lunaire et au pyramidal, se réunissent; il en résulte une cavité brisée, ou formée de plusieurs pièces. Le scaphoïde, étant le plus volumineux des os de la première rangée et répondant à lui seul à la moitié la plus convexe de la tête de la deuxième rangée, est plus profondément excavé que les deux autres os; ce qui concourt à lui donner la forme d'une petite nacelle, à laquelle il doit le nom de scaphoïde (σκάφη, barque). Le semi-lunaire, qui répond au sommet de la tête du grand os, offre d'avant en arrière une concavité qui lui a valu le nom d'os semi-lunaire; l'os pyramidal, au contraire, répondant à la partie la moins convexe de la tête articulaire, offre une facette presque plane. Un seul os correspond à la concavité que forment le trapèze et le trapézoïde : c'est le scaphoïde, lequel présente à cet effet une surface convexe.

Cavité à surface brisée.

Ainsi, *les facettes inférieures des os de la première rangée sont concaves et, en outre, la facette inférieure du scaphoïde est concave dans une partie, et convexe dans le reste de son étendue.*

Caractères des facettes inférieures de la première rangée.

3° Que les os de la première rangée du carpe s'articulent entre eux par des facettes planes (*fig.* 172). Les facettes par lesquelles le scaphoïde et le semi-lunaire se correspondent, sont très-petites; celles que s'opposent le semi-lunaire et le pyramidal, sont plus considérables. Comme le semi-lunaire et le pyramidal, placés à la partie moyenne de la rangée, s'articulent entre eux, et que, d'autre part, le semi-lunaire s'articule avec le scaphoïde, et le pyramidal avec le pisiforme, il s'ensuit que les deux os moyens de la rangée offrent chacun deux facettes latérales, ce qui leur fait quatre facettes articulaires.

Les facettes latérales sont planes.

Le scaphoïde, qui est l'os le plus externe de la première rangée, s'articule en dedans avec le semi-lunaire; en dehors, il présente une apophyse saillante,

Apophyse du scaphoïde.

(*) R, radius. — U, cubitus. — S, scaphoïde. — L, semi-lunaire. — Py, pyramidal. — Tr, trapèze. — Td, trapézoïde. — C, grand os. — H, os crochu. — 1er, 2e, 3e, 4e et 5e métacarpiens.

(**) Elle passe par le radius R, l'os semi-lunaire L, le grand os C, et le 3e métacarpien. Le bord palmaire est celui où se trouvent les lettres.

très-facile à sentir au travers des téguments, et qui accroît par sa présence la profondeur de la gouttière antérieure du carpe. Cette éminence constitue l'*apophyse externe supérieure du carpe* (Ts).

Facettes antérieures concaves.

Facettes postérieures convexes.

4° Que les os de la première rangée du carpe, faisant partie, en avant, de la concavité, en arrière, de la convexité que présente le carpe, offrent des facettes antérieures beaucoup moins étendues que les facettes postérieures ; les unes et les autres servent à des insertions ligamenteuses et présentent des inégalités.

Fig. 174.

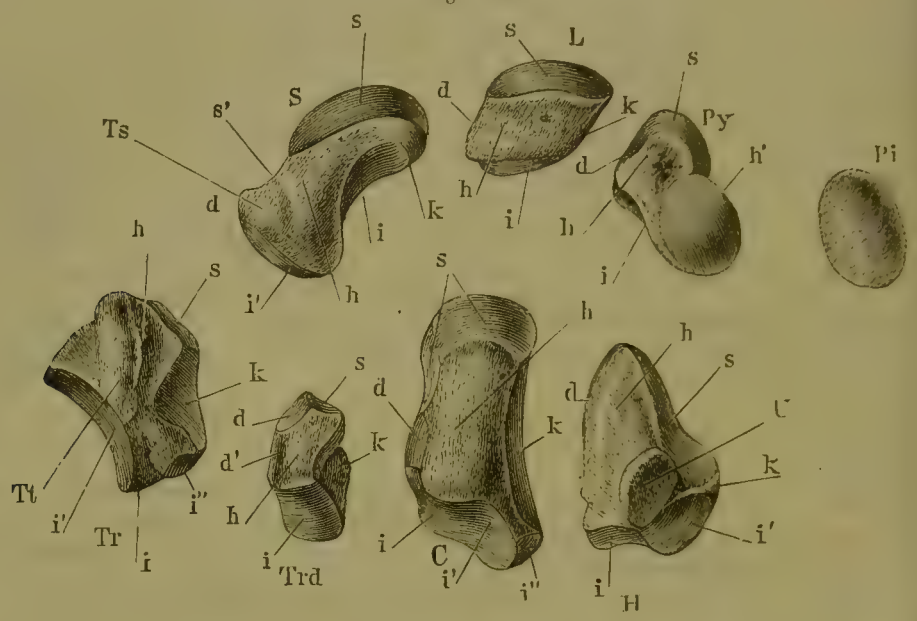

Os du carpe, vus par leur face palmaire (*).

Pisiforme.

Quant au *pisiforme* (Pi); il est hors de rang et ne présente qu'une seule facette articulaire, qui répond à une facette correspondante du pyramidal. Tout le reste de sa surface est destiné à des insertions ligamenteuses et tendineuses. Sa forme irrégulièrement arrondie lui a valu le nom de pisiforme. Placé sur un plan antérieur à celui des autres os de la première rangée, il forme l'*apophyse supérieure interne du carpe,* qui est, de toutes les apophyses du carpe, la plus saillante et la plus superficielle. L'os pisiforme donne insertion, en haut, au muscle cubital antérieur, en bas, au court adducteur du petit doigt. A la rigueur, on devrait le considérer comme un os sésamoïde, une espèce de rotule développée sur le trajet du tendon commun au cubital antérieur et au court adducteur du petit doigt.

Fig. 175.

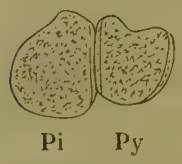

Section antéro-postérieure du pyramidal (Py) *et du pisiforme* (Pi) (*).

Il forme l'apophyse la plus saillante du carpe.

Le pisiforme est un sésamoïde.

B. Os de la seconde rangée, ou rangée métacarpienne. — Les os de cette

(*) *s*, face supérieure. — *i*, face inférieure. — *d*, face externe. — *k*, face interne. — *h*, face palmaire. — *Pi*, pisiforme. — *Py*, pyramidal. — *h'*, facette articulaire pour le pisiforme. — L, semi-lunaire (*os lunatum*). — S, scaphoïde. — *s'*, portion externe, non articulaire, de sa face supérieure. — *i'*, portion externe de sa face inférieure, articulée avec le trapèze et le trapézoïde. — *Ts*, apophyse externe supérieure du carpe. — *Tr*, trapèze. — *Tt*, apophyse du trapèze. — *i'*, facette articulaire du 1er métacarpien. — *i''*, petite facette pour le 2e métacarpien. — *Trd*, trapézoïde. — *d'*, portion inférieure non articulaire de la face externe du trapézoïde. — C, grand os (*os capitatum*). — *i*, petite facette qui s'articule avec le 2e métacarpien. — *i'*, facette du 3e métacarpien. — *i''*, petite facette articulée avec le 4e métacarpien. — H, os crochu (*os hamatum*). — *i*, facette du 4e métacarpien. — *i'*, facette du 5e métacarpien. — U, crochet de l'os unciforme.

rangée sont beaucoup plus volumineux que ceux de la première ; ce sont eux, en effet, qui servent de support aux os du métacarpe. Dans la première rangée, c'est l'os le plus externe, le scaphoïde, qui est le plus volumineux ; dans la seconde, ce sont les deux os les plus internes, le *grand os* et l'*os crochu* ou *unciforme*.

1° Nous avons déjà dit que la seconde rangée oppose à la première une tête et une cavité. La tête brisée est formée presque en entier par une éminence sphéroïdale, *tête du grand os*, supportée par une portion plus étroite qu'on nomme *col* et qui est soutenue elle-même par une partie plus solide, appelée *corps*. Cette tête, qui est comme tronquée en dedans, est complétée dans ce sens par une portion de l'os crochu, os ainsi nommé parce qu'il offre à sa partie antérieure et interne une espèce de crochet (*uncus*, U) concave en dehors, qui retient les tendons fléchisseurs des doigts. La concavité que la seconde rangée oppose à la première, est superficielle, oblongue transversalement et formée par deux os : *a.* par le *trapèze*, os le plus externe de la seconde rangée, muni, en avant, d'un crochet moins considérable que celui de l'unciforme, et en dedans duquel est une gouttière oblique, pour le tendon du radial antérieur : c'est ce crochet qui forme l'éminence ou *apophyse inférieure* et *externe du carpe* (T*t*) ; *b.* par le *trapézoïde*, situé entre le trapèze et le grand os, le plus petit des os de la seconde rangée.

Tête brisée de la deuxième rangée.

Concavité de la deuxième rangée.

Crochet du trapèze.

2° Les os de la seconde rangée, devant s'articuler avec les os du métacarpe, présentent, en bas, des facettes articulaires qui constituent, par leur réunion, une surface extrêmement sinueuse, anguleuse, que les chirurgiens n'ont pas encore tenté de soumettre aux règles de la désarticulation. Le trapèze soutient le premier métacarpien ; le trapézoïde, celui du métacarpien de l'index ou deuxième métacarpien ; le grand os supporte le métacarpien du médius ou troisième métacarpien ; l'os crochu, enfin, s'articule avec le quatrième et le cinquième métacarpien.

Facettes métacarpiennes de la deuxième rangée.

Fig. 176.

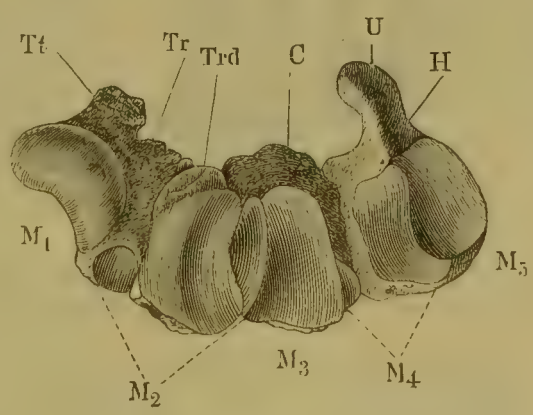

Face inférieure des os de la seconde rangée du carpe (*).

3° Les os de la deuxième rangée s'articulent entre eux par de larges facettes planes, en partie articulaires, en partie non articulaires. Il suit de là que les deux os du milieu, le grand os et le trapézoïde, sont articulaires par quatre de leurs facettes ; les deux facettes non articulaires sont l'une antérieure, étroite et concave, pour faire partie de la concavité de la gouttière, l'autre postérieure, plus considérable et convexe, pour faire partie de la convexité. Quant aux os extrêmes de la deuxième rangée, qui sont le trapèze et l'os crochu, ils n'ont que trois facettes articulaires (1).

Facettes latérales.

* M_1... M_5, surfaces qui s'articulent avec les cinq métacarpiens. — H, os crochu. — U, crochet de l'unciforme. — C, grand os. — T*rd*, trapézoïde. — T*r*, trapèze. — T*t*, apophyse du trapèze.

(1) Telle est la description succincte des huit osselets qui constituent le carpe. On me saura peut-être quelque gré d'avoir épargné aux commençants l'aridité des détails d'une

Nombre des points.

C. Développement des os du carpe. — Tous les os du carpe, sans exception, se développent par un seul point d'ossification.

Époque d'apparition.

L'époque d'apparition des points osseux est tardive dans les os du carpe ; tous sont encore cartilagineux à la naissance. C'est seulement vers la fin de la première année que les cartilages du grand os et de l'os crochu présentent à leur centre un point osseux. De trois à quatre ans, apparaît le point osseux du pyramidal ; de quatre à cinq ans, se montrent les points osseux du trapèze et du semi-lunaire ; de huit à neuf, ceux du scaphoïde et du trapézoïde. Ce n'est que de la douzième à la quinzième année qu'on observe le passage à l'état osseux du cartilage qui représente le pisiforme. De tous les os du squelette, c'est en effet le pisiforme qui est le dernier à s'ossifier.

Le pisiforme est le dernier des os à s'ossifier.

II. — MÉTACARPE.

Formes générales.

Les cinq colonnes osseuses qui s'appuient sur le carpe, constituent le *métacarpe ;* ce sont des os longs, parallèlement disposés, tous construits, à de légères différences près, sur le même modèle. La réunion de ces cinq os représente une sorte de gril quadrilatère, dont les intervalles sont déterminés par la disproportion de volume qui existe entre le corps et les extrémités de ces os. On donne à ces intervalles, qui sont remplis par des muscles, le nom d'*espaces inter-osseux* (1).

Espaces interosseux métacarpiens.

Fig. 177

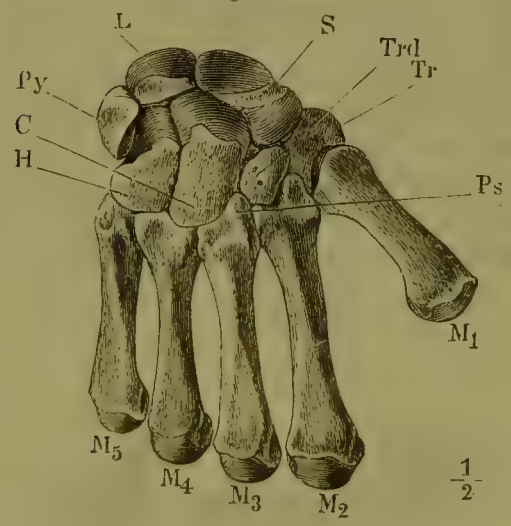

Face dorsale du carpe et du métacarpe (*).

Les métacarpiens sont au nombre de cinq, distingués par les noms numériques de *premier*, *second*, etc. Il n'y a d'uniformité parfaite ni dans la situation, ni dans la longueur, ni dans la forme de ces os. Le premier, ou métacarpien du pouce, est situé sur un plan antérieur à celui qu'occupent tous les autres ; au lieu de leur être parallèle, il est dirigé obliquement en dehors et en bas ; d'où il résulte que l'espace interosseux qui le sépare du second métacarpien, est triangulaire. Cette disposition rend possible le mouvement d'opposition du pouce, qui est le trait caractéristique de la main.

(*) *Py*, pyramidal. — L, semi-lunaire. — S, scaphoïde. — H, os crochu. — C, grand os. — *Trd*, trapézoïde. — *Tr*, trapèze. — M_1..... M_5, métacarpiens. — *Ps*, apophyse styloïde du 3e métacarpien.

description minutieuse, où j'aurais parlé successivement de chacune des six facettes de chacun de ces os, sans donner aucun point d'appui à la mémoire. Je puis assurer que je n'ai jamais bien compris le carpe avant de l'avoir étudié de la manière que j'indique, les os étant en place, soit sur une main montée artificiellement, soit sur une main fraîche ; et pourtant j'avais acquis l'habitude de distinguer parfaitement ces os les uns des autres, les os de la main droite de ceux de la main gauche, voire même le pisiforme droit du pisiforme gauche, distinction que Bertin, l'homme du monde qui a le mieux et le plus étudié les os, regardait comme une chose impossible.

(1) La même disposition donne lieu à l'espace interosseux qui sépare le radius du cubitus, et le tibia du péroné.

Du reste, le métacarpe présente une *face palmaire* ou antérieure, concave transversalement, légèrement concave de haut en bas, et répondant à la *paume de la main;* une *face dorsale*, convexe, *dos de la main* ; un *bord externe* ou *radial*, court, oblique, dirigé en dehors et en bas, et répondant au pouce ; un *bord cubital*, court et droit, qui répond au petit doigt; une *extrémité supérieure* ou *carpienne,* qui forme une ligne articulaire extrêmement sinueuse, pour s'accommoder à la ligne articulaire opposée du carpe; une *extrémité inférieure* ou *digitale,* constituée par cinq têtes aplaties d'un côté à l'autre, ou mieux par cinq condyles destinés à s'articuler avec les doigts correspondants. Cette extrémité inférieure forme une ligne articulaire non continue, curviligne, à convexité inférieure, à laquelle le premier métacarpien est en quelque sorte étranger, vu sa situation hors de rang.

Faces du métacarpe. Bords. Extrémités

Les métacarpiens présentent des caractères généraux, qui les différencient de tous les autres os, et des caractères propres qui les distinguent les uns des autres.

A. Caractères généraux des métacarpiens. — Les métacarpiens (*fig.* 177) sont des os longs ; ils en ont la forme et la structure. Comme tels, ils présentent à considérer un *corps* et deux *extrémités*.

Les métacarpiens sont des os longs.

1° Le *corps* est prismatique et triangulaire, légèrement recourbé suivant sa longueur, de manière à offrir une concavité qui répond à la face palmaire, et une convexité qui répond à la face dorsale de la main.

Des *trois faces* que présente le corps, deux sont latérales et répondent aux espaces interosseux; la troisième, qui répond au dos de la main, est convexe et recouverte par les tendons des muscles extenseurs.

Des *trois bords,* deux sont latéraux; le troisième est antérieur et répond à la paume de la main.

2° L'*extrémité supérieure* ou *carpienne,* très-renflée, présente cinq facettes, dont deux à insertion ligamenteuse, l'antérieure et la postérieure, et trois articulaires.

Des *trois facettes articulaires*, l'une, supérieure ou terminale, répond à une facette correspondante d'un des os du carpe ; les deux autres facettes, taillées sur les parties latérales de l'extrémité, s'articulent avec les facettes correspondantes des métacarpiens voisins. Pour quelques-uns des métacarpiens, les facettes latérales sont doubles de chaque côté.

Fig. 178.

Face antérieure du métacarpien et des phalanges du doigt indicateur.

Fig. 179.

Section verticale antéro-postérieure du métacarpien et des phalanges du pouce (*).

Extrémité supérieure. Facettes carpiennes. Facettes latérales ou métacarpiennes.

Parmi les facettes latérales, il faut bien distinguer celles qui sont destinées à s'articuler avec les os du carpe, entre lesquels quelques-uns des métacarpiens sont comme enchâssés, de celles qui sont exclusivement destinées à l'articulation des métacarpiens entre eux. L'extrémité supérieure du métacarpe présente

* M_1, 1er métacarpien. — Os, os sésamoïde.

Facettes antérieure et postérieure.

d'ailleurs une disposition uniforme quant aux facettes dorsale et palmaire, la facette dorsale étant très-large, la facette palmaire beaucoup plus étroite. Cette disposition, que nous verrons beaucoup plus prononcée au métatarse, est très-favorable à la solidité de l'engrenage.

Extrémité digitale. Condyle.

3° L'*extrémité inférieure* ou *digitale* des métacarpiens présente une tête aplatie d'un côté à l'autre, c'est-à-dire un *condyle* oblong d'avant en arrière, beaucoup plus étendu dans le sens de la flexion que dans le sens de l'extension, creusé, en dedans et en dehors, d'un enfoncement, derrière lequel est une saillie rugueuse pour l'insertion des ligaments latéraux.

A l'aide de la description qui précède, on distinguera facilement les os métacarpiens de tous les autres os du corps humain ; on peut dire, en effet, que ce sont de petits os longs en miniature. Il ne sera pas bien difficile de les distinguer des phalanges, qui sont également des os en raccourci, mais ayant d'autres caractères bien tranchés.

Existe-t-il des caractères qui puissent faire distinguer les métacarpiens les uns des autres ? C'est ce que nous allons examiner.

Premier métacarpien.

B. Caractères différentiels des métacarpiens. — 1° Le *premier métacarpien* se distingue des autres par les caractères suivants : il est *le plus court* et *le plus volumineux* ; son *corps* est *aplati* d'avant en arrière, à la manière des phalanges ; aussi a-t-il été rangé tour à tour parmi les phalanges et parmi les os du métacarpe. Nous le considérons comme appartenant au métacarpe, non-seulement parce qu'il est lié aux autres métacarpiens par des muscles interosseux, mais encore parce que son extrémité inférieure ou digitale ressemble aux extrémités digitales des autres métacarpiens. Toutefois, nous devons reconnaître qu'il présente dans son développement une circonstance qui tend à établir son analogie avec les phalanges. L'*extrémité carpienne* du premier métacarpien offre une disposition particulière : concave d'avant en arrière, elle est convexe transversalement et s'articule avec le trapèze, dont la configuration est en rapport avec la sienne.

Il a été rangé parmi les phalanges.

Extrémité carpienne.

Fig. 180.

Métacarpien et phalanges du pouce (*).

Ainsi, *longueur moindre, volume plus considérable et aplatissement antéro-postérieur du corps, surface articulaire supérieure concave et convexe en sens opposés, absence de facettes articulaires latérales* : tels sont les caractères qui peuvent toujours faire reconnaître le premier métacarpien.

Deuxième, troisième et quatrième métacarpiens.

2° Il existe plusieurs caractères propres à différencier le *deuxième*, le *troisième* et le *quatrième métacarpien*. Nous nous contenterons de dire que le deuxième et le troisième métacarpien se distinguent du quatrième par leur longueur : ils débordent, en effet, ce dernier de toute l'étendue de leur extrémité inférieure. Ils le surpassent aussi d'environ un tiers en volume et en poids.

3° Le *troisième métacarpien* se distingue du second par son volume plus considérable, en rapport avec celui du médius, qu'il soutient, et par la forme de son extrémité supérieure, dont le bord postérieur présente, au côté externe, une apophyse très-saillante (*apophyse styloïde*, Ps), à laquelle s'insère le deuxième radial externe. Le troisième se distingue encore du deuxième en

(*) Os, os sésamoïdes.

ce qu'il présente à son extrémité supérieure *deux facettes latérales*, tandis que le deuxième métacarpien n'en présente qu'une.

4° Le *cinquième métacarpien* est, après le premier, le plus court de tous ; il se distingue, d'ailleurs, du premier par l'exiguïté de ses autres dimensions. Il se — Cinquième métacarpien.

Fig. 181.

Deuxième métacarpien vu du côté interne (*).

Fig. 182.

Face interne du 3e métacarpien (**).

Fig. 183.

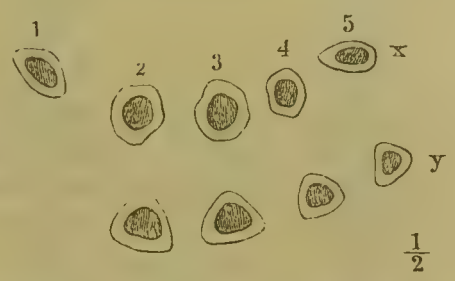

Sections transversales du corps des métacarpiens (***).

distingue du quatrième, avec lequel il a le plus de rapport, par sa longueur un peu moindre, par la présence d'une *facette articulaire sur un seul des côtés* de son extrémité supérieure ou carpienne, par l'existence, à son côté interne, d'une apophyse d'insertion très-saillante, pour le muscle *cubital postérieur*. — Sa brièveté. — Son apophyse.

Résumé des connexions. — Les métacarpiens s'articulent entre eux, avec les os du carpe et avec les premières phalanges des doigts correspondants.

Conformation intérieure. — Les métacarpiens ont la structure des os longs : celluleux à leurs deux extrémités, ils sont compactes à la partie moyenne, qui est creusée d'un canal médullaire à dimensions peu considérables.

Développement. — Les os du métacarpe se développent chacun par *deux points d'ossification* ; un pour le corps et l'extrémité supérieure, un pour l'extrémité inférieure ou carpienne. — Deux points d'ossification.

Le premier métacarpien, qui, par plusieurs caractères de sa conformation, a beaucoup d'analogie avec les phalanges, s'en rapproche encore par son mode de développement. En effet, des deux points d'ossification qui lui appartiennent, l'un apparaît dans le corps de l'os, l'autre dans l'extrémité supérieure ; disposition opposée à celle qui s'observe dans les autres métacarpiens, et analogue à celle qui se voit aux phalanges. — Le premier métacarpien se développe à la manière des phalanges.

L'apparition du point osseux du corps des métacarpiens a lieu du quarantième au cinquantième jour de la vie intra-utérine. A la naissance, le corps des métacarpiens est presque complétement ossifié ; mais les extrémités sont encore cartilagineuses. Ce n'est qu'à l'âge de deux ou trois ans qu'apparaît un point osseux dans l'extrémité inférieure des quatre derniers métacarpiens, ainsi que dans l'extrémité supérieure du premier. En général, l'extrémité supérieure des quatre derniers métacarpiens et l'extrémité inférieure du premier sont envahies par les progrès de l'ossification du corps. Cependant j'ai vu, dans quelques cas, — Époque d'apparition. — Rarement trois points d'ossification.

(*) *, facette latérale interne. — **, dépression pour l'insertion des ligaments.

(**) Ps, apophyse styloïde. — *, facette latérale interne. — **, dépression dans laquelle s'insèrent les ligaments.

(***) x, au voisinage de leur extrémité supérieure ; — y, au voisinage de leur extrémité inférieure.

un germe osseux particulier pour ces extrémités ; ce qui faisait trois noyaux osseux pour chaque métacarpien.

Époque de la réunion.

La réunion de l'extrémité inférieure des quatre derniers métacarpiens au corps de ces os n'a guère lieu que de dix-huit à vingt ans ; il en est de même de la réunion du point osseux de l'extrémité supérieure du premier métacarpien. Dans le cas où l'extrémité supérieure des quatre derniers métacarpiens et l'extrémité inférieure du premier se développent par un point spécial, leur réunion est beaucoup plus hâtive.

III. — DES DOIGTS.

Organes essentiels de la préhension, les doigts offrent une longueur, une épaisseur et une mobilité très-remarquables, surtout si on les compare aux orteils, qui sont leurs analogues dans le membre abdominal.

Des trois phalanges.

Chaque doigt représente une pyramide, composée de trois colonnes superposées ; la base de la pyramide répond au métacarpe ; deux renflements ou nœuds répondent à la jonction des colonnes, qui portent le nom de *phalanges*. Les trois colonnes successivement décroissantes qui composent chaque doigt, sont distinguées par les noms numériques de *première, deuxième* et *troisième phalange*. La première, s'articulant avec le métacarpe, a reçu le nom de *phalange métacarpienne ;* la seconde, celui de *phalange moyenne ;* la troisième, qui soutient l'ongle, a été appelée *phalange unguéale*. Le pouce seul n'a que deux phalanges, l'unguéale et la métacarpienne. Chaussier a encore donné aux phalanges les noms de *phalange*, *phalangine* et *phalangette*, en procédant de la base des doigts vers leur extrémité. Ces dénominations lui ont été d'un grand secours pour la désignation méthodique des muscles des doigts.

Le pouce n'a que deux phalanges.

Caractères généraux.

A. Première phalange. — La première phalange, malgré sa brièveté, appartient à la classe des os longs par sa forme et surtout par sa texture ; elle présente : 1° un *corps*, ayant la forme d'un demi-cylindre coupé suivant son axe, légèrement recourbé sur lui-même dans le sens de sa longueur, de manière à offrir une concavité antérieure ; il est cylindroïde à sa face dorsale, que recouvrent les tendons des muscles extenseurs, plan ou plutôt légèrement canaliculé en avant, où il loge, en partie, les tendons des muscles fléchisseurs. Ses bords tranchants donnent attache à la gaîne destinée aux tendons de ces muscles ; 2° une *extrémité supérieure* ou *métacarpienne*, oblongue transversalement, creusée d'une petite cavité glénoïde, pour recevoir la tête ou plutôt le condyle du métacarpien correspondant ; 3° une *extrémité inférieure*, formant une poulie articulaire.

Corps.

Extrémités.

Fig. 184.

Section transversale de la première phalange de l'indicateur.

Tels sont les caractères généraux de la première phalange. Ils offrent des modifications suivant le doigt auquel appartient la phalange qu'on examine. Ainsi, la première phalange la plus longue est celle du médius ; viennent ensuite celles de l'index et de l'annulaire. La première phalange du pouce est la plus volumineuse, proportionnellement à sa longueur. La première phalange du petit doigt est la plus grêle ; elle est aussi la plus courte, après celle du pouce.

Caractères différentiels des premières phalanges.

Caractères généraux.

B. Deuxième phalange. — La deuxième phalange ne diffère de la première que par ses dimensions moindres et par la configuration de son extrémité supérieure, où l'on voit deux facettes articulaires concaves, séparées l'une de l'autre

par une saillie antéro-postérieure, le tout pour s'accommoder à la trochlée que présente l'extrémité inférieure de la première phalange. Les bords de cette phalange sont épais et rugueux en haut, où ils donnent insertion à la languette tendineuse du fléchisseur superficiel des doigts. Le pouce n'a pas de seconde phalange.

Fig. 185.

Doigt indicateur vu de profil.

Fig. 186.

Section transversale de la seconde phalange de l'indicateur.

Fig. 187.

Face dorsale du doigt indicateur.

Caractères généraux.

C. Troisième phalange. — Cet os, auquel on attache tant d'importance en histoire naturelle (1), soutien de la partie cornée dont est armée l'extrémité des doigts chez les animaux, soutien de l'ongle chez l'homme, offre la conformation suivante : il commence par une extrémité supérieure oblongue transversalement, tout à fait semblable à l'extrémité supérieure de la deuxième phalange; il va d'abord se rétrécissant, à la manière d'un cône, puis il s'élargit beaucoup, en s'aplatissant d'avant en arrière, et se termine enfin par une sorte de fer à cheval, rugueux en avant, où il soutient la pulpe du doigt, lisse en arrière, et comme dentelé à sa circonférence.

Caractères différentiels.

La phalange unguéale du pouce est d'un volume beaucoup plus considérable que celle de tous les autres doigts; celle du médius vient ensuite; les phalanges unguéales de l'index et de l'annulaire sont à peu près de même volume; celle du petit doigt est la plus grêle. Du reste, il est fort difficile de distinguer les phalanges de la main droite de celles de la main gauche.

Nombre de points d'ossification.

D. Développement des phalanges. — Les phalanges se développent par *deux points* d'ossification : un pour le corps et l'extrémité inférieure à la fois, un pour l'extrémité supérieure. Ce mode de développement est commun aux premières, deuxièmes et troisièmes phalanges.

Ordre d'apparition.

C'est du quarantième au cinquantième jour de la vie fœtale qu'apparaît successivement dans la première, la deuxième et la troisième phalange le point osseux du corps. L'ordre de succession n'est pas assujéti à des règles certaines. On trouve, en général, des points osseux dans les phalanges unguéales à la même époque que dans les phalanges métacarpiennes, et antérieurement aux phalanges moyennes. Ce n'est que quelque temps après la naissance, de trois à sept ans, qu'apparaît successivement dans la première, la deuxième et la troisième phalange le point osseux de l'extrémité supérieure. Le point épiphysaire des troisièmes phalanges se montre assez généralement avec celui des secondes.

Époque de réunion.

La réunion des épiphyses au corps de l'os n'a lieu que de dix-huit à vingt ans.

§ 5. — DÉVELOPPEMENT GÉNÉRAL DU MEMBRE THORACIQUE.

Le membre thoracique est remarquable, chez le fœtus et chez l'enfant, par

(1) Voyez mémoire de Duméril intitulé : *Dissertation sur la dernière phalange dans les mammifères.* La phalange unguéale, présentant des configurations diverses, accommodées à l'instinct de l'animal, peut servir à elle seule à déterminer, non-seulement la famille, mais encore le genre auquel l'animal appartient.

Précocité du développement.

l'étendue de ses dimensions, qui sont relativement beaucoup plus considérables qu'elles ne le seront chez l'adulte. Ce développement précoce du membre thoracique est surtout sensible quand on le compare au développement tardif du membre abdominal; la disproportion qui en résulte, est en raison inverse de l'âge, c'est-à-dire d'autant plus grande que l'âge est moins avancé.

Ce n'est pas seulement quant aux dimensions générales, mais encore à beaucoup d'autres égards que le membre thoracique du fœtus diffère de celui de l'adulte. Ainsi :

De l'os du bras chez le fœtus.

1° L'humérus offre un volume relatif plus grand à ses deux extrémités, qui sont encore totalement cartilagineuses. La différence, toutefois, ne m'a pas paru aussi considérable qu'on l'a prétendu. L'extrémité inférieure de l'os est surtout remarquable par le volume du condyle, qui fait une saillie très-prononcée à la partie antérieure et proémine beaucoup au-devant de la trochlée humérale.

De l'avant-bras chez le fœtus.

2° A l'avant-bras, l'extrémité supérieure du radius est située beaucoup plus en avant que chez l'adulte, ce qui est en rapport avec la disposition que nous venons d'indiquer pour le condyle de l'humérus. Cette circonstance mérite d'être notée avec soin, parce qu'elle joue le rôle de cause prédisposante dans les luxations en avant de la tête du radius, les ligaments qui la retiennent en arrière luttant beaucoup plus difficilement contre sa tendance à s'échapper à la partie antérieure : aussi les déplacements incomplets de la tête du radius sont-ils relativement bien plus fréquents chez l'enfant que chez l'adulte.

Du carpe.

3° Le carpe, complétement cartilagineux à la naissance, présente autant de cartilages distincts qu'il doit posséder d'os dans la suite.

Du métacarpe.

4° Le métacarpe, au contraire, est déjà ossifié longtemps avant la naissance. Mais c'est principalement aux phalanges que s'observe cette rapidité de développement, qui est commune, d'ailleurs, à toute l'extrémité thoracique.

Les courbures des os existent chez le fœtus.

Bichat me paraît avoir beaucoup exagéré les changements qui s'opèrent dans les os par suite des progrès de l'âge. Je me suis assuré que la torsion de l'humérus, les courbures du radius et du cubitus et l'espace interosseux existent chez le nouveau-né tout aussi bien que chez l'adulte, et à peu de chose près dans les mêmes proportions.

B. — Des membres abdominaux.

Les membres abdominaux se divisent, de même que les membres thoraciques, en quatre parties, qui sont : le *bassin*, la *cuisse*, la *jambe* et le *pied*.

§ 1. — DU BASSIN.

Idée générale du bassin.

Nous avons vu des arcs osseux naître des parties latérales de la colonne dorsale, pour former le thorax ; de même, des parties latérales de la colonne sacrée naissent deux os, larges comme tous les os qui servent à limiter des cavités ; ces os se portent de dedans en dehors, comme des espèces d'ailes qui, se rétrécissant et se recourbant d'arrière en avant, puis de dehors en dedans, viennent s'articuler entre elles sur la ligne médiane : ce sont les *os coxaux* ou *os des hanches*, appelés aussi *os innominés*, *os des îles*, *os iliaques*. L'enceinte osseuse qu'ils interceptent, s'appelle *bassin* (*lepvis*), et c'est sans doute à sa vaste échancrure anté-

rieure, à son évasement supérieur et à son rétrécissement inférieur qu'elle doit d'avoir été comparée au vase qui porte ce nom dans nos usages domestiques. Appendice de la grande cavité abdominale, le bassin est destiné à loger, à protéger et à soutenir un grand nombre d'organes, en particulier une portion des organes de la digestion et des voies urinaires, tous les organes internes de la génération, des vaisseaux et nerfs très-importants ; en même temps il transmet aux extrémités inférieures le poids qu'il a reçu de la colonne vertébrale. Quatre os le constituent, savoir : deux sur la ligne médiane, le sacrum et le coccyx, que nous connaissons déjà ; un de chaque côté, l'*os coxal*. La description des os du bassin se réduira donc pour nous à celle des os coxaux.

Le bassin est un appendice de la cavité abdominale.

Des os qui le constituent.

I. — OS COXAUX.

Les plus volumineux de tous les os larges du squelette, d'une dimension en quelque sorte colossale dans l'espèce humaine, larges et triangulaires en arrière, en forme d'ailes curvilignes, qui ont reçu les noms d'*ilion, os iliaques*, les *os coxaux* (de *coxa*, hanche) se rétrécissent tout à coup en augmentant singulièrement d'épaisseur, et c'est au niveau de cette portion épaisse et rétrécie qu'ils se contournent sur eux-mêmes et se creusent à leur face externe d'une grande cavité articulaire, la *cavité cotyloïde* (Fa, *fig.* 188). De cette cavité, qui est comme la partie centrale de l'os, partent deux colonnes, l'une antérieure, l'autre postérieure. La première colonne se dirige en dedans et en bas ; d'abord épaisse, prismatique et triangulaire (*branche horizontale* ou *corps du pubis*), elle se rétrécit à mesure qu'elle devient plus interne, puis se recourbe de haut en bas, à angle droit et s'aplatit en s'amincissant d'avant en arrière (*branche descendante du pubis*) ; tandis que la colonne postérieure, prismatique et triangulaire, plus épaisse que la précédente, née de la partie postérieure et inférieure de la cavité cotyloïde, d'abord dirigée en bas et en arrière (*corps de l'ischion*), se recourbe brusquement à angle aigu, s'aplatit d'avant en arrière en s'amincissant, se dirige de bas en haut et de dehors en dedans (*branche ascendante de l'ischion*), devient de plus en plus grêle, et va se continuer avec la branche descendante de la première colonne. Il suit de là que ces deux colonnes anguleuses, dont la première porte le nom de *pubis*, et dont la seconde est désignée sous celui d'*ischion*, interceptent une ouverture, un trou très-considérable, qu'on appelle *trou ovale*. Telle est l'idée la plus générale et la plus vraie que l'on puisse donner de ces os irréguliers, quadrilatères, profondément échancrés, tordus sur eux-mêmes, de telle sorte qu'ils semblent composés de deux parties, l'une supérieure, triangulaire, en forme d'aile aplatie de dehors en dedans, et l'autre inférieure, aplatie d'avant en arrière, deux parties séparées l'une de l'autre par une portion rétrécie, sur laquelle est creusée la cavité cotyloïde. Les anciens anatomistes décrivaient séparément trois portions dans l'os coxal, l'*ilion*, le *pubis* et l'*ischion*. Il est vrai que ces trois pièces ne se réunissent qu'assez tard ; mais nous ne devons les considérer que comme des points d'ossification, et conséquemment leur description isolée doit être renvoyée à l'histoire de l'ostéogénie.

Forme générale des os coxaux.

Ilion.

Cavité cotyloïde.

Pubis.

Ischion.

Trou ovale.

On considère aux os coxaux une *face externe* ou *fémorale*, une *face interne* ou *pelvienne* et une *circonférence* (1).

Face fémorale.

(1) Pour mettre cet os en position, il faut diriger en dehors la face creusée à sa partie moyenne d'une cavité hémisphérique, directement en bas la profonde échancrure que présente le rebord de cette cavité, et en avant la plus grêle des branches qui partent de ce rebord.

1° *Face externe* (*fig.* 188 et 189). Cette face présente les objets suivants :

Cavité cotyloïde.

a. Au niveau de la portion rétrécie qui unit la moitié supérieure de l'os coxal à la moitié inférieure, on trouve la *cavité cotyloïde* (de κοτύλη, vase, écuelle, *acetabulum*, Fa). Cette cavité, de forme hémisphérique, destinée à recevoir la tête du fémur, sur laquelle elle se moule, est la plus profonde de toutes les cavités articulaires ; elle regarde obliquement en bas, en dehors et un peu en avant, et présente à sa partie centrale une dépression assez considérable, à surface non articulaire, remplie de graisse dans l'état frais, se prolongeant en bas jusqu'à une échancrure dont il va être parlé ; cette dépression porte le nom d'*arrière-fond de la cavité cotyloïde* (*fossa acetabuli*, Fa).

Fig. 188.

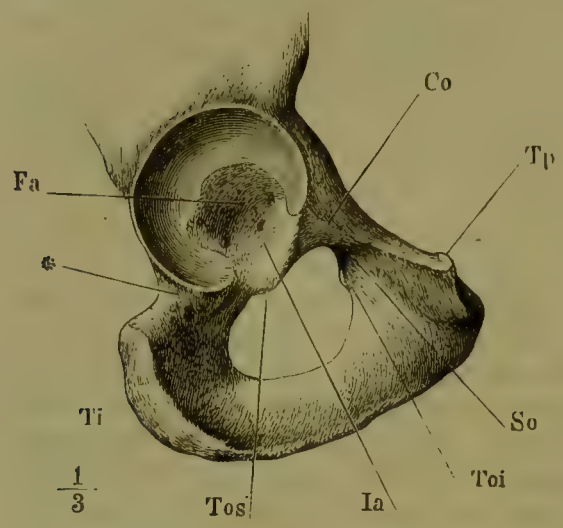

Portion inférieure de l'os coxal ; face externe (*).

Son arrière-fond.

Le pourtour de la cavité cotyloïde représente un bord tranchant, qui a reçu le nom de *sourcil cotyloïdien*. Ce rebord est sinueux ; il offre trois échancrures, ou plutôt une forte échancrure et deux légères dépressions. Des deux dépressions, l'une est interne, l'autre, externe ; quant à l'échancrure *incisura acet.*, Ia), elle est située en bas, à l'extrémité d'une ligne verticale qui couperait la cavité cotyloïde en deux parties égales (1) ; très-profonde et convertie en trou par un ligament, cette échancrure, destinée à laisser passer les vaisseaux qui pénètrent dans la cavité cotyloïde, se continue, en haut, avec l'arrière-fond de cette cavité, dont la portion recouverte de cartilage se trouve réduite à un anneau ouvert en bas et plus large à sa partie moyenne qu'à ses deux extrémités.

Sourcil cotyloïdien. Échancrures cotyloïdiennes.

Immédiatement au-dessous de la cavité cotyloïde, on trouve une gouttière horizontale, profonde, intermédiaire à la cavité cotyloïde et à la tubérosité de l'ischion, et destinée au glissement et à la réflexion du tendon du muscle obturateur externe ; c'est la *gouttière sous-cotyloïdienne* (*, *fig.* 188). Au-dessus de la cavité cotyloïde est une autre gouttière superficielle, *gouttière sus-cotyloïdienne*, destinée à l'insertion de la capsule fibreuse et d'une expansion fibreuse qui porte le nom de *tendon réfléchi* du muscle droit antérieur de la cuisse.

Gouttières sus et sous-cotyloïdiennes.

b. La portion de la face externe de l'os coxal qui est située au-dessus de la cavité cotyloïde, est très-large et présente une surface triangulaire duleuse, inclinée en bas, qu'on a appelée assez improprement *fosse iliaque externe* (*fig.* 189). On y trouve d'arrière en avant, 1° une convexité ; 2° une concavité, qui occupe les deux tiers environ de la fosse et sur laquelle se voit un des conduits nourriciers principaux de l'os ; 3° une seconde convexité ; 4° enfin une concavité légère.

Fosse iliaque externe.

(*) Fa, cavité cotyloïde. — Ia, échancrure cotyloïde. — Co, crête pubienne. — Tp, épine du pubis. — So, gouttière sous pubienne. — Tos, tubercule obturateur supérieur. — Toi, tubercule obturateur inférieur. — Ti, tubérosité ischiatique. — *, gouttière sous-cotyloïdienne.

(1) La disposition de la surface articulaire a été étudiée avec grand soin par E. Weber, ainsi que nous le dirons à l'occasion de l'articulation de la hanche.

La fosse iliaque externe est parcourue par deux lignes courbes à insertion musculaire : l'une, *postérieure*, improprement appelée *ligne demi-circulaire supérieure* (linea glutæa post., *Lgp*), commence à la partie supérieure de l'échancrure sciatique, pour se porter directement en haut, à la crête iliaque ; l'autre, *antérieure*, beaucoup plus considérable, improprement nommée *ligne demi-circulaire inférieure* (*Lga*), part également de l'échancrure sciatique, se porte de bas en haut et d'arrière en avant, en décrivant une courbe à concavité antérieure, pour venir se terminer près de l'extrémité antérieure de la crête iliaque, qu'elle longe. Toute la portion de la fosse iliaque externe qui est en arrière de la ligne demi-circulaire postérieure, est rugueuse et donne attache au muscle grand fessier ; toute la portion comprise entre les deux lignes donne attache au moyen fessier ; tout ce qui est en avant de la ligne demi-circulaire inférieure, donne attache au petit fessier (1).

Lignes demi-circulaires. Postérieure ou supérieure. Antérieure ou inférieure.

c. Au-dessous de la cavité cotyloïde, la face fémorale de l'os coxal présente le *trou sous-pubien*, improprement nommé trou obturateur (*foramen obturatorium*, *So*), le plus considérable de tous les trous du squelette, ayant une forme ovalaire chez l'homme, d'où le nom de *trou ovale*, une forme triangulaire chez la femme, où il est plus petit. Ce trou a son plus grand diamètre dirigé obliquement de haut en bas et de dedans en dehors. Il présente à sa partie supérieure et antérieure la *gouttière sous-pubienne* (sulcus obtur., *So*, *fig.* 188), obliquement dirigée d'arrière en avant et de dehors en dedans. Cette gouttière, qui donne passage à des vaisseaux et à des nerfs présente deux *lèvres* : l'*une antérieure*, qui se continue avec la demi-circonférence externe du trou sous-pubien, l'*autre postérieure*, qui se continue avec la demi-circonférence interne. Les deux moitiés de la circonférence du trou sous-pubien, en effet, au lieu de se réunir en

Trou sous-pubien.

Fig. 189.

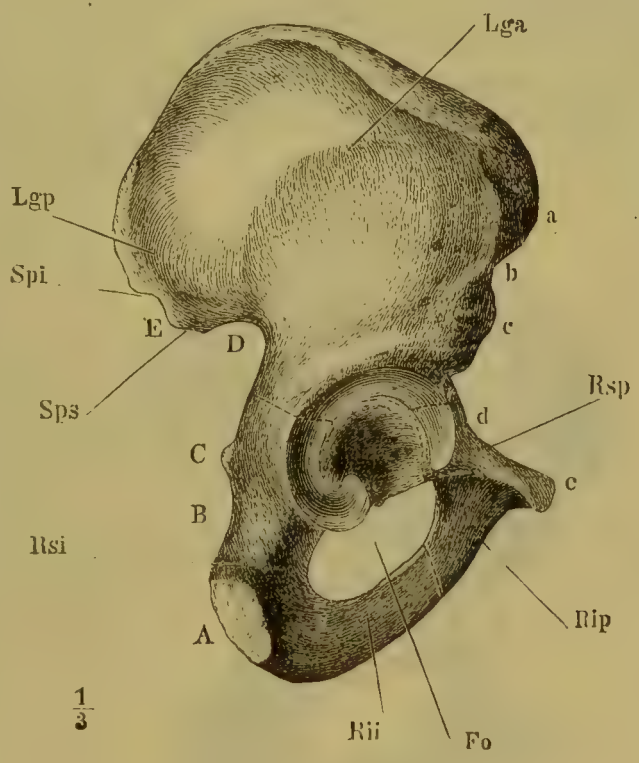

Face externe de l'os coxal (homme) (*).

Gouttière sous-pubienne.

(*) *a*, épine iliaque antérieure et supérieure. — *b*, petite échancrure iliaque. — *c*, épine iliaque antérieure et inférieure. — *d*, grande échancrure iliaque. — *e*, angle du pubis. — A, tubérosité ischiatique. B, petite échancrure sciatique. — C, épine sciatique. — D, grande échancrure sciatique. — E, symphyse sacro-iliaque. — *Lga*, ligne demi-circulaire antérieure. — *Lgp*, ligne demi circulaire postérieure. — *Fo*, trou ovale — *Rsp*, branche horizontale du pubis. — *Rip*, branche descendante du pubis. — *Rii*, branche ascendante de l'ischion. — *Rsi*, corps de l'ischion. — *Sps*, épine iliaque postérieure et supérieure. *Spi*, épine iliaque postérieure et inférieure.

(1) Ces lignes demi-circulaires, et surtout l'antérieure ou inférieure, sont ordinairement peu prononcées.

haut, passent, l'interne, en arrière, l'externe, en avant, laissant entre elles un intervalle qui constitue la gouttière.

Pourtour du trou sous-pubien.

En dedans du trou sous-pubien est une surface quadrilatère, plus large en haut qu'en bas, oblongue dans le sens vertical, inégale, pour l'insertion de plusieurs des muscles de la cuisse. Le pourtour du trou sous-pubien est d'ailleurs formé, en haut, par le corps du pubis, en dedans par la branche descendante du pubis et par la branche ascendante de l'ischion, en dehors et en bas, par le corps de l'ischion, en dehors et en haut, par la cavité cotyloïde.

Crête du détroit supérieur. Fosse iliaque interne.

2° La *face interne* ou *pelvienne* (*fig.* 190) de l'os coxal est concave et regarde en haut et en avant par sa moitié supérieure, en arrière et en dedans par sa moitié inférieure ; elle est divisée en deux portions, l'une supérieure, l'autre inférieure, par une *crête saillante* (crista ileo-pectinea, *Cip*), oblique de haut en bas et d'arrière en avant, qui forme la plus grande partie du *détroit supérieur du bassin*. Tout ce qui est au-dessus de cette ligne, constitue la *fosse iliaque interne*, véritable fosse, quoique peu profonde, large et triangulaire, dirigée en haut, en dedans et en avant. La fosse iliaque interne est lisse dans toute son étendue et tapissée par le muscle iliaque, qui y prend toutes ses insertions ; elle est percée d'un trou nourricier, variable pour sa situation et ses dimensions précises, et qui ne répond nullement à celui qu'on remarque dans la fosse iliaque externe.

Au-dessous de la crête oblique du détroit supérieur, on voit, en procédant de dedans en dehors : *a.* une surface lisse, quadrilatère, qui répond à la vessie et donne insertion au muscle obturateur interne ; *b.* l'orifice postérieur du trou ovale et de la gouttière sous-pubienne (*So*) ; *c.* plus en dehors, une surface quatrilatère, large en haut, étroite en bas, véritable plan incliné dirigé de haut en bas, de dehors en dedans et d'arrière en avant, qui répond au fond de la cavité cotyloïde et que recouvrent les muscles obturateur interne et releveur de l'anus ; *d.* tout à fait en arrière, une surface raboteuse, appartenant à la *tubérosité iliaque* (*Ti*), et une surface articulaire, dite *auriculaire* (facies auricularis, *Fa*) en raison de sa forme, l'une et l'autre destinées à l'articulation sacro-iliaque.

Orifice postérieur du trou ovale ou sus-pubien.

Tubérosité iliaque. Surface auriculaire.

Fig. 190.

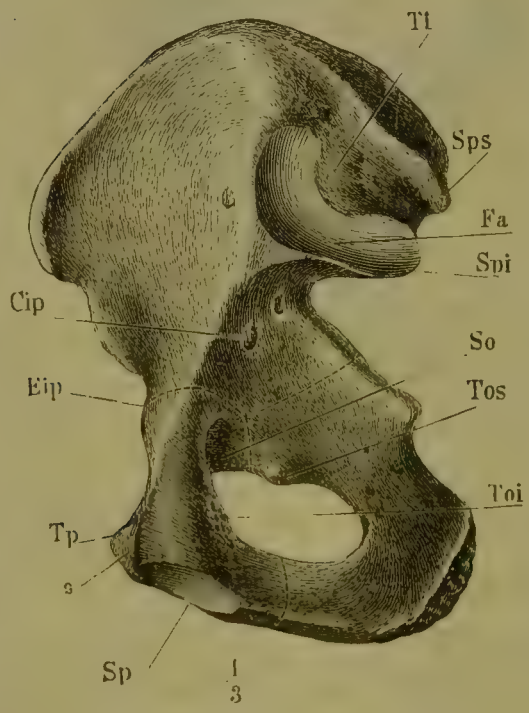

Face interne de l'os coxal(*).

3° *Circonférence.* Elle est formée de *quatre bords* et présente *quatre angles.*

a. Le *bord antérieur* de l'os coxal forme une vaste échancrure, qui présente, de dedans en dehors : 1. l'*angle du pubis*, sur lequel nous reviendrons ; 2. l'*épine du pubis* (tuberc. pubis, *Tp*).

Angle, épine du pubis.

(*) *Cip*, crête pectinéale. — *Eip*, éminence ilio-pectinée. — *Tp*, épine du pubis. — *s*, petite surface triangulaire formant la face supérieure de la paroi antérieure du bassin. — *Sp*, surface articulaire. — *Toi*, tubercule obturateur inférieur. — *Tos*, tubercule obturateur supérieur. — *So*, gouttière sous-pubienne. — *Spi*, épine iliaque postérieure et inférieure. — *Fa*, surface auriculaire. — *Sps*, épine iliaque postérieure et supérieure. — *Ti*, tubérosité iliaque.

dont la saillie est mesurée par la force du muscle pectiné, des tendons du muscle grand droit de l'abdomen et des deux premiers adducteurs ; en outre, elle donne attache au pilier externe de l'anneau inguinal et à l'extrémité interne de l'arcade fémorale. L'intervalle qui sépare l'épine de l'angle du pubis, répond à la portion inférieure de l'anneau inguinal; 3. une surface lisse, inclinée en avant, concave, ayant la forme d'un triangle dont la base serait en dehors ; cette surface, que couvre le *muscle pectiné*, présente un bord antérieur, qui fait suite à la lèvre antérieure de la gouttière sous-pubienne, et un bord postérieur, qui fait partie du détroit supérieur. Ce dernier bord, saillant et comme tranchant, prend le nom de *crête du pubis* (*Cip*), *crête pectinéale* (*pecten*). Plus en dehors est l'éminence *ilio-pectinée* (*Eip*), qui donne attache au muscle petit psoas, quand il existe, à laquelle s'insère constamment un gros faisceau du muscle iliaque, et qui me paraît proportionnelle, pour la saillie, à la force de ce faisceau ; cette éminence, qui établit la limite entre l'os ilion et le pubis, sépare la surface pectinéale d'une coulisse très-remarquable, dans laquelle glissent les muscles psoas et iliaque réunis. C'est à l'éminence ilio-pectinée que répond l'artère fémorale ; *c'est là qu'il faut comprimer ce vaisseau perpendiculairement à cette surface*, c'est-à-dire en bas et en arrière.

Surface et crête pectinéales.

Éminence ilio-pectinée.

Coulisse du muscle psoas-iliaque.

Toute la portion du bord antérieur que nous venons d'examiner, est oblique de dedans en dehors et de bas en haut. A partir de la coulisse du psoas iliaque, ce bord devient vertical ; on y remarque, toujours en procédant de bas en haut : 1. l'*épine iliaque antérieure et inférieure* (*Sai*, *fig.* 191), apophyse à insertion musculaire, proportionnelle à la force du muscle droit antérieur, dont le tendon réfléchi s'insère, en dehors de cette apophyse, dans le sillon raboteux qui contourne le sourcil cotyloïdien et que nous avons décrit sous le nom de gouttière sus-cotyloïdienne ; 2. plus haut, une échancrure (*b*, *fig.* 189), dans laquelle passent quelques filets nerveux et qui sépare l'épine iliaque antérieure et inférieure de l'*épine iliaque antérieure et supérieure* (*Sas*). 3. Celle-ci, toujours facile à sentir à travers la peau, forme l'angle supérieur et antérieur de l'os, l'extrémité antérieure de la crête iliaque, et donne attache aux muscles couturier, fascia-lata, moyen fessier, et à l'extrémité externe de l'arcade fémorale.

Épine iliaque antérieure et inférieure.

Fig. 191.

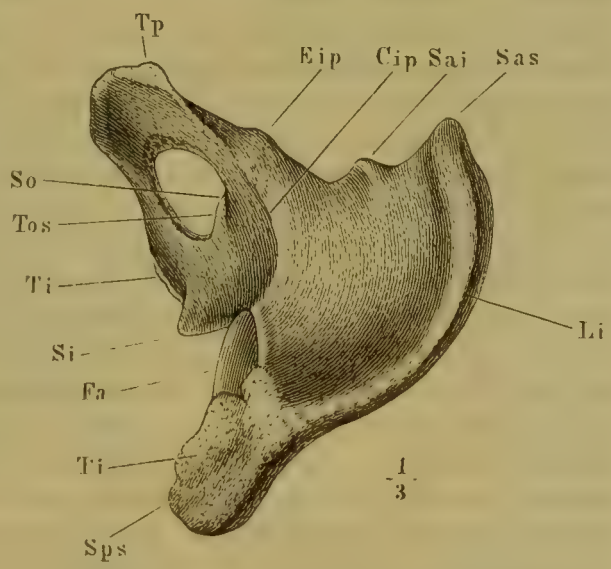

Os iliaque (d'un bassin de femme) vu par en haut (*).

Épine iliaque antérieure et supérieure

b. Le *bord postérieur* (*fig.* 189), qui regarde en même temps en bas, est bien plus profondément échancré que l'antérieur ; son échancrure, *échancrure sciati-*

Échancrure sciatique.

(*) *Tp*, épine du pubis. — *Eip*, éminence ilio-pectinée. — *Cip*, crête pectinéale. — *Sai*, épine iliaque antérieure et inférieure. — *Sas*, épine iliaque antérieure et supérieure. — *Li*, interstice de la crête iliaque. — *Sps*, épine iliaque postérieure et supérieure. — *Ti*, tubérosité iliaque. — *Fa*, surface auriculaire. — *Si*, épine sciatique. — *Tos*, tubercule obturateur supérieur. — *So*, gouttière sous-pubienne.

que (D), qui forme la principale partie de la grande *échancrure sacro-sciatique*, est inégalement divisée en deux portions par une apophyse aiguë et tranchante, appelée *épine sciatique* (C); la portion supérieure de l'échancrure, qui constitue l'échancrure proprement dite, est destinée au passage du grand et du petit nerf sciatique, des artères fessière, ischiatique et honteuse interne, et du muscle pyramidal; la portion de l'échancrure qui est au-dessous de l'épine (B), beaucoup plus petite que celle qui est au-dessus, est couverte de cartilage dans l'état frais et sert à la réflexion du muscle obturateur interne. L'épine sciatique donne insertion, en dehors, au muscle jumeau supérieur, en dedans, au muscle ischio-coccygien, à son sommet, au petit ligament sacro sciatique; elle est un peu déjetée en dedans. Peut-elle être déjetée, renversée de manière à imprimer sa trace sur la tête du fœtus? Je ne le pense pas. Ce bord se termine en avant, à son angle de réunion avec le bord inférieur ou pubien, par une grosse tubérosité, appelée *tubérosité de l'ischion* (A), qui forme l'angle inférieur et postérieur de l'os coxal et donne insertion à presque tous les muscles postérieurs de la cuisse, ainsi qu'au grand ligament sacro-sciatique; c'est sur cette grosse tubérosité que repose le corps dans la station assise.

Épine sciatique.

Gouttière de réflexion du muscle obturateur interne.

Tubérosité de l'ischion.

c. Le *bord supérieur* est constitué par la *crête iliaque*; convexe, extrêmement épais, surtout en avant et en arrière, recourbé en *S* italique, rugueux, il donne insertion, par sa lèvre externe, à l'aponévrose fascia-lata, au grand oblique et au grand dorsal; par son interstice, au petit oblique; par sa lèvre interne, au transverse et au carré des lombes. Ce bord est d'une épaisseur inégale dans les différents points de sa longueur : en arrière, à la réunion des trois quarts antérieurs avec le quart postérieur, il se renfle prodigieusement, pour donner insertion aux muscles sacro-lombaire, long dorsal et grand fessier. Il se termine postérieurement par deux éminences, appelées *épines iliaques postérieures*, séparées l'une de l'autre par une échancrure, et distinguées en *supérieure* (*Sps*), très-épaisse, qui donne attache à un ligament et au tendon principal d'origine du muscle sacro-lombaire, et en *inférieure* (*Spi*),, qui répond au sommet de la facette articulaire de l'os coxal (*fig.* 190).

Crête iliaque.

Épines iliaques postérieures.

d. Le *bord inférieur* ou *pubien*, qui regarde en même temps en dedans, est le plus court; il forme, avec le bord antérieur, un angle droit, *appelé angle du pubis* (*c*, *fig.* 189). Ce bord se dirige d'abord obliquement en bas et en arrière, puis se déjette en dehors. La première portion, comprise dans le plan vertical antéro-postérieur, est articulaire, épaisse, elliptique, et forme, par son articulation avec la même partie du côté opposé, la *symphyse du pubis*. La seconde portion, bien plus oblique chez la femme que chez l'homme, constitue un des bords de l'arcade pubienne; elle donne attache au corps caverneux et à ses muscles, aux muscles transverse du périnée, droit interne et grand adducteur de la cuisse.

Angle du pubis.

Portion articulaire du bord pubien.

Portion oblique.

e. Les *quatre angles*, déjà mentionnés à l'occasion des bords, sont divisés en *deux antérieurs*, l'un supérieur, épine iliaque antérieure et supérieure, l'autre inférieur, angle du pubis, et *deux postérieurs*, l'un supérieur, épine iliaque postérieure et supérieure, l'autre inférieur, tubérosité de l'ischion.

Conformation intérieure. — De même que tous les os larges, l'os de la hanche est composé d'une couche de substance spongieuse couverte de deux lames de tissu compacte; il est mince au niveau de l'arrière-fond de la cavité cotyloïde et dans la partie centrale de l'ilium, où il est demi-transparent; il est, au contraire, extrêmement épais à sa circonférence, ainsi qu'on l'observe à la

Conformation intérieure.

crête iliaque, à la partie supérieure et postérieure de la cavité cotyloïde, à la partie articulaire du pubis et surtout à la tubérosité de l'ischion.

Résumé des connexions. — L'os coxal s'articule avec son semblable, avec le sacrum et avec le fémur.

Développement des os coxaux. — L'os coxal se développe par *trois points* d'ossification *primitifs* et *cinq points complémentaires.* Nombre de points d'ossification.

a. Les trois points d'ossification primitifs, distincts jusqu'à une époque très-avancée, ont été décrits à tort par les anatomistes anciens et par quelques modernes comme autant d'os particuliers, sous les noms d'*ilium*, de *pubis* et d'*ischion*. L'*ilium* comprend la partie supérieure de la cavité cotyloïde et la partie évasée en forme d'aile recourbée et triangulaire qui la surmonte. Le *pubis* comprend la partie interne de la cavité cotyloïde, la colonne horizontale, prismatique et triangulaire appelée corps du pubis, qui limite en haut le trou sous-pubien, et la branche descendante, verticale, aplatie d'avant en arrière, qui limite en dedans le même trou sous-pubien, branche descendante du pubis. L'*ischion* comprend la partie inférieure de la cavité cotyloïde, une colonne verticale très-épaisse, prismatique et triangulaire, corps de l'ischion, qui constitue à sa partie inférieure la tubérosité de l'ischion et limite en dehors le trou sous-pubien, et une branche ascendante, oblique de dehors en dedans, aplatie d'avant en arrière, qui limite en dedans et en bas le trou sous-pubien et va joindre la branche descendante du pubis : c'est la *branche ascendante de l'ischion.*

Partie appelée ilium. Partie appelée pubis. Partie appelée ischion.

Les limites de ces trois pièces sont marquées, avant le développement complet, par trois lignes cartilagineuses, réunies en Y au fond de la cavité cotyloïde (*fig.* 189), qui est le lieu de réunion des trois points osseux primitifs. Ce mode de développement de l'os coxal n'a pas peu contribué à faire admettre cette loi d'ostéogénie que nous avons exposée dans les généralités, savoir, que lorsqu'il existe une cavité articulaire sur un os qui se développe par plusieurs points d'ossification, c'est cette cavité qui est le lieu de réunion des points osseux. Limites de ces trois parties.

b. Comme points d'ossification complémentaires, nous indiquerons : 1. le point d'ossification du fond de la cavité cotyloïde, signalé par Serres (1). Ce point représente un Y; 2. l'épiphyse dite marginale, qui occupe toute la longueur de la crête iliaque, qu'elle constitue; 3. l'épiphyse de la tubérosité de l'ischion, qui se prolonge le long de la branche ascendante; 4. et 5. deux épiphyses qui ne me paraissent pas constantes : l'une, occupant l'épine iliaque antérieure et inférieure; l'autre, plus rare encore, occupant l'angle du pubis. Point d'ossification complémentaire.

C'est par l'ilium que commence l'ossification de l'os coxal; en second lieu, vient l'ischion; en troisième lieu, le pubis. Le point osseux de l'ilium apparaît au cinquantième jour de la vie fœtale; celui de l'ischion, à la fin du troisième mois; celui du pubis, à la fin du cinquième. Ordre d'apparition.

A la naissance, l'ossification de l'os coxal est très-peu avancée; la cavité cotyloïde est en grande partie cartilagineuse. La branche ascendante de l'ischion et la branche descendante du pubis, ainsi que toute la circonférence de l'ilium, sont encore cartilagineuses. De treize à quinze ans, ces trois pièces se soudent entre elles. A la même époque, apparaissent les points d'ossification secondaires, Ossification à la naissance. Ordre de soudure.

(1) Ce point d'ossification a été regardé à tort comme le vestige de l'os propre aux animaux à bourse ou marsupiaux et connu sous le nom d'*os marsupial;* car, d'après les observations de Cuvier, cette quatrième pièce existe chez les marsupiaux eux-mêmes, au fond de la cavité cotyloïde. L'os marsupial est un os surajouté, qui soutient la bourse de ces animaux.

qui se réunissent successivement aux points primitifs. De dix-huit à vingt ans, cette réunion est effectuée; l'épiphyse de la crête iliaque reste seule séparable jusqu'à l'âge de vingt-deux, vingt-quatre et même vingt-cinq ans.

II. — BASSIN EN GÉNÉRAL.

Les deux os coxaux, solidement unis entre eux, encore plus solidement unis au sacrum, circonscrivent une grande cavité, dont toutes les dimensions, l'inclinaison, les axes, les détroits, en un mot, les moindres circonstances anatomiques ont été étudiées avec un soin tout particulier par les accoucheurs et constituent, en effet, la base de leur art.

Situation. 1° *Situation.* — Chez l'adulte de taille ordinaire (1), le bassin occupe, en général, la partie moyenne du corps; chez l'enfant nouveau-né, et à plus forte raison dans le cours de la gestation, il est bien au-dessous de la partie moyenne, et même, à une certaine époque de la vie fœtale, lorsque les extrémités inférieures ne sont encore que des mamelons, il occupe la partie inférieure du corps.

Quant à sa situation relative, le bassin termine en bas le tronc; il est situé entre la colonne vertébrale, qui porte sur sa partie postérieure, et les fémurs, qui s'articulent avec ses parties latérales; disposition importante, en vertu de laquelle le bassin offre au centre de gravité, en avant, une large base de sustentation.

Forme générale. 2° *Forme générale.* — Le bassin (*pelvis*) est une grande cavité symétrique, ayant la forme d'un cône tronqué, largement et profondément échancrée en avant et qui termine inférieurement la cavité abdominale, dont elle peut être considérée comme une dépendance. Ses *dimensions*, étudiées d'une manière générale, sont beaucoup plus considérables dans l'espèce humaine que dans toutes les autres espèces animales, ce qui tient à la destination de l'homme à l'attitude bipède; elles sont plus considérables chez la femme que chez l'homme, à cause de la part qu'elle prend à l'acte de la génération, la tête du fœtus devant traverser la filière de son bassin. La saillie des hanches, chez la femme, est telle que les crêtes iliaques débordent les deux plans verticaux antéro-postérieurs passant par le moignon de l'épaule, tandis que, chez l'homme, le bassin est compris en dedans de ces mêmes plans latéraux. En général, la stature influe peu sur les dimensions du bassin, et les petites femmes accouchent tout aussi aisément, souvent même plus aisément que les femmes d'une taille élevée. Chez le fœtus et l'enfant nouveau-né, le bassin est très-peu développé; il obéit, en cela, aux mêmes lois que les extrémités inférieures; aussi n'oppose-t-il jamais d'obstacle à l'accouchement. Au reste, nous allons revenir tout à l'heure sur ces dimensions d'une manière plus particulière.

Dimensions.

La stature influe peu sur les dimensions du bassin.

Différences sexuelles. 3° *Différences dans les deux sexes.* — Le bassin est, sans contredit, de toutes les parties du squelette, celle qui présente les plus grandes différences dans les deux sexes. Si l'œil le plus exercé peut quelquefois se tromper sur la détermination du sexe d'un individu dont on présente, soit la tête, soit le thorax, soit les extrémités, l'erreur n'est pas possible lorsqu'il s'agit du bassin. Ces différences tiennent essentiellement à la destination de la femme relative à l'accouchement, destination qui nécessite dans la cavité pelvienne des dimensions

(1) Chez les individus de haute sature, le milieu du corps répond à la partie inférieure du bassin, chez ceux de petite stature, à la partie supérieure.

beaucoup plus considérables que chez l'homme. On peut exprimer ces différences sexuelles d'une manière générale par la proposition suivante : *Le bassin de l'homme l'emporte sur celui de la femme par la prédominance de ses diamètres verticaux; le bassin de la femme l'emporte par la prédominance de ses diamètres horizontaux.* Ainsi, qu'on mesure comparativement dans les deux sexes l'intervalle qui sépare les crêtes iliaques, les épines iliaques antérieures et supérieures, les trous sous-pubiens, on verra que les dimensions transversales sont plus considérables chez la femme que chez l'homme. Il en est de même des dimensions antéro-postérieures, ce dont il est facile de s'assurer en mesurant la distance qui sépare la symphyse pubienne de l'angle sacro-vertébral, et le trou sous-pubien de la symphyse sacro-iliaque du côté opposé. Nous devons ajouter que chez la femme, *a.* les fosses iliaques sont plus larges, plus déjetées en dehors, d'où la saillie des hanches; *b.* la crête iliaque est moins contournée en *S* italique; *c.* l'intervalle qui sépare l'angle du pubis de la cavité cotyloïde est plus considérable, d'où, en partie, la saillie des grands trochanters et un écartement plus grand des fémurs; *d.* le droit supérieur est plus ample, plus rapproché de l'ellipse; *e.* la courbure du sacrum est plus profonde et plus régulière; *f.* les tubérosités de l'ischion sont plus écartées; la symphyse pubienne a moins de hauteur et le trou sous-pubien est triangulaire; *g.* l'arcade du pubis est arrondie, large et arquée, tandis qu'elle est plus étroite chez l'homme; enfin, chez la femme, le bord interne des branches ascendantes de l'ischion est plus déjeté en dehors, pour présenter une face et non point un bord à la tête du fœtus, pendant l'accouchement.

Prédominance des diamètres transversaux chez la femme.

Prédominance des diamètres antéro-postérieurs chez la femme.

Autres caractères différentiels du bassin de la femme.

4° *Régions.* — On considère au bassin, comme à toutes les cavités, une *surface externe* et une *surface interne*; ouverte en haut et en bas, cette cavité présente, en outre, une *circonférence supérieure* et une *circonférence inférieure.*

A. Surface externe. — Elle doit être examinée en avant, en arrière et sur les côtés.

1° La *région antérieure du bassin* (*fig.* 192), présente : *a.* sur la ligne médiane, la symphyse pubienne, dont la longueur toujours plus grande chez l'homme

Symphyse pubienne.

Fig. 192.

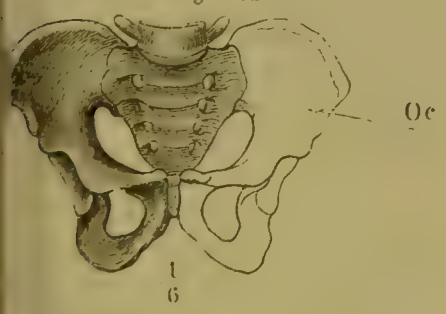

Bassin de l'homme, avec la 5e vertèbre lombaire, vu par devant (*).

Fig. 193.

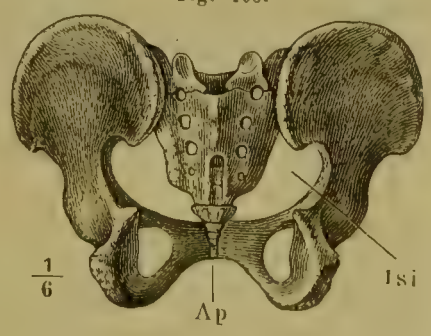

Bassin de la femme, vu par derrière (**).

une chez la femme, varie entre 35, 40 et 50 millimètres, et qui représente une petite colonne verticale. La direction de la symphyse est oblique de haut en bas et d'avant en arrière, et fait avec l'horizon un angle d'environ 45 degrés. Cette direction est particulière à l'espèce humaine, car chez les animaux, sui-

Sa direction.

(*) Oc, os coxal.

(**) Ap, arcade pubienne. — Isi, échancrure sacro-sciatique.

Branche descendante du pubis. Trou sous-pubien.

vant la remarque de Cuvier, elle est horizontale; *b.* de chaque côté, la branche descendante du pubis, irrégulièrement quadrilatère, et destinée à des insertions musculaires multipliées; *c.* en dehors de la colonne pubienne, le trou sous-pubien.

Crête et gouttières sacrées.

2° La *région postérieure* (*fig.* 193) présente : *a.* sur la ligne médiane, la crête sacrée; *b.* sur les côtés, les gouttières sacrées, très-profondes en haut, attendu que la partie postérieure de l'os iliaque, débordant le sacrum en arrière, augmente considérablement la profondeur de ces gouttières. Dans les gouttières sacrées se voient les trous sacrés postérieurs, les deux rangées de saillies qui correspondent aux apophyses articulaires et aux apophyses transverses des fausses vertèbres du sacrum, ainsi que la partie postérieure de l'articulation sacro-iliaque.

Trous sacrés postérieurs.

Régions latérales.

3° Les *régions latérales* sont formées par les fosses iliaques externes, par la cavité cotyloïde et, au-dessous de cette cavité, par une portion considérable du corps de l'ischion.

Division du bassin en deux parties distinctes.

B. Surface interne. — Elle est divisée en deux portions : l'une supérieure, évasée, qui constitue le *grand bassin* (*marge du bassin*), l'autre inférieure, plus étroite, qu'on appelle *petit bassin*. Ces deux portions de la même cavité sont séparées l'une de l'autre par un relief circulaire, formé en grande partie par la crête oblique que nous avons dit établir inférieurement la limite de la fosse iliaque interne. Le plan que circonscrit cette ligne saillante circulaire, porte le nom de *détroit supérieur du petit bassin.*

Grand bassin.

Le *grand bassin* présente, en avant, une vaste échancrure, en arrière, l'*angle sacro-vertébral* ou *promontoire*, sur les parties latérales, les fosses iliaques internes, qui représentent, de chaque côté, un plan incliné, propre à diriger en dedans, en avant et en bas le poids des viscères qui reposent sur ces fosses (1).

Petit bassin.

Le *petit bassin* est une cavité rétrécie à ses deux ouvertures, qui portent le nom de *détroits*, évasée à sa partie moyenne, désignée sous celui d'*excavation.* Nous examinerons donc l'ouverture supérieure ou le *détroit supérieur du bassin,* son ouverture inférieure ou *détroit inférieur,* et sa partie moyenne ou son *excavation.*

Forme du détroit supérieur. Circonférence du détroit supérieur.

1° Le *détroit supérieur* (*fig.* 194) a une forme irrégulièrement circulaire, qui a été comparée tantôt à un ovale, tantôt à une ellipse, tantôt à un triangle curviligne, sans qu'aucune de ces comparaisons puisse donner une idée nette de sa configuration. Sa circonférence est constituée par le relief que forme le bord antérieur de la base du sacrum, puis par la crête oblique de la face interne des os des iles, par la crête pectinéale, et vient se terminer à l'épine du pubis.

Ses quatre diamètres.

On considère au détroit supérieur *quatre diamètres* : un *antéro-postérieur*, un *transverse* et *deux obliques*. Le *diamètre antéro-postérieur* ou *sacro-pubien* est ordinairement de 110 millimètres; le *diamètre transverse*, qui mesure la plus grande largeur transversale du détroit supérieur, est de 135 millimètres; les *deux diamètres obliques*, qui se mesurent de l'éminence ilio-pectinée d'un côté à la symphyse sacro-iliaque du côté opposé, sont de 125 millimètres. Ces mesures sont prises sur un bassin de femme bien conformé. C'est, en effet, principalement chez la femme que l'étendue des diamètres a de l'importance, eu égard à l'accouchement. Chez l'homme, tous les diamètres du détroit supérieur ont une étendue moins considérable que chez la femme.

Détroit inférieur.

2° Le *détroit inférieur*, nommé aussi *détroit périnéal* du petit bassin, présente

(1) Or, c'est en dedans, en avant et en bas qu'ont lieu presque toutes les hernies.

trois vastes échancrures, séparées par trois éminences ; en sorte que, quand on place le bassin sur un plan horizontal, il y repose à la manière d'un trépied. Des trois échancrures, l'une est antérieure : c'est l'*arcade pubienne* ; les deux autres sont latérales et un peu postérieures : ce sont les *échancrures sciatiques*. Se trois échancrures.

L'*arcade pubienne* (*Ap*, *fig.* 193), anguleuse chez l'homme, est arrondie chez la femme, où elle représente une véritable arcade, accommodée à la convexité de l'occipital du fœtus, qui vient correspondre à cette arcade dans la très-grande majorité des accouchements. Elle est formée, de chaque côté, par la branche ascendante de l'ischion, qui est légèrement relevée, de telle manière que la tête du fœtus, à son passage sous l'arcade pubienne au lieu de correspondre à un bord, glisse sur une face, sur une espèce de plan incliné. On a évalué le *diamètre transverse de l'arcade pubienne* à 27 millimètres près de sa partie supérieure, et à 81 millimètres à sa partie inférieure. 1° Arcade pubienne.

Fig. 194.

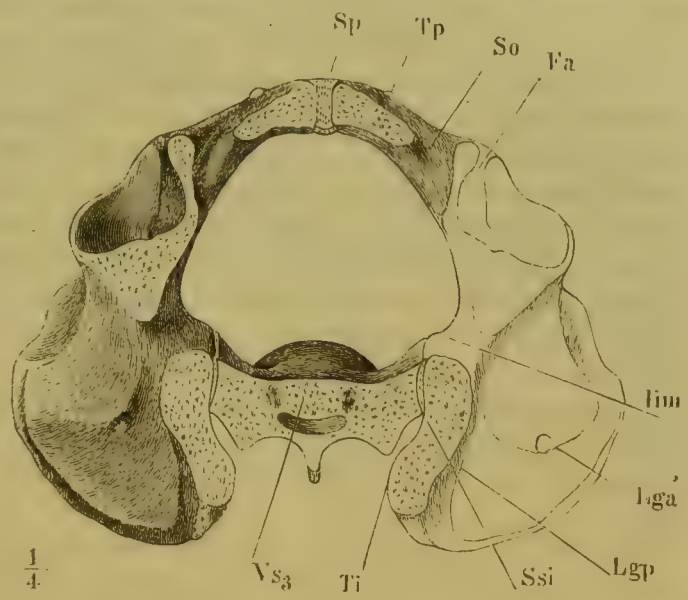

Section d'un bassin de femme suivant un plan parallèle au détroit supérieur (*).

Les deux échancrures latrales, *échancrures sacro-sciatiques*, sont limitées, en arrière, par le sacrum et le coccyx, en avant, par l'ischion. Elles sont très-profondes et s'étendent presque jusqu'au détroit supérieur du petit bassin. 2° Échancrures sacro-sciatiques.

Des trois éminences qui séparent les échancrures, la postérieure est formée par le coccyx, les deux antérieures par les tubérosités ischiatiques, lesquelles sont situées sur un plan de beaucoup inférieur à celui qu'occupe la première ; disposition remarquable, et d'où il résulte que, dans l'attitude assise, le poids du corps repose en totalité snr les tubérosités ischiatiques, et nullement sur l'extrémité du coccyx. Des trois éminences du détroit inférieur.

Les *diamètres du détroit inférieur* ayant, dans les phénomènes de l'accouchement, une importance non moindre que les diamètres du détroit supérieur, on a déterminé avec beaucoup de précision leur étendue. Le *diamètre antéro-postérieur*, nommé aussi *coccy-pubien*, parce qu'il s'étend de la partie postérieure de la symphyse à la pointe du coccyx, est de 110 millimètres ; mais il est variable dans sa longueur à cause de la mobilité du coccyx, et peut aller jusqu'à 123 millimètres. Le *diamètre transverse* ou *bisciatique*, étendu d'une des tubérosités ischiatiques à l'autre, est de 110 millimètres ; celui-là est tout à fait invariable. Les Diamètres du détroit inférieur.

(*) *Sp*, symphyse pubienne. — *Vs*$_3$, troisième vertèbre sacrée. — *Ti*, tubérosité iliaque. — *Ssi*, symphyse sacro-iliaque. — *Lgp*, ligne demi-circulaire postérieure. — *Lga*, ligne demi-circulaire antérieure. *Lim*, grande échancrure sciatique. — *Fa*, cavité cotyloïde. — *So*, gouttière sous-pubienne. — *Tp*, épine du pubis.

deux diamètres obliques, enfin, qui s'étendent du milieu du ligament sacro-sciatique d'un côté à la tubérosité sciatique du côté opposé, ont également 110 millimètres. Ces dimensions, qui sont celles d'un bassin de femme bien conformé, sont moins considérables chez l'homme.

Excavation du petit bassin.

3° L'*excavation* du petit bassin est formée, *a.* en arrière, par la colonne sacro-coccygienne, dont la concavité, variable suivant les sujets, est généralement beaucoup plus profonde chez la femme que chez l'homme. La hauteur de cette colonne est de 123 millimètres; la plus grande profondeur de la concavité qu'elle forme, est de 23 à 27 millimètres; *b.* en avant, l'excavation du petit bassin est constituée par la symphyse et par la partie postérieure des pubis. Le plan que représentent les pubis en arrière, est obliquement dirigé de haut en bas et d'avant en arrière; la hauteur de la symphyse pubienne est de 45 millimètres. En dehors de la surface des pubis, est l'orifice interne du trou sous-pubien; *c.* sur les parties latérales, l'excavation du bassin présente deux plans inclinés, lisses, obliquement dirigés de haut en bas et de dehors en dedans. Ces deux plans, dont la hauteur est à peu près de 9 centimètres et demi, sont bornés, en arrière, par l'échancrure sciatique (1).

Plans inclinés.

C. Circonférence supérieure ou base. — Cette circonférence (*fig.* 192), qui regarde en avant, est formée, en arrière, par l'angle sacro-vertébral, de chaque côté, par le bord supérieur de l'os coxal, en avant, par le bord antérieur du même os.

Échancrure antérieure.

Elle offre : *a. en avant*, une très-vaste échancrure, qui présente, sur la ligne médiane, la partie supérieure de la symphyse pubienne; de chaque côté, en procédant de dedans en dehors, l'épine du pubis, la surface pectinée, l'éminence ilio-pectinée, la coulisse anguleuse destinée aux muscles psoas et iliaque réunis. Dans toute la partie qui vient d'être décrite, le bord de l'échancrure a une direction oblique de bas en haut et de dedans en dehors; mais à partir de la gouttière anguleuse du muscle iliaque, elle devient verticale jusqu'à l'épine iliaque antérieure et supérieure, où elle se termine; *b. en arrière*, l'angle sacro-vertébral et, de chaque côté, une petite échancrure comprise entre la colonne lombaire et la partie postérieure de la crête iliaque; *c.* sur les côtés, la crête iliaque, beaucoup plus déjetée en dehors chez la femme que chez l'homme.

Échancrures postérieures.

Diamètres de la circonférence supérieure.

Les *dimensions* de la circonférence supérieure du bassin, mesurées chez une femme bien conformée, donnent les résultats suivants : 1° de l'épine iliaque antérieure et supérieure d'un côté à celle du côté opposé, 22 à 25 centimètres; 2° du milieu de la crête iliaque d'un côté à celle du côté opposé, 24 à 27 centimètres.

Inclinaison.

D. Inclinaison et axes. — Antérieurement aux recherches de Naegelé, on décrivait le bassin comme lorsqu'il est placé horizontalement sur une table, son ouverture supérieure regardant en haut; de là les dénominations vicieuses de branche horizontale, branche descendante des pubis, branche ascendante de l'ischion. Mais telle n'est point la direction naturelle du bassin : dans la station verticale du corps, l'ouverture supérieure du bassin regarde presque directement en avant.

(1) La présence des deux plans inclinés est très-importante à noter dans la conformation de l'excavation, parce qu'ils jouent un grand rôle dans le mécanisme de l'accouchement. Quant aux diamètres de l'excavation, leur détermination précise n'ayant qu'une médiocre utilité en anatomie, nous renvoyons pour cet objet aux traités d'accouchement.

La *direction du bassin* peut être appréciée parfaitement par celle de deux plans passant, l'un, par le détroit supérieur, l'autre, par le détroit inférieur, ou bien par celle de deux lignes tombant perpendiculairement sur le milieu de ces plans, et appelées *axes* de ces détroits. Axes.

Or, le *plan du détroit supérieur* (X, *fig.* 195) forme avec l'horizon (W) un angle qui varie entre 55 à 65 degrés (moyenne 60°), et la perpendiculaire élevée sur son milieu serait une ligne qui, partant d'un point voisin de l'ombilic, se prolongerait en arrière et en bas de manière à tomber sur la dernière pièce du coccyx. Le *plan du détroit inférieur* (Y) forme avec l'horizon un angle qui varie entre 7 et 27 degrés, suivant que le coccyx est plus ou moins recourbé en avant, et l'axe de ce détroit vient aboutir dans le voisinage de l'angle sacro-vertébral. Plan du détroit supérieur. Plan du détroit inférieur.

Fig. 195.

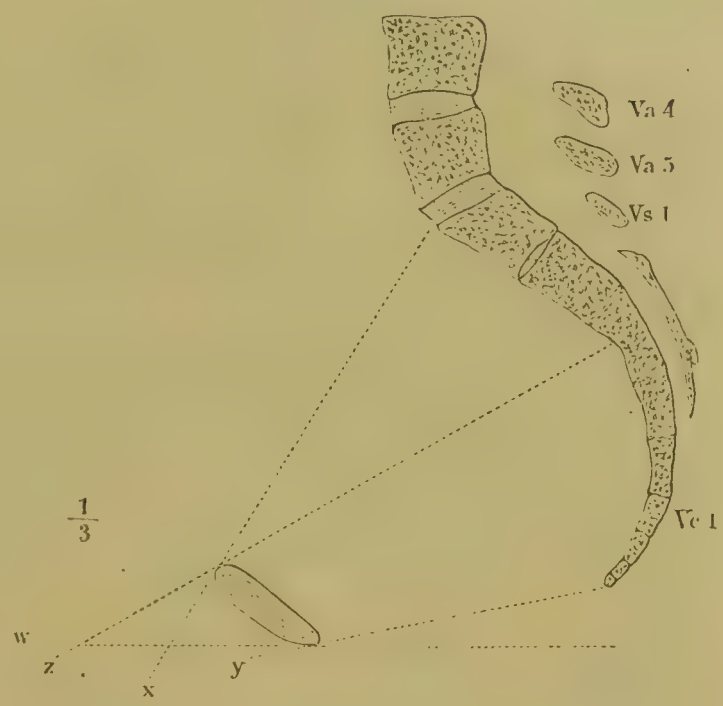

Section antéro-postérieure du bassin de la femme (*).

Des mesures précises ont démontré que l'angle sacro-vertébral se trouve à plus de 7 centimètres au-dessus du bord supérieur de la symphyse pubienne, et qu'un plan horizontal qui partirait de ce bord, couperait la paroi postérieure du bassin entre la deuxième et la troisième pièce du coccyx. La pointe du coccyx est généralement située à 15 ou 16 millimètres au-dessus du sommet de l'arcade pubienne. Mais on a rencontré des cas où elle descendait plus bas, au-dessous même du sommet de cette arcade.

Au reste, l'inclinaison du bassin varie beaucoup suivant les âges et suivant les individus. Très-considérable chez l'enfant, elle diminue à l'époque de la puberté ; ce qui a fait dire à quelques anatomistes que le bassin subit à cet âge une espèce de bascule. Mais rien ne se fait par bascule et comme au hasard dans l'économie. Ce changement de direction, de même que la torsion des os, peut bien être augmenté par des causes mécaniques, mais il est le résultat invariable des lois de l'ossification. Chez le vieillard, l'inclinaison redevient en partie ce qu'elle était chez l'enfant ; la partie supérieure du tronc s'inclinant en avant, dans la vieillesse, les fémurs se fléchissent dans le même sens pour s'opposer à une chute imminente. Il résulte de ce qui précède que chez le fœtus l'obliquité du bassin est en grande partie inhérente à la forme même du bassin ; L'inclinaison est variable selon les âges.

(*) Va_4, Va_5, quatrième et cinquième vertèbres lombaires. — Vs_1, première vertèbre sacrée. — Vc_1, première pièce du coccyx. — W, horizontale. — X, plan du détroit supérieur. — Y, plan du détroit inférieur. — Z, conjuguée normale de Meyer, allant du bord supérieur de la symphyse à une dépression transversale qui se remarque au-dessus du milieu de la troisième vertèbre sacrée. Cette ligne fait avec l'horizontale W un angle de 30°.

tandis que chez le vieillard elle dépend de l'incurvation en avant du tronc, qui tend à prendre une position rapprochée de l'horizontale, comme chez les quadrupèdes.

Importance de l'étude des axes du bassin.

On ne saurait trop appeler l'attention sur les axes du bassin, sans la connaissance desquels on ne pourrait ni comprendre le mécanisme de l'accouchement naturel (car le canal recourbé que présente le bassin, est précisément le trajet que doit suivre l'enfant pour sortir de cette cavité), ni appliquer convenablement la main ou les instruments, dans le cas d'accouchement contre nature. C'est sur la connaissance des deux axes du bassin qu'est fondée la courbure suivant les bords du forceps, devenu, depuis cette importante modification, d'une application si facile et si sûre.

E. Circonférence inférieure. — Elle constitue le détroit inférieur du petit bassin, qui a été décrit.

Lenteur du développement du bassin.

5° *Développement général.* — Le bassin, dans les premiers âges de la vie, participe à l'infériorité de développement que présentent, à cette époque, les membres abdominaux.

Petitesse du bassin chez le fœtus.

Les dimensions du bassin, surtout chez le fœtus et dans les années qui suivent immédiatement la naissance, sont si peu considérables que sa cavité ne saurait recevoir plusieurs des organes qui doivent y être contenus dans la suite; d'où, en grande partie, la saillie considérable que les viscères abdominaux présentent chez le fœtus et chez l'enfant nouveau-né. Cette infériorité de capacité du bassin résulte encore du défaut d'excavation des fosses iliaques, qui ne sont ni tordues, ni excavées, mais qui sont, au contraire, tout à fait planes et droites.

Toutefois, la portion supérieure ou iliaque du bassin est plus développée proportionnellement que la partie inférieure ou cotyloïdienne, sans doute parce que cette dernière portion appartient d'une manière spéciale aux membres pelviens et aux moyens de protection des organes génitaux, toutes parties qui sont à l'état rudimentaire chez le fœtus.

Infériorité relative des diamètres chez le fœtus.

Si nous examinons en détail quelles sont les différences de grandeur, considérées isolément dans les divers diamètres, nous trouvons que les diamètres transverses ont très-peu d'étendue, parce que : 1° en avant, les cavités cotyloïdes sont peu développées et toute la région pubienne est rétrécie; 2° en arrière, les os iliaques sont plus rapprochés l'un de l'autre, à cause du peu de volume du sacrum. Les diamètres antéro-postérieurs paraissent plus longs, précisément en raison du peu de développement des diamètres transverses.

§ 2. — DE L'OS DE LA CUISSE OU DU FÉMUR.

Situation. Volume.

Le *fémur*, os de la cuisse, situé entre le bassin et la jambe, est le plus long et le plus gros de tous les os du squelette. Il est proportionnellement plus volumineux chez l'homme que chez les autres animaux, disposition en rapport avec la destination qu'a cet os de supporter à lui seul le poids du corps dans la station bipède, et de le transmettre à la jambe.

Direction.

Le fémur est obliquement dirigé de haut en bas et de dehors en dedans. Chez la femme, cette obliquité est plus considérable que chez l'homme, à raison de l'écartement plus grand des cavités cotyloïdes. Il en résulte que, séparés par un grand espace supérieurement, les fémurs se touchent presque en bas. Trop d'o-

bliquité nuit à la station et à la progression, et constitue la difformité qui fait qualifier de bancals les individus qui en sont atteints (1).

Le fémur décrit dans le plan antéro-postérieur une courbe à convexité antérieure (*fig.* 200), ce qui laisse, en arrière, une sorte d'excavation, occupée par les muscles nombreux et puissants qui fléchissent la jambe sur la cuisse. Cette courbure, dont le sommet est à la partie moyenne du fémur, explique en grande partie pourquoi les fractures par contre-coup de cet os ont presque toujours lieu à sa partie moyenne; elle est souvent exagérée chez les rachitiques. Courbure antéro-postérieure.

Indépendamment de la courbure antéro-postérieure, l'os est très-légèrement tordu sur lui-même. Cette *courbure de torsion* est en rapport avec la disposition de l'artère fémorale, qui passe d'une face à l'autre, en contournant le corps du fémur. Enfin, à sa partie supérieure, le fémur présente une sorte de coude *angulaire*, sur laquelle nous insisterons plus tard. Courbure de torsion. Coude angulaire de la partie supérieure.

De même que tous les os longs, le fémur peut se diviser en corps et extrémités.

A. *Corps.* Le corps du fémur est prismatique et triangulaire; on lui considère trois faces et trois bords.

1° La *face antérieure* (*fig.* 197), arrondie, présente un aspect cylindroïde; elle est plus large en bas qu'en haut et recouverte par le triceps fémoral. 2° La *face interne*, plane, s'élargit beaucoup inférieurement et devient postérieure; l'artère fémorale, qui répond à cette face, peut être comprimée sur elle vers le tiers moyen de la cuisse. 3° La *face externe*, beaucoup plus étroite que l'interne, est légèrement excavée dans toute sa longueur. La face interne est la face de l'artère fémorale.

Fig. 196.

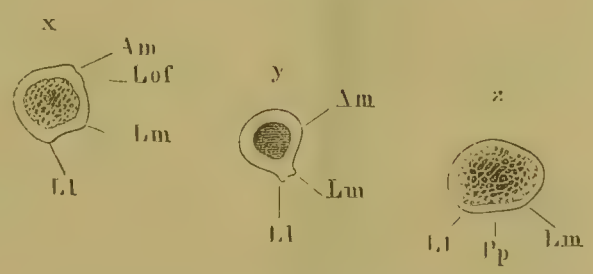

Sections transversales du fémur, suivant les lignes x, y, z *de la figure* 197 (*).

4° Des *trois bords*, l'*interne* et l'*externe* sont arrondis et se distinguent à peine des faces qu'ils séparent. Le *bord postérieur*, au contraire, extrêmement saillant et rugueux, a reçu le nom de *ligne âpre* (crista femoris, *Cf*, *fig.* 198). Cette ligne saillante est divisée en *deux lèvres* (*Ll*, *Lm*, *fig.* 196) et un *interstice*, afin de faciliter l'indication précise des muscles nombreux qui s'y attachent. Bords. Ligne âpre.

La ligne âpre, plus inégale en haut qu'en bas, se bifurque à ses deux extrémités. Des deux branches de la bifurcation supérieure, l'*externe* (*Ll*), extrêmement rugueuse, est quelquefois surmontée d'une apophyse considérable, qui représente une espèce de petit trochanter et va se continuer jusqu'à l'apophyse volumineuse qu'on appelle le grand trochanter. La *branche interne* (*Lm*), moins saillante, se termine, en dedans, à une éminence nommé petit trochanter. Sa bifurcation supérieure.

Des deux branches de la bifurcation inférieure, l'une *externe* se dirige vers la partie externe de l'extrémité inférieure du fémur et se termine à une émi- Sa bifurcation inférieure.

(*) *Am*, bord interne. — *Lm*, lèvre interne de la ligne âpre. — *Ll*, lèvre externe. — *Lof*, ligne oblique du fémur. — *Pp*, espace poplité.

(1) Pour le mettre en position, il faut diriger en haut l'extrémité coudée en potence, en dedans la branche horizontale de cette potence et en arrière l'excavation creusée sur une des faces de cette branche.

nence au-dessous de laquelle est une petite dépression où s'insère le muscle jumeau externe. La *branche interne* s'efface presque totalement dans le lieu où

Fig. 197.

Face antérieure du fémur (*).

Fig. 198.



Fémur vu par derrière (**).

passe l'artère fémorale; cette ligne reparaît un peu plus bas et se termine, de même que l'externe, à une éminence très-prononcée, destinée à l'insertion du

(*) *Cp*, tête. — *Cl*, col. — *Trmj*, grand trochanter. — *Lof*, ligne oblique. — *Am*, bord interne. — *El*, tubérosité externe. — *Em*, tubérosité interne.

(**) *Cp*, Tête. — *Fc*, fossette du ligament rond. — *Cl*, col. — *Trmj*, grand trochanter. — *Trm*, petit trochanter. — *Ci*, crête intertrochantérienne. — *Lof*, ligne oblique du fémur. — *Cf*, ligne âpre. — *Pp*, surface poplitée. — *Li*, ligne intercondylienne. — *Em*, tubérosité interne. — *El*, tubérosité externe. — *Cdm*, condyle interne. — *Cdl*, condyle externe. — *Fi*, échancrure intercondylienne.

grand adducteur, au-dessous de laquelle s'attache le jumeau interne. L'intervalle triangulaire qui sépare les deux branches de la bifurcation inférieure répond à l'artère et à la veine poplitées; d'où le nom d'*espace poplité* (*Pp.*) Espace poplité.

C'est sur la ligne âpre que se voit l'orifice inférieur du conduit nourricier, du fémur, quelquefois double, qui pénètre l'os obliquement de bas en haut.

Fig. 199.

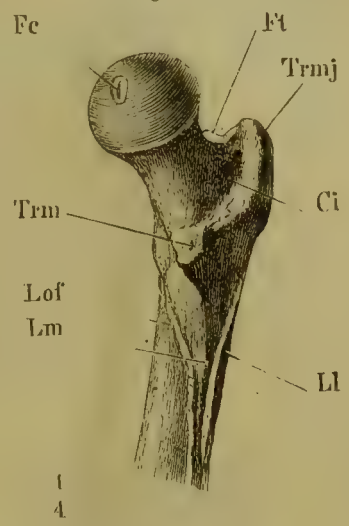

Extrémité supérieure du fémur, vue par derrière, après une légère rotation qui a porté son bord externe un peu en avant (*).

B. *Extrémité supérieure* (*fig.* 199). — L'extrémité supérieure du fémur, qui forme avec le corps de l'os un angle obtus, présente à considérer une *tête*, un *col* et deux éminences inégales en volume, qu'on appelle *trochanters* et qu'on distingue en *grand* et en *petit*.

La *tête du fémur*, qui regarde en haut, en dedans, et un peu en arrière, est, de toutes les éminences du squelette, celle qui est le plus régulièrement sphéroïdale; elle représente à peu près les deux tiers d'une sphère. Limitée par une ligne sinueuse, elle est creusée, au dessous et un peu en arrière de sa partie moyenne, d'une dépression raboteuse (*fossa capitis*, Fc), dont la profondeur est variable et qui donne attache au ligament interarticulaire. Dépression de la tête.

Le *col du fémur* (*Cl*), ainsi nommé parce qu'il supporte la tête de l'os, est obliquement dirigé de bas en haut et de dehors en dedans; il forme, avec le corps du fémur, un angle obtus d'environ 130°, *angle du fémur*, rentrant en dedans, saillant en dehors, et dont le degré d'ouverture est variable chez les divers individus, aux divers âges et dans les deux sexes. Tantôt, en effet, cet angle est très-obtus; tantôt il est presque droit. On avait admis que cette dernière disposition est propre à la conformation de la femme et contribue à déterminer la saillie plus considérable que présente chez elle le grand trochanter; cela est vrai, tout au plus, pour les femmes d'un âge avancé. Direction du col du fémur. Angle du fémur.

Le col est aplati d'avant en arrière et son diamètre vertical est deux fois plus considérable que son diamètre antéro-postérieur; d'où il suit que le col résiste beaucoup mieux aux efforts dirigés contre lui de haut en bas qu'aux efforts dirigés d'avant en arrière, disposition tout à l'avantage de la solidité du col, car c'est presque toujours dans le sens vertical qu'agissent les causes de fracture. Aplatissement antéro-postérieur du col.

La longueur du col varie beaucoup chez les différents sujets. Chez tous, cette longueur est plus considérable en arrière qu'en avant, en bas qu'en haut; ainsi, chez un sujet dont la face antérieure du col avait 27 millimètres de longueur, la face postérieure avait de 30 à 32 millimètres. La longueur du bord inférieur du col est, en général, deux fois plus considérable que celle du bord supérieur. L'un et l'autre bord sont concaves; mais la concavité du bord supérieur est beaucoup plus prononcée. Suivant la plupart des anatomistes, le col du fémur est un peu plus long, et surtout plus horizontal chez la femme que chez l'homme; mais cette différence ne m'a pas paru aussi prononcée qu'on le dit ordinairement. Enfin, pour ne rien omettre, l'axe vertical du col est légèrement incliné Longueur du col.

(*), *Fc*, fossette du ligament rond. — *Ft*, cavité trochantérienne. — *Trmj*, grand trochanter. — *Trm*, petit trochanter. — *Ci*, crête intertrochantérienne. — *Lof*, ligne oblique. — *Lm*, lèvre interne de la ligne âpre. *Ll*, lèvre externe.

d'avant en arrière et de haut en bas; d'où il résulte que sa face antérieure regarde un peu en bas, et sa face postérieure un peu en haut.

Base du col du fémur.

La base du col du fémur présente un grand nombre de trous nourriciers; elle est limitée, en arrière et en haut, par le grand trochanter, en arrière et en bas, par le petit trochanter, et dans l'intervalle de ces deux éminences, en avant, par une ligne rugueuse (ligne oblique du fémur, L*of*), qui se prolonge obliquement au-dessous du petit trochanter et va rejoindre la ligne âpre; en arrière, par une crête saillante (crête intertrochantérienne, C*i*, *fig.* 199) qui les unit l'une à l'autre et donne attache au muscle carré de la cuisse. En arrière, au niveau du grand trochanter, la base du col du fémur est singulièrement affaiblie par une excavation profonde (F*t*); d'où la fréquence des fractures de la base du col à ce niveau.

Fig. 200.



Fémur vu par le côté externe (*).

Grand trochanter.

Le *grand trochanter* (T*rmj*) est situé à la partie externe, supérieure et un peu postérieure du fémur. Moins élevé que la tête, il est sur la même ligne que le corps, qu'il prolonge en haut. Cette éminence, dont le volume est considérable et qui fait sous la peau une saillie très-prononcée, doit être étudiée avec soin dans ses rapports :

Rapports.

a. avec la crête iliaque, qu'elle déborde en-dehors; *b.* avec le condyle externe du fémur; *c.* avec la malléole externe, parce que ces rapports servent constamment de guide, soit dans le diagnostic, soit dans la réduction des luxations du fémur et des fractures du col ou du corps de cet os.

Le grand trochanter, destiné tout entier à des insertions musculaires, est quadrilatère, aplati de dehors en dedans et présente : 1° une *face externe*, convexe, qui se termine en bas par une crête saillante, destinée à l'insertion du muscle vaste externe, *crête du vaste externe*; cette face est traversée par une ligne oblique en bas et en avant, donnant insertion au muscle moyen fessier; 2° une *face interne*, offrant une excavation qui porte le nom de *cavité digitale* ou *trochantérienne* (F*t*), et qui est destinée à l'insertion d'un seul muscle, l'obturateur externe; 3° un *bord supérieur*, auquel se fixent les muscles petit fessier, pyramidal et obturateur interne; 4° un *bord antérieur*, souvent surmonté par un tubercule très-considérable, donnant attache au vaste externe; 5° un *bord postérieur*, où s'insère le carré de la cuisse.

Crête du vaste externe.

Cavité trochantérienne.

Petit trochanter.

Le *petit trochanter* (T*rm*) est une éminence d'insertion située en dedans, en

(*) C*p*, tête. — C*l*, col. — T*rmj*, grand trochanter. — T*rm*, petit trochanter. — C*f*, ligne âpre. — C*dm*, condyle interne. — C*dl*, condyle externe. — E*l*, tubérosité externe.

arrière et en bas de la base du col du fémur ; c'est une sorte de tubercule conoïde, qui donne attache au tendon du muscle psoas-iliaque.

C. *Extrémité inférieure.* — L'extrémité inférieure du fémur présente un volume considérable ; large transversalement, aplatie dans le sens antéro postérieur, elle se bifurque en arrière et forme deux éminences convexes, articulaires, appelées *condyles* du fémur. On distingue les condyles en *interne* (*Cdm*) et *externe* (*Cdl*). Le condyle externe est sur la même ligne que le corps du fémur ; le condyle interne est fortement déjeté en dedans de l'axe de l'os et déborde en bas le condyle externe : aussi faut-il, pour les faire porter tous deux sur un même plan horizontal, que le fémur soit obliquement dirigé de haut en bas et de dehors en dedans. Ces deux condyles sont séparés l'un de l'autre, en arrière, par une échancrure profonde, *échancrure intercondylienne* (*Fi*) ; ils convergent en avant, et constituent par leur réunion une espèce de gorge ou de poulie, *trochlée fémorale,* qui répond à la rotule.

Son volume.

Condyles.

Échancrure.

Trochlée.

La portion de trochlée qui appartient au condyle externe, est plus considérable, plus saillante et un peu plus élevée que celle qui appartient au condyle interne. Chaque condyle présente trois facettes : 1° la *facette inférieure*, articulaire, convexe, plus arrondie en arrière qu'en avant, répond au tibia et à la rotule ; la facette inférieure du condyle interne est plus saillante en arrière que celle du condyle externe ; 2° la *facette interne* du condyle externe et la *facette externe* du condyle interne sont profondément excavées et donnent insertion aux ligaments croisés ; 3° la *facette interne* du condyle interne et la *facette externe* du condyle externe présentent chacune un renflement qui porte le nom de *tubérosité du fémur*. La *tubérosité interne,* plus considérable, offre, en arrière, une dépression que surmonte le tubercule du grand adducteur, déjà décrit. La *tubérosité externe,* moins saillante, présente deux dépressions, séparées par un tubercule facile à sentir à travers la peau, chez les sujets maigres. La dépression inférieure est très-remarquable ; elle est disposée en gouttière et donne insertion au tendon du muscle poplité.

Fig. 201.

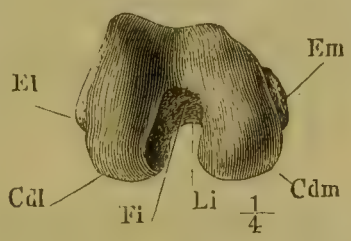

Fémur vu par en bas (*).

Facettes des condyles.

Tubérosités du fémur.

Résumé des connexions. — Le fémur s'articule avec l'os coxal, qui lui transmet le poids du corps, et avec le tibia, sur lequel il appuie. Il répond aussi à la rotule.

Conformation intérieure. — De même que tous les os longs, le fémur est compacte à sa partie moyenne et spongieux à ses extrémités ; son canal médullaire est le type de tous les canaux du même genre.

Développement. — Le fémur se développe par *cinq* points d'ossification : *trois primitifs,* dont un pour le corps et un pour chaque extrémité ; *deux épiphysaires,* dont un pour le grand trochanter et un pour le petit.

Le premier point qui paraisse est celui du corps : il devient manifeste du trentième au quarantième jour de la vie fœtale. C'est dans les quinze derniers jours de la vie fœtale que paraît le point osseux de l'extrémité inférieure ; il occupe le centre du cartilage. La présence constante de ce point osseux dans l'extrémité inférieure du fémur est d'une grande importance en médecine légale ; car, par cela seul qu'un fœtus présente ce point osseux, on peut affirmer qu'il

Nombre des points d'ossification.

Époque d'apparition du point osseux de l'extrémité inférieure.

(*) *Em*, tubérosité interne. — *El*, tubérosité externe. — *Cdl*, condyle externe. — *Cdm*, condyle interne. — *Fi*, échancrure intercondylienne. — *Li*, ligne intercondylienne.

est à terme. Le troisième apparaît au centre de la tête du fémur, à la fin de la première année qui suit la naissance. Le col n'a pas de point osseux particulier ; il se forme par l'extension de l'ossification du corps. Le point osseux du grand trochanter se forme à l'âge de trois à quatre ans; celui du petit trochanter, de la treizième à la quatorzième année.

Ordre de réunion.

L'*ordre de réunion* n'est pas, à beaucoup près, le même que celui d'apparition. La réunion ne commence qu'après la puberté et ne se termine qu'après l'époque du développement complet. Le petit trochanter d'abord, puis le grand trochanter et la tête ont successivement opéré leur réunion au corps de l'os, vers la dix-huitième année. Ce n'est qu'après la vingtième année que l'extrémité inférieure, qui pourtant a paru la première, se soude au corps de l'os.

Raréfaction du tissu spongieux du col du fémur chez le vieillard.

Chez le vieillard, la raréfaction du tissu spongieux qui constitue le col du fémur, est telle que, chez un sujet, j'ai vu ce col creusé d'une espèce de canal central rempli de tissu adipeux, à la manière du corps d'un os long. Cette raréfaction rend compte de la fréquence, à cet âge de la vie, des fractures du col du fémur. La même disposition explique pourquoi, dans quelques cas, le col du fémur s'infléchit en bas, se raccourcit et s'atrophie, de telle manière que la tête du fémur dépasse à peine, en haut, le niveau du grand trochanter, contre lequel elle est presque immédiatement appliquée.

§ 3. — DES OS DE LA JAMBE.

La jambe, troisième segment du membre inférieur, se compose de deux os longs et parallèles, unis entre eux par leurs extrémités, séparés l'un de l'autre dans presque toute leur longueur par un espace elliptique, appelé *espace interosseux*. De ces deux os, l'interne, très-volumineux, est le *tibia*, l'externe, très-grêle, est le *péroné*. On peut rattacher à la jambe la *rotule*, os court qui entre dans la composition de l'articulation du genou.

I. — ROTULE.

Le plus important des os sésamoïdes.

Ainsi nommée à cause de sa forme arrondie, qui l'a fait comparer à une petite roue, la *rotule* tient, par son volume et par l'importance de ses fonctions, le premier rang dans un système d'osselets qu'on appelle *sésamoïdes* (de σεσάμη, parce qu'on les a comparés à des graines de sésame, plante du genre des Bignones).

Les os sésamoïdes constituent un système particulier d'osselets, qui se voient autour des articulations soumises à des pressions très-considérables. Il est des os sésamoïdes constants, il en est d'accidentels. Ainsi, on en rencontre constamment dans les articulations métacarpo-phalangiennes du pouce et métatarso-phalangiennes du premier orteil ; le pisiforme du carpe, qui est un véritable os sésamoïde, est également constant, tandis qu'on en trouve quelquefois seulement dans l'épaisseur des tendons des muscles jumeaux, à l'endroit où ils frottent contre la partie postérieure des condyles. La rotule est constante, elle entre dans le plan de l'organisation ; aussi la plupart des anatomistes la rangent-ils parmi les os du corps humain.

La rotule est constante.

Situation. Mobilité.

Située au-devant du genou, la rotule est mobile dans l'extension, fixe et fortement proéminente dans la flexion de la jambe sur la cuisse. Sa mobilité lui permet d'échapper aux influences funestes de chocs extérieurs. Que serait-il arrivé si, comme l'olécrâne, elle eût été soudée au tibia ?

C'est, de tous les os, celui qui présente le plus de variétés, soit dans son volume, soit dans le rapport de ses dimensions entre elles. Variétés de forme et de volume.

La rotule, aplatie d'arrière en avant, est triangulaire et présente une face antérieure, une face postérieure et une circonférence (1).

La *face antérieure* ou *sous-cutanée*, convexe, est recouverte par un plan fibreux très-épais, intimement adhérent à l'os et continu, d'une part, avec le ligament de la rotule, d'autre part, avec le tendon du droit antérieur de la cuisse. Cette face est encore recouverte par un prolongement de l'aponévrose fémorale, ou plutôt par une expansion des muscles vaste interne et vaste externe. Une bourse synoviale très-intéressante est interposée entre la rotule et ce plan aponévrotique; cette bourse synoviale manque quelquefois. Face sous-cutanée.

La *face postérieure* ou *fémorale* se moule sur la poulie que présente l'extrémité inférieure du fémur; on y voit : 1° une crête mousse, légèrement oblique de haut en bas et de dehors en dedans, répondant à la gorge de la poulie, qui présente la même obliquité; 2° de chaque côté de la crête, une facette articulaire concave, qui se moule sur le condyle correspondant du fémur; et comme le condyle externe du fémur est plus large que l'interne, il s'ensuit que la surface articulaire externe de la rotule est également plus large que l'interne; 3° une saillie transversale linéaire, qui établit une séparation entre les trois quarts supérieurs de la face postérieure de la rotule et son quart inférieur; ce dernier n'est point en contact avec la trochlée fémorale lorsque la jambe est étendue sur la cuisse : une masse graisseuse se trouve alors interposée entre les deux surfaces articulaires. Face fémorale. Inégalité des deux facettes articulaires.

Fig. 202. Fig. 203. Fig. 204.

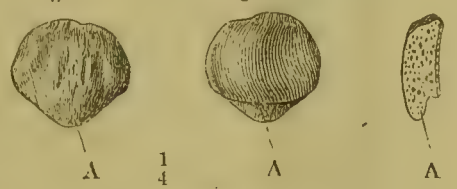

A 1/4 A A

Face antérieure de la rotule (*). *Face postérieure.* *Section antéro-postérieure.*

La *circonférence* de la rotule représente un triangle curviligne, dont la base, épaisse, tournée en haut, donne attache, dans le tiers au moins de son épaisseur, au tendon des extenseurs de la jambe, et dont le *sommet* (A, *fig.* 202, 203, 204), assez aigu et dirigé en bas, donne attache au ligament rotulien. Les *bords latéraux* sont minces et donnent insertion au tendon aponévrotique du *vaste externe* et du *vaste interne*, ainsi qu'à de petits faisceaux ligamenteux fixés, d'une autre part, aux tubérosités du fémur, et qu'on peut appeler *ligaments latéraux* ou *propres de la rotule*. Il en résulte qu'à l'exception de sa face postérieure, qui est articulaire, la rotule est de toutes parts enveloppée de tissu fibreux, disposition qui s'accorde avec le mode de développement propre à la rotule et qui a une grande importance dans la consolidation des fractures de cet os (2). Base. Sommet. Bords latéraux.

(*) A, Sommet.

(1) Pour la mettre en position, il faut tourner sa base en haut, diriger en arrière la face divisée en deux facettes par une crête verticale, et placer en dehors celle de ces facettes qui est la plus large.

(2) On distingue le bord interne de la rotule d'avec son bord externe à une dépression ou facette articulaire, continue à la facette postérieure interne. Cette particularité s'explique très-bien par les rapports qu'affecte le bord interne de la rotule avec le bord interne du condyle interne du fémur, dans la flexion de la jambe : ce bord interne du condyle s'imprime en quelque sorte sur la rotule. Il n'en est pas de même du bord externe par rapport au condyle externe. Cette disposition, qui permet la distinction facile de la rotule droite d'avec la rotule gauche, m'a été indiquée par Lenoir.

Conformation intérieure.

Conformation intérieure. — Entièrement spongieuse, la rotule est revêtue, en avant, par une lame mince de tissu compacte qui, par une exception bien remarquable dans les os courts, semble formée de fibres verticales et parallèles. Cette apparence est due aux ouvertures vasculaires assez nombreuses dont l'os est perforé. La texture de la rotule, éminemment spongieuse, la rend très-susceptible de fracture, soit par choc direct, soit par contraction musculaire.

Un seul point d'ossification.

Développement. — La rotule se développe par un seul point osseux ; ce n'est que dans des cas rares et exceptionnels, tels que le cas cité par Rudolphi, qu'on en trouve plusieurs.

L'ossification se manifeste dans la rotule vers deux ans et demi.

Fig. 205.



$\frac{1}{4}$

Face antérieure du tibia et du péroné (*).

II. — TIBIA.

Situation.

Le *tibia*, le plus interne et le plus considérable des os de la jambe, est situé entre le fémur, qui repose sur son extrémité supérieure, et le pied, sur lequel il s'appuie.

Volume.

Figure.

Le tibia est, après le fémur, le plus volumineux et le plus long des os du squelette. Renflé à son extrémité supérieure, il se rétrécit à sa partie moyenne en prenant la forme d'un prisme triangulaire, et se renfle de nouveau inférieurement, beaucoup moins cependant qu'à son extrémité supérieure.

Fig. 206.

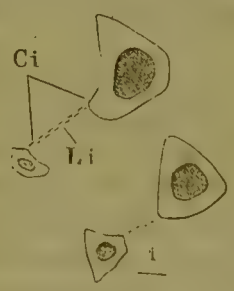

Section transversale des os de la jambe suivant les lignes x, y, de la figure 205 (**).

La partie la moins volumineuse du tibia ne correspond pas à la partie moyenne de l'os, ainsi qu'on le voit au fémur, mais bien à l'union des deux tiers supérieurs avec le tiers inférieur ; aussi est-ce dans ce point que les fractures par contre-coup ont lieu le plus souvent.

Direction.

Le tibia est vertical, et conséquemment les deux tibias sont parallèles. Cette direction est bien différente de celle du fémur, qui est oblique de haut en bas et de dehors en dedans. Chez les individus dont les fémurs sont très-obliques en dedans, les tibias, au lieu d'offrir la direction verticale, sont obliquement dirigés de dedans en dehors et de haut en bas.

Double inflexion latérale.

Considéré dans son axe propre, le tibia présente une double inflexion latérale, telle que son extrémité supérieure est dirigée en dehors, tandis que l'extrémité inférieure se dirige un peu en dedans. Lorsque cette dernière inclinaison

(*) *a*, bord antérieur. — *Tp*, tubérosité antérieure du tibia. — *Ci*, crête interosseuse.
(**) *Ci*, crête interosseuse. — *Li*, ligament interosseux.

st exagérée, on dit qu'il y a *cambrure des jambes*. Enfin le tibia présente une orsion légère à sa partie inférieure (1).

De même que tous les os longs, le tibia présente un corps et deux extrémités (2).

Le corps représente un prisme triangulaire.

A. *Corps.* — Il a la forme d'un prisme triangulaire (*fig.* 206), et cette forme, qui observe dans la plupart des os longs, n'est nulle part ussi caractérisée que dans le tibia. Nous aurons donc à nsidérer à cet os trois faces et trois bords.

Fig. 207.

$\frac{1}{4}$

Face externe du tibia (*).

Des trois faces, l'une est externe, l'autre interne, la oisième postérieure.

Face interne.

La *face interne* est recouverte, dans sa partie supérieure, ar le ligament latéral interne et par les tendons dont ensemble porte le nom de *patte d'oie;* dans tout le reste e son étendue, cette face est placée immédiatement sous peau. Cette situation superficielle de la face interne u tibia explique en partie la facilité avec laquelle cet s se fracture par choc direct; elle rend compte aussi e la fréquence des caries, nécroses et exostoses du tibia. arge en haut, la face interne se rétrécit progressivement rs la partie inférieure de l'os. Elle regarde obliquement dedans et en avant dans ses trois quarts supérieurs, directement en dedans dans son quart inférieur.

Face externe.

La *face externe* présente, dans la plus grande partie de longueur, mais surtout en haut, une dépression verticalement dirigée et dont la profondeur est en raison recte du volume du muscle jambier antérieur, auquel le donne attache dans toute son étendue. Inférieure-ent, la face externe du tibia se dévie en avant, déviation rapport avec le changement de direction de plusieurs ndons et des vaisseaux qui, placés d'abord à la partie terne du tibia, passent ensuite au-devant de cet os. Il iste, en effet, un rapport constant entre les change-ents de direction des os et ceux des tendons et des vais-aux qui les avoisinent.

Déviation en avant de la face externe.

La *face postérieure* (*fig.* 208), large en haut, se rétrécit ogressivement de haut en bas; on y remarque, près de partie supérieure : 1° une ligne inégale, obliquement rigée de haut en bas et de dehors en dedans (*Lp*); à tte ligne s'insèrent plusieurs des muscles profonds de la partie postérieure de jambe; 2° au-dessus de cette ligne, une surface triangulaire, recouverte par

Ligne oblique.

Surface poplitée.

(*) *Saf*, facette péronéale. — *Tp*, tubérosité antérieure. — *Ci*, crête interosseuse. — *Jf*, surface articulaire péronéale.

(1) L'absence de courbure antéro-postérieure, l'inflexion latérale en sens alternatifs, de me que la légère torsion, me paraissent avoir pour but la plus grande solidité de l'os. s circonstances, jointes à la présence du péroné, expliquent pourquoi le tibia, quoique stiné à supporter un poids plus considérable que le fémur, est cependant moins volu-ineux.

(2) Pour mettre le tibia en position, il faut tourner en haut l'extrémité la plus volu-ineuse de l'os, en avant l'angle le plus saillant de sa diaphyse et en dedans l'apophyse i prolonge son extrémité inférieure.

le muscle poplité, qui la sépare de l'artère poplitée ; 3° au-dessous de cette même ligne, l'orifice du conduit nourricier, qui pénètre l'os obliquement de haut en bas. C'est dans ce conduit nourricier, le plus considérable peut-être de tous ceux que présentent les os longs, que j'ai vu pénétrer un filet nerveux, accompagnant l'artère nourricière du tibia ; 4° depuis la ligne oblique jusqu'à l'extrémité inférieure du tibia, la face postérieure de cet os présente une surface lisse, d'une largeur à peu près uniforme, et divisée dans le sens de sa longueur par une ligne verticale, plus ou moins marquée chez les différents sujets.

Conduit nourricier.

Fig. 208.



Face postérieure du tibia (*).

Des trois *bords* ou arêtes que présente le tibia, l'un, *antérieur*, immédiatement placé sous la peau, à travers laquelle il est facile à sentir (1), est mousse et arrondi dans son quart inférieur, tranchant dans ses trois quarts supérieurs, disposition qui lui a valu le nom de *crête du tibia*. Ce bord, qui donne attache à l'aponévrose jambière, est légèrement incliné en dehors à sa partie supérieure, et en dedans à sa partie inférieure ; il reproduit donc exactement la double inflexion alternative de l'os.

Crête du tibia.

Le *bord externe* (*Ci*) donne attache au ligament interosseux ; il se bifurque à sa partie inférieure et forme ainsi les deux bords d'une cavité articulaire, dont nous parlerons en décrivant l'extrémité inférieure du tibia.

Bord externe ou interosseux.

Fig. 209.

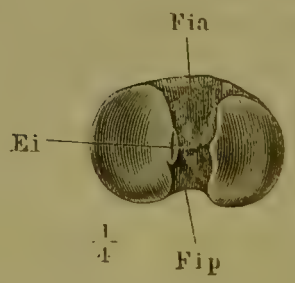

Face supérieure du tibia (**).

Le *bord interne*, beaucoup moins tranchant que les deux autres, fournit plusieurs insertions musculaires.

Extrémité supérieure.

B. *Extrémité supérieure* ou *fémorale*. — D'un volume double, au moins, de celui de l'extrémité inférieure (2), elle est beaucoup plus étendue transversalement

(*) *Mi*, gouttière sous-glénoïdale. — *Ei*, épine du tibia. — *Saf*, facette péronéale. — *Lp*, ligne poplitée. — *Mm*, malléole interne. — *Smm*, gouttière de la malléole interne. — *Jf*, surface articulaire péronéale.
(**) *Fia*, dépression intercondylienne antérieure. — *Fip*, dépression intercondylienne postérieure. — *Ei*, épine du tibia.

(1) La situation superficielle du bord antérieur du tibia le rend très-propre à servir de guide au chirurgien, pour le diagnostic et la coaptation des fractures de la jambe. D'autre part, elle l'expose à de fréquentes lésions par l'action des corps extérieurs. Il n'est pas rare de voir ce bord brisé et en quelque sorte écorné par les projectiles que lance la poudre à canon.

(2) Le volume de cette extrémité supérieure est exactement proportionnel à celui de l'extrémité inférieure du fémur.

que d'avant en arrière. Elle présente deux facettes articulaires, horizontales, légèrement concaves, ovalaires, à grand diamètre antéro-postérieur, désignées improprement sous le nom de *condyles*, et qu'on peut appeler *cavités glénoïdes du tibia*. Ces facettes, qui s'articulent avec les condyles du fémur, ne sont pas parfaitement semblables : l'interne est plus longue, moins large et plus profonde que l'externe. Elles sont séparées l'une de l'autre par une éminence pyramidale, surmontée de deux tubercules aigus; cette éminence, qui porte le nom d'*épine du tibia* (*Ei*), est plus rapprochée de la partie postérieure que de la partie antérieure de l'os. En avant et en arrière de l'épine du tibia, sont deux dépressions raboteuses (fossa intercondyloïdea ant. et post., *Fia*, *Fip*), qui donnent attache aux ligaments croisés.

Cavités glénoïdes du tibia.

Épine du tibia.

Les cavités glénoïdes sont supportées par deux renflements considérables, qu'on nomme *tubérosités* du tibia. La *tubérosité interne*, plus volumineuse que l'externe, présente, en arrière, une gouttière horizontale (*Mi*, *fig.* 208), dans laquelle s'insère une des divisions du tendon du demi-membraneux. La *tubérosité externe*, moins volumineuse, mais plus saillante en arrière que l'interne, offre à sa partie postérieure une petite facette presque circulaire, *facette péronéale* (*Sal*), qui s'articule avec une facette correspondante du péroné.

Tubérosité interne.

Gouttière tendineuse.

Facette péronéale.

Les deux tubérosités du tibia sont séparées, en arrière, par une échancrure assez prononcée, et en avant, par une surface triangulaire, criblée de trous vasculaires et terminée inférieurement par une éminence qui constitue la *tubérosité antérieure du tibia* (*Tp*, *fig.* 208). Cette éminence, au-dessous de laquelle commence la crête de l'os, est saillante et rugueuse en bas, où elle donne attache au tendon des muscles extenseurs de la jambe (1), lisse dans sa moitié supérieure, où elle répond à ce même tendon par l'intermédiaire d'une membrane synoviale.

Tubérosité antérieure du tibia.

De la tubérosité antérieure du tibia part, en dehors, une ligne saillante, terminée en haut par un renflement osseux qui fait un relief très-prononcé chez certains sujets et peut être facilement senti à travers la peau. Ce renflement osseux est une petite apophyse d'insertion, qui donne attache au muscle jambier antérieur et au tendon aponévrotique du fascia lata.

Tubercule du jambier antérieur.

C. *Extrémité inférieure ou tarsienne*. — Beaucoup moins volumineuse que l'extrémité supérieure, elle est de forme à peu près quadrangulaire et, comme cette dernière, a son plus grand diamètre dirigé transversalement; sa face inférieure représente une *cavité articulaire* superficielle, quadrilatère, oblongue transversalement, concave d'avant en arrière, plus large en dehors qu'en dedans et divisée par une légère saillie antéro-postérieure en deux portions inégales. Cette cavité s'articule avec la poulie astragalienne.

Cavité articulaire astragalienne.

Le pourtour de l'extrémité tarsienne présente : 1° *en avant*, une surface convexe, offrant quelques inégalités pour des insertions ligamenteuses et répondant aux tendons des muscles extenseurs de la jambe; 2° *en arrière*, une surface presque plane, qui offre une dépression peu profonde, à peine marquée chez quelques sujets, destinée au tendon du long fléchisseur du gros orteil. Il ne faut pas confondre cette dépression avec une gouttière oblique située en dedans et

Coulisse tendineuse.

(1) J'ai vu la tubérosité antérieure tellement considérable que plusieurs praticiens, peu versés dans la connaissance des variétés anatomiques de cette tubérosité, avaient cru à l'existence d'une exostose et soumis leur prétendu malade, jeune homme âgé de quatorze ans, à l'usage des frictions mercurielles.

Cavité articulaire péronéale.

dont il sera parlé à l'occasion de la malléole interne; 3° *en dehors*, une cavité triangulaire, large et lisse en bas, étroite et inégale dans ses deux tiers supérieurs (incisura fibularis, *If*, *fig.* 207), et qui s'articule avec le péroné;

Malléole interne.

4° *en dedans*, une apophyse épaisse, quadrilatère, aplatie de dehors en dedans: c'est la *malléole interne* Mm. *fig.* 208 211). Cette apophyse, qui se déjette en dedans, forme un relief très-prononcé à la partie inférieure interne du tibia. Lorsqu'on fait reposer la face postérieure du tibia sur un plan horizontal, on remarque que les deux tubérosités de l'extrémité supérieure portent sur ce plan, tandis que la malléole interne s'en éloigne d'une distance assez considérable et proémine en avant; elle est donc sur un plan antérieur à celui qu'occupe la tubérosité interne du tibia, ce qui dépend de l'espèce de torsion que cet os présente dans sa partie inférieure.

Sa situation par rapport à la tubérosité interne.

La *face interne* de la malléole est convexe et placée immédiatement sous la peau; sa *face externe*, triangulaire, encroûtée de cartilage, fait partie de la cavité de réception de l'astragale et se continue presque à angle droit avec la surface articulaire inférieure du tibia. Le *bord antérieur*, inégal, donne attache à des fibres ligamenteuses. Le *bord postérieur*, plus épais que l'antérieur, présente une gouttière (Smm, *fig.* 208), obliquement dirigée de haut en bas et de dehors en dedans, quelquefois double, et dans laquelle passent les tendons réunis des muscles jambier postérieur et long fléchisseur des orteils. La *base* de la malléole, très-épaisse, se continue avec le corps du tibia. Le *sommet*, tronqué et légèrement échancré, donne attache au ligament latéral interne de l'articulation de la jambe avec le pied.

Coulisse tendineuse de la malléole interne.

Résumé des connexions. — Le tibia s'articule avec le fémur, l'astragale et le péroné; il s'articule aussi avec la rotule, mais d'une manière indirecte et par l'intermédiaire du ligament rotulien.

Conformation intérieure. Formé de tissu compacte dans sa portion moyenne, où l'on trouve un canal médullaire d'une grande capacité, le tibia est spongieux à ses deux extrémités, qui sont percées d'un grand nombre de trous vasculaires.

Nombre de points d'ossification.

Développement. — Le tibia se développe par *trois points d'ossification* : un pour le corps, deux pour les extrémités. Quelquefois il en existe quatre; Béclard a vu une fois la malléole interne développée par un point particulier, et Sharpey a rencontré le même fait pour la tubérosité antérieure.

Époque et ordre d'apparition.

Le point osseux du corps paraît le premier, du trente-cinquième au quarantième jour de la vie fœtale, à la même époque à peu près que celui du corps du fémur; quelquefois même, ainsi que j'en ai observé un exemple, il paraît avant celui du fémur. Le germe osseux de l'extrémité supérieure se montre le plus ordinairement vers la fin de la première année qui suit la naissance. Je ne l'ai jamais vu précéder l'époque de la naissance. Ce n'est que dans le cours de la deuxième année que l'extrémité inférieure s'ossifie. La malléole interne est un prolongement du point d'ossification de cette extrémité.

Ordre de réunion.

La *réunion* de toutes ces pièces n'est complète qu'à l'époque de l'entier développement, c'est-à-dire de la dix-huitième à la vingt-cinquième année. Elle commence toujours par l'extrémité inférieure, qui cependant est la dernière dans l'ordre d'apparition.

Plateau épiphysien.

Une remarque importante, et qui, du reste, s'applique à la plupart des extrémités articulaires, c'est que l'épiphyse supérieure du tibia ne constitue pas l'extrémité supérieure du tibia toute entière, mais seulement une espèce de plateau horizontal, qui supporte les cavités articulaires. Il faut encore observer que la

tubérosité antérieure du tibia résulte d'un prolongement vertical du plateau que forme l'épiphyse supérieure. Il semblerait, sur quelques sujets, que cette tubérosité antérieure se développe par un point d'ossification particulier. Son prolongement inférieur.

Fig. 210.

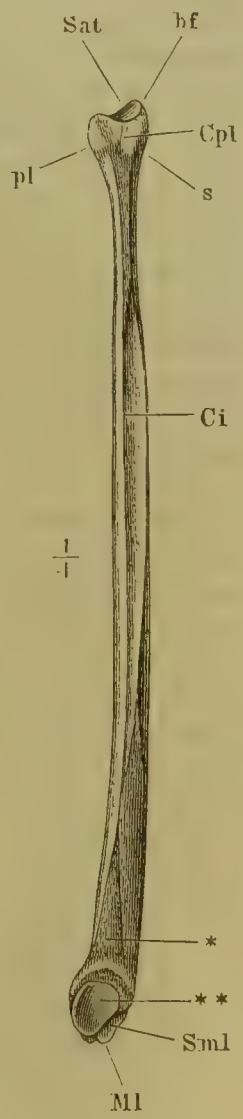

Péroné vu du côté interne (*).

III. — PÉRONÉ.

Ainsi nommé de περόνη (*fibula*, agrafe), parce que, suivant Sabatier, il a été comparé à une espèce d'agrafe en usage chez les anciens, le péroné est situé en dehors du tibia.

Pour bien comprendre la description de cet os, il faut lui donner très-exactement la position qu'il occupe dans le squelette. Il est situé, inférieurement, à la partie externe du tibia, supérieurement, à la partie externe et postérieure du même os (1). Situation.

Aussi long que le tibia, le péroné est extrêmement grêle; il est même le plus grêle de tous les os longs, et peut, par ce seul caractère, être reconnu au premier coup d'œil. Volume.

Le péroné est dirigé verticalement, légèrement déjeté en dehors à sa partie inférieure. C'est de tous les os longs celui qui est le plus tordu sur lui-même et celui sur lequel on peut le mieux vérifier cette loi d'ostéologie, savoir, que *toujours les torsions des os sont en rapport avec les changements de direction, soit des tendons, soit des vaisseaux* (2). Direction. Torsion en rapport avec la déviation des tendons.

Le péroné se divise en *corps* et en *extrémités*.

A. Le *corps* a la forme d'un prisme triangulaire (*fig.* 206). Pour bien saisir son mode de conformation, il faut savoir que les muscles qui, en haut, occupent la région externe du péroné, se contournent en arrière inférieurement. Dès lors il est facile de concevoir comment la face externe du péroné devient postérieure dans son cinquième inférieur, d'externe qu'elle était dans ses quatre cinquièmes supérieurs.

La *face externe* (*fig.* 205) est profondément excavée en gouttière dans le sens de sa longueur et donne insertion à deux muscles, nommés *péroniers latéraux*. Elle est lisse dans sa portion inférieure, déviée en arrière. Dépression en gouttière.

La *face interne* est divisée en deux parties inégales par une crête longitudinale (*Ci*), à laquelle s'attache le ligament interosseux. La portion de cette face qui est au-devant de la crête, est beaucoup plus étroite Crête du ligament interosseux.

(*) *Sat*, facette articulaire tibiale. — *Cpl*, tête du péroné. — *bf*, apophyse styloïde. — *pl*, insertion du long péronier. — *s*, insertion du soléaire. — *Ci*, crête interosseuse. — *Sml*, coulisse des muscles péroniers latéraux. — *Ml*, malléole externe. — *, surface triangulaire, articulée avec le tibia. — **, surface articulée avec l'astragale.

(1) Pour mettre le péroné en position, il faut chercher celle de ses extrémités qui est aplatie et la placer en bas, en ayant soin de tourner en dedans la facette articulaire qu'on y trouve, et en avant le bord le moins épais de l'éminence qui constitue cette extrémité.

(2) La torsion du péroné, comme d'ailleurs celle de la plupart des os longs, n'est qu'apparente et résulte de la manière dont sont disposées les faces de l'os, qui, au lieu d'être verticales, sont taillées obliquement autour de l'os.

que l'autre et, chez certains sujets, n'a pas plus de 4 millimètres de largeur; elle donne attache aux muscles de la région antérieure de la jambe. A la portion postérieure, plus considérable, s'insère le muscle jambier postérieur. Cette face devient antérieure en bas.

La *face postérieure* du péroné, étroite en haut, s'élargit inférieurement, où elle devient interne, et se termine par une surface raboteuse, sur laquelle se fixent les ligaments qui unissent le péroné au tibia. Cette face est destinée en totalité à des insertions musculaires; elle présente l'orifice du conduit nourricier principal, qui pénètre l'os obliquement de haut en bas. Souvent on trouve cet orifice sur la face interne de l'os.

Déviation des bords.

Les *trois bords* participent aux déviations que présentent les faces : ainsi, le *bord externe* devient postérieur inférieurement; le *bord antérieur* (*a, fig.* 205) devient externe et se bifurque; le *bord interne* devient antérieur; dans toute sa partie déviée, il forme la continuation de la crête du ligament interosseux, que nous avons signalée à la face interne, et, comme cette crête, il donne attache au ligament interosseux. Tous ces bords sont destinés à des insertions de muscles et de cloisons aponévrotiques et se font remarquer par leur relief en forme de crête.

Leur relief en crête.

Facette articulaire tibiale supérieure.

B. L'*extrémité suprieure* ou *tête* du péroné présente une *facette articulaire* (*Sat*), plane ou très-légèrement concave, qui s'articule avec une facette correspondante du tibia; en dehors sont des empreintes inégales pour l'insertion des muscles biceps et long péronier latéral (*pl*) et du ligament latéral externe de l'articulation du genou. A la partie postérieure de cette tête se voit une apophyse, destinée à l'insertion du tendon du biceps et dont le développement, variable suivant les sujets, est en raison directe du développement de ce muscle; c'est l'*apophyse styloïde* du *péroné* (*bf*).

Malléole externe.

C. L'*extrémité inférieure* ou *malléole externe* (M*l*) déborde de beaucoup la facette articulaire inférieure du tibia; elle forme, en dehors, le pendant de la malléole interne, qu'elle surpasse en longueur et en épaisseur. Aplatie de dehors en dedans, la malléole externe présente : 1° une *face externe*, convexe et sous-cutanée; 2° une *face interne* (**, *fig.* 210), articulée avec l'astragale par une facette couverte de cartilage, qui complète en dehors l'espèce de mortaise formée par la réunion des extrémités inférieures du tibia et du péroné (*fig.* 211) : au-dessous et en arrière de cette facette, est une excavation profonde, rugueuse, dans laquelle s'insère un des ligaments latéraux externes de l'articulation tibio-tarsienne; au-dessus est une surface triangulaire rugueuse, qui s'articule avec le tibia (*); 3° un *bord antérieur*, qui donne attache au deuxième ligament latéral externe de la même articulation; 4° un *bord postérieur*, plus épais et creusé, en dehors, d'une coulisse superficielle (*sulcus malleoli lat.*, S*ml*), pour le passage des tendons réunis des deux muscles péroniers; 5° un *sommet*, où se fixe le troisième ligament latéral externe de l'articulation tibio-tarsienne.

Fig. 211.

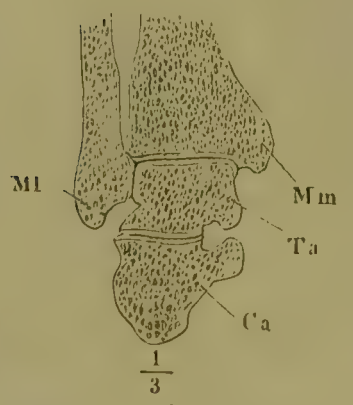

Section verticale et transversale des os de la jambe et du tarse (*).

Facette astragalienne.

Coulisse des tendons postérieurs.

(*) M*l*, malléole externe. — M*m*, malléole interne. — T*a*, astragale. — C*a*, calcaneum.

Résumé des connexions. — Le péroné forme la partie externe de la jambe ; il s'articule avec le tibia et l'astragale.

Conformation intérieure.—Spongieux à ses extrémités, le péroné est compacte à sa partie moyenne, où il présente un canal médullaire très-étroit. La texture compacte du corps du péroné, jointe à sa gracilité, lui donne la flexibilité et l'élasticité des côtes. On peut le considérer comme une espèce de *ressort* de l'articulation tibio-tarsienne, sans cesse mis en action par les mouvements de latéralité du pied. Cette flexibilité me paraît pouvoir être portée assez loin pour que le péroné vienne s'appuyer contre le tibia. L'homme seul présente, dans la texture du péroné, une disposition aussi favorable pour le mouvement de ressort. Flexibilité et élasticité du péroné.

Développement. — Le péroné se développe par *trois* points : un pour le corps, un pour chaque extrémité. Le point osseux du corps du péroné paraît un peu après celui du corps du tibia, du quarantième au cinquantième jour de la vie fœtale. A la naissance, les deux extrémités sont encore cartilagineuses. Ce n'est que dans la deuxième année qu'un point osseux apparaît pour l'extrémité inférieure. A cinq ans apparaît celui de l'extrémité supérieure. Nombre des points osseux.

La réunion des extrémités avec le corps n'a lieu qu'à l'époque du développement complet, de vingt et un à vingt-cinq ans ; c'est l'extrémité inférieure qui se réunit la première. Époque de la réunion.

§ 4. — DU PIED.

Le pied est, pour les membres abdominaux, ce qu'est la main pour les membres thoraciques. L'un et l'autre ne sont que des variétés d'un même type d'organisation; mais ces deux parties présentent des différences qui sont en rapport avec leurs usages respectifs. Le pied, par exemple, offre des conditions de solidité évidemment en rapport avec sa destination, qui est de servir de support à tout l'édifice ; tandis qu'à la main prédominent les conditions de mobilité. Le pied et la main sont les variétés d'un même type.

Fig. 212.

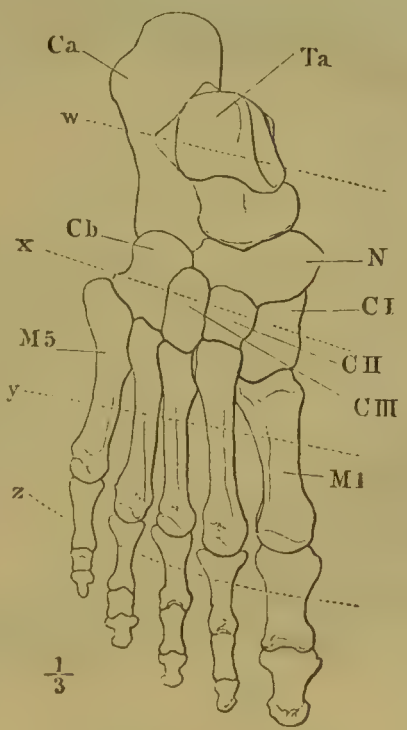

Face supérieure du pied (*).

Fig. 213.

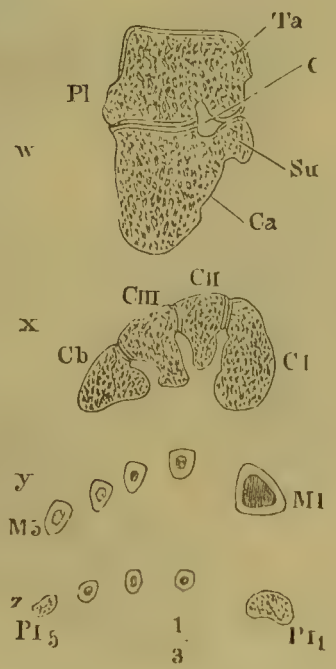

Sections transversales du pied suivant les lignes w, x, y, z de la figure 212 (**).

(*) *Ca*, calcanéum. — *Ta*, astragale. — *Cb*, cuboïde. — N, scaphoïde. — *CI*, *CII*, *CIII*, cunéiformes. — M1, M5, métatarsiens.

(**) *Pl*, apophyse externe de l'astragale. — *Cl*, canal du tarse. — *Su*, petite apophyse du calcanéum. — Pl1...Pl5, premières phalanges des orteils. — Les autres lettres comme dans la figure 212.

massif osseux, composé de sept pièces solidement articulées entre elles : c'est le *tarse;* de ce massif osseux partent, en avant, cinq pyramides parallèles, composées chacune de quatre colonnes, excepté la première ou la plus interne, qui n'en présente que trois. Les cinq premières colonnes forment le *métatarse* (M¹... M⁵) ; les colonnes qui suivent, constituent les *orteils* (z).

Tarse. Métatarse. Orteils.

Volume du pied.

Le *volume* du pied, supérieur à celui de la main, varie chez les différents individus. L'excès de volume du pied se rapporte à l'épaisseur, à la longueur, mais non à la largeur, qui est moindre que celle de la main.

Direction.

Le pied est *dirigé* horizontalement d'avant en arrière, et fait avec la jambe un angle droit, bien différent en cela de la main, dont l'axe diffère peu de celui de l'avant-bras.

Forme.

Le pied est aplati de haut en bas, excavé à sa partie interne, étroit en arrière,

Fig. 214.

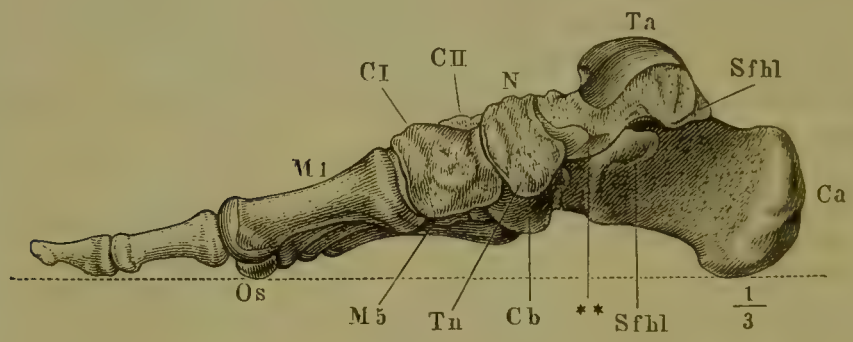

Pied vu par sa face interne (*).

où il offre une hauteur assez considérable, moins épais et plus large à son extrémité antérieure, qui est digitée. Il présente à considérer :

Fig. 215.

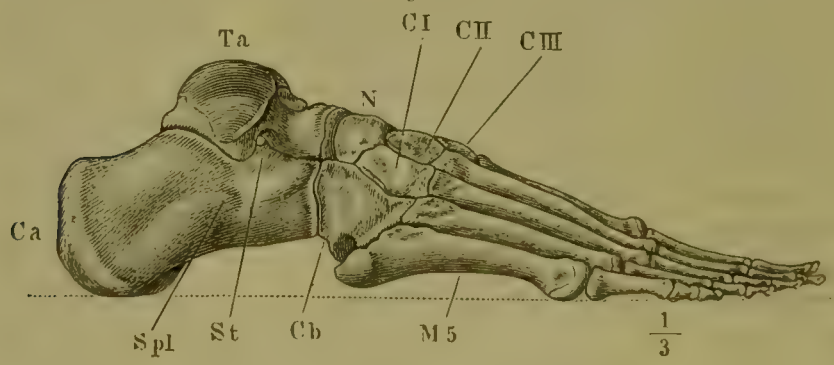

Pied vu par sa face externe (**).

Ses régions.

1° Une *face supérieure* ou *dorsale*, convexe : *dos du pied;*

2° Une *face inférieure* ou *plantaire*, *plante du pied*, offrant une double concavité, dans le sens antéro-postérieur et dans le sens transversal ;

(*) *Ca*, calcanéum. — T*a*, astragale. — N, scaphoïde. — *CI*, *CII*, premier et deuxième cunéiformes. — *Cb*, cuboïde. — S*fhl*, gouttière du long fléchisseur du gros orteil. — **, portion de la tête de l'astragale qui répond au ligament calcanéo-scaphoïdien. — T*u*, tubercule du scaphoïde. — M¹, M⁵, métatarsiens. — O*s*, os sésamoïde.

(**) S*pl*, gouttière du muscle long péronier latéral. — S*t*, sinus du tarse. — Les autres lettres comme dans la figure précédente.

3° Un *bord interne* ou *tibial*, très-épais, qui répond au gros orteil;
4° Un *bord externe* ou *péronéal*, qui répond au petit orteil;
5° Une *extrémité postérieure* ou *calcanéenne*;
6° Une *extrémité antérieure* ou *digitale*.

Nous allons décrire successivement le tarse, le métatarse et les orteils.

I. — DU TARSE.

Tandis que le carpe ne forme que la sixième partie de la main, le tarse, qui est l'analogue du carpe, constitue à lui seul la moitié postérieure du pied. Son diamètre antéro-postérieur surpasse de plus du double son diamètre transverse, disposition qui est précisément l'inverse de celle qu'on observe au carpe. Diamètre du tarse.

Le tarse représente une voûte à convexité tournée en haut, et qui, inférieurement, est excavée dans le sens transversal et dans le sens antéro-postérieur. Cette voûte reçoit sur son sommet le poids de la jambe. Ce n'est pas, au reste, spécialement au mécanisme des voûtes que se rapporte la disposition qui vient d'être décrite; elle a surtout pour objet d'offrir une excavation protectrice à des organes qui ne seraient pas comprimés impunément dans la station et la progression. Étroit et libre à son extrémité postérieure, le tarse s'élargit progressivement d'arrière en avant. Sa forme en voûte.

Fig. 216.

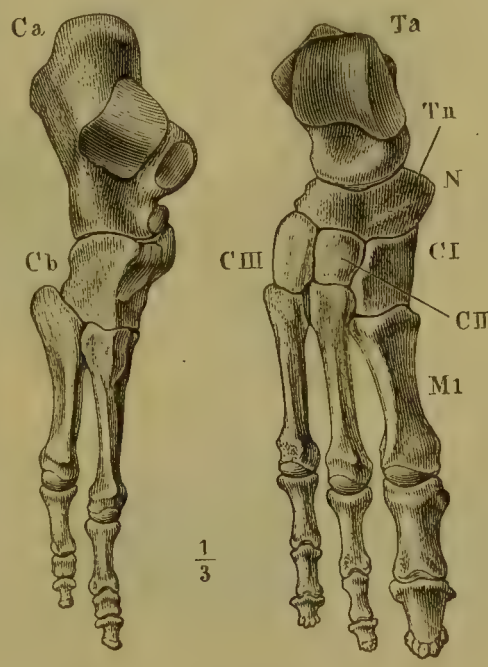

Face supérieure du pied, divisé en deux moitiés latérales (*).

Le tarse est formé de sept os, disposés sur deux rangées. La première, ou *rangée jambière*, ne comprend que deux os, le *calcanéum* (C*a*) et l'*astragale* (talus, T*a*); la deuxième, ou *rangée métatarsienne*, se compose de cinq os, qui sont : le *scaphoïde* (N), le *cuboïde* (C*b*), et les trois *cunéiformes* (C*I*, C*II* et C*III*). Les os de la rangée jambière du tarse, au lieu d'être disposés sur une ligne transversale comme ceux de la première rangée du carpe, sont superposés. Un seul des os du tarse concourt à l'articulation de la jambe avec le pied : c'est l'astragale. Des deux rangées du tarse.

A. — **Première rangée, ou rangée jambière.**

1° Astragale.

L'*astragale*, placé au-dessous du tibia, au-dessus du calcanéum, en dedans de l'extrémité malléolaire du péroné, derrière le scaphoïde, formant comme le sommet de la voûte tarsienne, est le second des os du tarse pour le volume. Position. Figure.

(*) C*a*, calcanéum. — C*b*, cuboïde. — T*a*, astragale. — N, scaphoïde. — T*n*, apophyse du scaphoïde. — C*I*, C*II*, C*III*, cunéiformes. — M¹, 1er métatarsien.

Très-irrégulièrement cuboïde, allongé d'avant en arrière, aplati de haut en bas, il présente à considérer six faces (1).

Trochlée astragalienne.

1° La *face supérieure* ou *tibiade* (*fig.* 212, 216, 220) est articulaire, disposée en trochlée ou poulie, et s'adapte exactement à la surface inférieure du tibia. En avant et en arrière de la trochlée sont des inégalités à insertion ligamenteuse.

Facettes calcanéennes. Rainure astragalienne.

2° La *face inférieure* ou *calcanéenne* présente deux facettes articulaires, séparées l'une de l'autre par une *rainure* à insertion ligamenteuse, *rainure astragalienne* (*sulcus interarticularis*, *Si*, *fig.* 217); rainure très-profonde, obliquement dirigée d'avant en arrière et de dehors en dedans, plus large dans le premier sens que dans le second. La facette articulaire située en arrière (*Fal*) est la plus considérable; elle est en même temps externe par rapport à l'autre, concave et oblongue dans le sens de la gouttière. La facette située au-devant de cette rainure est planiforme et plus petite que l'autre, et souvent divisée en deux facettes plus petites (*Fma*, *Fmp*) par une *rainure astragalienne antérieure* (*Sia*). Toutes deux s'articulent avec le calcanéum.

Fig. 217.

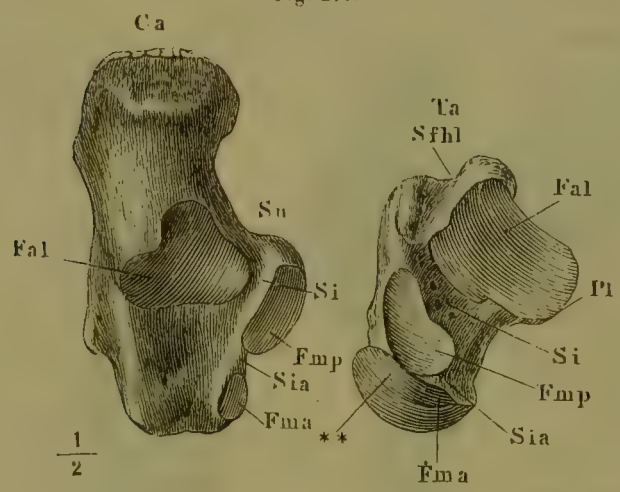

Calcanéum vu par la face supérieure, et astragale vu par la face inférieure (*).

Facette malléolaire interne.

3° Des deux *faces latérales* ou *malléolaires* de l'astragale, l'*interne* (*fig.* 214), articulaire, en haut, dans une étendue peu considérable, répond à la malléole interne; en bas, elle présente une dépression raboteuse, donnant attache au ligament latéral interne de l'articulation du pied.

Facette malléolaire externe.

4° La *face externe* de l'astragale (*fig.* 215), articulaire dans toute son étendue, est triangulaire comme la facette correspondante de la malléole externe, avec laquelle elle s'articule.

Il faut noter que les facettes articulaires des deux côtés de l'astragale se continuent, sans interruption de surface, avec la face articulaire supérieure de l'os ou la trochlée.

Tête de l'astragale.

5° La *face antérieure* ou *scaphoïdienne* (*fig.* 217, 218 et 219), convexe, a reçu le nom de *tête de l'astragale*; elle est articulaire et se continue inférieurement avec

(*) *Fal*, facette articulaire externe. — *Ca*, calcanéum.— *Si*, rainure calcanéenne. — *Su*, petite apophyse du calcanéum. — *Fmp*, facette articulaire interne et postérieure. — *Sia*, rainure calcanéenne antérieure. — *Fma*, facette articulaire interne et antérieure.

Ta, astragale. — *Sfhl*, gouttière du long fléchisseur du gros orteil. — *Fal*, facette articulaire externe. — *Pl*, apophyse externe. — *Si*, rainure astragalienne. — *Fmp*, facette interne et postérieure. — *Sia*, rainure astragalienne antérieure. — *Fma*, facette articulaire interne et antérieure. — **, portion de la tête de l'astragale en rapport avec le ligament calcanéo-scaphoïdien.

(1) Pour le mettre en position, il faut tourner en haut la face qui présente une sorte de poulie, en avant l'extrémité arrondie en segment de sphère, et en dehors la face latérale de la poulie qui a une forme triangulaire.

la face calcanéenne antérieure de l'os. Cette tête est supportée par une portion rétrécie, à insertion ligamenteuse, qui constitue le *col de l'astragale*. Son col.

6° La *face postérieure* (*fig.* 220) a très-peu d'étendue; elle consiste tout simplement en une coulisse oblique de haut en bas et de dehors en dedans (*Sfhl*) et sur laquelle glisse le tendon du long fléchisseur du gros orteil. Coulisse tendineuse.

Fig. 218.

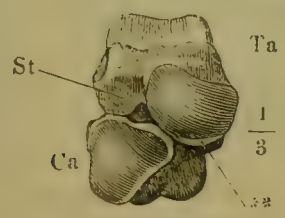

Face antérieure du calcanéum et de l'astragale dans leurs rapports naturels (*).

Fig. 219.

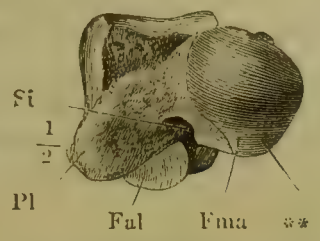

Face antérieure de l'astragale, un peu relevé en avant (**).

Fig. 220.

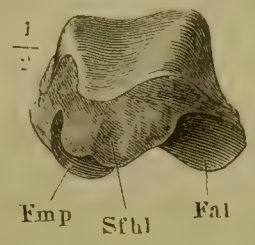

Face postérieure de l'astragale (***).

2° Calcanéum.

Le *calcanéum*, *os du talon*, situé au-dessous de l'astragale, à la partie postérieure et inférieure du pied, est le plus volumineux de tous les os du tarse. Il présente une forme irrégulièrement cuboïde, ayant sa plus grande étendue d'avant en arrière; il est aplati transversalement (1). Son volume et sa longueur sont en rapport avec le double usage qu'il remplit, de transmettre immédiatement au sol le poids du corps et de servir de levier pour les muscles qui étendent le pied sur la jambe. Nous ferons remarquer que son extrémité postérieure, si volumineuse, constitue le *talon*, dont la direction, horizontale chez l'homme, est une des dispositions les plus avantageuses à la station verticale. Volume. Direction horizontale.

Fig. 221.

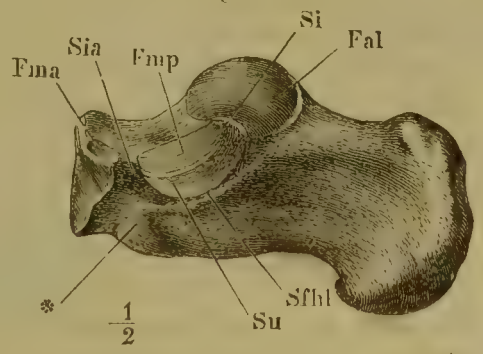

Calcanéum vu par sa face interne (***).

On considère six faces au calcanéum : 1° une *supérieure* ou *astragalienne*, présentant, en avant, deux et souvent trois facettes articulaires, qui correspondent à celles de la face inférieure de l'as- Facettes astragaliennes.

(*) *Ca*, calcanéum. — *Ta*, astragale. — *St*, sinus du tarse. — **, portion de la tête de l'astragale qui répond au ligament calcanéo-scaphoïdien.

(**) *Si*, rainure astragalienne. — *Pl*, apophyse externe. — *Fal*, facette articulaire externe. — *Fam*, facette articulaire interne.—**, portion de la tête de l'astragale qui répond au ligament calcanéo-scaphoïdien.

(***) *Fmp*, facette articulaire interne et postérieure. — *Sfhl*, gouttière du long fléchisseur du gros orteil. — *Fal*, facette articulaire externe.

(****) *Fal*, facette articulaire externe. — *Si*, rainure calcanéenne. — *Fmp*, facette interne et postérieure. — *Sia*, rainure calcanéenne antérieure. — *Fma*, facette interne et antérieure. — *Su*, petite apophyse du calcanéum. — *Sfhl*, gouttière du long fléchisseur du gros orteil. — *, tubercule qui limite, en avant, la face inférieure.

(1) Pour le mettre en position, il faut tourner en arrière l'extrémité de son plus grand diamètre qui présente une large surface triangulaire rugueuse, diriger en haut le sommet du triangle, et en dedans la face latérale qui est excavée en gouttière.

Rainure oblique.

tragale. La facette postérieure, qui est la plus considérable, est convexe ; elle est séparée de l'antérieure par une rainure moins profonde que celle de l'astragale et dirigée, comme elle, obliquement d'avant en arrière et de dehors en dedans. Toute la portion non articulaire de cette face déborde en arrière l'astragale; elle est aplatie transversalement, légèrement concave d'avant en arrière, et d'une longueur qui varie chez les différents sujets; d'où la différence de saillie du talon (1).

Causes des différences individuelles dans la saillie du talon.

2° La *face inférieure* ou *plantaire* (*fig.* 241) du calcanéum est plutôt un bord épais qu'une véritable face; sa direction est oblique de bas en haut et d'arrière en avant. On y remarque, en arrière, *deux tubérosités,* dont l'interne est beaucoup plus considérable que l'externe. Toutes deux servent à des insertions musculaires ; mais leur principal usage est de supporter en arrière le poids du corps : aussi sont-ce ces éminences qui constituent essentiellement le talon chez l'homme.

Tubérosités

Elles constituent essentiellement le talon.

3° La *face externe* (*fig.* 215) est située superficiellement, d'où la fréquence des lésions du calcanéum en dehors et la possibilité de l'atteindre dans ce sens avec les instruments chirurgicaux. Cette face, qui est convexe, est étroite en avant, où elle présente deux coulisses superficielles, séparées l'une de l'autre par un tubercule osseux ; les deux coulisses donnent passage aux tendons des muscles péroniers latéraux. A sa partie antérieure et supérieure, elle porte un autre tubercule osseux, sur lequel on se guide dans l'amputation partielle du pied par la méthode de Chopart.

Coulisses des péroniers latéraux.

Gouttières protectrices des vaisseaux, nerfs et tendons.

4° La *face interne* (*fig.* 221) est profondément excavée en gouttière, pour le passage de plusieurs tendons, ainsi que pour les nerfs et vaisseaux qui se distribuent à la plante du pied. Cette face interne présente, en avant et en haut, une apophyse saillante, en forme de crochet mousse, au-dessous de laquelle glisse, dans une gouttière peu profonde, le tendon du long fléchisseur du gros orteil (S*fhl*). Cette apophyse a reçu le nom de *petite apophyse du calcanéum* (sustentaculum tali, S*u*) ; c'est à la partie supérieure de cette éminence que se voit la facette astragalienne interne et postérieure (F*mp*).

Petite apophyse du calcanéum.

Face cuboïdienne.

5° La *face antérieure* ou *cuboïdienne* (*fig.* 218) est la plus petite de toutes celles du calcanéum. Concave de haut en bas, elle s'articule avec le cuboïde. Elle est surmontée, en dedans, par un petit prolongement horizontalement dirigé d'arrière en avant (2), et au-dessus duquel se voit la troisième facette astragalienne du calcanéum (F*ma*), quand elle existe. Toute la partie du calcanéum qui supporte la facette antérieure ou cuboïdienne de cet os, porte le nom de *grande apophyse du calcanéum.*

Grande apophyse du calcanéum.

6° La *face postérieure* (*fig.* 241) a la forme d'un triangle, dont la base serait tournée en bas. Elle est inégale et rugueuse dans sa moitié inférieure, qui donne attache au tendon d'Achille, tandis que dans sa moitié supérieure, sur laquelle glisse ce tendon, elle est lisse, polie et comme éburnée.

(1) Cette portion du calcanéum qui déborde l'astragale en arrière, mesure la longueur du bras de levier de la puissance. Aussi avait-on noté dès la plus haute antiquité que les bons coureurs étaient remarquables par la saillie de leur talon.

(2) Ce petit prolongement, qu'on pourrait appeler *petite apophyse antérieure du calcanéum*, par opposition à la petite apophyse qui surmonte la face interne, mérite considération dans la désarticulation du pied par la méthode de Chopart.

B. — **Seconde rangée du tarse.**

Les os de cette seconde rangée sont au nombre de cinq. En dehors, la econde rangée est constituée par un seul os, le cuboïde; mais en dedans, lle se divise en deux rangées secondaires : l'une postérieure, formée par le caphoïde, l'autre antérieure, formée par les trois cunéiformes. Cette subdivi- ion de la partie interne du tarse, en multipliant les articulations, a pour effet l'atténuer les effets des chocs ou des pressions que supporte le pied, principa- ement dans sa partie interne. Subdivision de la deuxième rangée.

1° Cuboïde.

Le *cuboïde*, qui est le troisième des os du tarse pour le volume, est situé au ôté externe du pied et semble former, en avant, la continuation de la grande pophyse du calcanéum. Forme.

Plus régulièrement cuboïde que les autres os du tarse, ce qui lui a valu son om (1), il présente six faces.

1° La *face supérieure* ou *dorsale*, recouverte par le muscle pédieux, regarde un eu en dehors. Face dorsale.

2° La *face inférieure* ou *plantaire* (*fig.* 224) présente, à sa partie antérieure, ne gouttière profonde (*sulcus peronei*, *Sp*), obliquement dirigée de dehors en edans et d'arrière en avant, et destinée au tendon du muscle long péronier la- éral; derrière cette gouttière, dont le bord postérieur (tubérosité du cuboïde, *c*) est très-saillant, sont des empreintes pour le ligament qui unit, en bas, le uboïde au calcanéum. Face plantaire. Gouttière du long péronier latéral.

3° La *face postérieure ou calcanéenne* (*fig.* 222) est sinueuse, obliquement diri- ée de dehors en dedans et d'avant en arrière, et présente ne configuration telle qu'il existe un emboîtement réci- roque entre elle et la acette antérieure du cal- anéum. A la partie in- erne de cette facette, on rouve un prolongement ppelé *apophyse pyrami- ale*, qui se dirige en de- ans et en arrière et con- ribue à l'emboîtement du alcanéum : cette apophyse devient quelquefois un obstacle dans la désarticula- ion du pied par la méthode de Chopart. Apophyse calcanéenne du cuboïde.

Fig. 222.

$\frac{1}{2}$

Face postérieure du cuboïde.

Fig. 223.

$\frac{1}{2}$

Face antérieure du cuboïde.

Fig. 224.

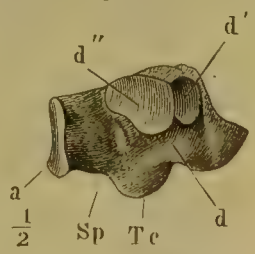

$\frac{1}{2}$

Face interne du cuboïde (*).

4° La *face antérieure* ou *métatarsienne* (*fig.* 223), moins étendue que la postérieure, est oblique de dehors en dedans et d'arrière en avant; elle s'articule avec le quatrième et le cinquième métatarsien. Face métatarsienne.

5° La *face interne* ou *cunéenne* (*fig.* 224) s'articule avec le troisième cunéiforme Face cunéenne.

(*) *a*, face antérieure. — *Sp*, gouttière du long péronier latéral. — *Tc*, tubérosité du cuboïde. — *d*, portion non articulaire de la face interne. — *d'*, portion scaphoïdienne. — *d''*, portion cunéenne.

(1) Pour le mettre en position, il faut tourner en bas la face qui porte à sa partie moyenne une saillie en forme de bourrelet, en arrière la facette articulaire la plus étendue, et en dehors la face la plus étroite.

par une facette plane, de forme quadrilatère, située à sa partie moyenne et supérieure ; souvent elle s'articule aussi avec le scaphoïde par une facette plus petite, située en arrière de la précédente ; elle présente, en outre, des empreintes destinées à des insertions ligamenteuses.

Gouttière du long péronier latéral.

6° La *face externe* (*fig.* 224) est plutôt un bord qu'une face ; son étendue d'avant en arrière est à peine égale en longueur à la moitié de la face interne. On trouve sur cette face le commencement de la gouttière destinée au tendon du long péronier latéral.

2° Scaphoïde.

Figure.

Ainsi nommé parce qu'on l'a comparé à une nacelle, le *scaphoïde* ou *os naviculaire* (N) est situé à la partie interne du tarse, au-devant de l'astragale ; il est aplati d'avant en arrière, plus épais en haut qu'en bas, irrégulièrement elliptique, ayant le grand diamètre de l'ellipse dirigé transversalement (1). On lui considère deux faces et une circonférence.

Fig. 225.

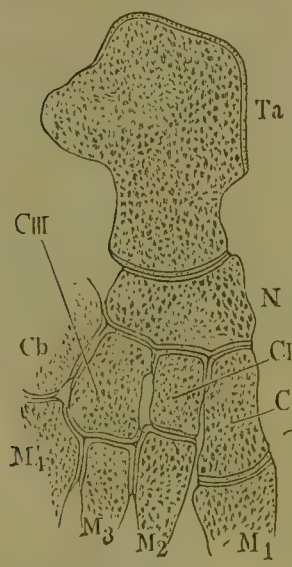

Section horizontale de l'astragale, du scaphoïde et des trois cunéiformes (*).

1° La *face postérieure*, concave, reçoit la tête de l'astragale, qui la déborde en bas.

2° La *face antérieure* présente trois facettes articulaires, qui correspondent aux trois cunéiformes.

Circonférence.

3° *Circonférence. En haut*, la circonférence du scaphoïde est convexe, inclinée en dedans, rugueuse, et donne insertion à des ligaments. *En bas*, cette circonférence, beaucoup moins étendue, est également destinée à des insertions ligamenteuses. *En dedans*, elle présente à sa partie inférieure une apophyse volumineuse, *tubérosité du scaphoïde* (*tuberositas* ossis *navicularis*, T*n*, *fig.* 214, 216), qui est facile à sentir à travers la peau, et qui sert de guide dans l'amputation partielle du pied par la méthode de Chopart. Cette apophyse donne insertion au tendon du muscle jambier postérieur (2). *En dehors*, cette circonférence est inégale et donne attache à des fibres ligamenteuses ; elle présente souvent une petite facette, qui s'articule avec le cuboïde et qui se continue avec les facettes destinées aux trois cunéiformes.

Apophyse du scaphoïde.

3° Cunéiformes.

Ces os, ainsi nommés à cause de leur configuration, sont au nombre de trois : on les distingue par les noms numériques de *premier*, *second*, *troisième*, en comptant du bord interne vers le bord externe du pied. On les distingue encore par les noms de *grand*, *moyen* et *petit*.

(*) T*a*, astragale. — N, scaphoïde. — *CI*, *CII*, *CIII*, cunéiformes. — *Cb*, cuboïde. — M¹..... M⁴, métatarsiens.

(1) Pour le mettre en position, il faut tourner en arrière sa face concave, en dedans et en bas celle des extrémités du grand diamètre de cette face qui porte une apophyse volumineuse, et en bas la gouttière creusée sur une des faces de cette apophyse.

(2) Cette apophyse est très-considérable, très-saillante dans certaines conformations du pied, si bien qu'elle a pu être prise pour une exostose.

I. Premier cunéiforme. — C'est le plus volumineux et le plus interne des trois. Situé au-devant du scaphoïde, en arrière du premier métatarsien, il a la forme d'un coin à tranchant tourné en haut (CI, *fig.* 213), bien différent en cela des autres cunéiformes, qui présentent, au contraire, le tranchant du coin à la partie inférieure (1). On peut lui considérer : Pour le premier cunéiforme le coin est à base inférieure.

Une *face interne* sous-cutanée, qui concourt à former le bord interne du pied.

Une *face externe* ou *cunéenne* (*fig.* 226), qui présente une facette articulaire anguleuse, articulée en arrière avec le deuxième cunéiforme (*k'*), en avant avec le deuxième métatarsien (*k''*). La portion non articulaire (*k*) de la face externe du premier cunéiforme est rugueuse et donne attache à des ligaments.

Fig. 226.

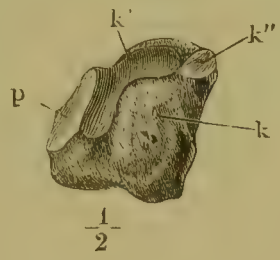

Face externe du premier cunéiforme (*).

Fig. 227.

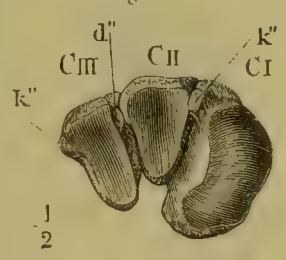

Face antérieure des trois cunéiformes (**).

Une *face postérieure* ou *scaphoïdienne* (*p*) concave, articulée avec la facette la plus interne et la plus large de la face antérieure du scaphoïde.

Une *face antérieure* ou *métatarsienne* (*fig.* 227), qui présente une surface articulaire plane ou plutôt légèrement convexe, de forme semi-lunaire, dont le plus grand diamètre est verticalement dirigé, la convexité du croissant en dedans et la concavité en dehors; large inférieurement, étroite vers sa partie supérieure, cette face est en rapport avec le premier métatarsien. Face métatarsienne.

Une *face inférieure*, formant la base du coin ; elle est inégale et présente, en arrière, un gros *tubercule* qui donne attache au jambier antérieur. Tubercule du jambier antérieur.

Une *face supérieure*, qui représente le tranchant du coin; c'est plutôt un bord anguleux, dirigé d'arrière en avant et de bas en haut, plus épais en avant qu'en arrière, où il concourt à former la convexité du pied.

II. Deuxième cunéiforme. — Le plus petit des trois cunéiformes, il est placé entre les deux autres et répond en arrière au scaphoïde, en avant au deuxième métatarsien. Le coin qu'il représente a sa base tournée en haut; ses dimensions antéro-postérieures sont très-peu étendues (2). Sa *face interne*, triangulaire, s'articule avec la facette correspondante du premier cunéiforme; sa *face externe* (*fig.* 228) s'articule avec le troisième cunéiforme; sa *face postérieure* ou *scaphoïdienne* (*p*), concave, est articulée avec la facette moyenne de la face antérieure du scaphoïde; sa *face antérieure* ou *métatarsienne* (CII, *fig.* 227), triangulaire, plus étroite que la face postérieure, s'articule avec l'extrémité postérieure du deuxième

Fig. 228.

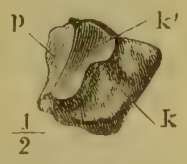

Face externe du 2e cunéiforme (***).

Situation.

Forme.

Ses faces.

(*) *p*, face postérieure. — *k*, portion non articulaire de la face externe. — *k'*, facette cunéenne de la face externe. — *k''*, facette métatarsienne.

(**) *k''*, facette métatarsienne externe. — *d''*, facette métatarsienne interne.

(***) *p*, face postérieure. — *k*, portion non articulaire de la face externe. — *k*, portion articulaire.

(1) Pour le mettre en position, il faut diriger en haut le tranchant du coin, en avant, la facette articulaire la plus étendue; en dehors, la face concave.

(2) Pour le mettre en position, tournez en haut la base du coin; en dedans la face latérale qui porte une facette articulaire en équerre, et en arrière la branche verticale de cette facette.

métatarsien ; sa *face supérieure, base* du coin, irrégulièrement quadrilatère, est inégale et donne attache à des fibres ligamenteuses ; son *sommet, tranchant* du coin, est très-mince et donne attache à des ligaments.

III. Troisième cunéiforme. — Le troisième eu égard à la position, le second eu égard au volume, il offre, de même que le précédent, la forme d'un coin à base tournée en haut (1).

Surface interne complétant la mortaise du 2e métatarsien.

1° Une *face interne* ou *cunéenne* (*fig.* 225 et *d''*, *fig.* 227), articulée en arrière avec une facette correspondante du précédent, et en avant avec une facette appartenant au deuxième métatarsien ; la portion moyenne de cette face est rugueuse et donne insertion à des ligaments ; la portion antérieure complète l'espèce de mortaise dans laquelle est enchâssée la tête du deuxième métatarsien, mortaise dont le côté interne est formé par le premier cunéiforme, et dont le fond est formé par le deuxième.

Fig. 229.

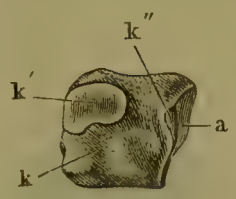

$\frac{1}{2}$

Face externe du 3e cunéiforme (*).

2° Une *face externe* ou *cuboïdienne* (*fig.* 229), articulée, dans sa moitié postérieure (*k'*), avec une facette correspondante du cuboïde ; la moitié antérieure (*k*) est rugueuse et donne insertion à des ligaments. L'angle antérieur de cette face est lisse à sa partie supérieure (*k''*), et s'articule avec le quatrième métatarsien ;

3° Une *face postérieure* ou *scaphoïdienne*, ovulaire, continue avec les facettes articulaires interne et externe, et qui s'articule avec la plus externe des trois facettes du scaphoïde ;

4° Une *face antérieure* ou *métatarsienne* (*fig.* 227), triangulaire, articulée avec l'extrémité postérieure du troisième métatarsien ;

5° Une *base* inégale, répondant à la convexité du pied ;

6° Un *sommet* ou *tranchant* du coin, plus obtus que le bord inférieur du deuxième cunéiforme, qu'il déborde inférieurement d'une quantité assez notable.

C. Texture et développement des os du tarse.

1° *Texture.* — Les os du tarse présentent la texture propre à tous les os courts, c'est-à-dire une masse de tissu spongieux entourée d'une couche de tissu compacte (2).

2° *Développement.* — A l'exception du calcanéum, qui naît par deux points osseux, tous les os du tarse se développent chacun par un seul point d'ossification.

Le calcanéum s'ossifie le premier.

Le *calcanéum* est, de tous les os du tarse, celui qui s'ossifie le premier. Dans le milieu du sixième mois de la vie fœtale, suivant la plupart des ostéogénistes, du

(*) *a*, face antérieure. — *k*, portion rugueuse de la face externe. — *k'*, facette cuboïdienne. — *k''*, facette métatarsienne externe.

(1) Pour le mettre en position, tournez en haut la base du coin, en avant la face perpendiculaire à l'axe longitudinal de cette base qui a une forme triangulaire, et en dehors la face latérale qui présente une large facette articulaire à sa partie postérieure.

(2) J'ai remarqué que, dans certains cas de tumeur blanche de l'articulation tibio-tarsienne, le calcanéum présentait dans son intérieur une cavité analogue à la cavité médullaire des os longs. Cette disposition doit être considérée comme un fait tout à fait anormal. Cette cavité serait normale, suivant quelques auteurs, et se formerait dans un âge avancé, comme la cavité centrale du col du fémur.

inquième et même du quatrième mois, suivant d'autres, apparaît un noyau sseux dans le milieu du cartilage correspondant; ce noyau est placé beaucoup lus près de l'extrémité antérieure du calcanéum que de son extrémité postéieure. De huit à dix ans, il se forme, dans l'extrémité postérieure du calcaéum, un autre point osseux, beaucoup plus épais à la partie inférieure que upérieurement.

Deuxième point d'ossification.

L'*astragale* se développe par un point qui paraît du cinquième au sixième nois de la vie fœtale.

Le *cuboïde* ne commence à s'ossifier que quelques mois après la naissance, suiant Béclard; j'ai rencontré cependant un point osseux chez un fœtus à terme, t Meckel affirme que l'ossification du cuboïde débute dès le huitième mois de vie fœtale. Blumenbach, au contraire, place l'ossification du cuboïde à un an t demi ou deux ans après la naissance, et Albinus, suivi en cela par plusieurs natomistes, dit que chez le fœtus à terme tous les os du tarse, à l'exception du alcanéum et de l'astragale, sont encore cartilagineux.

Variété dans l'époque d'apparition du point osseux du cuboïde.

Les *cunéiformes* s'ossifient dans l'ordre suivant : le premier vers la fin de la remière année, le deuxième et le troisième, à peu près en même temps, vers la uatrième année.

Les deux points osseux du calcanéum ne se réunissent que dans la quinzième nnée.

Époque de la soudure des deux pièces du calcanéum.

II. — DU MÉTATARSE.

Le *métatarse* est la deuxième partie du pied. De même que le métacarpe, qui st son analogue à la main, le *métatarse* est composé de cinq os longs, disposés arallèlement entre eux et constituant une espèce de gril quadrilatère, dont les ours ou intervalles, *espaces interosseux*, sont d'autant plus considérables qu'il y une plus grande disproportion de volume entre les extrémités de ces os et eur partie moyenne.

Idée générale du métatarse.

Le métatarse présente une *face inférieure* ou *plantaire*, à concavité transverale très-prononcée; une *face supérieure* ou *dorsale*, convexe, répondant au dos lu pied; un *bord interne* ou *tibial*, très-épais, qui répond au gros orteil; un *bord xterne* ou *péronéal*, mince, qui répond au petit orteil; une *extrémité postérieure* u *tarsienne*, offrant une ligne articulaire sinueuse; une *extrémité antérieure* ou *ligitale*, présentant cinq têtes aplaties sur les côtés et concourant à former cinq rticulations indépendantes les unes des autres.

Ses faces. Ses bords. Extrémités.

Les os du métatarse ont des caractères généraux qui les distinguent de tous les utre sos, et des caractères particuliers qui les distinguent 1° les uns des autres; 2° des os du métacarpe, avec lesquels ils ont beaucoup d'analogie.

A. Caractères généraux des os du métatarse. — Les métatarsiens appartiennent la classe des os longs, aussi bien par leur forme que par leur texture. On peut listinguer dans chacun d'eux un *corps* et deux *extrémités*.

Le *corps* est prismatique et triangulaire, légèrement courbé sur lui-même, à oncavité inférieure. Des trois faces qu'il présente, deux sont latérales et répondent aux espaces interosseux; la troisième, tellement étroite qu'elle ressemble à un bord, répond au dos du pied. Des trois bords, deux sont latéraux; le troisième est inférieur et répond à la face plantaire du pied.

Corps.

L'*extrémité postérieure* ou *tarsienne*, très-renflée, présente cinq facettes, dont *deux non articulaires* et *trois articulaires*. Des deux facettes non articulaires,

Extrémité tarsienne. Ses cinq facettes.

l'une est supérieure, l'autre est inférieure; toutes deux donnent insertion à des ligaments. Des trois facettes articulaires, l'une est postérieure, c'est-à-dire pratiquée sur l'extrémité de l'os; elle est, en général, triangulaire et s'articule avec une facette correspondante des os du tarse. Les deux autres sont latérales, en partie articulaires, en partie non articulaires; les portions articulaires sont petites et souvent multiples; elles s'articulent avec des facettes appartenant aux métatarsiens correspondants.

Des trois facettes articulaires.

Fig. 230.

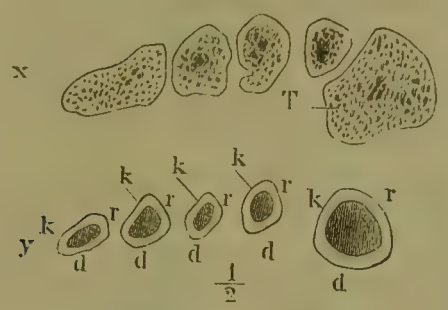

Section transversale du métatarse (*).

Du reste, l'extrémité tarsienne est cunéiforme : la facette supérieure ou dorsale, très-large, représente la base du coin; la facette inférieure, étroite, en représente le tranchant.

L'extrémité tarsienne est cunéiforme.

L'extrémité antérieure ou *digitale* présente une tête aplatie sur les côtés, ou un *condyle* oblong de haut en bas, beaucoup plus étendu inférieurement, c'est-à-dire dans le sens de la flexion, que supérieurement ou dans le sens de l'extension. On trouve, en dedans et en dehors du condyle, une dépression, derrière laquelle est une saillie qui donne attache au ligament latéral de l'articulation.

L'extrémité digitale est un condyle.

B. Caractères différentiels des métatarsiens entre eux. — Le *premier métatarsien* est remarquable par son énorme volume; lui seul, dans le métatarse, répond aux dimensions considérables du tarse (1). Son *corps* a la forme d'un prisme triangulaire; son *extrémité digitale* est creusée, du côté de la face plantaire, par une double rainure, qui répond à deux os sésamoïdes. (Voyez Articulations du pied.) Son *extrémité tarsienne* présente une facette semi-lunaire concave, à grand diamètre dirigé verticalement, et qui s'articule avec la facette correspondante du premier cunéiforme. Sur le pourtour de l'extrémité postérieure du premier métatarsien, il n'existe aucune facette articulaire. Cette disposition, qui s'observe aussi dans le premier métacarpien, constitue, pour le premier os du métatarse, un caractère spécial qui, joint à la circonstance de son énorme volume, le différencie de tous les autres métatarsiens. En outre, l'extrémité tarsienne du premier métatarsien présente, en bas et en dehors, une apophyse, *apophyse du premier métatarsien* (T), qui donne attache au muscle long-péronier latéral.

Corps. Extrémité digitale supérieure. Extrémité tarsienne.

Fig. 231.

Face inférieure du 1er métatarsien et des os sésamoïdes Os (**).

Fig. 232.

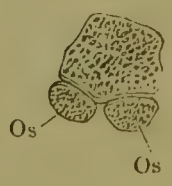

Section transversale de la tête du 1er métatarsien et des os sésamoïdes Os.

Le *cinquième métatarsien* (M_5, *fig.* 233) est le plus court après le premier; il

Cinquième métatarsien.

(*) *x*, près des surfaces articulaires postérieures. — *y*, à la partie moyenne du corps des métatarsiens. — T, apophyse du 1er métatarsien. — *k*, face externe. — *r*, face dorsale. — *d*, face interne.
(**) T, apophyse du 1er métatarsien.

(1) Pour le mettre en position, il faut diriger en arrière l'extrémité triangulaire de l'os; en dehors, la portion concave de la ligne qui circonscrit la facette articulaire terminale de cette extrémité, et en bas, les deux gouttières antéro postérieures qui se voient sur l'extrémité arrondie de l'os.

offre de facette latérale que d'un seul côté de son extrémité tarsienne; sur le côté opposé, c'est-à-dire en dehors, il se prolonge en une apophyse très-considérable, *apophyse du cinquième métatarsien* (T), qui a la forme d'une pyramide triangulaire, obliquement dirigée d'avant en arrière et de dedans en dehors, et à laquelle s'insère le court péronier latéral (1). Son apophyse pyramidale.

Fig. 233.

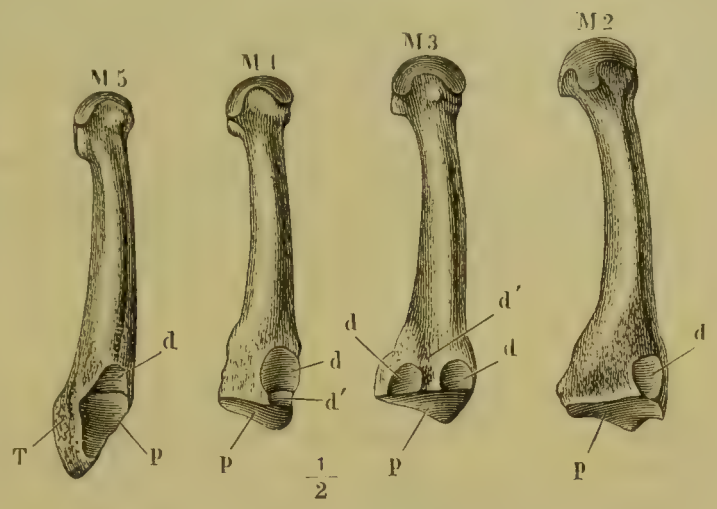

Face interne des quatre derniers métatarsiens (*).

Cette apophyse fait un relief très-facile à sentir à travers la peau; elle fournit les indications les plus précises dans l'amputation partielle du pied par la méthode tarso-métatarsienne. Un autre caractère du cinquième métatarsien, c'est la grande obliquité de dedans en dehors et d'avant en arrière de la facette terminale de son extrémité postérieure. Obliquité de son extrémité tarsienne.

Le deuxième, le troisième et le quatrième métatarsien se distinguent les uns des autres par les caractères suivants.

Le *deuxième métatarsien* est le plus long et le plus volumineux après le premier. Son extrémité postérieure s'articule avec les trois cunéiformes, qui la reçoivent comme dans une mortaise (2). La face postérieure de cette extrémité est concave; sa face interne, inégale et rugueuse, présente à son angle supérieur une facette articulaire très-petite; sa face externe présente une dépression rugueuse antéro-postérieure, au-dessus de laquelle est une surface lisse, divisée en deux facettes par une crête verticale. Deuxième métatarsien.

Le *troisième* et le *quatrième métatarsien* ont à peu près la même longueur; la différence apparente de longueur qu'ils présentent sur un pied articulé, dépend principalement de ce que l'articulation du cuboïde avec le quatrième métatarsien est sur un plan un peu postérieur à l'articulation du troisième métatarsien avec le troisième cunéiforme. Enfin, ils se distinguent encore l'un de l'autre en ce que le quatrième métatarsien présente à la partie interne de son extrémité postérieure deux facettes, l'une (*d'*) pour le troisième cunéiforme, l'autre (*d*) pour le troisième métatarsien. Troisième et quatrième métatarsien.

C. Développement. Tous les métatarsiens se développent par *deux* points d'ossification : un pour le corps, un pour l'extrémité antérieure ou digitale. Il y a Nombre de points.

(*) *p*, face postérieure. — T, apophyse du 5e métatarsien. — *d*, facette métatarsienne. — *d'*, facette cunéenne.

(1) Pour le mettre en position, il faut tourner en arrière l'extrémité la plus volumineuse de l'os, en dedans la facette latérale que présente cette extrémité, et en bas sa face creusée en gouttière.

(2) Pour le mettre en position, il faut diriger en arrière son extrémité cunéiforme, en haut la base du coin, et en dehors sa face latérale qui présente à sa partie supérieure deux facettes séparées par une crête verticale.

Exception pour le premier métatarsien.

une exception (1) remarquable pour le premier métatarsien, qui, au lieu d'avoir le point épiphysaire dans son extrémité antérieure, le présente dans son extrémité tarsienne ou postérieure.

Ordre d'apparition.

Le point osseux du corps paraît le premier, dans le cours du troisième mois de la vie fœtale, suivant la plupart des auteurs, vers le quarante-cinquième jour, suivant Blumenbach et Béclard. Il est déjà parfaitement développé chez le fœtus à terme. Le deuxième point ou point épiphysaire n'apparaît que dans le cours de la deuxième année.

Soudure.

La soudure, qui ne s'effectue que de dix-huit à dix-neuf ans, n'a pas lieu en même temps dans tous les os du métatarse. L'épiphyse du premier métatarsien se réunit la première; cette réunion précède quelquefois d'une année celle des épiphyses des quatre autres métatarsiens.

III. — DES ORTEILS.

Analogie entre les phalanges des orteils et les phalanges des doigts.

Il existe une si parfaite analogie entre les phalanges des doigts et celles des orteils, que nous ne croyons pouvoir mieux faire que de renvoyer, pour les détails descriptifs, à ce qui a été dit des phalanges des doigts.

Nous ferons remarquer toutefois que les phalanges des orteils, examinées comparativement à celles des doigts, peuvent être considérées comme atrophiées, à l'exception de celles du gros orteil, qui conservent les dimensions, pour ainsi dire, colossales de toute la partie tarsienne du pied.

Fig. 234.

1/2

Face inférieure du 2e orteil.

Phalange métatarsienne.

Phalange moyenne.

Brièveté extrême de la phalange moyenne.

Les *premières phalanges* ou *phalanges métatarsiennes* sont bien plus longues que les autres; elles diffèrent des phalanges métacarpiennes en ce que leur corps, étranglé en quelque sorte à sa partie moyenne, est presque cylindrique et non aplati de haut en bas.

Les *deuxièmes phalanges* ou *phalanges moyennes* des orteils sont d'une petitesse, d'une brièveté remarquables; on dirait presque qu'elles manquent de corps et que leurs extrémités sont adossées. Au premier abord, on pourrait les prendre pour des os pisiformes, ou plutôt pour des pièces du coccyx; mais la présence des facettes articulaires antérieures et postérieures suffit pour caractériser ces os et les faire reconnaître.

Fig. 235.

PI PII

1/2

Section transversale de la 1re (PI) et de la 2me phalange (PII) du 2e orteil.

Phalanges unguéales.

Les *troisièmes phalanges* ou *phalanges unguéales* des orteils présentent la même forme, mais avec des dimensions beaucoup moindres, que les phalanges unguéales des doigts. Cette remarque ne s'applique qu'aux quatre dernières phalanges; car, par une exception remarquable, la phalange unguéale du gros orteil a un volume au moins double de celui de la phalange unguéale du pouce.

Nous ne terminerons point cette description des phalanges des orteils sans faire remarquer que la surface articulaire de l'extrémité postérieure des phalanges métatarsiennes, ainsi que la surface articulaire de l'extrémité antérieure des métatarsiens, se prolonge plus, en haut, que les surfaces correspondantes des métacarpiens et des phalanges

(1) Cette exception, parfaitement analogue à celle qu'on observe à la main, rapproche le premier métacarpien du premier métatarsien et ces deux os des premières phalanges des doigts. Du reste, je dois faire remarquer ici que, chez plusieurs sujets, il m'a paru exister, dans l'extrémité digitale, un point épiphysaire très-mince, qui se soude de bonne heure avec le corps.

métacarpiennes des doigts; aussi cette disposition permet-elle une extension des orteils sur le métatarse plus marquée que celle des doigts sur le métacarpe, circonstance qui joue un grand rôle dans le mécanisme de la progression.

Développement. — La première, la deuxième et la troisième phalange se développent par *deux* points d'ossification : un pour le corps, un pour l'extrémité postérieure. Le point épiphysaire de la deuxième et celui de la troisième phalange sont si peu apparents que leur existence a été révoquée en doute par plusieurs anatomistes. Nombre des points d'ossification.

Beaucoup plus tardifs dans leur apparition que ceux des os métatarsiens, les points osseux du corps des premières phalanges des orteils ne commencent généralement à paraître que du deuxième au quatrième mois; il n'y a d'exception que pour le gros orteil, qui s'ossifie du cinquantième au soixantième jour. Époque d'apparition.

Le point épiphysaire des premières phalanges ne paraît que vers la quatrième année. Dans la première phalange.

Le corps des deuxièmes phalanges s'ossifie à peu près à la même époque que celui des premières; ce n'est que de six à sept ans que se manifeste un point épiphysaire à leur extrémité postérieure. Dans la deuxième.

Le corps des troisièmes phalanges s'ossifie avec celui des secondes et des premières phalanges : un point osseux y paraît dès le quarante-cinquième jour de la vie fœtale; il faut cependant en excepter le cinquième orteil, où l'ossification est beaucoup plus tardive. Dans la troisième.

La phalange unguéale du gros orteil offre cette particularité bien remarquable qu'elle s'ossifie avant toutes les autres phalanges des orteils: elle se développe par un point qui n'occupe pas la partie moyenne, mais bien le sommet de la phalange. Le point épiphysaire paraît à cinq ans dans la première phalange du gros orteil, et à six ans dans la première phalange des quatre autres orteils. Époque de la réunion.

Le point épiphysaire des phalanges ne se réunit au corps des os correspondants qu'à l'âge de dix-sept ou dix-huit ans (1).

PARALLÈLE ENTRE LES MEMBRES THORACIQUES ET LES MEMBRES ABDOMINAUX.

Nous avons négligé jusqu'ici toutes les applications de cette espèce d'anatomie philosophique qui consiste à comparer entre eux les différents organes chez le même animal. L'étude des analogies entre les diverses pièces osseuses du tronc ne pouvait entrer dans le plan d'un ouvrage qui a pour objet l'anatomie descriptive. Mais nous n'avons pas cru devoir étendre la même exclusion au pa-

(1) Chez le vieillard, on rencontre fréquemment la soudure de plusieurs phalanges des orteils ; mais cette soudure, de même que les déplacements des orteils et quelques déformations du tarse et du métatarse, est, en grande partie, le résultat de la pression exercée sur le pied par des chaussures étroites, et de l'immobilité plus ou moins complète dans laquelle ses diverses parties sont maintenues. Voyez, à ce sujet, un mémoire très-curieux de Camper sur les inconvénients des chaussures étroites, auxquelles cet auteur attribue la diminution de longueur du deuxième orteil et la luxation incomplète de quelques os du tarse les uns sur les autres. On pourrait y ajouter : 1° les luxations en dehors de la première phalange du gros orteil ; 2° la luxation en dedans de la première phalange du deuxième et quelquefois du troisième orteil.

rallèle entre les membres thoraciques et abdominaux. Ce parallèle est fondé sur des analogies tellement multipliées, tellement évidentes, il a tellement passé dans le domaine de l'enseignement que nous aurions cru faire une omission grave si nous avions négligé d'en présenter ici un résumé.

Les membres thoraciques et abdominaux sont construits sur un même type.

Les extrémités thoraciques et les extrémités abdominales sont évidemment construites sur le même type ; mais, affectées à des fonctions spéciales, elles présentent des différences correspondantes. Nous devons faire remarquer ici que, parmi les analogies, les unes sont évidentes, satisfont l'esprit et facilitent le souvenir de certains détails anatomiques importants ; les autres, au contraire, sont un peu forcées ou tout à fait sans résultat. Ces dernières ne seront qu'indiquées. Nous allons successivement comparer ensemble l'épaule et la hanche, l'humérus et le fémur, l'avant-bras et la jambe, la main et le pied.

I. — ÉPAULE ET BASSIN.

Avant Vicq-d'Azyr, les anatomistes, tout en plaçant la clavicule et l'omoplate parmi les os du membre supérieur, considéraient l'os coxal comme un os du tronc ; mais il suffit de la plus simple réflexion pour établir l'analogie de l'épaule et de la hanche, soit qu'on considère ces deux *ceintures osseuses* comme faisant partie des membres, soit qu'on les envisage, avec quelques anatomistes transcendants, comme des apophyses costales modifiées et, conséquemment, comme des dépendances du tronc.

Comparer l'épaule renversée au bassin dans sa position ordinaire.

Pour saisir avec plus de facilité les analogies et les différences des os de l'épaule et des os du bassin, il faut, à l'exemple de Vicq-d'Azyr, étudier l'épaule renversée, ou, ce qui revient au même, comparer le côté de l'épaule qui répond à la tête, au côté du bassin qui répond au coccyx. Rappelons en outre que, jusqu'à la deuxième dentition, l'os coxal est formé de trois pièces distinctes, l'ilium, le pubis et l'ischion. L'épaule, il est vrai, est composée de deux pièces seulement ; mais l'apophyse coracoïde peut être considérée comme le rudiment d'un os très-développé chez les oiseaux et les reptiles, soudé à l'omoplate chez l'homme.

Analogies et différences.

1° L'épaule forme une ceinture osseuse destinée à fournir un point d'appui aux membres thoraciques, de même que la hanche fournit un point d'appui aux membres abdominaux.

La ceinture scapulaire est interrompue en avant et en arrière (*fig.* 236) : en

Fig. 236.

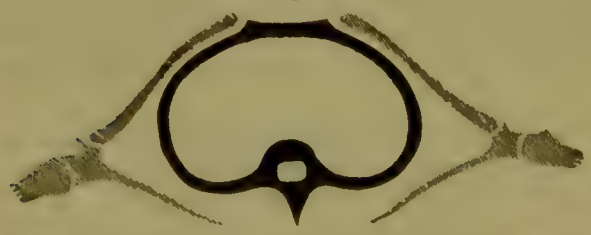

Figure schématique de la ceinture osseuse du membre supérieur.

Fig. 237.



Figure schématique de la ceinture osseuse du membre inférieur.

Indépendance des deux épaules et dépendance des deux hanches.

avant, au niveau du sternum, en arrière, au niveau de la colonne vertébrale ; d'où il résulte qu'il y a deux épaules séparées, tandis que les deux hanches forment une ceinture unique (*fig.* 237). L'épaule et, par conséquent, l'extrémité supérieure droites sont donc complétement indépendantes de l'épaule et

de l'extrémité supérieure gauches, tandis que les deux extrémités inférieures sont solidaires.

2° La deuxième différence est relative aux dimensions comparées du bassin et de l'épaule (*fig.* 238). Le volume, pour ainsi dire, colossal du bassin, l'épaisseur de ses bords, la profondeur de ses échancrures, la saillie de ses éminences, comparés à la gracilité de l'épaule, aux bords si minces de l'omoplate, sont en harmonie avec les usages des membres abdominaux.

Volume colossal du bassin.

Fig. 238.

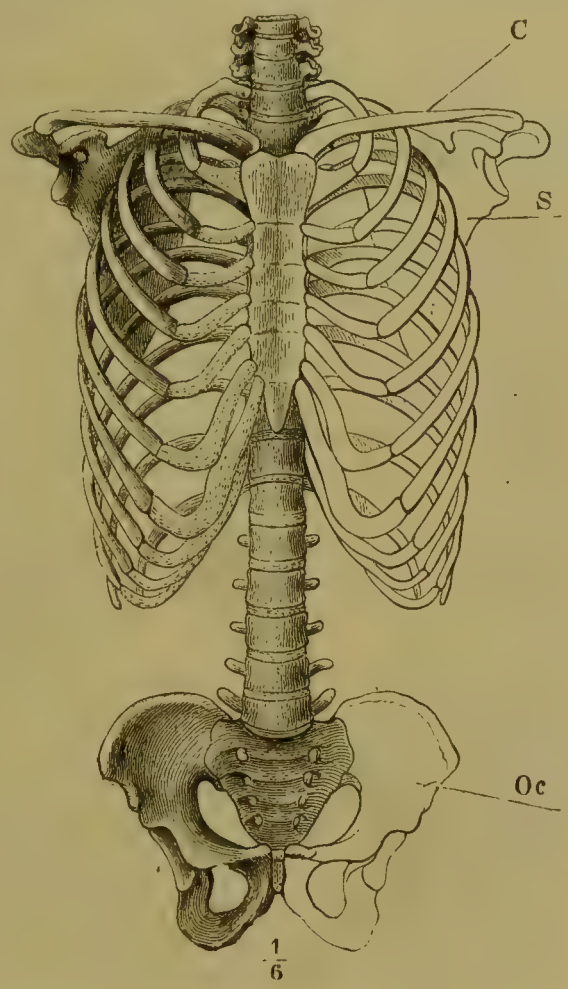

Squelette du tronc et ceintures des membres (*).

3° Les trois pièces qui composent la ceinture pelvienne, concourent à former la cavité de réception de la tête fémorale (*fig.* 239), tandis qu'un seul os, l'omoplate, forme la cavité glénoïde.

Analogies de l'omoplate et de l'ilium.

4° La partie large de l'omoplate est l'analogue de la portion iliaque de l'os coxal; la fosse iliaque interne représente la fosse sous-scapulaire.

5° La fosse sus-épineuse et la fosse sous-épineuse correspondent à la fosse iliaque externe; l'épine de l'omoplate est réduite, sur l'ilium, à la ligne demi-circulaire antérieure.

6° Le bord axillaire de l'omoplate répond au bord antérieur de l'os coxal; le bord spinal est l'analogue de la crête iliaque; le bord supérieur de l'omoplate correspond au bord postérieur de l'os coxal. On veut même que l'échancrure coracoïdienne, qu'on remarque sur ce bord supérieur, et le petit ligament coracoïdien, qui convertit cette échancrure en trou, soient les analogues de l'échancrure sciatique et des ligaments sacro-sciatiques.

Rapports entre la cavité glénoïde et la cavité cotyloïde.

7° La cavité glénoïde est évidemment l'analogue de la cavité cotyloïde; suivant Vicq-d'Azyr, l'apophyse coracoïde et l'apophyse acromion sont représentées, l'apophyse coracoïde par la tubérosité de l'ischion, l'apophyse acromion par le pubis. Il y a seulement cette remarquable différence qu'à l'omoplate les deux apophyses sont disjointes et laissent entre elles la vaste échancrure acromio-coracoïdienne; tandis qu'à l'os coxal, l'ischion et le pubis sont réunis et, au lieu de comprendre entre eux une échancrure, circonscrivent un trou, le trou sous-pubien. Cette analogie n'est point généralement admise; suivant quelques

Analogie entre la clavicule et le corps du pubis.

(*) S, omoplate. — C, clavicule. — Oc, os coxal.

anatomistes, l'ischion, destiné à soutenir le poids du tronc dans l'attitude assise,

Fig. 239.

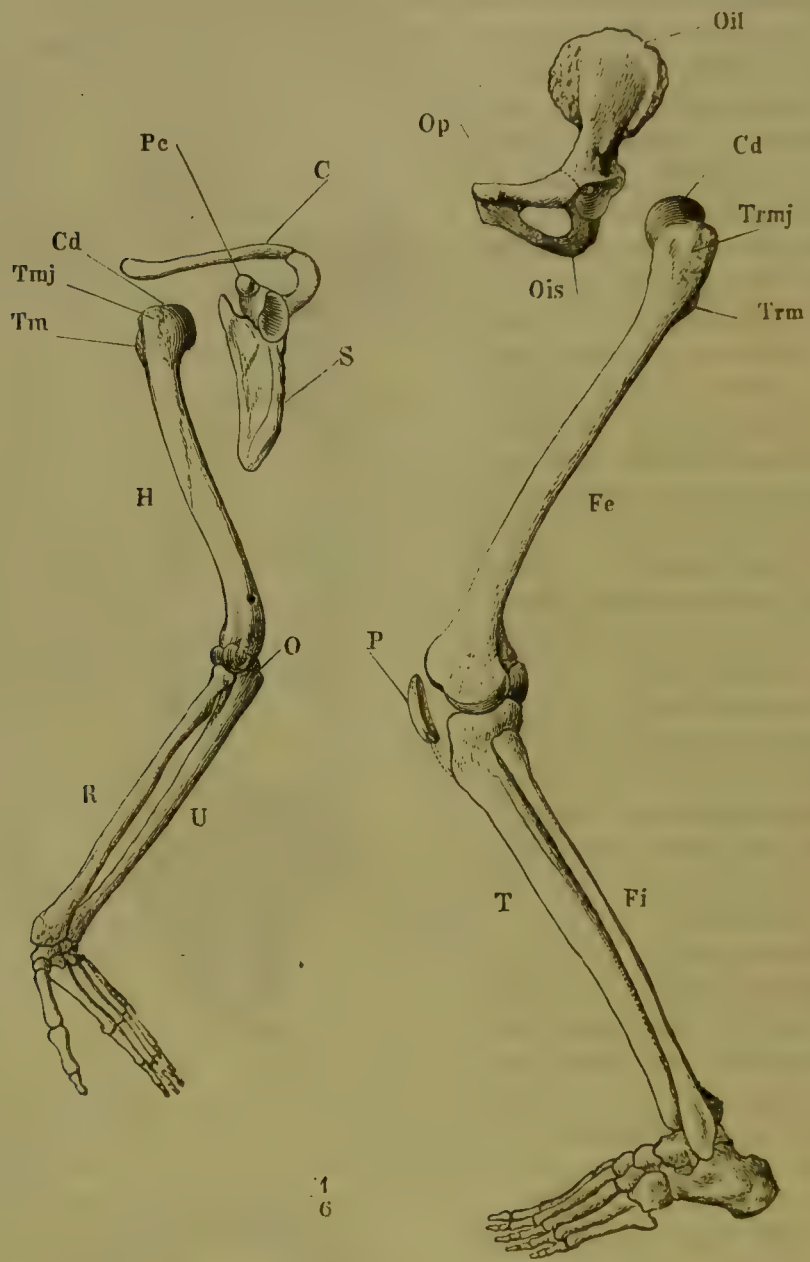

Membre supérieur gauche, vu de profil (*). *Membre inférieur gauche, vu de profil* (**).

n'est point représenté à l'épaule. Une des analogies les plus frappantes entre

(*) C, clavicule.
Pc, apophyse coracoïde.
S, omoplate.
Cd, tête de l'humérus.
T*mj*, grande tubérosité.
T*m*, petite tubérosité.
H, humérus.
O, olécrâne.
R, radius.
U, cubitus.

O*p*, pubis.
O*is*, ischion.
O*il*, ilium.
C*d*, tête du fémur.
T*rmj*, grand trochanter.
T*rm*, petit trochanter.
F*e*, fémur.
P, rotule.
T, tibia.
F*i*, péroné.

l'épaule et le bassin est celle qui existe entre la clavicule et la partie horizontale du pubis, avec cette différence que la clavicule est articulée avec l'omoplate, tandis que le pubis est soudé avec l'ilion.

On peut, sans forcer l'analogie, trouver dans l'union des clavicules par le ligament interclaviculaire une disposition analogue à celle qui constitue la symphyse du pubis.

II. — OS DU BRAS ET OS DE LA CUISSE.

Différence dans le volume.

L'humérus, beaucoup moins volumineux que le fémur, est, au point de vue de la *longueur*, moindre d'un tiers ; sous le rapport du *poids* et du *volume*, il est moindre de moitié environ.

Dans la direction.

L'humérus présente une *direction* verticale, à peu près parallèle à l'axe du tronc ; cette direction contraste avec l'obliquité très-prononcée des fémurs, qui se touchent inférieurement.

Dans l'intervalle qui les sépare.

Les humérus sont beaucoup *plus écartés* l'un de l'autre que les fémurs : cette différence tient à la conformation du thorax de l'homme, qui est aplati d'avant en arrière. Chez les quadrupèdes, au contraire, le thorax est aplati d'un côté à l'autre ; cette disposition favorise, chez ces derniers, le rapprochement des humérus, qui servent de colonnes pour la sustentation de la partie antérieure du tronc.

Dans les courbures et torsions.

L'humérus ne présente point une *courbure* analogue à celle du fémur ; il offre, d'une autre part, une torsion et un sillon oblique qui n'ont point d'analogues au fémur.

Quand on veut comparer entre eux le membre thoracique et le membre pelvien, on est porté naturellement à donner aux os de l'avant-bras la direction parallèle de ceux de la jambe, en d'autres termes, à mettre la main en supination. Mais en plaçant à côté l'un de l'autre les membres gauches, par exemple (*fig.* 240), on est frappé immédiatement de ces différences considérables, savoir, que le pouce est situé en dehors, tandis que le gros orteil, évidemment son analogue, occupe le côté interne ; que la flexion de l'avant-bras se fait en avant, celle de la jambe en arrière. Si, pour rétablir l'analogie, on fait exécuter au membre supérieur un mouvement de rotation de 180° autour de son axe longitudinal, pour comparer ensuite la face antérieure du membre inférieur à la face postérieure du membre supérieur, une autre différence devient manifeste : c'est que le col du fémur se dirige en dedans, tandis que celui de l'humérus regarde en dehors.

Idée de Vicq-d'Azyr.

Frappés de cette difficulté, Vicq-d'Azyr et, à son exemple, Meckel, Blandin, Bourgery, comparèrent le membre supérieur d'un côté au membre inférieur du côté opposé, toujours après avoir retourné le premier. De cette façon, ils obtinrent des analogies nombreuses : les cols étaient dirigés dans le même sens, la flexion de la jambe et de l'avant-bras se faisait en arrière, la rotule et l'olécrâne se trouvaient en avant. Mais le pouce était placé en dehors, tandis que le gros orteil est en dedans.

Opinion de Flourens.

Pour Flourens, le membre supérieur trouve son analogue dans le *membre inférieur du même côté*, si l'avant-bras est mis dans la *pronation*, qui est sa position ordinaire et naturelle. En effet, nous voyons alors le col de l'humérus et celui du fémur dirigés tous deux en dedans ; la main est placée comme le pied, le gros orteil et le pouce en dedans, le petit orteil et le petit doigt en dehors. Mais

la jambe se fléchit en arrière, l'avant-bras, en avant; la rotule est antérieure, l'olécrâne, postérieur; enfin les os de l'avant-bras se croisent, tandis que ceux de la jambe sont parallèles.

Aucune des hypothèses précédentes n'est donc susceptible de lever toutes les

Fig. 240.

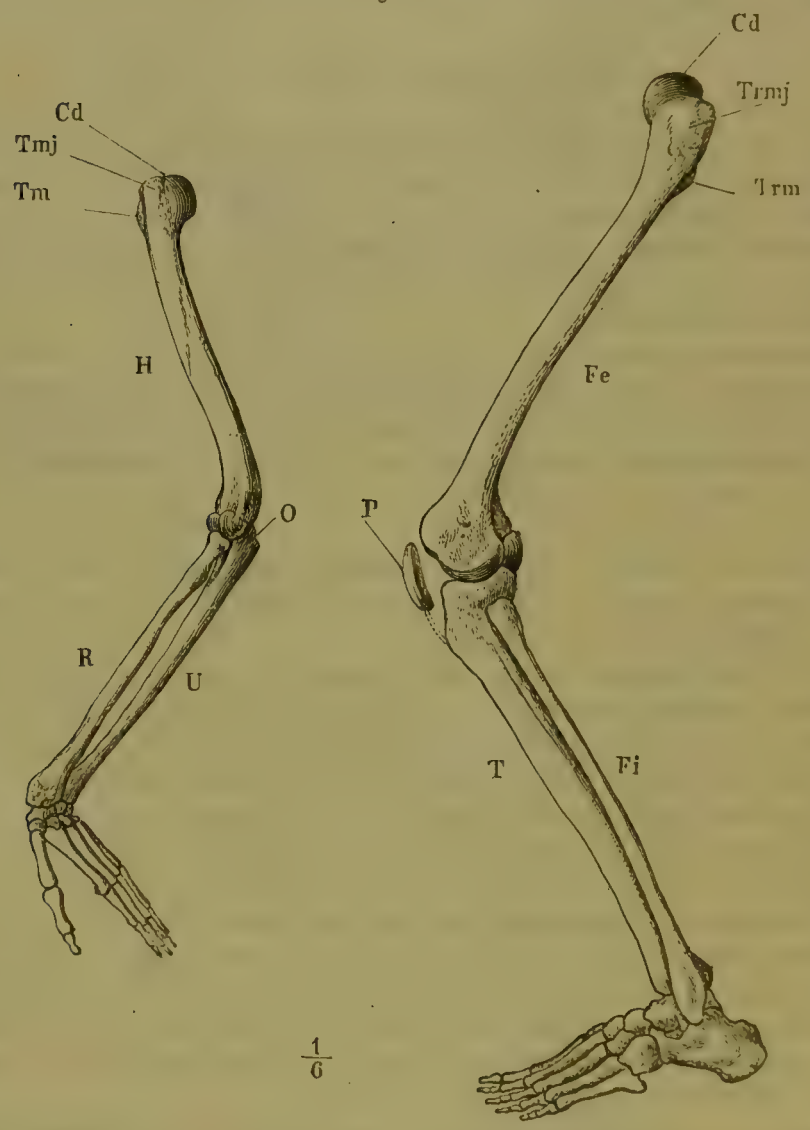

Membre supérieur gauche, vu de profil (*). *Membre inférieur gauche, vu de profil* (**).

difficultés. Si, limitant le parallèle aux os du bras et de la cuisse, nous comparons entre eux ceux du même côté du corps, ce qui est évidemment le plus rationnel, nous ne saurions méconnaître l'analogie qui existe entre les portions supérieures de l'humérus et du fémur. De part et d'autre, il y a une tête tour-

(*) *Cd*, tête de l'humérus.
Tmj, grande tubérosité.
Tm, petite tubérosité.
H, humérus.
O, olécrâne.
R, radius.
U, cubitus.

(**) *Cd*, tête du fémur.
Trmj, grand trochanter.
Trm, petit trochanter.
Fe, fémur.
P, rotule.
T, tibia.
Fi, péroné.

née en dedans, un col dirigé en dedans et en haut; la grosse tubérosité de l'humérus, de même que le grand trochanter du fémur, se trouve au côté externe, la petite tubérosité et le petit trochanter, au côté interne.

Mais si nous jetons ensuite un coup d'œil sur les portions inférieures des deux os en question, nous voyons l'analogie faire place à une opposition complète : c'est ainsi que la poulie humérale est tournée en avant, tandis que la poulie fémorale est dirigée en arrière.

La raison de cette opposition se trouve dans ce fait, signalé depuis longtemps par la plupart des anatomistes, mais dont les conséquences n'ont été mises en lumière que par M. Martins (1), à savoir, que *l'humérus est un os tordu de 180 degrés sur son axe*, tandis que le fémur est un os droit, sans torsion. Cette torsion apparaît d'une manière très-manifeste quand on suit la crête qui s'élève au-dessus de l'épicondyle pour remonter obliquement, d'abord sur la face postérieure de l'os, en arrière de la *gouttière de torsion* du nerf radial, puis sur la face interne, et aboutir à la partie inférieure du col, en un point diamétralement opposé à l'épicondyle. La torsion est donc bien de 180 degrés ou d'une demi-circonférence.

M. Martins. Torsion de l'humérus.

La torsion n'est point une disposition particulière à l'humérus de l'homme; elle est générale dans les mammifères, les oiseaux et les reptiles. Seulement elle n'est de 180 degrés que chez l'homme et les mammifères terrestres; dans les chéiroptères, les oiseaux et les reptiles, elle est réduite à 90 degrés.

Il est à remarquer que cette torsion est purement virtuelle et qu'à aucune époque de la vie on ne trouve l'humérus droit. Les choses se passent néanmoins comme si cet os avait été droit primitivement, et qu'une force mécanique eût fait subir à sa portion inférieure une rotation d'une demi-circonférence autour de son axe, tandis que sa portion supérieure était maintenue immobile.

L'humérus étant un os tordu, il faut, si on veut le comparer au fémur, commencer par le *détordre*, par la pensée. Le résultat de cette opération sera de porter l'épitrochlée en dehors, l'épicondyle en dedans; la face de l'extension de l'articulation du coude, de l'avant-bras et de la main deviendra antérieure, le pouce deviendra interne, de même que cela a lieu pour la face correspondante du genou, de la jambe et du pied, et pour le gros orteil. L'analogie entre les deux membres sera aussi complète que possible; l'olécrâne sera antérieur comme la rotule, l'épitrochlée représentera la tubérosité externe du fémur, l'épicondyle, la tubérosité interne. Les corps des deux os auront leurs arêtes parallèles à leur axe; leur partie arrondie et lisse, couverte par le triceps, sera dirigée en avant, à l'humérus comme au fémur, le bord antérieur de l'humérus, espèce de ligne âpre analogue à celle du fémur, sera dirigé en arrière comme cette dernière. L'empreinte du grand fessier est certainement l'analogue de l'empreinte deltoïdienne.

Il faut détordre l'humérus.

III. — OS DE LA JAMBE ET OS DE L'AVANT-BRAS.

L'avant-bras est, pour le membre thoracique, ce qu'est la jambe pour le

(1) M. Martins, ancien membre de la Société anatomique, aujourd'hui professeur à la Faculté de médecine de Montpellier, a bien voulu faire, pièces en main, la démonstration de son ingénieuse théorie devant cette société ; et nous devons dire qu'il nous a parfaitement convaincu, ainsi que tous les membres de la Société qui assistaient à cette séance.

Deux os.

membre abdominal. De même que la jambe, il est composé de deux os; mais tandis que la jambe est essentiellement constituée par le tibia, qui seul concourt à l'articulation du genou et qui prend la plus grande part à l'articulation du pied, le radius et le cubitus participent tous deux, à peu près également, à la formation de l'avant-bras; et si l'un d'eux, le cubitus, forme la plus grande partie de l'articulation du coude, le radius, par une sorte de compensation, constitue la plus grande partie de l'articulation du poignet.

Importance relative.

Bien qu'on soit frappé au premier abord de l'analogie d'ensemble qui existe entre l'avant-bras et la jambe, il est assez difficile d'assigner en détail le rapport des parties qui se correspondent. Aussi les anatomistes ne sont-ils point d'accord à ce sujet. Quel est, par exemple, des os de l'avant-bras, celui qui répond au tibia ?

Quel est l'os de l'avant-bras qui répond au tibia ?

Vicq-d'Azyr.

Blainville.

Vicq-d'Azyr, ayant principalement égard aux articulations du coude et du genou, regardait le cubitus comme l'analogue du tibia, et le radius comme l'analogue du péroné. Blainville, préoccupé, au contraire, des rapports de la jambe avec le pied et de la main avec l'avant-bras, et considérant que le tibia est situé sur la ligne du gros orteil, de même que le radius est situé sur la ligne du pouce; considérant, en outre, que le radius joue le principal rôle dans l'articulation du poignet, de même que le tibia, dans celle du cou-de-pied, admet, contradictoirement à Vicq-d'Azyr, que l'analogue du tibia, c'est le radius.

M. Martins.

« En détordant l'humérus, dit M. Martins, on ramène le membre thoracique « à son type de membre pelvien; les cols, les condyles des deux os sont dirigés « de même, la rotule et l'olécrâne sont en avant; le tibia et le radius, le gros « orteil et le pouce sont en dedans; le péroné et le cubitus, le petit orteil et le « petit doigt sont en dehors. »

Le radius répond au tibia.

Extrémité inférieure.

Le radius répond donc au tibia; cette concordance est des plus manifestes pour l'extrémité inférieure des deux os. Dans l'un et l'autre, cette extrémité est quadrangulaire et présente une facette articulaire inférieure, divisée en deux portions par une crête antéro-postérieure, une facette latérale pour l'articulation avec l'autre os du même segment de membre, une apophyse styloïde, des sillons destinés aux tendons; et toutes ces parties sont situées exactement de même lorsque, en détordant l'humérus, on a fait faire à l'avant-bras une demi-révolution sur son axe.

Extrémité supérieure; différences.

A l'extrémité supérieure de la jambe et de l'avant-bras, l'analogie entre le tibia et le radius est moins évidente; il semble même que les différences l'emportent de beaucoup sur les ressemblances. Tandis qu'à la jambe, le tibia, ou l'os interne, forme la plus grande partie de l'articulation du genou, et que le péroné, ou l'os externe, n'y entre pour rien, à l'avant-bras, au contraire, le radius, devenu interne après la détorsion, contribue pour une petite part à la formation de l'articulation du coude, constituée en grande partie par le cubitus, devenu externe.

D'autre part, la rotule est fixée par des ligaments au tibia, tandis que son homologue, l'olécrâne, est soudé au cubitus.

Le chapiteau du tibia est formé par la coalescence des têtes du cubitus et du radius.

Pour expliquer cette apparente contradiction, M. Martins considère le chapiteau du tibia comme formé par la coalescence des têtes du cubitus et du radius Ce chapiteau présente deux surfaces articulaires, comme l'extrémité supérieure des os de l'avant-bras; mais ces deux surfaces, au lieu d'être supportées par deux os distincts, et d'être réunies seulement par des ligaments, ainsi que cela a lieu au membre supérieur, sont soudées ensemble; la surface externe ou péronéale

représente la face supérieure de l'apophyse coronoïde, l'interne répond à la cupule radiale; l'épine qui existe entre elles, correspond au rebord qui sépare la trochlée du condyle huméral.

A l'appui de cette manière de voir, vient encore ce fait, qui a frappé nombre d'anatomistes, c'est que la crête antérieure du tibia, depuis l'insertion du ligament rotulien jusqu'au-dessous du tiers supérieur du tibia, est évidemment l'analogue de la crête postérieure du cubitus, qui part de la base de l'olécrâne et se prolonge également jusqu'au dessous du tiers supérieur de l'os. Toutes deux sont tranchantes, sous-cutanées; elles offrent l'une et l'autre, à leur partie moyenne, une incurvation dans le même sens, c'est-à-dire convexe vers le radius, au bras, convexe vers la portion interne du tibia, à la jambe. De plus, c'est au haut de la crête tibiale que s'insère le ligament rotulien, de même que la crête cubitale supporte l'olécrâne. On ne saurait donc contester le *caractère cubital* de la portion antérieure du tiers supérieur du tibia.

L'anatomie comparée confirme cette induction. Dans certains marsupiaux, où le tibia et le péroné restent séparés comme le radius et le cubitus, et prennent part tous deux à l'articulation du genou, la face antérieure du tibia est *arrondie* dans son tiers supérieur, la *crête cubitale* du tibia manque et *la rotule est attachée au péroné.* Confirmation tirée de l'anatomie comparée.

Ainsi donc, le tiers supérieur du tibia est composé du tiers supérieur de l'os radial de la jambe et de la portion sous-olécrânienne de l'os cubital; en d'autres termes, le membre inférieur étant pris pour type, les têtes séparées du cubitus et du radius sont le dédoublement de celle du tibia.

Le péroné représente donc le cubitus, moins la portion sous-olécrânienne; l'apophyse styloïde du péroné répond à l'apophyse coronoïde; la malléole externe est l'apophyse styloïde du cubitus amplifiée.

La rotule et l'olécrâne sont construits sur le même type; la mobilité de l'une, la soudure de l'autre ne constituent pas des différences essentielles. Rotule et olécrâne.

IV. — MAIN ET PIED.

La conformation générale de la main ressemble fort à celle du pied; tous deux présentent une face dorsale; la plante du pied répond à la paume de la main, le bord tibial, au bord radial, le bord péronéal, au bord cubital, l'extrémité tarsienne, à l'extrémité carpienne; les doigts répondent aux orteils. Mais à côté de ces traits d'analogie bien propres à confirmer ce vieil adage : *pes altera manus,* existent de grandes différences dans l'ensemble et dans les détails. Ainsi, au point de vue du volume, le pied l'emporte sur la main; cette augmentation porte sur la longueur et l'épaisseur, mais non sur la largeur, car la main est plus large que le pied. Cet excédant de volume ne vient pas des orteils, qui sont incomparablement plus petits que les doigts; il ne dépend pas du métatarse, mais bien du tarse, dont le carpe n'est que le vestige. Analogie de formes. Différence de volume. Absence au pied du mouvement d'opposition.

Une autre différence caractéristique tient au défaut d'opposition du gros orteil. C'est même, sous le rapport des fonctions, l'absence du mouvement d'opposition qui constitue un pied, de même que sa présence constitue une main.

Une troisième différence résulte du mode d'articulation de la jambe avec le pied. Ce n'est point, en effet, avec l'extrémité postérieure du tarse que la jambe s'articule, mais avec sa face supérieure; d'où il suit qu'une partie du tarse déborde l'articulation en arrière. L'axe du pied n'est pas, à beaucoup près, sur la Différences dans le mode d'articulation de la jambe avec le pied.

même ligne que l'axe de la jambe; ces deux axes forment entre eux un angle droit. Ce peu de mots suffiront pour faire comprendre les différences générales qui existent entre la main et le pied. Entrons dans quelques détails.

A. — Carpe et tarse.

Du carpe comparé au tarse.

Tandis que le carpe forme à peine la huitième partie de la main, le tarse constitue à lui seul la moitié postérieure du pied. Le diamètre antéro-postérieur du tarse, qui est de 14 à 17 centimètres, est trois fois plus considérable que son diamètre transverse, ce qui est l'opposé de ce qu'on observe à la main.

Le tarse représente une voûte concave, à la fois dans le sens transversal et dans le sens antéro-postérieur, voûte qui reçoit la jambe sur son sommet; le carpe n'est autre chose qu'une coulisse tendineuse. Il est évident que le carpe n'est que le tarse à l'état rudimentaire, ce qui n'étonnera pas si l'on considère que le tarse est vraiment la partie fondamentale du pied et le soutien définitif de tout l'édifice. Examinons donc les analogies et les différences de ces deux parties constituantes du pied et de la main.

Différences.

a. Il n'y a que sept os dans le tarse, tandis qu'il y en a huit dans le carpe; mais un de ces derniers, le pisiforme, doit être considéré comme un os sésamoïde, ou plutôt comme une apophyse du pyramidal, détachée de cet os et devenue indépendante. Nous en ferons donc abstraction dans ce qui nous reste à dire.

b. Les os de la première rangée du tarse sont superposés, et non placés l'un à côté de l'autre, comme dans la première rangée du carpe.

c. Un seul os du tarse entre dans la composition de l'articulation tibio-tarsienne, tandis que trois os du carpe concourent à former l'articulation radio-carpienne.

d. Enfin, la deuxième rangée du tarse est subdivisée, en dedans, en deux rangées secondaires : l'une, postérieure, formée par le scaphoïde, l'autre, antérieure, formée par les trois cunéiformes.

Étudions maintenant comparativement les os du tarse et les os du carpe en particulier. A défaut de similitude de conformation, nous serons obligés d'avoir recours à la similitude de connexions, mode de détermination plus constant et plus important peut-être que celui qui est fondé sur le caractère si variable de la forme.

Nombre.

1° *Os de la rangée jambière du tarse et os de la rangée antibrachiale du carpe.* — Les os de la première rangée du carpe sont au nombre de trois, abstraction faite du pisiforme, placé sur un plan antérieur et hors rang. Ces trois os forment un arc à convexité supérieure et s'articulent tous les trois avec les os de l'avant-bras. — Les os de la première rangée du tarse sont également au nombre de trois, si nous y comprenons le scaphoïde, qui est certainement l'analogue du scaphoïde de la main, comme nous le verrons plus bas. Mais l'un de ces trois os, l'astragale, s'étant développé considérablement dans sa partie supérieure, a refoulé, pour ainsi dire, les deux autres de leurs connexions avec la jambe et entre seul dans la composition de l'articulation tibio-tarsienne; les deux autres os, au lieu d'être placés sur ses côtés, comme à la main, sont situés l'un en dehors et en dessous, l'autre en avant.

Le scaphoïde du pied est l'analogue du scaphoïde de la main.

Le *scaphoïde du pied* est l'analogue du *scaphoïde de la main* : il y a entre ces os analogie de forme et de connexions. L'analogie de forme saute aux yeux et a

déterminé l'identité de nom ; quant aux connexions, nous voyons : 1° que ces deux os sont situés, l'un, du côté du gros orteil, l'autre, du côté du pouce ; 2° que le scaphoïde du pied s'articule avec les trois cunéiformes, celui de la main, avec le trapèze, le trapézoïde et le grand os, qui sont leurs homologues au membre supérieur.

Fig. 241.

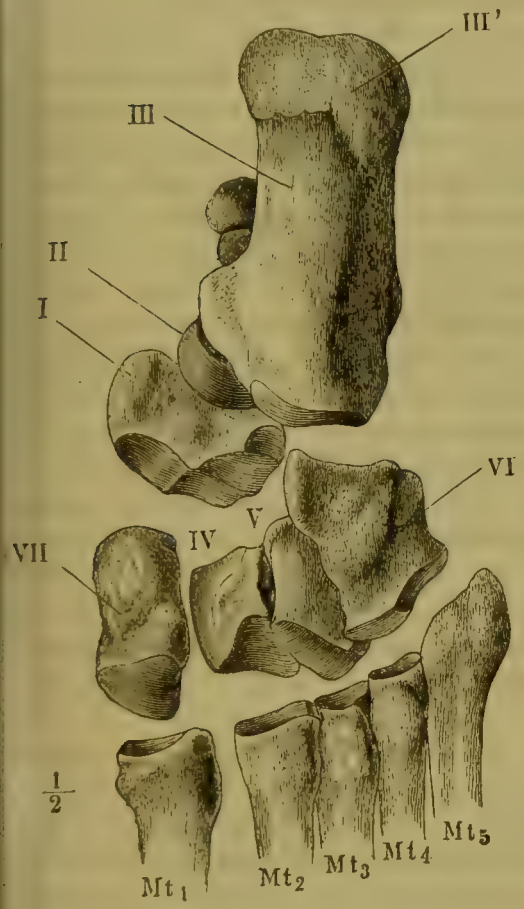

Os du tarse vus par la face plantaire (*).

Le calcanéum représente le pyramidal et le pisiforme.

Il suffit de jeter un coup d'œil sur le tarse et le carpe d'un quadrupède, pour reconnaître le *pisiforme* dans la *portion du calcanéum qui déborde l'astragale* en arrière. Le calcanéum est le seul os du tarse qui se développe par deux points d'ossification ; ce qui établit une forte présomption en faveur de l'idée qu'il est à lui seul le représentant de deux os. Si l'on admet l'analogie de la partie postérieure du calcanéum avec le pisiforme, on ne peut s'empêcher de voir le pyramidal dans sa portion antérieure, et de même que ce dernier s'articule avec l'os crochu, la partie antérieure du calcanéum s'articule avec le cuboïde, dans lequel nous trouverons l'analogue de l'os crochu. La différence de volume ne doit pas nous empêcher d'admettre cette analogie, puisque nous voyons, dans diverses espèces animales, d'autres os du tarse, le scaphoïde, le cuboïde, l'astragale, se développer outre mesure, sans que leur nature soit changée pour cela.

Fig. 242.

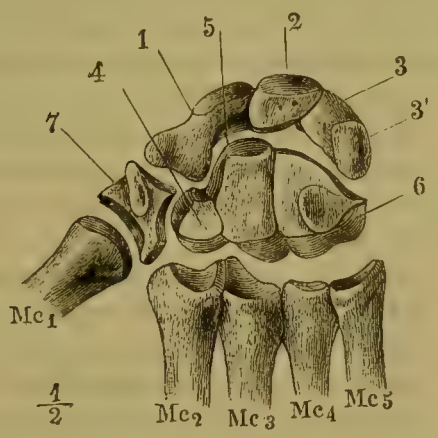

Os du carpe vus par la face palmaire (**).

L'astragale représente l'os semi-lunaire.

En procédant par voie d'exclusion, nous sommes conduits à admettre, avec Vicq-d'Azyr, que l'astragale représente l'os semi-lunaire, dont la surface articu-

(*) I, scaphoïde.
II, astragale.
III, calcanéum.
III', apophyse postérieure du calcanéum.
IV, deuxième cunéiforme.
V, troisième cunéiforme.
VI, cuboïde.
VII, premier cunéiforme.
Mt_1 .. Mt_5, métatarsiens.

(**) 1, scaphoïde.
2, semi-lunaire.
3, pyramidal.
3', pisiforme.
4, trapézoïde.
5, grand os.
6, os crochu.
7, trapèze.
Mc_1... Mc_5. métacarpiens

laire supérieure, énormément amplifiée, se serait prolongée sur la face dorsale, de manière que l'axe du pied, au lieu de continuer celui de la jambe, comme cela a lieu pour la main et l'avant-bras, forme avec lui un angle droit.

2° *Os de la rangée métatarsienne du tarse et os de la rangée métacarpienne du carpe.*— Ici les analogies deviennent encore plus évidentes. Au carpe, comme au tarse, les os de cette rangée sont au nombre de quatre. — A la main, l'os crochu, le grand os et le trapézoïde, c'est-à-dire les trois os situés du côté du petit doigt, forment une sorte de condyle brisé, reçu dans la concavité de l'arc représenté par la première rangée, et supportent les quatre derniers métacarpiens. Quant au trapèze, situé du côté du pouce, il occupe le sinus qui reste, de ce côté, entre les os des deux rangées et pourrait être compté tout aussi bien avec la première rangée qu'avec la seconde ; sa direction est oblique en bas et en dehors, ce qui détermine l'écartement du pouce. Au pied, nous trouvons également trois os situés du côté du petit orteil, formant une sorte de condyle très-irrégulier, dont le sommet est reçu dans l'angle qui existe entre les os de la rangée jambière, et ces trois os s'articulent avec les quatre derniers orteils : c'est le cuboïde, le troisième et le deuxième cunéiforme. Quant au premier cunéiforme, il occupe, entre les deux rangées, une position analogue à celle du trapèze ; s'il n'a pas la direction oblique de ce dernier, cela tient à ce que le gros orteil ne devait pas jouir du mouvement d'opposition qui caractérise le pouce.

Nombre.

Position.

Le cuboïde répond à l'os crochu.

Le *cuboïde* est évidemment l'analogue de l'*os crochu ;* leur position relative est la même, leur forme, à peu près semblable ; et de même que l'os crochu répond aux deux derniers métacarpiens, le cuboïde supporte les deux derniers métatarsiens.

Les trois cunéiformes répondent au trapèze, au trapézoïde et au grand os.

Les *trois cunéiformes* ne manquent pas d'analogie avec le *trapèze*, le *trapézoïde* et le *grand os ;* ils s'articulent tous trois avec le scaphoïde du tarse et supportent chacun un métatarsien, de même que ces derniers s'articulent avec le scaphoïde de la main et supportent chacun un métacarpien. Déjà nous avons fait ressortir les analogies de position entre le trapèze et le premier cunéiforme ; les mêmes analogies existent entre le trapézoïde et le deuxième cunéiforme, entre le grand os et le troisième cunéiforme. Si nous ne trouvons rien, dans ce dernier, qui rappelle la tête du grand os, cela tient aux fonctions différentes du pied et de la main, qui exigeaient, pour le premier, des surfaces planes, taillées à facettes, comme les pierres d'une voûte, tandis qu'à la main, la mobilité des parties demandait plutôt des surfaces arrondies.

B. — Métacarpe et métatarse.

Analogies et différences.

Le métacarpe, comme le métatarse, est constitué par cinq petits os longs, parallèles, séparés par quatre espaces interosseux ; ces espaces sont plus considérables à la main qu'au pied, en raison de la disproportion plus grande entre le corps et les extrémités des os du métacarpe qu'entre le corps et les extrémités des os du métatarse ; et comme, d'autre part, le métacarpe est plus court que le métatarse, la largeur relative du métacarpe paraît plus grande.

Caractères généraux différentiels.

Ce qui caractérise le métacarpe, c'est que le premier métacarpien, celui du pouce, est beaucoup plus court que les autres, qu'il est hors de rang et situé sur un plan antérieur, que sa direction est oblique, toutes différences en rapport avec le mouvement d'opposition, qui est le caractère propre de la main. Une

disposition particulière au métatarse, c'est la prédominance du premier métatarsien sur tous les autres, quant au volume. Les dimensions colossales du tarse se continuent dans cet os et dans le gros orteil, en raison du rôle important qu'ils jouent l'un et l'autre dans le mécanisme de la station.

L'analogie est si grande entre les métacarpiens et les métatarsiens qu'il faut un peu d'attention pour pouvoir les distinguer les uns des autres. Caractères spéciaux différentiels.

Les os du métatarse vont en s'effilant, pour ainsi dire, de leur extrémité tarsienne à leur extrémité digitale. Les métacarpiens vont, au contraire, en se renflant de leur extrémité carpienne vers leur extrémité digitale. Ceux-ci sont plus courts et plus volumineux; ceux-là, plus longs et plus grêles. La forme du corps des métacarpiens est assez régulièrement prismatique et triangulaire, tandis que le corps des métatarsiens s'aplatit d'un côté à l'autre. Dans les corps.

Point de caractères différentiels bien tranchés entre les extrémités carpiennes des os du métacarpe et les extrémités tarsiennes des os du métatarse. Néanmoins, celles-ci sont plus volumineuses que les premières, et cette différence est en rapport avec la différence de volume du tarse et du carpe. Les extrémités tarsiennes des métatarsiens sont plus régulièrement cunéiformes que les extrémités correspondantes des métacarpiens. Dans les extrémités carpienne et tarsienne.

Mais les différences les plus caractéristiques entre les métacarpiens et les métatarsiens se voient dans leurs extrémités digitales, incomparablement plus volumineuses dans les premiers que dans les seconds, les doigts étant la partie dominante de la main, tandis que le tarse est la partie dominante du pied. Nous ferons remarquer, en outre, que la facette articulaire convexe située à l'extrémité digitale des métatarsiens se prolonge beaucoup plus du côté de la face dorsale de ces os que les facettes correspondantes des métacarpiens. Dans les extrémités digitales.

C. — **Doigts et orteils.**

Organes essentiels de la préhension, partie la plus importante de la main, les doigts offrent une longueur et une épaisseur beaucoup plus grandes que les orteils, qui peuvent être considérés comme des doigts à l'état rudimentaire et qui présentent d'ailleurs avec eux une analogie parfaite de conformation. Caractères différentiels des doigts et des orteils.

Les phalanges des orteils sont donc, en quelque sorte, des phalanges digitales atrophiées. Nous trouvons une exception remarquable dans le gros orteil, dont les phalanges sont beaucoup plus volumineuses, proportionnellement aux autres orteils, que les phalanges du pouce ne le sont proportionnellement aux autres doigts. Ce volume du gros orteil, en rapport avec celui du premier métatarsien, s'explique par les usages de cet orteil, qui contribue à former, en avant, le soutien principal du corps dans la station. Volume des phalanges du gros orteil.

V. — PARALLÈLE ENTRE LES MEMBRES THORACIQUES ET LES MEMBRES ABDOMINAUX AU POINT DE VUE DU DÉVELOPPEMENT.

Le développement des membres abdominaux est relativement moins rapide que celui des membres thoraciques. Développement comparatif de l'épaule et du bassin.

La clavicule et l'omoplate précèdent l'os coxal dans leur ossification. C'est par la clavicule que débute l'ossification de tout le squelette; elle a lieu du vingt-cinquième au trentième jour de la vie intra-utérine. L'ossification apparaît dans l'omoplate au quarantième jour. Quant à l'os coxal, c'est le quarante-

cinquième jour que paraît le point osseux de l'ilium ; à trois mois, naît celui de l'ischion, de quatre à cinq mois, celui du pubis. L'omoplate est complétement ossifiée à vingt ans ; l'apophyse marginale de la crête iliaque ne se soude guère qu'à vingt-cinq ans.

Développement comparatif du fémur et de l'humérus.

Le fémur et l'humérus présentent à peu près dans le même temps les points osseux de leur corps. Le point osseux de l'extrémité inférieure du fémur existe toujours à la naissance, et ce n'est qu'à la fin de la première année qu'apparaît celui de l'extrémité inférieure de l'humérus. Mais cette dernière est soudée à dix-huit ans, tandis que l'extrémité inférieure du fémur ne l'est pas encore à vingt.

De la jambe et de l'avant-bras.

Le tibia s'ossifie un peu avant les os de l'avant-bras, le péroné, un peu après. Le complément de l'ossification a lieu à peu près à la même époque à la jambe et à l'avant-bras.

Du tarse et du carpe.

L'ossification des os du tarse précède de beaucoup celle des os du carpe. Ainsi, de quatre mois et demi à cinq mois, un point osseux apparaît dans le calcanéum, et quelques jours après, dans l'astragale ; ce n'est qu'à un an que le grand os et l'os crochu, qui, du reste, ne sont pas les analogues des os précédents, présentent des points d'ossification. C'est à douze ans seulement que s'ossifie le pisiforme ; tandis qu'à cinq ans avait eu lieu l'ossification de l'os le plus tardif du tarse, le scaphoïde. Cependant, ce n'est qu'à dix ans qu'apparaît le point d'ossification épiphysaire du calcanéum, que nous avons dit être l'analogue du pisiforme du carpe. On voit que le mode de développement vient fortifier l'analogie du pisiforme et de la lame épiphysaire du calcanéum.

Des métacarpiens et métatarsiens.

Les métatarsiens se développent absolument de la même manière que les métacarpiens ; seulement l'apparition de leurs points osseux est un peu plus tardive. La réunion des épiphyses est un peu plus précoce au métatarse qu'au métacarpe.

Des doigts et des orteils.

Les orteils s'ossifient plus tardivement que les doigts ; les deuxièmes phalanges des orteils sont bien plus tardives que les phalanges unguéales et les deuxièmes phalanges des doigts.

La raison de toutes ces différences nous est encore complétement inconnue. S'il existe un rapport général et bien positif entre la précocité ou la lenteur du développement de ces extrémités et les usages que leurs diverses parties sont appelées à remplir, il faut avouer qu'il y a, à cet égard, de nombreuses et remarquables exceptions.

SUPPLÉMENT. — DE L'OS HYOÏDE OU APPAREIL HYOÏDIEN (1).

Sa mobilité exceptionnelle. Situation.

L'*os hyoïde* a une forme parabolique, celle de l'upsilon des Grecs, d'où lui est venu son nom. Seul de tous les os, il est détaché du reste du squelette et n'y tient que par des ligaments ou des muscles ; de là son extrême mobilité. Il est situé au niveau de l'angle rentrant que fait la face antérieure du cou avec le plancher buccal et se trouve suspendu entre la base de la langue et celle du

(1) J'ai cru devoir placer ici la description de l'os hyoïde, si intimement liée à celle de la langue, puisque, d'une part, cet os devait être connu pour l'intelligence des nombreux muscles qui s'y insèrent, et que, d'autre part, l'os hyoïde est considéré généralement, par les anatomistes transcendants, comme la partie moyenne d'un arc vertébral antérieur, dont les parties latérales seraient restées rudimentaires ou ne se seraient pas développées.

larynx, avec lesquels il a des connexions importantes. — Il est à peu près horizontalement placé, de manière que la concavité de la courbe qu'il représente, regarde en arrière, tandis que la convexité est tournée en avant.

Les dimensions de l'os hyoïde sont plus considérables chez l'homme que chez la femme. Dimensions.

L'os hyoïde se divise en cinq pièces, articulées entre elles, savoir : *un corps* ou partie moyenne (B, *fig.* 244) et *quatre cornes*, deux grandes (C*mj*) et deux petites (C*m*). Cette multiplicité de pièces, qui se complique bien autrement encore chez certains animaux, et en particulier chez les poissons, justifie la dénomination d'appareil hyoïdien que j'ai adoptée (1), appareil qui est à l'état rudimentaire chez l'homme. Sa division en cinq pièces. L'hyoïde est à l'état rudimentaire chez l'homme.

Fig. 243.

Figure schématique de l'os hyoïde (oh) *considéré comme arc antérieur incomplet d'une vertèbre* (V).

1° *Corps de l'hyoïde.* Simple chez l'homme et les mammifères, il est double chez les oiseaux, triple chez les poissons. Sa forme est celle d'un quadrilatère allongé, recourbé de manière à présenter une concavité postérieure. Corps.

Sa face antérieure regarde en haut et présente une saillie cruciale, vestige d'une apophyse qui, chez plusieurs animaux, se prolonge dans l'épaisseur de la langue. Cette saillie donne attache à un grand nombre de muscles, dont l'insertion est marquée par plusieurs lignes transversales, interrompues par quelques tubercules. Saillie cruciale, vestige de l'apophyse linguale des animaux.

La *face postérieure*, plus ou moins excavée chez les différents sujets, est tantôt en rapport avec un tissu cellulaire jaunâtre, qui la sépare de l'épiglotte, tantôt tapissée par une membrane synoviale. Cette excavation, qui, chez l'homme, n'est jamais très-profonde, représente, à l'état de vestige, l'énorme cavité dont est creusé l'os hyoïde chez le singe hurleur. Excavation de la face postérieure.

Fig. 244.

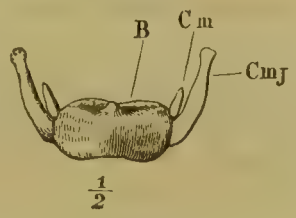

Face antérieure de l'os hyoïde (*).

Le *bord inférieur* donne attache à un seul muscle, le thyro-hyoïdien. Bords.

Le *bord supérieur* donne insertion : 1° à une membrane jaune, espèce de ligament qui s'étend jusque dans l'épaisseur de la langue, dont il constitue la charpente ; 2° à une autre membrane jaune, le ligament thyro-hyoïdien, qu'on dit à tort s'insérer au bord inférieur de l'hyoïde.

Les *extrémités* du corps de l'hyoïde sont recouvertes d'une couche cartilagineuse, pour s'articuler avec les grandes cornes. Extrémités.

Fig. 245.

Os hyoïde vu de profil (*).

2° *Grandes cornes ou branches.* Beaucoup plus longues que le corps, aplaties de haut en bas, tandis que le corps est aplati d'avant en arrière, elles présentent un renflement à leur articulation avec le corps, se dirigent d'avant en arrière et, après s'être rétrécies et aplaties, se terminent par une extrémité Grandes cornes.

(*) B, corps. — C*mj*, grandes cornes. — C*m*, petites cornes.

(1) Voyez les belles considérations de Geoffroy Saint-Hilaire sur les os antérieurs de la poitrine. (*Philos. anat.*, t. I, p. 139.)

renflée ou un tubercule arrondi, qui est quelquefois surmonté d'une épiphyse.

Petites cornes.

3° Les *petites cornes* (*Cm*), nommées aussi *cornes styloïdiennes*, parce qu'elles sont liées à l'apophyse styloïde par le ligament styloïdien, sont deux osselets pisiformes qui se remarquent dans le point où les grandes cornes s'articulent avec le corps (*ossa pisiforma lingualia*, Sœmmering). Elles surmontent le bord supérieur de l'os et sont dirigées de bas en haut et de dedans en dehors ; leur longueur est très-variable. Chez les animaux, les prolongements répondant aux petites cornes sont plus longs que les prolongements qui, chez l'homme, constituent les grandes cornes. Ces osselets sont articulés par leur extrémité inférieure avec le corps et avec les grandes cornes. Leur extrémité supérieure donne attache à un ligament qui va se fixer à l'apophyse styloïde. Ce ligament, qui est quelquefois ossifié chez l'homme, l'est constamment chez les animaux (1).

Conformation intérieure.— L'hyoïde est composé en grande partie de tissu compacte. Cependant, dans les parties les plus épaisses du corps et des grandes cornes, on trouve une petite quantité de tissu spongieux.

Nombre des points osseux.

Développement.— L'hyoïde se développe par *cinq* points osseux : un pour le corps, deux pour les grandes cornes, deux pour les petites. D'après quelques anatomistes, qui admettent deux points pour la formation du corps, le nombre des points osseux de l'hyoïde s'élèverait à six.

Époque et ordre d'apparition.

L'hyoïde commence à s'ossifier vers la fin du neuvième mois de la vie fœtale. L'ossification des grandes cornes précède celle du corps, qui s'ossifie dans les premiers temps après la naissance ; ce n'est que quelques mois après la naissance que s'ossifient les petites cornes.

Soudure.

Toutes ces pièces sont séparées d'abord par des portions cartilagineuses assez considérables, puis seulement par une mince lame cartilagineuse, qui subsiste souvent toute la vie et donne aux diverses parties de l'hyoïde une grande mobilité.

(1) Chez les animaux, l'apophyse styloïdienne, détachée du crâne, fait partie de la chaîne hyoïdienne, qui se compose : 1° des cinq pièces de l'os hyoïde ; 2° des os qui remplacent les ligaments styloïdiens ; 3° des apophyses styloïdes ou os styloïdiens : en tout neuf pièces.

II. — DES ARTICULATIONS

OU

DE L'ARTHROLOGIE

CHAPITRE PREMIER

CONSIDÉRATIONS GÉNÉRALES

Les os devaient être unis les uns aux autres pour constituer un tout ; ils devaient être articulés. Pour cette union, ils sont configurés d'une manière réciproque, différente dans chaque espèce de jointure, et maintenus par des moyens mécaniques très-résistants, des liens ou *ligaments*, dont la disposition est variable suivant le mode d'articulation. Cette union des os, cette espèce d'engrenage, d'agencement, constitue les *jointures*, les *articulations*, dont l'étude est l'objet de la *syndesmologie*, mieux nommée *arthrologie* (ἄρθρον, jointure).

Des articulations.

Dans l'étude de toute articulation, on doit considérer : 1° les surfaces par lesquelles les os se touchent, *surfaces* et *cartilages articulaires* ; 2° les moyens d'union ou *ligaments* ; 3° les moyens ou conditions qui favorisent le glissement des surfaces, *membranes synoviales* (1) ; 4° les *mouvements* dont jouit l'articulation (2).

Ce qu'on doit considérer dans l'étude de toute articulation.

Nous ne saurions trop insister sur l'importance qu'on doit attacher à l'étude des articulations. Il n'est peut-être aucune partie de l'anatomie dont la connaissance approfondie soit plus indispensable pour le physiologiste et pour le chirurgien. Sans elle, comment le premier pourra-t-il se faire une juste idée de la mécanique animale? comment le second appréciera-t-il les caractères des lésions multipliées dont les articulations sont le siége?

Importance de l'étude des articulations.

Toutefois, avant d'exposer les formes et les mouvements de chaque articulation, il importe de donner une idée générale des surfaces et des cartilages articulaires, des ligaments, des membranes synoviales, en un mot, de tous les moyens qui assurent le contact des leviers osseux et le glissement des uns sur les autres.

(1) Il tombe sous le sens que ces trois choses : configuration des surfaces articulaires, moyens d'union de ces surfaces et mouvements de l'articulation sont dans un rapport nécessaire ; en sorte que, du mode de configuration des surfaces articulaires, on pourrait déduire *à priori* et les moyens d'union et les mouvements d'une articulation, et réciproquement.

(2) Nous aurons plus tard l'occasion de dire que des artères, des veines et des nerfs dits *articulaires* entrent dans la composition des articulations ; ces parties seront étudiées avec plus d'avantage dans l'angéiologie et la névrologie.

§ 1. — DES SURFACES ET DES CARTILAGES ARTICULAIRES.

Surfaces articulaires

C'est par leurs extrémités que s'unissent les os, et c'est pour cette union, au moins en grande partie, que les extrémités osseuses présentent des renflements plus ou moins considérables; car plus les surfaces articulaires sont étendues, plus les points de contact sont multipliés et plus la solidité de l'articulation est assurée. Or, les surfaces articulaires sont convexes, concaves, planiformes, en poulie, en cylindre ; cette diversité de configurations établit entre les articulations des différences importantes, qui ont motivé leur division en un certain nombre de genres et d'espèces.

Effets des frottements entre les surfaces osseuses.

A. *Cartilages articulaires.* — Si les extrémités osseuses avaient dû frotter immédiatement les unes contre les autres, quelque lisses qu'on les suppose, quelque abondant qu'eût été le liquide lubrifiant versé entre leurs surfaces, il serait arrivé ce qu'on observe en pathologie à la suite de l'usure des cartilages : les mouvements deviennent difficiles, douloureux, les surfaces articulaires s'usent et se rayent dans le sens des mouvements. Les frottements, en effet, sont pour les surfaces frottantes une cause d'inflammation; l'ostéite qu'ils provoquent, entre autres résultats, détermine l'éburnation des extrémités des os et le dépôt de végétations osseuses autour d'elles. En vain ces végétations semblent-elles destinées à remplacer le cartilage et la portion osseuse détruite; en vain les surfaces osseuses sont-elles aplaties, polies à la manière d'une lame d'ivoire; ces lames éburnées sont tôt ou tard envahies à leur tour et détruites, pour se reproduire aux dépens des couches subjacentes. C'est de cette manière que les extrémités osseuses les plus volumineuses sont quelquefois complétement usées couche par couche, molécule par molécule.

Utilité des cartilages articulaires.

Les cartilages existent dans toutes les articulations mobiles.

C'est pour prévenir ces graves inconvénients que les surfaces articulaires mobiles sont revêtues d'une substance qui réunit à la solidité une grande souplesse et une grande élasticité, qui cède quand elle est comprimée, mais se rétablit dans sa condition première aussitôt que la compression a cessé, et qui prévient ainsi les effets des chocs et des frottements : cette substance s'appelle *cartilage d'encroûtement, cartilage articulaire.* Nous la trouverons dans toutes les articulations mobiles, quelque peu mobiles qu'elles soient; son épaisseur est toujours proportionnelle aux pressions auxquelles les articulations sont exposées ; l'étendue de la surface osseuse que recouvrent les cartilages articulaires est exactement mesurée par l'étendue des mouvements de l'articulation à laquelle ils appartiennent.

Surface libre des cartilages, à nu.

Face adhérente.

Les cartilages articulaires présentent : 1° une *surface libre,* extrêmement lisse et polie, qui répond à la cavité articulaire; cette surface est à nu dans cette dernière, le cartilage n'est point recouvert par la synoviale, comme on l'avait admis pour faire de cette séreuse un sac sans ouverture, ni même par l'un des éléments de cette synoviale, la couche épithéliale (1); 2° une *face adhérente,* qui tient si intimement à l'os qu'il est impossible de l'en détacher, sauf dans les cas de

(1) Il n'y a d'*exception* que pour le cartilage diarthrodial du condyle de l'os maxillaire inférieur et pour celui de la cavité glénoïde du temporal ; ces cartilages sont recouverts par une lame de tissu fibreux, qui se continue avec le périoste des os et qui s'épaissit notablement après la naissance, pendant que le cartilage s'amincit graduellement et finit par disparaître presque complétement.

ramollissement de ce dernier. Cette adhérence est directe, elle a lieu sans l'interposition d'aucune substance intermédiaire. Le cartilage diarthrodial n'étant que la portion du cartilage d'ossification qui n'a pas été envahie par l'ossification, on comprend qu'il y ait continuité directe entre les deux tissus. Mais la

Fig. 246.

Coupe perpendiculaire à la surface du cartilage articulaire d'un métacarpien. Gross^r de 90 diam. (*).

Fig. 247.

Section verticale d'une articulation phalangienne (**).

transition de l'un à l'autre n'est pas brusque : la couche de tissu osseux sur laquelle repose le cartilage, bien que présentant les caractères physiques de l'os, semble cependant n'avoir subi qu'une ossification incomplète. Cette couche, qui a 0^mm,3 d'épaisseur, a un aspect jaunâtre, fibreux ; elle ne contient ni canalicules vasculaires, ni cellules osseuses bien caractérisées, mais seulement des cellules arrondies ou allongées, analogues aux cellules du cartilage, et qu'on peut considérer comme des cellules osseuses incomplètement développées ; 3° à sa *périphérie*, le cartilage diarthrodial se continue avec le tissu fibreux du périoste et de la capsule fibreuse (*fig.* 247) : la substance fondamentale hyaline se transforme peu à peu en une masse fibroïde ou fibreuse, tandis que les cellules

Couche osseuse sous-jacente.

Périphérie.

(*) *a*, cavités superficielles, de forme aplatie. — *b*, cavités arrondies de la portion moyenne. — *c*, cavités profondes, allongées et perpendiculaires à la surface de l'os. — *d*, couche osseuse superficielle. — *e*, substance osseuse proprement dite. — *f*, terminaison d'un espace médullaire de l'épiphyse. — *g*, espace médullaire.

(**) 1, os. — 2, cartilage articulaire. — 3, frange synoviale. — 4, périoste. — 5, capsule articulaire, formée de faisceaux longitudinaux et de faisceaux coupés en travers. — *, revêtement épithélial de cette capsule.

et les cavités du cartilage subissent des modifications qui les rendent semblables aux éléments de même nature du tissu conjonctif.

Épaisseur des cartilages.

L'épaisseur des cartilages d'encroûtement ne dépasse jamais 4 millimètres; elle est plus considérable au centre qu'à la circonférence dans les cartilages qui recouvrent des surfaces convexes; le contraire a lieu pour les cartilages qui revêtent des surfaces concaves. De là résulte un emboîtement plus parfait; c'est, d'ailleurs, au centre des têtes osseuses et à la circonférence des cavités que se passent les chocs les plus violents dans les mouvements divers qu'exécutent les articulations. Dans les jointures à surfaces planes, l'épaisseur des cartilages d'encroûtement est à peu près la même dans toute l'étendue de la surface.

Ces cartilages sont durs, et cependant flexibles et élastiques; ils sont d'une couleur blanche ou blanc bleuâtre.

Structure des cartilages.

Structure. — Examinés au point de vue de l'arrangement de leurs parties constituantes, les cartilages diarthrodiaux paraissent, à l'œil nu, composés de fibres ou de faisceaux de fibres parallèles, implantées perpendiculairement à la surface de l'os, à la manière des fibres du velours; cette apparence, qui devient très-manifeste dans certaines affections des articulations, tient à la disposition des éléments celluleux qui entrent dans la composition du cartilage.

Quand on soumet à l'examen microscopique une tranche très-mince d'un cartilage articulaire, on la trouve composée de deux éléments bien distincts : 1° une *substance fondamentale;* 2° une foule de *cavités* disséminées au sein de cette substance.

Substance fondamentale.

La *substance fondamentale* des cartilages d'encroûtement est homogène, hyaline ou finement granulée, sans aucune trace de fibres ou de stries. Soumise à la coction, elle finit par se dissoudre complétement et se convertit en *chondrine*, substance qui se prend en gelée par le refroidissement, de même que la gélatine, produit de la coction des os et des tissus fibreux, mais qui en diffère parce qu'elle est précipitée par le sulfate d'alumine et l'alun, ainsi que par l'acétate de plomb neutre ou basique. Quand on dessèche un cartilage, la substance fondamentale devient jaunâtre et presque transparente.

Cavités.

Les *cavités* du cartilage sont inégalement réparties et différentes de forme dans les diverses portions des cartilages diarthrodiaux. Dans les couches les plus superficielles, elles sont très-abondantes et aplaties de façon que leurs faces sont parallèles à la surface libre du cartilage (*fig.* 246). Plus profondément, les cavités sont moins nombreuses, de forme arrondie ou oblongue, et disposées irrégulièrement. Au voisinage de l'os, enfin, toutes les cavités du cartilage sont allongées et dirigées perpendiculairement à la surface articulaire. Cette circonstance explique l'apparence fibreuse que le cartilage présente à l'œil nu quand il a été rompu mécaniquement, la rupture ayant toujours lieu au niveau des cavités; elle fait comprendre aussi l'analogie qu'a trouvée Hunter entre les prétendues fibres du cartilage implantées perpendiculairement sur les os et les fibres du velours.

Cellules.

Toutes ces cavités sont tapissées d'une membrane très-fine, très-adhérente à la substance fondamentale, mais qui n'en est pas moins distincte, ainsi qu'on le reconnaît en traitant la préparation par l'acide acétique, réactif qui rend la substance fondamentale plus transparente. Chacune d'elles renferme une ou plusieurs cellules, munies d'un noyau vésiculeux et d'un contenu transparent ou grenu, avec quelques granulations graisseuses.

Les éléments celluleux du cartilage sont insolubles dans l'eau bouillante et

réfractaires à la plupart des réactifs chimiques. Après plusieurs heures de coction dans la marmite de Papin, Hope les a retrouvés parfaitement intacts.

Les injections les plus pénétrantes n'ont pu démontrer l'existence de *vaisseaux* dans les cartilages diarthrodiaux. Les branches vasculaires qui appartiennent aux extrémités osseuses, se terminent en anse au-dessous de cette couche osseuse particulière que nous avons vue supporter le cartilage; celles qui proviennent de la synoviale ne se prolongent que sur les bords du cartilage, dans la même étendue que cette synoviale elle-même. Absence de vaisseaux et de nerfs.

Les fibro-cartilages interarticulaires se comportent exactement, sous ce rapport, comme les cartilages d'encroûtement.

On n'a trouvé dans aucun cartilage ni nerfs ni vaisseaux lymphatiques.

Les phénomènes de *nutrition* dont les cartilages sont le siége, sont, on le devine, d'une extrême lenteur; c'est ce qui a fait considérer pendant longtemps les cartilages diarthrodiaux comme une sorte d'enduit inorganique qui s'use par les frottements et qui n'est susceptible d'aucune lésion autre que les lésions mécaniques ou chimiques. Cependant les cartilages se nourrissent, ils croissent avec les surfaces osseuses qu'ils recouvrent, ils s'altèrent diversement dans les maladies des articulations. Les matériaux nutritifs indispensables pour ces phénomènes proviennent des vaisseaux des tissus voisins, et n'arrivent dans l'épaisseur des cartilages que par une sorte de filtration, d'imbibition, nécessairement très-lente. Nutrition.

Les cartilages diarthrodiaux ayant pour usage d'amortir les chocs et de prévenir les frottements trop rudes, on comprend qu'ils seraient bientôt usés si un liquide onctueux n'était incessamment versé sur leur surface. De là la nécessité des membranes synoviales qui sécrètent ce liquide, membranes dont nous parlerons après avoir décrit les moyens d'union des articulations.

B. *Fibro-cartilages interarticulaires.* — Ce sont des lames flexibles et résistantes, d'une teinte jaunâtre, interposées, dans certaines articulations, entre les surfaces articulaires, sur lesquelles elles se moulent exactement. Libres par leurs deux faces, adhérentes par leurs bords, soit aux os, soit aux ligaments, ces lames forment quelquefois une cloison complète qui divise la cavité articulaire en deux cavités secondaires parfaitement distinctes : c'est ce qui se voit dans l'articulation temporo-maxillaire ; d'autres fois cette cloison est percée, à son centre, d'un trou par lequel les deux cavités communiquent entre elles; d'autres fois, enfin, le fibro-cartilage ne recouvre qu'une portion des surfaces articulaires, et s'arrête à une distance variable du centre de l'articulation, en se terminant par un bord tranchant et falciforme : tels sont les ménisques interarticulaires du genou. Fibro-cartilages interarticulaires.

Les fibro-cartilages interarticulaires sont essentiellement formés par du tissu fibreux ; les fibres de ce tissu, en faisceaux très-serrés et entre-croisés dans toutes les directions, sont difficiles à isoler et parsemées de cellules de cartilage, surtout à la surface. Structure.

Leur *rôle* dans l'articulation consiste à favoriser l'adaptation des surfaces articulaires, à amortir les chocs et à prévenir la contusion de ces surfaces, dans quelques cas aussi à augmenter la profondeur des cavités articulaires, et à concourir ainsi à la solidité de l'articulation. Rôle.

A cette même variété de tissus se rattachent les *bourrelets articulaires*, espèces de matelas fibro-cartilagineux, de forme annulaire, qui adhèrent par une surface large au pourtour des cavités, et dont le bord limite la cavité de réception des têtes articulaires. Improprement désignés sous le nom de ligaments, ils font Bourrelets articulaires. Ils sont également fibro-cartilagineux

l'office de coussinets qui amortissent les chocs, et qui, recevant les efforts de la tête du fémur ou de l'humérus, par exemple, préviennent ainsi les solutions de continuité des rebords osseux.

Les cartilages articulaires et les fibro-cartilages interarticulaires que nous venons d'examiner, ne se rencontrent que dans les articulations à surfaces contiguës (1).

§ 2. — DES LIGAMENTS ARTICULAIRES.

Dans les premiers temps du développement, rien n'indique une division du squelette en segments séparés, articulés entre eux; la substance cartilagineuse qui le constitue, se constitue sans interruption d'une extrémité à l'autre, et il en est de même du périchondre qui revêt ce cartilage. Ce n'est que plus tard que se forment les cavités articulaires, par une sorte de liquéfaction du cartilage, ou, si l'on aime mieux, par l'agrandissement des cavités du cartilage et la résorption plus ou moins complète de la substance intermédiaire, qui peut aussi subir diverses transformations (2).

Ces changements opérés, il existe une articulation, dont les pièces constituantes sont plus ou moins mobiles, suivant que la substance qui les unissait a été plus ou moins complétement résorbée. Le périchondre passe toujours directement d'une pièce sur l'autre et forme une sorte de manchon qui les tient réunies : c'est la *capsule articulaire*. Épaissie par places, cette capsule constitue les *ligaments périphériques*, les seuls qu'on rencontre dans les articulations très-mobiles, où le cartilage intermédiaire a complétement disparu. Dans les am-

(1) Le domaine du système cartilagineux, dans l'économie, est d'ailleurs beaucoup plus étendu que celui des surfaces articulaires. Nous trouverons ce tissu partout où il fallait une charpente résistante, mais flexible et élastique : c'est à tous ces titres qu'il existe des cartilages dans la charpente du thorax et dans toute l'étendue des voies respiratoires; ce sont encore des cartilages qui constituent l'entrée de l'organe de l'ouïe, des fosses nasales, la trompe d'Eustache, etc.

Fig. 248.

200/1

Section verticale et transversale d'une articulation chondro-costale chez un fœtus de sept mois.

(2) Chez le fœtus de sept mois, plusieurs os qui, dans l'âge adulte s'articulent entre eux par des surfaces planes, ne forment encore qu'un tout continu. Ainsi, par exemple, la région qui correspond aux articulations chondro-costales n'est indiquée, sur une coupe, que par une ligne blanche, dans laquelle le microscope fait reconnaître une couche de cartilage à cavités plus rapprochées, plus larges et disposées parallèlement aux surfaces articulaires futures; tandis que les cavités des couches voisines ont, en général, leur grand diamètre dirigé obliquement. Une semblable disposition se rencontre d'ordinaire, même chez l'adulte, dans l'articulation sternale de la première côte et dans l'articulation entre les deux premières pièces du sternum ; déjà cependant, dans ces dernières, le cartilage intermédiaire est devenu fibreux. Dans les autres articulations costo-sternales, on peut voir se former, pour ainsi dire, la cavité articulaire, qui, d'abord centrale et très-limitée, se développe ensuite vers la périphérie jusqu'au-dessus du périoste. Ce développement, du reste, est fort variable dans les diverses articulations costo-sternales, et même dans une articulation spéciale, chez les différents sujets (Henle).

phiarthroses, au contraire, il y a, en outre, des *ligaments interosseux*, provenant de la liquéfaction incomplète et de la transformation partielle de ce cartilage; il se produit une cavité centrale incomplète, entourée de cartilage dont la substance fondamentale a subi la transformation fibreuse et généralement, au voisinage des os, d'une couche de cartilage hyalin.

Les ligaments sont les moyens d'union des os.

I. Les *ligaments* (1) constituent une division très-importante du tissu fibreux, tissu que la nature a destiné à servir de charpente aux organes mous, de lien, de moyen de protection à tous les organes, et que nous rencontrerons partout où il était besoin d'une grande résistance et d'une grande flexibilité. Or, nulle part ces deux conditions n'étaient plus nécessaires que dans les moyens d'union des extrémités articulaires, que tendent sans cesse à dissocier et les mouvements eux-mêmes et l'action des corps extérieurs.

Formes générales des ligaments.

Qu'on se représente des filaments d'un blanc plus ou moins nacré, tantôt placés parallèlement les uns à côté des autres, tantôt formant des plans entre-croisés, inextensibles, d'une résistance telle que je ne connais aucune matière employée dans les arts qui les surpasse sous ce rapport, et en même temps d'une souplesse ou flexibilité qui ne le cède à aucun autre tissu, et on aura une idée des ligaments ou liens articulaires, qui se présentent sous la forme de *bandelettes* ou de *cordons cylindriques*, sous celle de *capsules fibreuses*, et sous celle de *faisceaux* formant des plans entre-croisés.

Connexions

Connexions. — Les ligaments périphériques présentent : 1° deux faces : l'une *profonde*, qui regarde la cavité synoviale et est d'un aspect lisse et poli; l'autre *superficielle*, qui répond aux muscles, aux nerfs, aux vaisseaux, aux tendons, aux aponévroses, en un mot à toutes les parties qui entourent les articulations; 2° deux *extrémités*, qui sont implantées sur les os, à une distance plus ou moins considérable des cartilages articulaires; leur adhérence est tellement intime qu'il est plus facile de rompre les ligaments ou les os que de séparer les premiers dans le point précis de leur implantation.

Mais on aurait une idée bien incomplète des moyens d'union des os, si l'on n'avait égard aux tendons et à leurs gaînes fibreuses, aux aponévroses et à tout l'appareil fibreux qui entoure une articulation. Pour la plupart des articulations, un certain nombre de tendons et de muscles constituent des ligaments actifs, qui fortifient les ligaments propres et qui souvent y suppléent entièrement.

Les tendons et les aponévroses s'identifient avec les ligaments.

Ainsi, les tendons extenseurs des doigts, les tendons du triceps fémoral, du triceps brachial remplissent pour ces articulations l'office de véritables ligaments; les tendons des muscles sus-épineux, sous-épineux et sous-scapulaire viennent, pour l'articulation scapulo-humérale, au secours de la faiblesse de sa capsule fibreuse, avec laquelle ils se confondent, etc.

Les tendons, les aponévroses qui entourent immédiatement une articulation, se continuent, s'identifient plus ou moins complétement avec les ligaments, en sorte qu'un ligament donne quelquefois insertion aux fibres musculaires, de même que le ligament est quelquefois exclusivement ou presque exclusivement formé de languettes détachées d'un tendon : voyez les ligaments latéraux de l'articulation du coude, le ligament postérieur de l'articulation du genou, etc.

(1) Le mot ligament, *syndesmos* des Grecs, *copula*, *vinculum* des Latins, s'applique, en anatomie à tout ce qui lie les diverses parties du corps les unes aux autres. C'est dans ce sens qu'on dit : *ligaments larges* de l'utérus, *ligaments ronds*, *ligaments* de la vessie, du foie; prise dans son acception la plus limitée, cette dénomination s'applique seulement aux ligaments articulaires.

Cette continuité des ligaments avec les tendons est un des traits les plus importants de leur histoire.

Chaque espèce d'articulation a son appareil ligamenteux spécial.

Chaque espèce d'articulation a son appareil ligamenteux spécial. Sans entrer dans des détails qui trouveront leur place ailleurs, qu'il nous soit permis de jeter, par anticipation, un coup d'œil général sur la disposition des ligaments dans les principaux modes d'articulation.

Point de ligaments dans les synathroses.

Point de ligaments proprement dits dans les *articulations immobiles* ou *synarthroses*. Le ligament suppose, en effet, un déplacement ou une tendance au déplacement, qu'il est destiné à contenir dans de justes limites ; sa présence atteste la mobilité. Entre les surfaces osseuses, on ne trouve qu'une couche mince du tissu cartilagineux ou fibreux qui a précédé l'os, couche qui n'a pas été envahie par l'ossification.

Ligaments dans les amphiarthroses.

C'est par des ligaments *interarticulaires* ou *interosseux* que sont maintenues les *symphyses* ou *amphiarthroses ;* ces ligaments interosseux, que constituent des plans fibreux à fibres obliques entre-croisées, extrêmement serrées et entremêlées de substance cartilagineuse, sont étendus d'une surface articulaire à l'autre (exemples : ligaments intervertébraux, ligaments de la symphyse pubienne).

Ligaments interosseux de certaines articulations mobiles.

Chose singulière ! nous retrouverons des ligaments interarticulaires ou interosseux dans les articulations les plus mobiles, avec cette différence que ces ligaments y sont beaucoup plus longs et disposés en bandelettes, qu'ils ne naissent pas, à proprement parler, des surfaces articulaires, mais entre elles ou à côté d'elles. Ils paraissent avoir pour principal usage de borner certains mouvements (ligaments croisés du genou).

Ligaments dans les diarthroses.

La forme la plus générale des ligaments est celle des bandelettes ou de rubans

Situation générale.

Dans toutes les *articulations mobiles* (*diarthroses de contiguïté*), les ligaments sont placés autour des surfaces articulaires, dont le pourtour présente des éminences et des enfoncements à insertion. Leur forme la plus générale est celle de bandelettes ou de rubans plus ou moins épais, plus ou moins arrondis. Cette forme suppose des mouvements restreints ou nuls dans deux sens ; aussi l'observe-t-on principalement dans les articulations dont les mouvements sont peu étendus (*articulations trochléennes et condyliennes*). Ces ligaments n'occupent pas toujours les extrémités de l'axe autour duquel a lieu le mouvement ; ils sont, en général, placés en dehors de cet axe, ce qui facilite les mouvements vers la face dont ils sont plus rapprochés, et limite ceux qui ont lieu en sens inverse ; ils remplissent ainsi simultanément le double but de restreindre ou de rendre nuls les mouvements latéraux et de borner l'un des mouvements opposés qu'ils permettent, ordinairement celui d'extension.

Ligaments capsulaires propres aux énarthroses.

C'est seulement dans les *énarthroses* (articulations scapulo-humérale, coxo-fémorale) qu'on rencontre des *ligaments capsulaires*, c'est-à-dire des ligaments en forme de sac ou de manchon fibreux, dont les deux ouvertures embrassent, en y adhérant fortement, le pourtour des surfaces articulaires. Cette forme peut seule permettre des mouvements dans tous les sens. Ces capsules sont presque toujours fortifiées par des expansions fibreuses nées des tendons et des aponévroses voisines ; elles sont si intimement unies à la synoviale qui les tapisse, qu'il est impossible de les isoler de cette dernière. C'est dans ces mêmes énarthroses qu'on trouve des bourrelets fibreux, *bourrelets articulaires*, improprement nommés *ligaments*, placés autour de la cavité articulaire, dont ils augmentent la profondeur, faisant l'office d'une espèce de coussinet sur lequel viennent se briser les efforts de la tête articulaire, et prévenant ainsi les ruptures du rebord de ces cavités, ruptures qui, sans cette disposition, auraient été extrêmement fréquentes.

Bourrelets articulaires.

Dans les *trochoïdes*, les ligaments ont la forme annulaire, et l'anneau fibreux est presque toujours incomplet. Forme annulaire des ligaments dans les trochoïdes.

Dans les *arthrodies* ou articulations à surfaces planes, susceptibles d'un simple glissement, on trouve des fibres ligamenteuses entre-croisées, placées irrégulièrement tout autour des articulations, serrant les surfaces articulaires les unes contre les autres, réduisant les mouvements à un simple glissement, et les bornant à peu près également dans tous les sens. Forme ligamenteuse des arthrodies.

Structure.—Les *ligaments* sont composés de fibres de *tissu conjonctif* fortement serrées les unes contre les autres et formant des faisceaux parallèles, étroitement unis entre eux par un peu de tissu conjonctif plus lâche; ces faisceaux ne contiennent qu'un très-petit nombre de *fibres élastiques*. De même que le tissu cellulaire, les ligaments se dissolvent dans l'eau bouillante et fournissent de la gélatine. L'acide acétique les gonfle et les transforme en une masse homogène et transparente. Structure des ligaments.

Fig. 249.

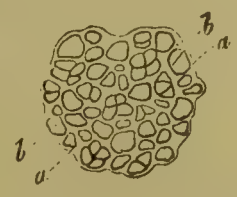

Section transversale du ligament cervical du bœuf (*).

Les *capsules fibreuses* sont composées des mêmes éléments; mais les faisceaux de fibres y sont habituellement disposés en une couche externe, de beaucoup la plus considérable, dirigée dans le sens longitudinal, et en une couche interne, à fibres circulaires. La première est composée de faisceaux plus fins et renferme moins de fibres élastiques; mais elle présente un grand nombre de vaisseaux capillaires très-déliés.

II. *Ligaments jaunes ou élastiques.* — Il est une autre classe de ligaments, dont la nature et les attributions diffèrent totalement de ceux dont il vient d'être question : ce sont les *ligaments jaunes* ou *ligaments élastiques*. Tandis que les ligaments ordinaires ou tendineux ont pour caractère essentiel une grande solidité unie à une inextensibilité presque absolue, les ligaments jaunes jouissent de cette propriété remarquable de s'allonger notablement sous l'effort des tractions et de revenir exactement à leur longueur primitive lorsque la traction a cessé. Ligaments jaunes ou élastiques

Fig. 250.

Portion de ligament jaune des vertèbres (**).

Le tissu dont se composent les ligaments élastiques, se trouve abondamment répandu dans l'organisme, sous des formes très-variées; mais il est rarement à l'état de pureté. Le plus souvent même il ne forme qu'un élément accessoire au milieu de ceux qui l'entourent. Il ne constitue, à lui seul, qu'un très-petit nombre d'organes; tels sont, cependant, le ligament cervical postérieur

(*) Traité par la potasse. Grossissement de 550 diamètres. — *a*, tissu conjonctif homogène. — *b*, section des fibres élastiques.

(**) *a*, fibres élastiques. — *b*, tissu conjonctif interposé.

Fibre élastique.

des mammifères et les ligaments jaunes des lames vertébrales de l'homme. La *fibre élastique*, qui est l'élément essentiel des ligaments jaunes, présente une teinte jaune, des bords nets et parallèles, ou dentelés irrégulièrement, souvent garnis de branches qui s'unissent aux fibres voisines, ce qui donne naissance à des réseaux élastiques. Elle ne se dissout point dans l'eau froide ou bouillante; elle est réfractaire à l'acide acétique, qui attaque facilement les ligaments ordinaires (1).

Vaisseaux et nerfs des ligaments.

Des vaisseaux artériels et veineux très-ténus rampent dans le tissu cellulaire de tous les ligaments, qui reçoivent également quelques filaments nerveux. On ne sait si les ligaments renferment des vaisseaux lymphatiques.

§ 3. — MEMBRANES OU CAPSULES SYNOVIALES.

Loi de l'économie relative aux glissements ou aux frottements.

Partout où des fibres se meuvent dans l'économie, elles sont entourées d'une sorte d'atmosphère celluleuse, qui sécrète autour d'elles un liquide lubrifiant, propre à en faciliter les mouvements. Partout où des surfaces se meuvent les unes sur les autres, ces surfaces sont lisses et sécrètent un liquide dont les qualités varient suivant qu'il y a simple glissement, ou bien frottement plus ou moins considérable. Lorsqu'il y a simple glissement, le liquide sécrété est séreux, ce qui a fait donner le nom de *membranes séreuses* aux surfaces qui le sécrètent; lorsqu'il y a frottement, ce liquide est onctueux, filant, semblable pour l'aspect à du blanc d'œuf; on l'appelle *synovie* (σύν, avec, ὠόν, œuf), et les surfaces sécrétantes ont reçu le nom de *membranes synoviales*. Nous allons voir dans un instant comment on doit les envisager.

Membranes synoviales.

Toutes les articulations mobiles sont donc pourvues d'une membrane synoviale. Grâce à cette membrane, l'articulation est incessamment lubrifiée par une humeur visqueuse, filante (*unguen*, *axongia*), qui favorise l'adaptation exacte des surfaces articulaires, forme entre elles une couche liquide très-mince qui prévient l'effet des frottements, et qui les maintient appliquées l'une contre l'autre; d'où le bruit ou claquement qui résulte de l'écartement brusque des surfaces articulaires.

Forme générale.

Opinion de Bichat.

Toute membrane synoviale, suivant la description de Bichat, se présente sous la forme d'une membrane mince et transparente, partout continue avec elle-même, semblable à un ballon ou à un sac sans ouverture, dont la *face externe* s'applique sur les cartilages d'encroûtement, sur la face interne des ligaments et des autres parties qui entourent l'articulation, en adhérant parfois à ces parties au point de ne pouvoir en être séparée, et dont la *face interne*, sans cesse lubrifiée par la synovie, est partout en contact avec elle-même.

Réalité.

Cette manière de concevoir les membranes synoviales est une simple vue de l'esprit, que l'observation directe est loin de justifier. Déjà nous avons vu que les cartilages sont *à nu* dans l'intérieur des articulations, qu'on ne trouve à leur surface libre qu'une forme particulière des cavités creusées dans la substance fondamentale; cette forme a pu en imposer à quelques micographes, qui ont cru retrouver là l'épithélium de la synoviale (2). Au niveau des ligaments eux-

(1) Voyez, pour plus de détails, Sée (Marc), *Anatomie et Physiologie du tissu élastique*, Thèse de concours. Paris, 1860.

(2) Cette remarque ne s'applique qu'à l'adulte. Chez le fœtus, Todd et Bowman, ainsi que Reichert, ont trouvé la paroi entière de la cavité articulaire, cartilages et capsules

mes, il s'en faut de beaucoup qu'on puisse isoler toujours une membrane luleuse, partout continue avec elle-même. En bien des points, les ligaments it simplement revêtus, sur leur face tournée vers la cavité articulaire, d'une uche d'épithélium, qui, à ce niveau, constituerait donc toute la synoviale. A face interne des capsules fibreuses, il est impossible, le plus souvent, d'isoler membrane synoviale; la couche fibreuse sur laquelle se trouve appliqué l'é-hélium, fait partie de la capsule au même titre que les couches plus super-ielles, et ce n'est qu'au voisinage de l'insertion de ces dernières sur les os que n voit parfois cette couche s'isoler et suivre un trajet distinct. Les mem-anes synoviales, telles qu'on les décrit habituellement, n'existent donc point, quand on suit le trajet d'une synoviale, on a en vue tout simplement ces rfaces lisses qui frottent les unes sur les autres et forment la limite de la *ité synoviale*. Cela étant bien entendu, nous continuerons à nous servir de la nomination de *membrane synoviale*, l'idée qu'elle représente étant d'une grande portance en pathologie.

Abstraction faite des ligaments interosseux, tous les moyens d'union des os i entrent dans la constitution d'une articulation, peuvent se réduire à un nchon fibreux plus ou moins lâche, tapissé intérieurement d'un épithélium vimenteux, fixé par ses deux bouts au pourtour ou près des bords des carti-ges articulaires, et doublé extérieurement de lames, de bandelettes ou de rdons fibreux, généralement étendus d'un os à l'autre. Le manchon fibreux, ec la couche épithéliale qu'il supporte, forme ce qu'on a appelé la *capsule noviale* quand il est réduit à une lame fort mince. Les couches fibreuses térieures, quand elles sont réparties avec une certaine uniformité à la surface la capsule synoviale, en font une capsule fibreuse. Quand, au contraire, les sont accumulées sur certaines parties de la capsule synoviale, sous rme de bandelette ou de cordon, et qu'elles en sont séparées par un peu tissu cellulaire plus lâche, qui permet de les isoler plus ou moins com-étement, elles forment ce qu'on appelle les *ligaments périphériques*.

Un grand nombre de capsules synoviales sont soulevées par des pelotons grais-ux, qui font saillie dans l'articulation et que Clopton Havers avait considérés mme des glandes destinées à la sécrétion de la synovie. Je crois que le tissu ipeux synovial ou plutôt articulaire n'a d'autre destination que celle de rem-ir les vides qui tendent à se former dans plusieurs articulations pendant xercice de certains mouvements. Les *franges synoviales* (*fig.* 250 et 251) sont s replis de la synoviale qui se prolongent dans la cavité articulaire sous la rme de lamelles à bord libre dentelé, d'excroissances filiformes, isolées ou unies en pinceaux. Ces prolongements, que souvent on ne voit qu'en ouvrant ne articulation sous l'eau, ne peuvent être étudiés convenablement qu'avec le cours du microscope. On reconnaît alors qu'ils sont de grandeur et de forme ès-variées, et qu'ils sont remarquables par le grand nombre de vaisseaux san-ins qu'ils renferment. A part ces derniers, ils sont formés de faisceaux du ssu conjonctif, au milieu desquels on rencontre quelques fibres élastiques très-nes, et parfois aussi des cellules isolées ou réunies en groupes. Quelquefois la rtie centrale des franges synoviales offre seule un aspect fibreux; à la péri-lférie on ne trouve qu'une substance homogène, granuleuse, dans laquelle

Pelotons adipeux.

Franges synoviales.

breuses, tapissée d'un épithélium pavimenteux ; cet épithélium disparaît plus tard sur s parties soumises aux frottements et aux pressions les plus violentes.

des noyaux disséminés avec régularité simulent un épithélium qui n'existe pas.

Prolongements tendineux des synoviales.

La synoviale se replie aussi, dans quelques articulations, non plus en dedans d'elle-même, mais en dehors : elle forme ainsi des culs-de-sac, des hernies plus ou moins profondes, qui tantôt tapissent un tendon, celui de la longue portion du biceps, par exemple, et tantôt représentent une sorte d'arrière-

Fig. 251.

Frange synoviale du genou.

Fig. 252.

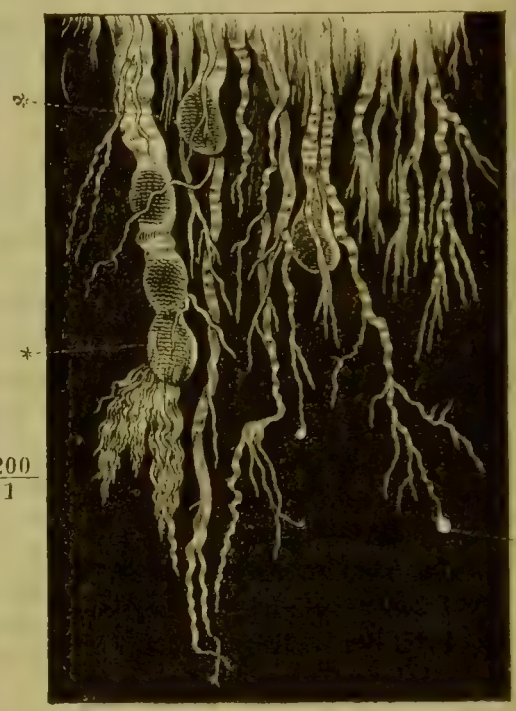

Franges synoviales de l'articulation scapulo-humérale (*).

cavité, ne communiquant plus que par une étroite ouverture avec la cavité articulaire, et qui facilitent, par la synovie dont elles sont remplies, le glissement des portions tendineuses ou musculaires sur les extrémités renflées des leviers.

Replis ou prolongements folliculiformes des synoviales.

Les synoviales ne possèdent *ni glandes, ni papilles* ; mais on rencontre dans quelques articulations de petites dépressions folliculiformes, déjà décrites par les frères Weber sur la synoviale du genou, et qui, suivant M. Gosselin, se trouvent répandues dans toutes les grandes articulations. Leur forme est celle de culs-de-sac plus ou moins profonds, dont le goulot est tantôt large et béant, tantôt étroit et à peine appréciable à l'œil nu ; M. Gosselin les appelle *cryptes* ou *follicules synoviaux*.

Les synoviales sont constituées par deux couches.

Les membranes synoviales, prises dans le sens restreint que nous venons d'indiquer, sont constituées par deux couches, l'une interne, qui est épithéliale, l'autre externe, qui n'est autre chose que du tissu cellulaire, et dont la forme varie dans les divers points d'une articulation. L'*épithélium* doit être rapporté à cette variété que les micrographes décrivent sous le nom d'épithélium pavimenteux ; il se trouve répandu sur tous les points de la surface interne de la synoviale. Le tissu cellulaire qui le supporte, est quelquefois condensé, et peut

(*) Points renflés en vésicules.

tre séparé artificiellement du tissu cellulaire général sous la forme de membrane ; quelquefois même ce tissu cellulaire est très-serré, comme fibreux ; dans autres cas il a les caractères du tissu cellulaire général, et se confond insensiblement avec lui ; le scalpel de l'anatomiste ne peut alors l'isoler, le présenter omme une lame distincte.

§ 4. — CLASSIFICATION DES ARTICULATIONS.

La multiplicité des articulations, les analogies et les différences qu'elles offrent ntre elles, ont dû suggérer l'idée de les distribuer en un nombre déterminé de roupes, offrant des caractères propres et différentiels bien tranchés. Or, dans haque articulation, la configuration des surfaces articulaires, la disposition des noyens d'union, le nombre et l'étendue des mouvements étant dans une corréation intime et nécessaire, on pourrait prendre pour base d'une classification es articulations l'une ou l'autre de ces trois données.

Base des diverses classifications des articulations.

Plusieurs anatomistes de l'antiquité, n'ayant égard qu'aux moyens d'union des s, avaient divisé les articulations en quatre classes, savoir : 1° en *synchondroses* σύν, avec, χόνδρος, cartilage), c'est-à-dire articulations dont les moyens d'union ont des cartilages ; 2° en *synévroses* (σύν, avec, νεῦρον, nerf, synonyme de ligament pour les anciens), ou articulations ayant pour moyens d'union des ligaments ; 3° en *syssarcoses* (σύν, avec, σάρξ, chair, synonyme de muscle), c'est-à-dire rticulations ayant pour moyens d'union des muscles ; 4° en *méningoses* (μήνιγξ, membrane), ou articulations dont les liens sont des membranes, comme cela a eu pour les os du crâne des enfants. Cette classification ne peut être considérée ue comme une ébauche grossière.

Classification fondée sur les moyens d'union.

Bichat, fixant toute son attention sur les mouvements, a groupé les articulaons mobiles d'après le nombre des mouvements dont elles jouissent. Or, il xiste quatre classes de mouvements : 1° le *glissement* ; 2° l'*opposition*, dans laquelle un os se porte alternativement dans deux sens opposés, la flexion et extension, par exemple ; 3° le *mouvement de circumduction*, ou *mouvement en onde* (1), dans lequel l'os mobile circonscrit un cône dont le sommet répond à articulation, et la base à l'extrémité opposée de l'os ; 4° le *mouvement de rotaion*, dans lequel l'os tourne sur son axe, sans se porter d'un lieu à un autre.

Classification de Bichat, fondée sur les mouvements.

Des mouvements divers des articulations.

Partant de cette classification des mouvements, Bichat a divisé les articulations n deux grands groupes : les articulations mobiles et les articulations immobiles. elles-ci ont été rangées d'après la disposition des surfaces articulaires. Les arculations mobiles ont été classées d'après le nombre des mouvements dans l'orre suivant :

Articulations immobiles.

Mobiles.

1° *Articulations du premier genre*, jouissant de toutes les espèces de mouvements, voir : du glissement, de l'opposition, de la rotation, de la circumduction. 1er genre.

2° *Articulations du deuxième genre*, possédant tous les mouvements, celui de otation excepté ; 2e genre.

3° *Articulations du troisième genre*, celles qui permettent l'opposition dans un ul sens ; 3e genre.

4° *Articulations du quatrième genre*, dont les mouvements sont réduits à celui e rotation ; 4e genre.

(1) Les articulations qui jouissent du mouvement d'opposition dans quatre sens, sont nécessairement douées des mouvements de circumduction.

5e genre.

5° *Articulations du cinquième genre,* celles qui ne permettent qu'un mouvement de glissement.

La classification de Bichat est essentiellement fondée sur la physiologie.

Cette classification, presque entièrement fondée sur la considération des mouvements, est éminemment physiologique. C'est pour cela même que nous croyons devoir la rejeter ; car, dans l'étude de l'anatomie, la considération des fonctions est secondaire, celle de la conformation doit être prépondérante. D'ailleurs les mouvements qui se passent dans les articulations, sont évidemment la conséquence de la disposition des surfaces articulaires.

Classification de Galien, généralement adoptée.

La classification généralement adoptée de nos jours est celle de Galien, légèrement modifiée. Prenant pour point de départ la présence ou l'absence de la mobilité, on a divisé les articulations en *mobiles* ou *diarthroses*, et en *immobiles* ou *synarthroses*. A ces deux grandes divisions Winslow en a ajouté une troisième, sous le nom d'*articulations mixtes* ou *amphiarthroses* (ἄμφω, tous les deux) (1), parce qu'elles participent à la fois aux caractères des deux premières, caractères qui sont pour les unes, la mobilité, pour les autres, la continuité des surfaces.

Énarthroses Arthrodies.

Pour les divisions secondaires, on a eu égard, tantôt à la configuration des surfaces articulaires, tantôt aux mouvements dont l'articulation est susceptible : ainsi les diarthroses sont divisées en : 1° *énarthroses,* dans lesquelles une tête est reçue dans une cavité ; 2° *arthrodies* ou *diathroses plates,* dont les surfaces articulaires sont planes ou à peu près planes ; 3° *ginglymes,* articulations qui ne peuvent exécuter que deux mouvements opposés. Les ginglymes se subdivisent en : — a. *ginglymes angulaires* ou *charnières;* ce sont les articulations dont les mouvements ont lieu en deux sens opposés comme de la flexion à l'extension. On dit le ginglyme angulaire *parfait,* lorsque ces mouvements seuls existent : exemple, le coude ; le ginglyme est *imparfait,* lorsque l'articulation permet de légers mouvements de latéralité : le genou. — b. *ginglymes latéraux,* dans lesquels la rotation est le seul mouvement possible. Le ginglyme latéral est *simple,* lorsque les os se touchent par un seul point, *double,* lorsque les os se touchent par deux points.

Ginglymes angulaires. Parfait. Imparfait. Ginglyme latéral.

Sutures. Écailleuse. Harmonique. Gomphose. Schindylèse.

Les *synarthroses* ou *articulations immobiles* ont été divisées d'après la disposition des surfaces articulaires ; on les appelées 1° *sutures,* lorsque les surfaces articulaires sont armés de dents, à l'aide desquelles il y a engrènement réciproque ; la suture écailleuse ou squameuse en est une variété ; 2° *harmonie,* lorsque les surfaces articulaires, à peine rugueuses, ne sont que juxtaposées : 3° *gomphose,* lorsqu'il y a implantation des surfaces : telles sont les dents par rapport aux alvéoles ; 4° *schindylèse,* lorsqu'une lame osseuse est reçue dans la rainure d'un autre os : exemple, l'avance osseuse du bord antérieur de l'os palatin, par rapport à l'ouverture du sinus maxillaire.

Avantages et vices de cette classification.

La classification que nous venons d'exposer, est bonne à beaucoup d'égards ; mais elle présente plusieurs imperfections. Je signalerai comme essentiellement vicieux le genre arthrodie, qui embrasse les articulations les plus disparates, l'articulation scapulo-humérale, l'articulation temporo-maxillaire, les articulations du poignet, celles des os du carpe et du tarse. Nous devons signaler encore comme une autre cause d'imperfection le défaut d'unité dans les bases de la classification, qui est fondée tantôt sur la configuration des surfaces, tantôt sur les mouvements.

(1) Ce mode d'articulation était connu de Galien, qui lui avait donné le nom d'*articulations neutres* ou *douteuses.*

En adoptant pour point de départ unique la seule forme des surfaces articulaires, nous verrons la disposition des ligaments et les mouvements se subordonner, en quelque sorte, à la configuration de ces surfaces.

Cela posé, nous diviserons toutes les articulations en trois classes. 1re Classe : *diarthroses* (διάρθρον) (1), ou articulations à surfaces contiguës ou libres. 2e Classe : *synarthroses* (σύν, avec), ou articulations à surfaces continues. 3e Classe : *Amphiarthroses* ou *symphyses* (ἀμφί, doublement), ou articulations en partie contiguës et en partie continues à l'aide d'un tissu fibreux.

Classification de l'auteur, exclusivement fondée sur la configuration des surfaces articulaires.

PREMIÈRE CLASSE. — DIARTHROSES.

Caractères. — *Surfaces articulaires* contiguës ou libres, configurées de manière à se mouler exactement les unes sur les autres, toutes pourvues de *cartilages d'encroûtement*, de *synoviales*, de *ligaments périphériques*; toutes exécutant des *mouvements*. Les diarthroses se divisent en six genres :

Caractères généraux des diarthroses.

1er GENRE. — ÉNARTHROSES.

a. — *Surfaces articulaires.* Tête ou portion de sphère plus ou moins complétement reçue dans une cavité. (Ex. *Articulations coxo-fémorale, scapulo-humérale.*)

b. — *Ligaments.* Capsule fibreuse.

c. — *Mouvements.* Mobilité dans tous les sens : flexion et extension, abduction et adduction, circumduction, rotation.

Caractères des énarthroses.

2e GENRE. — ARTICULATIONS PAR EMBOITEMENT RÉCIPROQUE.

a. — *Surfaces articulaires.* Concaves dans un sens, convexes dans le sens perpendiculaire au premier, de manière à s'enfourcher réciproquement. (Ex. *Articulation du trapèze avec le premier métacarpien.*) (2)

b. — *Ligaments.* Deux ou quatre ligaments, ou bien ligament orbiculaire plus ou moins complet.

c. — *Mouvements.* Mouvements en tous sens, à la manière des énarthroses, mais point de rotation.

Caractères des articulations par emboitement réciproque.

3e GENRE. — ARTICULATIONS CONDYLIENNES OU CONDYLARTHROSES.

a. — *Surfaces articulaires.* Tête allongée ou *condyle*, reçu dans une cavité elliptique. (Ex. *Articulation de l'avant-bras avec la main, de la mâchoire inférieure avec l'os temporal.*)

b. — *Ligaments.* Deux ou bien quatre ligaments, dont deux principaux.

c. — *Mouvements.* En quatre sens : flexion, extension, abduction, adduction, circumduction ; point de rotation. Dans cette articulation, il y a toujours deux mouvements principaux, et par conséquent les deux autres mouvements sont bornés.

Caractères des condylarthroses.

(1) La particule διὰ annonce toujours séparation.

(2) Les vertèbres cervicales du cygne présentent cette articulation par emboitement réciproque dans toute sa perfection ; c'est à ce mode d'articulation, qui offre autant de mobilité et plus de solidité que l'énarthrose, qu'est due cette flexibilité si gracieuse et si complète dans tous les sens que présente la région cervicale de ce palmipède.

4e GENRE. — ARTICULATIONS TROCHLÉENNES OU GINGLYMES.

Caractères des articulations trochléennes.

a. — *Surfaces articulaires.* Engrenées réciproquement; la forme de poulie ou de trochlée est affectée à ce mode d'articulation. (Ex. *coude, genou, articulations des phalanges entre elles.*)

b. — *Ligaments.* Deux ligaments latéraux, ordinairement plus rapprochés du côté de la flexion que du côté de l'extension. Ligament antérieur et ligament postérieur variables, toujours faibles et comme rudimentaires, souvent remplacés par des tendons.

c. — *Mouvements.* Deux mouvements en sens opposés, à la manière d'une charnière à angle.

5e GENRE. — TROCHOIDES (1) (τρέχω, TOURNER).

Caractères des trochoïdes.

a. — *Surfaces articulaires.* Un axe ou cylindre reçu dans un anneau partie osseux, partie fibreux. (Ex. *Articulation de l'atlas avec l'axis, du radius avec le cubitus.*)

b. — *Ligaments.* Un ligament annulaire.

c. — *Mouvements.* Rotation.

6e GENRE. — ARTHRODIES.

Caractères des arthrodies.

a. — *Surfaces articulaires.* Surfaces articulaires planes ou presque planes (2). (Ex. *Articulations des os du carpe, du tarse, des apophyses articulaires des vertèbres.*)

b. — *Ligaments.* Fibres irrégulièrement placées autour de l'articulation.

c. — *Mouvements.* Glissement.

DEUXIÈME CLASSE. — SYNARTHROSES OU SUTURES.

Caractères des sutures.

Caractères. — *Surfaces articulaires* armées de dents ou d'inégalités qui s'engrènent réciproquement, ce qui leur a fait donner le nom de *sutures.* (Ex. *Articulations des os du crâne.*) *Pour moyens d'union*, prolongement du tissu d'ossification, qui est envahi par les progrès de l'âge (3). Point de cartilages d'encroûtement, point de synoviales, point de ligaments, point de mouvements.

(1) Le trochoïde répond au ginglyme latéral simple ou double des modernes, ou diarthrose de rotation des anciens.

(2) Les surfaces articulaires sont très-variables dans l'arthrodie. Il est des arthrodies à surfaces articulaires anguleuses, d'autres à surfaces sphéroïdales; sous le rapport des ligaments, il est des arthrodies lâches et des arthrodies serrées.

(3) On pourrait regarder les synarthroses comme des articulations temporaires, la soudure qui les envahit tôt ou tard, comme analogue à l'une des pièces d'ossification, les os du crâne eux-mêmes comme de grandes pièces d'ossification. Dans l'âge adulte, il est bien difficile de séparer les divers os du crâne, et nous avons vu que l'âge du complet développement doit seul être invoqué pour la détermination des os. On conçoit que dans cette classe d'articulations, il ne doit entrer aucun ligament proprement dit, le tissu fibreux qui unit les surfaces correspondantes n'étant qu'un reste du tissu primitif de la capsule crânienne ; on conçoit encore qu'aucune puissance musculaire ne saurait exister pour elles puisqu'il n'y a pas de mouvements. Aussi quelques anatomistes ont-ils rejeté ce genre d'articulation, avec Colombus, qui disait qu'il n'y a pas articulation là où il n'y a pas mouvement.

Monro admet sept genres de sutures, qu'on pourrait multiplier encore, si l'on avait égard à toutes les variétés que présentent les surfaces articulaires.

Caractères des trois variétés principales de suture.

J'admettrai trois genres de synarthroses : 1° les *sutures dentées* ; 2° les *sutures écailleuses* ; 3° les *sutures harmoniques,* suivant que les surfaces articulaires sont disposées en dents, en écailles, ou simplement rugueuses et juxtaposées. Toutes ces dispositions ne sont que des variétés peu importantes des sutures. Monro avait reproduit la schindylèse ou articulation en soc de charrue de Keil. Nous n'en ferons qu'une simple mention. Nous rejetterons la gomphose (γόμφος, clou), dénomination réservée à l'implantation des dents dans leur alvéole ; en effet, les dents ne sont point des os ; elles sont implantées et non articulées.

TROISIÈME CLASSE. — AMPHIARTHROSES OU SYMPHYSES (1).

Caractères des amphiarthroses.

Caractères. — *Surfaces articulaires* planes ou presque planes, en partie contiguës, en partie continues à l'aide d'un tissu fibreux. (Ex. *articulation du corps des vertèbres, symphyse du pubis, symphyse sacro-iliaque.*) Cartilages articulaires minces ; synoviales rudimentaires. Pour *moyens d'union,* des ligaments interosseux et des ligaments périphériques. *Mouvement* de balancement plutôt que glissement. L'arthrodie entre comme élément nécessaire dans l'amphiarthrose. Ainsi, dans la symphyse pubienne, il y a une partie contiguë et une partie continue.

CHAPITRE II

DES ARTICULATIONS EN PARTICULIER (2)

Nous suivrons dans la description des diverses articulations l'ordre dans lequel nous avons étudié les pièces du squelette.

(1) Σύν, avec φύω, je nais. Ce mot de symphyse, après avoir été appliqué à l'union des parties dures comme à celles des parties molles, a été laissé, comme par caprice et au hasard, à quelques articulations.

(2) *Préparer* une partie, c'est la mettre à découvert, l'isoler de toutes les parties voisines, de manière à permettre d'en apprécier avec la plus grande exactitude les formes et les rapports. Le tissu cellulaire, qui est le lien commun de tous nos organes, est le grand obstacle à toute préparation anatomique ; c'est donc ce tissu qu'il faut écarter des organes pour les mettre à découvert, pour isoler les différentes parties qui entrent dans leur composition, c'est-à-dire, quand il s'agit d'une articulation, les surfaces articulaires, les cartilages, les synoviales et les ligaments, et pour déterminer les rapports et les connexions des muscles, tendons, aponévroses, vaisseaux et nerfs qui entourent cette articulation. Il suit de là que l'étude approfondie des articulations, supposant la connaissance des parties avec lesquelles elles ont des rapports immédiats, devrait suivre celle des muscles, des vaisseaux et des nerfs ; mais, réservant tous ces rapports, d'ailleurs si importants, pour l'anatomie topographique, nous devons nous contenter ici d'étudier dans une articulation les surfaces articulaires et tous les moyens qui en assurent la solidité. Or, les muscles et leurs tendons concourent puissamment à cette solidité ; aussi devrait-on peut-être ne s'occuper des articulations qu'après la myologie. C'était, en effet, l'ordre adopté par Vésale et qu'on suit généralement dans les dissections ; cet ordre permet d'ailleurs d'utiliser doublement les sujets. Une considération qui vient à l'appui de cette manière de voir, c'est

Ce qu'on doit entendre par préparer une articulation.

L'étude des articulations devrait suivre et non précéder celle des muscles.

SECTION I. — ARTICULATIONS DE LA COLONNE VERTÉBRALE

Divisées en extrinsèques et en intrinsèques.

Les articulations de la colonne vertébrale se divisent en *intrinsèques* ou articulations des vertèbres entre elles, et en *extrinsèques* ou articulations de la colonne vertébrale avec la tête, avec les côtes et avec les os coxaux.

Les articulations intrinsèques se ressemblent si bien dans toute l'étendue de la colonne vertébrale, qu'une même description leur est applicable. Il n'y a d'exception que pour les articulations des vertèbres qui occupent les deux extrémités du rachis : ces articulations demandent une description à part.

§ 1. — ARTICULATIONS DES VERTÈBRES ENTRE ELLES.

Préparation. Dépouiller complétement la colonne vertébrale des parties molles qui l'environnent ; enlever par un trait de scie vertical toute la portion de la tête qui est au-devant de cette colonne ; séparer, dans toute la longueur du rachis, les corps de vertèbre des arcs

qu'il est des tendons qui entrent dans la composition des articulations, qui semblent pénétrer dans leur intérieur et que la synoviale revêt immédiatement ; en sorte qu'on ne pourrait les enlever sans mettre à nu les surfaces articulaires. Nous verrons aussi qu'il est des ligaments qui se continuent manifestement avec les tendons et avec leurs gaînes fibreuses, et qui sont même entièrement suppléés par les premiers. Cependant l'ordre analytique nous fera adopter l'usage, généralement reçu, de décrire les articulations immédiatement après les os qui concourent à les former.

Les sujets les plus favorables à la préparation des ligaments sont des sujets adultes et infiltrés.

Après avoir constaté les rapports des tendons et des muscles, on enlève ces organes, ou mieux, on les rabat de manière à pouvoir les remettre au besoin en place, et l'on passe aux ligaments, situés plus profondément. Comme ils sont souvent voilés par du tissu cellulaire et du tissu adipeux, on les rend plus apparents, on développe leur aspect nacré en les frottant avec un linge rude ; mais il faut pour cela qu'ils aient été récemment mis à découvert. C'est là certainement le meilleur moyen, parce qu'il est le plus simple ; les parties environnantes se présentent alors avec leur couleur naturelle ; la blancheur et l'éclat des ligaments ressortent bien mieux que par tout autre procédé. La macération dans l'eau, qui décolore les tissus rouges, qui épaissit le tissu cellulaire et pénètre le tissu fibreux lui-même, rend les parties confuses. L'eau de savon et surtout une solution fortement alcaline ont l'avantage de conserver au tissu fibreux son aspect resplendissant ; mais ils ont les mêmes inconvénients que la macération dans l'eau simple. On ne doit donc user de ces moyens que lorsque, les ligaments ayant été mis à découvert et en partie desséchés, il est nécessaire de leur redonner leur souplesse et leur couleur, ou lorsqu'on veut conserver la pièce pour le lendemain ; encore vaut-il mieux l'entourer d'un linge plié en plusieurs doubles et imprégné d'eau.

Veut-on donner à la pièce un air de propreté et d'élégance, on enlève avec la rugine les insertions des tendons et le périoste, en ayant soin de s'arrêter à une certaine distance de l'insertion des ligaments, qui, comme on sait, se confondent avec le périoste. Voila pour les préparations temporaires.

Les *préparations sèches* des ligaments sont, en général, mauvaises. Le squelette dit naturel, c'est-à-dire celui dont toutes les pièces sont unies entre elles par les ligaments, n'est et ne doit plus être usité dans les cours ; les ligaments, en séchant, se racornissent et deviennent tout à fait méconnaissables. Aussi m'abstiendrai-je d'indiquer les procédés employés pour dessécher les ligaments, les débarrasser de la graisse qui transsude à travers les os et les préserver de l'action des insectes. Si l'on a quelque articulation à conserver, il vaut mieux la plonger dans un liquide conservateur, tel que l'alcool, l'essence de térébenthine, l'acide nitrique affaibli, ou mieux la glycérine.

postérieurs, par deux traits de scie portant sur les pédicules; au niveau de l'axis, porter l'instrument derrière les apophyses articulaires supérieures de cette vertèbre, de l'atlas et derrière les condyles de l'occipital; enlever la moelle et ses membranes. De cette manière, la colonne vertébrale est divisée en deux parties : l'une antérieure, formée par la série des corps vertébraux, sur lesquels on trouve les *ligaments vertébraux communs antérieur et postérieur et les disques intervertébraux ;* l'autre postérieure, formée par la série des lames et des apophyses articulaires et épineuses. Les disques invertébraux seuls réclament une préparation particulière, qui consiste à soumettre un tronçon de colonne à des coupes verticales et horizontales, ou bien tout simplement à la macération dans l'acide nitrique étendu d'eau. Cette dernière préparation permet d'enlever les corps de vertèbre, en laissant intacts les disques intervertébraux.

Les vertèbres s'articulent entre elles : 1° par leurs corps; 2° par leurs apophyses articulaires; en outre, elles sont unies les unes aux autres ; 3° par leurs lames; 4° par leurs apophyses épineuses.

I. — ARTICULATION DES CORPS DE VERTÈBRE.

Les corps de vertèbre s'articulent entre eux par *amphiarthrose* ou *symphyse.*

L'articulation des corps de vertèbre entre eux est une symphyse.

A. *Surfaces articulaires.* — Les corps de vertèbre s'articulent entre eux par leur face supérieure et par leur face inférieure. Il résulte de la concavité de ces faces que, bien loin de se mouler les unes sur les autres, elles interceptent entre elles des espaces lenticulaires assez considérables, rappelant les espaces bicônes qui séparent les vertèbres des poissons (1).

Espaces lenticulaires interceptés par les corps de vertèbre.

La *hauteur* de ces espaces, qui mesure exactement celle des disques intervertébraux, n'est pas la même dans toute la longueur de la colonne vertébrale. Il résulte des observations que j'ai pu faire à cet égard qu'à la région lombaire, la hauteur de l'espace intervertébral est à celle des vertèbres qui le limitent comme 1 est à 2 ; à la région dorsale, comme 1 est à 3 ; à la région cervicale, comme 1 $\frac{1}{4}$ est à 2. Il suit de là que c'est à la région cervicale que la *hauteur relative* des espaces intervertébraux est le plus considérable, bien que, d'une manière absolue, la région lombaire l'emporte sur la région cervicale.

Hauteur variable des espaces intervertébraux.

Les surfaces articulaires que constituent la face supérieure et la face inférieure du corps des vertèbres, sont revêtues d'une couche très-mince de cartilage hyalin, qu'on peut comparer aux cartilages diarthrodiaux.

Cartilages articulaires.

B. *Moyens d'union.* — Ils sont de deux ordres, comme dans toutes les amphiarthroses : les uns sont périphériques, les autres, interosseux.

1° *Ligaments périphériques.* — L'idée la plus générale qu'on puisse se faire de ces ligaments, est celle d'une gaîne fibreuse entourant l'espèce de colonne formée par les corps de vertèbre, et réunissant en un seul tout les différentes pièces

Idée générale des ligaments périphériques.

(1) La colonne vertébrale de Séraphin, conservée dans les cabinets de la Faculté, dont toutes les pièces sont soudées entre elles au moyen d'une lame osseuse superposée, donne une idée extrêmement exacte de cette disposition. La dessiccation n'ayant pu opérer le rapprochement des vertèbres, on voit parfaitement que les plans voisins sont séparés par des espaces lenticulaires, dont le diamètre présente beaucoup de différences suivant la région et mesure exactement le degré de mobilité des vertèbres correspondantes. Ce point d'anatomie pourra paraître minutieux au premier abord ; mais il est de la plus haute importance, puisqu'il permet d'apprécier les proportions de hauteur qui existent entre la portion osseuse et la portion fibreuse de la colonne vertébrale ; il permet surtout de se faire une bonne idée de ses mouvements, qui sont rigoureusement proportionnels à la hauteur des disques intervertébraux.

dont cette colonne est composée. La portion de gaîne qui revêt le plan antérieur s'appelle *ligament vertébral commun antérieur, grand surtout ligamenteux antérieur*; la portion qui recouvre le plan postérieur, est nommée *ligament vertébral commun postérieur, grand surtout ligamenteux postérieur.*

a. Ligament vertébral commun antérieur (*cva*, *fig.* 253). — Il se présente sous l'aspect d'une membrane d'un blanc nacré, étendue de l'axis à la partie supérieure du sacrum. Ce ligament, qui a plus d'épaisseur au dos qu'au col et aux lombes, est composé de trois portions bien distinctes, une médiane, plus épaisse, et deux latérales. Celles-ci sont séparées de la partie médiane par une série d'ouvertures, qui donnent passage à des vaisseaux.

Trois portions distinctes constituent le ligament vertébral commun antérieur.

Fig. 253.

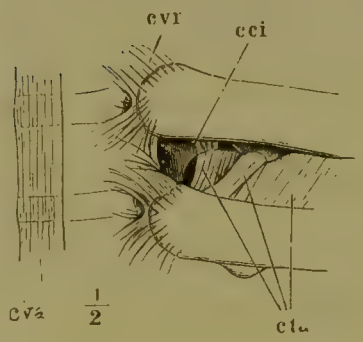

Vertèbres thoraciques et têtes de côte vues presque de profil (*).

Rapports.

Sa *face antérieure* répond aux organes du col, du thorax et de l'abdomen, auxquels elle est unie par du tissu cellulaire fort lâche. Les tendons des muscles longs et droits antérieurs du cou et des piliers du diaphragme confondent leurs fibres avec ce ligament. Les muscles psoas répondent, en bas, à ses parties latérales.

Sa *face postérieure* adhère plus intimement aux disques intervertébraux et aux rebords saillants des corps de vertèbre qu'aux gouttières transversales de ces corps, dont la sépare un peu de tissu cellulaire (*, *fig.* 254).

Structure.

Fig. 254.

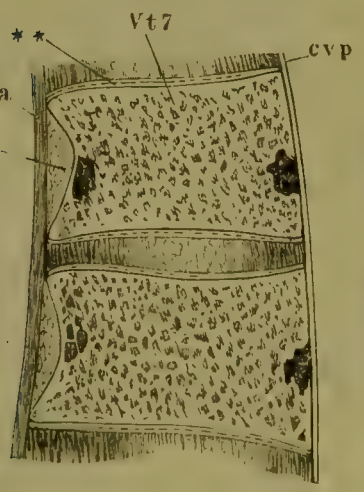

Section médiane de la colonne vertébrale, au niveau de la septième et de la huitième vertèbre dorsale (**).

Fig. 255.

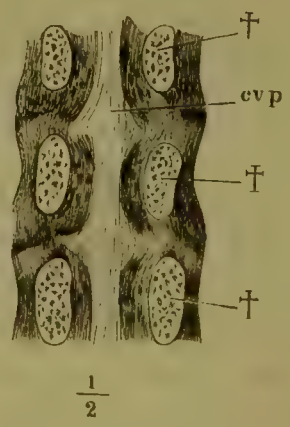

Face postérieure de trois vertèbres dorsales et de leurs disques intervertébraux (***).

Ce ligament est composé de plusieurs plans de fibres, dont les plus superficielles sont les plus longues. Les plus profondes vont d'une vertèbre à la vertèbre voisine et se confondent avec le périoste; les plus superficielles s'étendent à quatre ou cinq vertèbres.

Ligament vertébral commun postérieur.

b. Ligament vertébral commun postérieur (*cvp*). — Plus épais que l'antérieur et comme lui d'un aspect nacré, ce ligament commence à l'occipital et finit au sacrum. Il se présente sous la forme d'une bandelette fibreuse, qui s'élargit au niveau des disques intervertébraux et se rétrécit au niveau des

(*) *cva*, ligament vertébral commun antérieur. — *cvr*, ligament rayonné. — *cci*, ligament interosseux transverso-costal. — *cta*, ligament transverso-costal supérieur.

(**) *cva*, ligament vertébral commun antérieur. — *cvp*, ligament vertébral commun postérieur. — *, tissu cellulaire lâche remplissant l'espace entre le ligament vertébral commun antérieur et le périoste des corps de vertèbre. — **, cartilage hyalin qui revêt les surfaces articulaires.

(***) *cvp*, ligament vertébral commun postérieur. — †, †,†, section du pédicule des arcs vertébraux.

corps de vertèbre, disposition qui lui donne un aspect régulièrement festonné. Sa *face postérieure* est en rapport avec la dure-mère, à laquelle elle n'adhère que supérieurement; dans le reste de son étendue, elle en est séparée par un tissu cellulaire séreux très-délié. Sa *face antérieure* adhère intimement aux disques intervertébraux; elle est séparée de la partie moyenne, un peu excavée, des corps de vertèbre par les veines qui, de l'intérieur de ces corps, vont se porter aux sinus veineux situés le long des bords du ligament.

Sa disposition régulièrement festonnée.

Comme le ligament vertébral antérieur, il est composé de plusieurs plans de fibres, dont les postérieures sont les plus longues. Son tissu est plus serré que celui du ligament antérieur.

Structure.

2° *Ligament interosseux.* — Il est constitué par une espèce de disque qui remplit l'espace lenticulaire intercepté par les corps de vertèbre; on peut lui donner le nom de *disque intervertébral.*

Disque intervertébral.

Chaque disque intervertébral représente une lentille biconvexe, si intimement unie par ses deux *faces* aux vertèbres correspondantes qu'il est plus facile de fracturer ces os que de les séparer du disque. Par sa *circonférence*, il adhère intimement, en avant et en arrière, aux ligaments vertébraux communs antérieur et postérieur, et concourt à former les trous de conjugaison. En outre, à la région dorsale, cette circonférence fait partie de la facette anguleuse qui s'articule avec les côtes.

Son adhérence intime aux vertèbres.

Sa circonférence.

La *hauteur* ou *épaisseur* des disques intervertébraux n'est pas la même dans toutes les régions de la colonne vertébrale; elle est d'autant plus considérable qu'on l'examine dans des disques plus inférieurs (1).

Hauteur des disques.

Le disque n'a pas la même hauteur dans tous les points de son étendue. 1° Sa forme étant lenticulaire, il est plus épais au centre qu'à la circonférence; 2° au cou et aux lombes, il est plus épais en avant qu'en arrière; le contraire a lieu à la région dorsale, et c'est par cette inégalité d'épaisseur que les disques concourent à produire la triple courbure antéro-postérieure que présente la colonne vertébrale.

Inégalité de la hauteur de chaque disque dans les divers points de son étendue.

La hauteur des disques varie dans diverses circonstances; ainsi, après une station verticale prolongée, il y a dans la hauteur de la taille une différence, en moins, de 20 à 25 millimètres, qu'on attribue, peut-être à tort, à l'affaissement des disques intervertébraux.

Diminution de hauteur par la station verticale.

Structure. — Les disques intervertébraux se composent de deux parties distinctes, mais non séparées l'une de l'autre par une limite exacte : à la périphérie, on trouve une sorte d'anneau ou de *manchon fibreux*, allant d'une vertèbre à l'autre; au centre, se voit un *noyau* de consistance molle, gélatineuse, d'un aspect souvent analogue à celui de la synovie.

Structure.

Cette substance molle, qui est plus rapprochée du plan postérieur que du plan antérieur du corps de la vertèbre, envoie parfois en arrière un prolongement qui se porte jusqu'au ligament vertébral commun postérieur (*fig.* 284). Elle s'échappe et fait hernie sur les coupes verticales par suite de la rétraction de l'anneau fibreux; sur une coupe horizontale, on la trouve tantôt affaissée et tantôt exubérante. Le noyau central est relativement un peu plus volumineux

Noyau central.

(1) Une préparation très-curieuse consiste à enlever, sur une colonne vertébrale ramollie dans l'acide nitrique, tous les corps de vertèbre. Il reste une colonne formée par la série des disques, qu'on peut étudier comparativement avec la colonne formée par la série des corps de vertèbre.

dans la région cervicale que dans les autres régions de la colonne vertébrale. La dessiccation le réduit à une lame très-mince et comme cornée ; plongée dans l'eau, cette lame se gonfle énormément. A l'état frais, le noyau central, dans les mêmes conditions, double de volume.

La substance molle centrale des disques intervertébraux présente beaucoup de variétés suivant les âges. Humide, molle, spongieuse, blanche chez l'enfant et dans la jeunesse, elle est en rapport avec la souplesse de la colonne vertébrale à cet âge de la vie; on y développe, par l'insufflation, une cavité cellulaire irrégulière, qu'on peut considérer comme le rudiment de la synoviale très-développée qu'on trouve dans les articulations des corps de vertèbre chez les poissons. Dans la vieillesse, elle devient sèche, friable, morcelée, jaunâtre ou brune.

Rudiment de la synoviale.

Opinion de Monro.

C'est au déplacement de cette substance molle centrale dans les divers mouvements que Monro attribue l'élasticité dont jouit la colonne vertébrale : c'est sur elle, comme sur un pivot mobile sur un point d'appui liquide, que se passent, suivant sa théorie, les mouvements des corps de vertèbre.

Fig. 256.



36/1

Section horizontale d'un disque intervertébral.

L'*anneau fibreux périphérique* est formé, en dehors, de faisceaux fibreux étendus très-obliquement de la vertèbre supérieure à la vertèbre inférieure, et dont la direction se rapproche beaucoup de l'horizontale; ces faisceaux sont disposés par couches, et ceux d'une même couche sont tous dirigés dans le même sens et s'entre-croisent en sautoir avec ceux des couches voisines (*fig.* 256); ils renferment quelques fibres élastiques très-fines et sont enveloppés de réseaux élastiques. Plus en dedans, les faisceaux fibreux présentent la même disposition, mais leurs caractères chimiques les rapprochent des *fibres élastiques*.

Fig. 257.

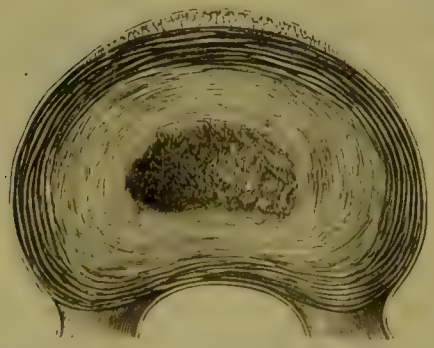

Section horizontale du disque qui unit la septième et la huitième vertèbre dorsale.

Il résulte de la direction presque horizontale des faisceaux de l'anneau périphérique qu'une coupe horizontale d'un disque intervertébral présente l'apparence d'une série de tubes emboîtés les uns dans les autres (*fig.* 257), tandis que sur une section verticale, on ne voit que des stries longitudinales souvent interrompues, la plupart des fibres étant divisées (*fig.* 254) perpendiculairement à leur direction. En examinant une section verticale au microscope, on reconnaît la coupe des faisceaux de fibres séparés les uns des autres par des cloisons verticales assez

épaisses, interposées entre les diverses couches, et des cloisons horizontales ou obliques très-fines, étendues entre les faisceaux de chaque couche. Ces cloisons elles-mêmes sont formées principalement de faisceaux serrés de fibres élastiques, qui, nés du cartilage d'incrustation d'une vertèbre, se dirigent vers la vertèbre opposée, en se divisant en faisceaux plus petits. Au voisinage du noyau central, les fibres annulaires deviennent de plus en plus rares, et dans ce dernier, elles font complétement défaut, et l'on ne trouve que des fibres isolées, allant d'une vertèbre à l'autre.

Fig. 258.

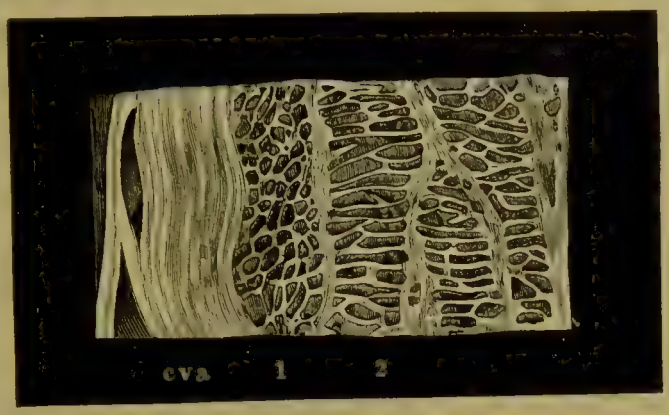

$\frac{36}{1}$

Section verticale d'un disque intervertébral (*).

Entre les faisceaux de fibres élastiques, principalement ceux des cloisons principales, sont disséminées des *cellules de cartilage* plus ou moins nombreuses, de grosseur et de forme très-diverses. Ces cellules deviennent d'autant plus abondantes qu'on approche davantage du noyau, où elles sont généralement réunies en groupes ou en séries dans les intervalles des fibres (1).

II. — ARTICULATION DES APOPHYSES ARTICULAIRES.

Cette articulation est une *arthrodie*.

Pour cette articulation, les *facettes* par lesquelles se répondent les apophyses articulaires, sont encroûtées d'une mince couche de cartilage. Quelques fibres ligamenteuses irrégulières, qui entourent le côté externe de l'articulation et qui sont plus multipliées à la région dorsale et à la région cervicale qu'à la région lombaire, tels sont les *moyens d'union* des apophyses articulaires. Le côté interne de l'articulation est occupé par le ligament jaune.

Fig. 259.

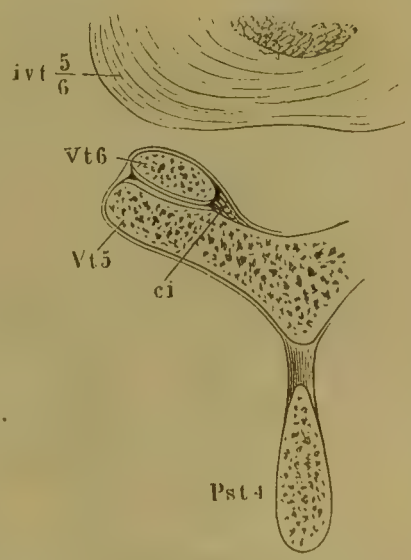

Fibres ligamenteuses irrégulières.

Section horizontale de la colonne vertébrale, entre la cinquième et la sixième vertèbre dorsale (**).

(*) *cva*, ligament vertébral commun antérieur. — 1, portion externe de l'anneau fibreux. — 2, portion interne de cet anneau.

(**) *ivt* $\frac{5}{6}$, disque intervertébral.— Vt^6, Vt^5, sixième et cinquième vertèbres dorsales.— *ci*, ligament jaune. Pst^4, apophyse épineuse de la quatrième vertèbre dorsale.

(1) Les disques intervertébraux ont été désignés par Vésale sous le nom de *ligaments cartilagineux* et par Bichat sous celui de *fibro-cartilages*. On voit que, sur ce point, comme sur beaucoup d'autres, l'histologie a confirmé l'opinion de l'illustre créateur de l'anatomie générale.

Cette articulation est pourvue d'une *synoviale*, qui est plus étendue à la région cervicale que dans les autres régions.

Fig. 260.

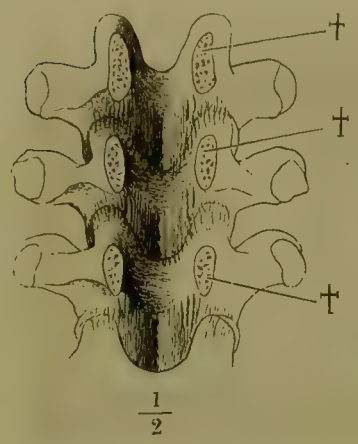

Arcs et ligaments jaunes de trois vertèbres cervicales, vus par leur face antérieure (*).

Fig. 261.

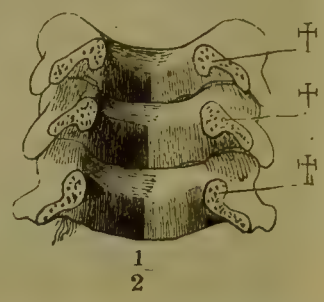

Arcs de trois vertèbres dorsales, vus par devant, avec leurs ligaments jaunes (**).

III. — UNION DES LAMES.

Ligaments jaunes ou élastiques.

Les espaces qui séparent les lames vertébrales, sont remplis par des ligaments d'un ordre particulier, qu'on appelle *ligaments jaunes*, à raison de leur couleur. Ces ligaments sont composés de deux moitiés réunies à angle, comme les lames des vertèbres; leur *bord inférieur*, convexe, s'implante au bord supérieur de la lame qui est au-dessous (*fig.* 260), tandis que c'est à la face antérieure de la lame qui est au-dessus que se fixe le *bord supérieur*, concave, du même ligament. Il suit de là que la *hauteur* des ligaments jaunes est beaucoup plus considérable qu'il ne le faut pour aller d'une lame à une autre (*fig.* 261) : cette hauteur est, à peu de chose près, la même que celle des lames vertébrales correspondantes. Leur *longueur* est mesurée par celle de ces lames, et par conséquent bien plus considérable au cou qu'au dos et aux lombes. Leur *épaisseur* est plus grande aux lombes qu'au dos et au cou; leur partie la plus épaisse répond à la base de l'apophyse épineuse : il y a là des faisceaux de renforcement, qui font de cette partie moyenne une sorte de ligament jaune médian (*ic*, *fig.* 262).

Ils ont la même hauteur que les lames vertébrales

Fig. 262.

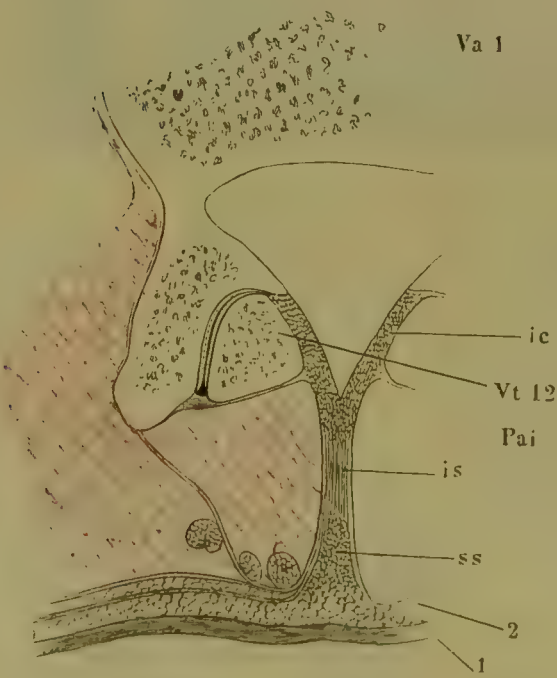

Section horizontale pratiquée entre la douzième vertèbre dorsale et la première lombaire (***).

Faisceaux de renforcement de la partie moyenne de ces ligaments.

Face antérieure.

Leur *face antérieure* répond à la dure-mère, dont elle est séparée par du tissu cellulaire séreux et par des veines rachidiennes; cette face est remarquable par son aspect lisse et poli. Elle présente, sur la ligne médiane, une fente étroite, qui livre passage à des vaisseaux.

(*) †, Section du pédicule de l'arc vertébral.

(**) †, Section du pédicule de l'arc vertébral.

(***) *Va*[1], première vertèbre lombaire. — *Vt*, 12. *Pai*, apophyse articulaire inférieure de la douzième vertèbre dorsale. — *ic*, ligament jaune. — *is*, ligament interépineux. — *ss*, ligament surépineux. — 2, tissu cellulaire sous-cutané. — 1, peau.

Face postérieure.

Leur *face postérieure* répond aux lames vertébrales, qui les recouvrent presque complétement, excepté à la région cervicale, où ces ligaments s'aperçoivent entre les lames, pour peu que la tête soit inclinée en avant ; d'où la pénétration possible d'un instrument piquant entre les lames cervicales, tandis qu'elle est presque impossible entre les lames de la région dorsale et de la région lombaire. Sur la ligne médiane, la face postérieure présente une crête plus ou moins saillante, qui se continue avec le ligament interépineux.

Structure. Extensibilité. Élasticité.

Structure. — Ces ligaments sont composés de fibres verticales, parallèles, très-serrées, qui ne forment des faisceaux distincts que vers les bords latéraux ; ils sont extensibles et reviennent immédiatement sur eux-mêmes, lorsque leur extensibilité a été mise en jeu ; ils sont par conséquent élastiques. En outre, leur résistance ne le cède nullement à celle des ligaments ordinaires ; leur extensibilité est mise en jeu dans la flexion de la colonne vertébrale, et leur élasticité dans l'extension. Ils concourent puissamment à maintenir la station qui, sans eux, nécessiterait un déploiement bien plus considérable de force musculaire. Mais ce qui les distingue surtout, c'est l'action permanente de leur élasticité, laquelle vient en aide aux fibres musculaires, dont l'action est intermittente et qui ne sauraient se contracter longtemps sans repos.

Fig. 263

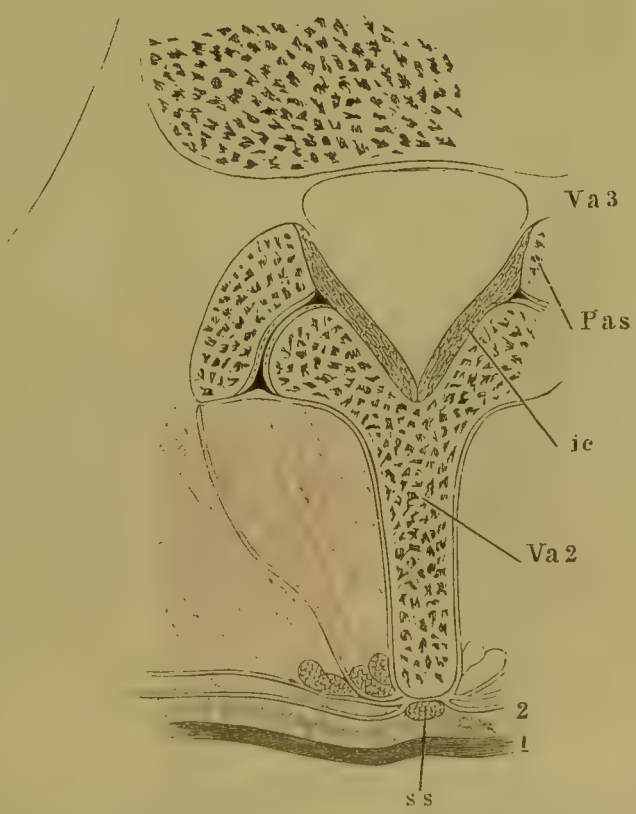

Section horizontale de la colonne vertébrale au niveau de la troisième vertèbre lombaire (*).

IV. — UNION DES APOPHYSES ÉPINEUSES.

Les apophyses épineuses sont unies entre elles, 1° par le ligament surépineux ; 2° par les ligaments interépineux.

Ligament surépineux.

1° *Ligament surépineux* (*ss*, *fig.* 262). — C'est un cordon fibreux, étendu depuis la septième vertèbre cervicale jusqu'au sacrum, le long du sommet des apophyses épineuses des vertèbres dorsales et lombaires. Il est le résultat de l'intersection des fibres aponévrotiques, qui s'insèrent aux apophyses épineuses et qui, dans l'intervalle de ces apophyses (*fig.* 263), s'entre-croisent sur la ligne médiane. Il est plus considérable à la région lombaire qu'à la région dorsale. Il se renfle et devient même quelquefois cartilagineux dans l'intervalle des apophyses. Ce ligament est inextensible ; on y cherche vainement des fibres propres longitudinales.

(*) *Va*³, troisième vertèbre lombaire. — *Va*², deuxième vertèbre lombaire. — *ss*, ligament surépineux. — *Pas*, apophyse articulaire supérieure. — *ic*, ligament jaune. — 1, peau. 2, tissu cellulaire sous-cutané.

Je regarde comme la continuation du ligament sur-épineux une membrane fibreuse étendue de la septième vertèbre cervicale à la protubérance occipitale externe (*fig.* 264 et 265). Cette membrane, que l'on considère comme le vestige du *ligament cervical postérieur* (*lig. nuchæ*, *n*) des quadrupèdes, est assez développé chez certains sujets. Elle a la forme d'un triangle, dont le bord postérieur mesure l'espace compris entre le sommet de l'apophyse épineuse de la septième vertèbre cervicale et la protubérance occipitale externe, dont le bord supérieur se fixe à la crête occipitale externe, et dont le bord intérieur s'insère au tubercule postérieur de l'atlas et dans le sillon qui sépare les deux tubercules des apophyses épineuses des vertèbres cervicales.

Ligament cervical postérieur.

Fig. 264.

$\frac{1}{2}$

Section horizontale du cou au niveau de la sixième vertèbre cervicale (*Vc*[6]) (*).

2° *Ligaments interépineux* (*is*, *fig.* 262). Ils n'existent pas au cou, où ils sont remplacés par de petits muscles. Très-minces au dos, ils représentent chacun un triangle, dont la base regarde en arrière et dont le sommet se continue avec la crête des ligaments jaunes (*ic*). Ils sont, au contraire, épais et quadrilatères aux lombes; leur bord supérieur et leur bord inférieur se fixent aux apophyses épineuses correspondantes; leurs deux faces répondent aux muscles des gouttières vertébrales.

Ligaments interépineux.

Fig. 265.

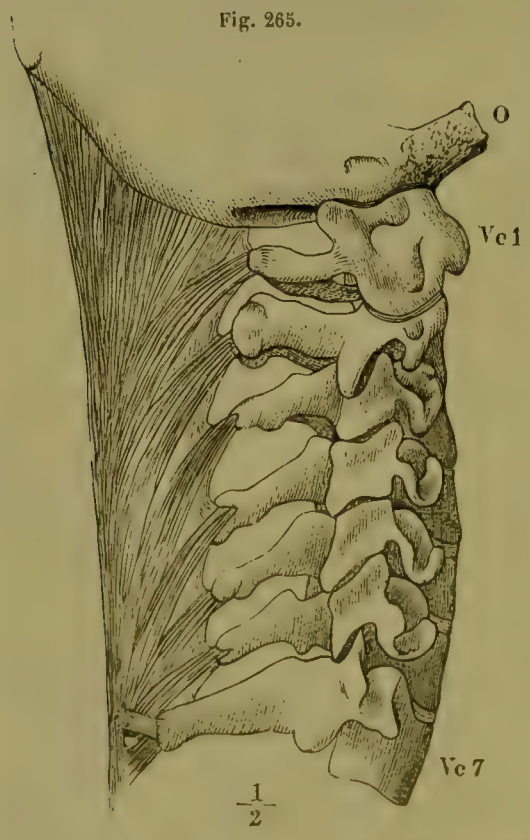

$\frac{1}{2}$

Occipital, vertèbres cervicales et ligament cervical vus de profil (**).

§ 2. — ARTICULATIONS PROPRES A CERTAINES VERTÈBRES.

Connexions entre l'articulation occipito- et l'articulation axoïdo-atloïdiennes.

Bien que l'articulation de l'atlas avec l'occipital et celle de l'axis avec le même os soient des articulations extrinsèques de la colonne vertébrale, cependant telle est l'intime connexion qui existe entre ces articulations et celle de l'atlas avec l'axis, qu'il est impossible de les séparer. C'est pour l'articulation de la tête avec la

(*) *n*, ligament cervical.
(**) O, occipital. — Vc1, atlas. — Vc7, première vertèbre cervicale.

colonne vertébrale que les deux premières vertèbres présentent dans leur configuration des modifications si remarquables ; c'est pour elle que, par un mécanisme unique dans l'économie, il existe un os intermédiaire à deux autres os qui s'articulent, se meuvent l'un sur l'autre : cet os intermédiaire, c'est l'atlas. Joignez à cela que la tête devant exécuter sur la colonne vertébrale des mouvements de rotation, il fallait qu'un axe roulât dans un anneau. Or, sans l'atlas, qui est l'anneau de réception de l'axe ou cylindre formé par l'apophyse odontoïde, cette apophyse serait reçue dans l'intérieur du crâne, disposition qui ne serait pas sans de grands inconvénients. L'articulation de l'occipital avec la colonne vertébrale presente donc à considérer trois articulations : 1° l'*articulation occipito-atloïdienne*; 2° l'*articulation atloïdo-axoïdienne*; 3° l'*articulation occipito-axoïdienne*.

L'atlas remplit les fonctions d'un rouleau mobile.

I. — ARTICULATION OCCIPITO-ATLOIDIENNE.

Préparation. Enlever la portion de la tête qui est au-devant de la colonne vertébrale, en ayant soin de laisser intacte l'apophyse basilaire. Les muscles qui entourent l'articulation, étant immédiatement appliqués sur les ligaments, doivent être détachés avec beaucoup de précaution.

Rappelons ici que la tête, considérée dans son ensemble, comme portion du squelette, forme un levier horizontal, articulé à angle droit avec la colonne verticale que représente le rachis ; que cette articulation a lieu à la réunion du tiers postérieur avec les deux tiers antérieurs de la tête ; et comme le tiers postérieur est formé par la partie la plus pesante, il en résulte que la tête est presque en équilibre sur la colonne vertébrale.

La tête, considérée dans son ensemble, remplit la fonction de levier.

L'atlas s'articule avec l'occipital par ses deux facettes articulaires supérieures. Il est, en outre, uni à l'occipital par des ligaments qui partent de son arc antérieur, de son arc postérieur et de la base de ses apophyses transverses.

1° L'union des condyles de l'occipital avec les surfaces articulaires supérieures de l'atlas est une *double articulation condylienne*.

Double articulation condylienne

A. *Surfaces articulaires* (Aoa, *fig.* 267, 269 et 270). — *Du côté de l'occipital*, deux condyles, à surfaces convexes, oblongues, regardant en bas et en dehors, très-obliquement dirigées d'arrière en avant et de dehors en dedans, de telle manière que leurs axes prolongés viendraient se rencontrer au-devant de l'apophyse basilaire.

Condyles de l'occipital.

Du côté de l'atlas, surfaces concaves, oblongues, regardant en haut et un peu en dedans et se moulant exactement sur la convexité des condyles.

Surfaces concaves de l'atlas.

Une couche mince de *cartilage* revêt l'une et l'autre surface articulaire.

B. *Moyens d'union.* — Ce sont des fibres ligamenteuses verticales qui entourent l'articulation, surtout en avant et en dehors, car elles manquent presque entièrement en dedans et en arrière.

Ligaments.

Une *membrane synoviale*, très-lâche, déborde en tous sens, et principalement en dehors, les surfaces articulaires. Elle est doublée de tissu adipeux ; cette synoviale se prolonge un peu sur les attaches du ligament odontoïdien et du ligament transverse ou demi-annulaire.

Synoviale.

2° L'arc antérieur de l'atlas est uni au pourtour du trou occipital par deux ligaments *occipito-atloïdiens antérieurs* (*fig.* 267, 268 et 270). De ces ligaments, l'un, *superficiel* (*oa*), est un cordon cylindrique, très-fort, situé sur la ligne médiane, où il forme une saillie très-prononcée, et étendu de l'apophyse basilaire

Ligaments occipito-atloïdiens antérieurs.

de l'occipital au tubercule antérieur de l'atlas ; l'autre, *profond*, assez épais, formant plusieurs couches, est étendu du bord supérieur de l'arc antérieur de l'atlas à l'occipital.

3° On admet généralement un ligament qui unit la partie postérieure du trou occipital au bord supérieur de l'arc postérieur de l'atlas, ligament *occipito-atloïdien postérieur* ; mais à peine peut-on distinguer quelques fibres ligamenteuses au milieu du tissu adipeux qui se trouve dans cette région.

Ligaments occipito-atloïdiens latéraux.

4° Les *ligaments occipito-atloïdiens latéraux* sont formés, de chaque côté, par un cordon fibreux qui, né de la base de l'apophyse transverse de l'atlas, va se rendre à l'éminence jugulaire de l'occipital. Ce cordon constitue, avec un faisceau semblable venu du rocher, un cercle ou canal fibreux très-remarquable, qui donne passage à la veine jugulaire interne, à l'artère carotide interne, aux nerfs grand-hypoglosse, pneumo-gastrique, glosso-pharyngien et accessoire de Willis. Unique inférieurement, ce canal fibreux peut être considéré comme se continuant à son extrémité supérieure avec trois canaux osseux, qui sont : le canal carotidien, le trou déchiré postérieur et le trou condylien antérieur, canaux ou trous que j'ai considérés comme formant par leur groupement le trou de conjugaison des vertèbres occipitale et moyenne.

II. — ARTICULATION ATLOIDO-AXOIDIENNE.

Préparation. Après avoir étudié les ligaments superficiels, enlever les lames de l'axis, l'arc postérieur de l'atlas et la partie postérieure du trou occipital. Détacher avec précaution la portion de dure-mère qui répond aux deux premières vertèbres et au trou occipital en la renversant de bas en haut. Enfin, pour avoir une bonne idée de l'articulation de l'apophyse odontoïde avec l'atlas, désarticuler l'occipital.

Union des arcs antérieur et postérieur de l'atlas avec l'axis.

Pour cette articulation : 1° l'axis répond à l'arc antérieur de l'atlas par son apophyse odontoïde ; 2° ses deux facettes articulaires supérieures s'articulent avec les deux facettes articulaires inférieures de l'atlas ; 3e n outre, l'arc antérieur et l'arc postérieur de l'atlas sont unis à l'axis par deux ligaments, dont l'un constitue le ligament *atloïdo-axoïdien antérieur*, et l'autre, le *ligament atloïdo-axoïdien postérieur*.

1° Ligaments atloïdo-axoïdiens.

Ligaments atloïdo-axoïdiens.

a. Le *ligament atloïdo-axoïdien antérieur* (*fig.* 267) est un faisceau vertical épais, composé de plusieurs couches et étendu du tubercule et du bord inférieur de l'arc antérieur de l'atlas au-devant de la base de l'apophyse odontoïde et du corps de l'axis. Il se continue en bas avec le ligament vertébral commun antérieur.

b. Le *ligament atloïdo-axoïdien postérieur* est une membrane très-lâche et très-ténue, qui s'étend de l'arc postérieur de l'atlas au bord supérieur des lames de l'axis ; un peu plus épaisse sur la ligne médiane que sur les côtés, elle représente les ligaments jaunes à l'état rudimentaire.

Anneau moitié osseux, moitié fibreux de l'atlas.

2° Articulation atloïdo-odontoïdienne.

C'est une *trochoïde*, dans laquelle l'apophyse odontoïde de l'axis forme un pivot qui tourne dans un anneau moitié osseux, moitié fibreux (*fig.* 266), et

formé en avant par l'*atlas*, sur les côtés, par une portion des masses latérales, et en arrière, par le *ligament transverse*, mieux nommé *ligament demi-annulaire*.

A. *Surfaces articulaires.* — 1° L'*anneau* qui reçoit l'apophyse odontoïde occupe la portion antérieure du trou de l'atlas. Il est évasé à sa partie supérieure, surtout dans le sens transversal, mais aussi un peu dans le sens antéro-postérieur. Vu par sa face supérieure, il est elliptique : son diamètre antéro-postérieur est de 15 millimètres; son diamètre transverse de 20 à 22 millimètres. Vu par sa face inférieure, il est presque circulaire, et présente un diamètre de 14 millimètres.

Fig. 266.

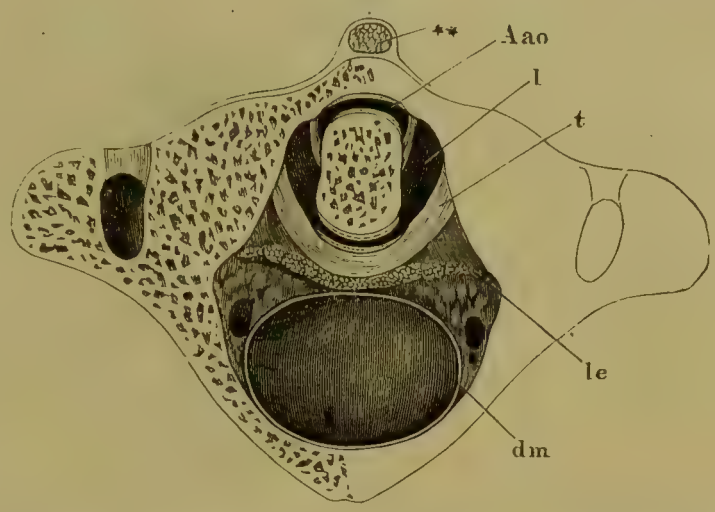

Section horizontale de l'atlas et de l'apophyse odontoïde (*).

La moitié antérieure de l'anneau est constituée par l'arc antérieur de l'atlas, dont la face postérieure présente à sa partie moyenne une facette ovalaire légèrement concave, revêtue de cartilage. Sur les côtés de cette facette, jusqu'aux tubercules d'insertion du ligament transverse, la face postérieure de l'arc antérieur de l'atlas donne insertion aux synoviales, très-lâches, de l'articulation.

Ligament transverse ou demi-annulaire.

La moitié postérieure de l'anneau est formée par le *ligament transverse ou demi-annulaire* (*t*). C'est un faisceau fibreux très-épais et très-dense, aplati d'avant en arrière, fortement tendu d'une masse latérale de l'atlas à l'autre et passant derrière l'apophyse odontoïde, qu'il embrasse exactement à la manière d'un demi-anneau. Fixé, de chaque côté, à un tubercule situé sur le côté interne et antérieur des masses latérales, il est plus large à sa partie moyenne qu'à ses extrémités.

Face antérieure de ce ligament.

La *face antérieure* de ce ligament est concave et présente le poli d'un cartilage : on y trouve, en effet, une couche de fibro-cartilage. Elle est en rapport avec la face postérieure de l'apophyse odontoïde, laquelle est lisse et revêtue d'une couche fibreuse avec une lamelle élastique à la surface, et presque toujours rayée transversalement, c'est-à-dire dans le sens des mouvements.

Face postérieure.

La *face postérieure* de ce ligament, convexe, est recouverte par les ligaments occipito-axoïdiens postérieurs (*le*, *fig.* 267) (1). De son *bord supérieur* mousse, et très-net, se détache une languette fibreuse (*crs*) lâche, qui va se fixer, par une extrémité étroite, à l'occipital, au-devant du ligament occipito-axoïdien. De son

Languettes du ligament demi-annulaire.

(*) *t*, ligament transverse. — l, synoviale. — *dm*, dure-mère. — *le*, ligaments occipito-axoïdiens postérieurs. — *Aao*, articulation atloïdo-odontoïdienne. — **, ligament atloïdo-axoïdien antérieur.

(1) Si l'on n'a qu'une seule pièce pour voir toutes ces articulations, il faut étudier les ligaments occipito-axoïdiens postérieurs avant de les diviser pour mettre à découvert le ligament transverse ou demi-annulaire.

bord inférieur, qui répond au col de l'apophyse odontoïde, part une autre languette fibreuse (*cri*), plus longue que large, qui va se fixer à la face postérieure

Fig. 267.

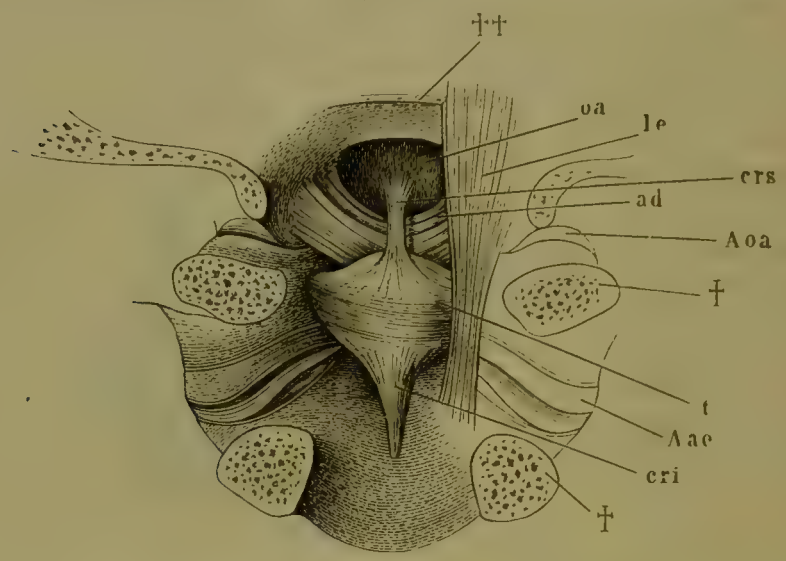

Face postérieure de la paroi antérieure de la cavité rachidienne, au niveau de l'occipital et des deux premières vertèbres cervicales (*).

de l'axis : d'où le nom de *ligament cruciforme* , qui a été donné au ligament demi-annulaire par quelques auteurs.

Le ligament transverse est épais, dense, extrêmement résistant, et se compose de faisceaux tendineux parallèles et transversaux.

2° L'*apophyse odontoïde* présente, en avant, une facette articulaire, légèrement convexe, de forme ovalaire, à grand axe vertical ; cette facette correspond à la facette de l'arc antérieur de l'atlas ; en arrière, elle est convexe et recouverte de cartilage dans toute sa hauteur.

B. *Moyens d'union et de glissement.*—Deux synoviales très-lâches existent pour cette articulation ; l'une, antérieure, pour l'articulation de l'apophyse odontoïde avec l'atlas, l'autre, postérieure, pour l'articulation de l'apophyse avec le ligament transverse. Toutes deux sont fortifiées extérieurement par quelques fibres ligamenteuses, et soulevées parfois par des lobules de graisse. Dans les mouvements de rotation les plis qu'elles forment sont logés dans les angles latéraux formés, en haut, par l'union du ligament transverse avec l'arc antérieur de l'atlas.

Quelquefois ces synoviales adossées communiquent ensemble.

3° Articulation des apophyses articulaires de l'atlas et de l'axis.

Double arthrodie très-lâche.

C'est une *double arthrodie* très-lâche. Pour que les mouvements de rotation de l'articulation de l'atlas avec l'apophyse odontoïde pussent librement s'exécuter,

(*) L'écaille de l'occipital et les arcs des vertèbres ont été sciés en arrière des articulations. La synoviale de l'articulation occipito-atloïdienne et celle de l'articulation atloïdo-axoïdienne ont été ouvertes par derrière, et la dernière réséquée jusqu'à son insertion sur les os.— †, section des arcs de vertèbre.— ††, section des ligaments occipito-axoïdiens postérieurs, dont une portion (*le*)a été conservée à droite. — A*oa*, articulation occipito-atloïdienne. — A*ae*, articulation atloïdo-axoïdienne. — *t*, ligament transverse. — *crs*, branche verticale supérieure du ligament cruciforme. — *cri*, branche verticale inférieure. — *ad*, ligaments odontoïdiens latéraux. — *oa*, ligament occipito-atloïdien antérieur.

il fallait qu'ils ne fussent gênés par aucune disposition articulaire : aussi les surfaces articulaires correspondantes de l'atlas et de l'axis, au lieu d'être verticales ou obliques, comme dans les autres vertèbres cervicales, sont-elles presque horizontales (*Ade, fig.* 267 et 270).

A. *Surfaces articulaires.*—Du côté de l'*atlas*, larges surfaces planes, circulaires, horizontales, toutefois regardant un peu en dedans; du côté de l'*axis*, surfaces planes, horizontales, regardant un peu en dehors, plus étendues que les surfaces correspondantes de l'atlas. Surfaces planes et horizontales

B. *Moyens d'union.*—Capsule fibreuse, forte surtout en avant, et qui impose des limites aux mouvements de rotation ; elle est assez lâche cependant pour permettre les mouvements très-étendus qu'exécute cette articulation. Elle est formée de fibres verticales et parallèles. Capsule fibreuse.

Capsule synoviale extrêmement lâche, débordant de beaucoup les surfaces articulaires, surtout en avant, communiquant presque toujours avec la synoviale de l'articulation du ligament transverse ou demi-annulaire avec l'apophyse odontoïde. Synoviale.

Fig. 268.

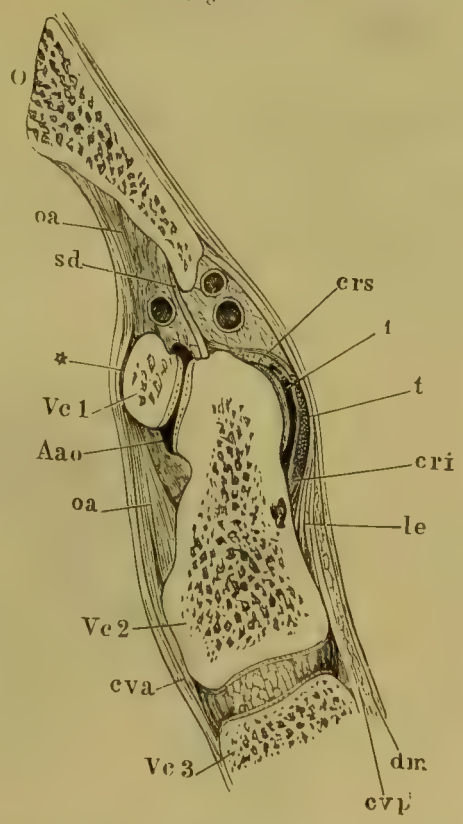

Section médiane de la paroi antérieure du canal rachidien au niveau de l'occipital et des premières vertèbres (*).

III. — UNION DE L'OCCIPITAL AVEC L'AXIS (ARTICULATION OCCIPITO-AXOÏDIENNE).

Bien que l'occipital et l'axis ne soient nulle part contigus, et, par conséquent, ne soient pas articulés, ils sont néanmoins unis entre eux d'une manière extrêmement solide, au moyen de ligaments très-forts, étendus de l'occipital au corps de l'axis, d'une part, à l'apophyse odontoïde, d'autre part.

Préparation. Enlever avec précaution la portion de dure-mère qui répond à la face postérieure des deux premières vertèbres ; sous elle sont les ligaments occipito-axoïdiens. Détacher ensuite le ligament transverse ; enlever l'arc antérieur, et même les masses latérales de l'atlas de manière qu'il ne reste plus que l'occipital et l'axis.

1° *Ligaments occipito-axoïdiens* (*le, fig.* 267 et 268), au nombre de trois, un moyen et deux latéraux. Couches du ligament occipito-axoïdien moyen.

Le *ligament occipito-axoïdien moyen*, épais, forme à sa partie supérieure un faisceau unique, dont les fibres se séparent inférieurement en trois couches bien distinctes. La plus postérieure se continue avec le ligament vertébral commun

(*) O, occipital. — Vc1, atlas. — Vc2, axis. — Vc3, 3e vertèbre cervicale. — *cva*, ligament vertébral commun antérieur. — *cvp*, ligament vertébral commun postérieur. — *Aao*, articulation atloïdo-odontoïdienne. — *oa*, ligament occipito-atloïdien et atloïdo-axoïdien. — *sd*, ligament odontoïdien moyen. — *t*, ligament transverse. — *crs*, son prolongement vertical supérieur. — *cri*, son prolongement vertical inférieur. — *le*, ligament occipito-axoïdien postérieur. — *dm*, dure-mère. — 1, bourse synoviale. — *, couche mince de tissu cellulaire lâche.

postérieur, dont elle peut être considérée comme l'origine : la seconde va se fixer à la face postérieure du corps de l'axis ; la plus profonde, très-mince, en forme de languette pointue en haut, est celle que nous avons décrite à l'occasion du ligament transverse ou demi-annulaire.

Ligaments occipito-axoïdiens latéraux.

Les *ligaments occipito-axoïdiens latéraux* (*fig.* 267) très-forts, bien qu'ils n'aient pas encore été décrits sont étendus des parties latérales de la gouttière basilaire, où ils présentent une extrémité très-large, jusqu'à la face postérieure de l'axis, où ils se terminent en pointe. Ils répondent, en avant, aux ligaments odontoïdiens et au ligament transverse, qu'ils brident, en arrière, à la dure-mère.

Fig. 269.

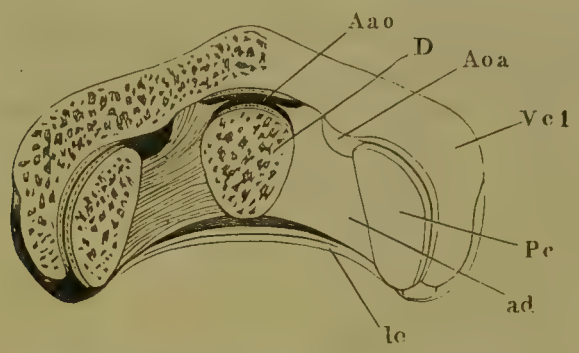

Section horizontale des articulations occipito-atloïdienne (Aoa) *et atloïdo-odontoïdienne* (Aao) (*).

Ligaments odontoïdiens.

2° *Ligaments odontoïdiens*, au nombre de trois : un moyen et deux latéraux. Le *moyen* (*sd, fig.* 268), très-mince, consiste dans des trousseaux ligamenteux qui, du sommet de l'apophyse odontoïde, vont s'attacher entre les condyles à la partie antérieure du trou occipital ; les *deux latéraux* (*ad, fig.* 267, 269 et 270), sont deux faisceaux extrêmement forts, cylindroïdes, très-courts, étendus des parties latérales du sommet de l'apophyse odontoïde à deux petites fossettes creusées en dedans des condyles : leur direction est horizontale, de telle manière qu'ils représentent la branche

Fig. 270.

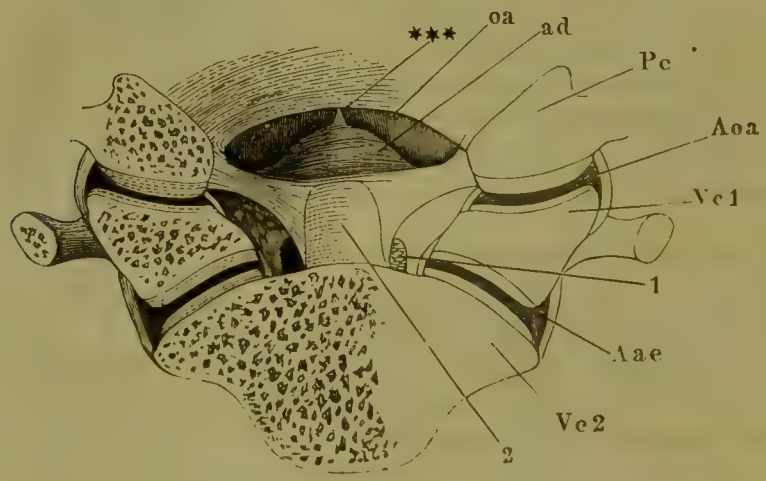

Face postérieure de la paroi antérieure de la cavité rachidienne, au niveau des premières vertèbres cervicales (**).

(*) Pc, condyle de l'occipital. — Vc¹, atlas. — D, apophyse odontoïde. — *ad*, ligament odontoïdien latéral. — *le*, ligament occipito-axoïdien postérieur.

(**) Un trait de scie transversal, passant par les articulations occipito-atloïdienne et atloïdo-axoïdienne, a séparé la paroi postérieure. — Pc, condyle de l'occipital. — A*oa*, articulation occipito-atloïdienne. — Vc¹, atlas. — Vc², axis. — A*ae*, articulation atloïdo-axoïdienne. — 1, synoviale de l'articulation syndesmo-odontoïdienne. — 2, face postérieure de l'apophyse odontoïde. — *ad*, ligament odontoïdien latéral. — *oa*, ligament occipito-atloïdien antérieur. — **, petit faisceau cylindrique des ligaments odontoïdiens latéraux qui s'insère au milieu du bord antérieur du trou occipital.

horizontale d'un T, dont l'apophyse odontoïde représenterait la branche verticale ; ils sont presque toujours unis par un faisceau qui passe, sans y adhérer, derrière l'apophyse odontoïde, en sorte qu'on dirait, au premier abord, qu'ils constituent un seul et même ligament. Recouverts, en arrière, par les ligaments occipito-axoïdiens moyen et latéraux, ils répondent, en dehors, à l'articulation atloïdo-axoïdienne, à laquelle ils ne sont pas tout à fait étrangers, car la synoviale revêt l'insertion condylienne de ces ligaments.

§ 3. — ARTICULATIONS SACRO-VERTÉBRALE, SACRO-COCCYGIENNE ET COCCYGIENNES.

A. *Articulation sacro-vertébrale.* — Elle ressemble en tout point aux articulations des autres vertèbres. Nous ferons seulement remarquer : 1° l'épaisseur considérable, surtout en avant, du disque intervertébral, dont la coupe verticale d'avant en arrière a la forme d'une hache, à tranchant convexe tourné en arrière ; 2° un ligament propre à cette articulation, *ligament sacro-vertébral*, faisceau court, épais, résistant, obliquement étendu de l'apophyse transverse de la cinquième vertèbre lombaire à la base du sacrum, où il s'entre-croise avec des fibres ligamenteuses de l'articulation sacro-iliaque. Ce ligament offre des dimensions extrêmement variables.

Identique à celle des autres vertèbres.

Ligament sacro-vertébral.

B. *Articulation sacro-coccygienne.* — C'est une amphiarthrose tout à fait analogue à celle des corps de vertèbre ; un disque fibro-cartilagineux, semblable aux disques intervertébraux, mais d'un tissu plus lâche, unit entre elles les surfaces articulaires correspondantes. Chez les sujets qui ont le coccyx très-mobile, une cavité parfaitement distincte occupe le centre du disque, qui est alors extrêmement restreint. Les autres moyens d'union sont :

L'articulation sacro-coccygienne est une symphyse.

1° Le *ligament sacro-coccygien antérieur*, qui est formé d'une mince couche de fibres parallèles, étendues de la face antérieure du sacrum à la face antérieure du coccyx, et qui est souvent divisé en deux faisceaux latéraux.

Ligaments sacro-coccygiens.

2° Le *ligament sacro-coccygien postérieur*, fixé supérieurement aux bords de l'échancrure qui termine le canal sacré, et qui se prolonge, en se rétrécissant, sur la face postérieure du coccyx. Ce ligament (*sps* et *spp*), qui complète le canal sacré, donne attache, par sa face postérieure, aux muscles grands fessiers. Il est composé de plusieurs couches, dont les plus superficielles vont jusqu'au sommet du coccyx, et dont les plus profondes ne vont que jusqu'à la première pièce de cet os.

Fig. 271.

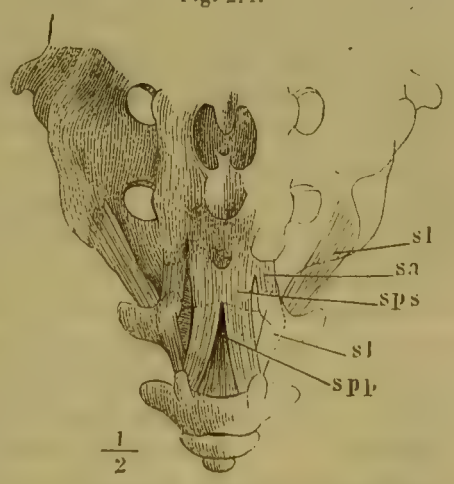

Face postérieure du coccyx et de la portion inférieure du sacrum (*).

Une bandelette fibreuse (*sa*) est étendue entre les cornes du sacrum et du coccyx ; une autre (*sl*), plus forte, unit la face latérale du sacrum à celle du coccyx.

Articulation coccygienne

C. Les *articulations coccygiennes* sont encore des amphiarthroses, qui devien-

(*) *spp*, ligament coccygien postérieur profond. — *sps*, ligament sacro-coccygien postérieur superficiel. — *sl*, ligament sacro-coccygien latéral. — *sa*, ligament étendu entre les cornes du sacrum et du coccyx.

nent des synarthroses par suite des progrès de l'âge. L'articulation de la première avec la deuxième pièce est la seule qui se maintienne jusque dans un âge avancé (1); elle jouit quelquefois d'une grande mobilité.

§ 4. — MÉCANISME DE LA COLONNE VERTÉBRALE.

Triple usage de la colonne vertébrale.

La colonne vertébrale étant à la fois : 1° un cylindre protecteur de la moelle; 2° une colonne qui transmet aux membres abdominaux le poids du tronc et des membres thoraciques ; 3° enfin, un organe de locomotion, nous devons examiner les conditions anatomiques qui sont en rapport avec ce triple usage.

A. — Colonne vertébrale considérée comme cylindre protecteur de la moelle.

Conditions de solidité du rachis.

C'est par des conditions de solidité que la colonne vertébrale remplit l'office de *cylindre protecteur*. Or, à ce point de vue, nous devons noter : 1° en avant, la présence des corps de vertèbre ; 2° en arrière, la saillie des apophyses épineuses, qui tiennent, pour ainsi dire, à distance les agents extérieurs; 3° sur les côtés, la saillie des apophyses transverses.

Grâce à ces dispositions, la moelle n'est accessible que pour un instrument acéré qui pénétrerait, soit en avant, à travers l'épaisseur des disques intervertébraux, soit sur les côtés, par les trous de conjugaison, soit enfin en arrière, dans l'intervalle qui existe entre les apophyses épineuses, ou entre les lames vertébrales.

La multiplicité des pièces du rachis est une condition de solidité.

Une autre condition de solidité réside dans la multiplicité des pièces dont se compose la colonne vertébrale, multiplicité que l'on considère généralement comme ayant pour but la mobilité aux dépens de la solidité. Il arrive, en effet, que dans les chocs imprimés à la colonne, ses articulations sont toutes le siége d'une décomposition de force : une portion de la quantité de mouvement est employée à produire un léger déplacement des surfaces articulaires, et cette portion est entièrement perdue pour la transmission du choc. Si, au contraire, la colonne vertébrale était formée d'une pièce unique, la transmission des chocs, s'effectuant sans aucune déperdition, deviendrait une cause plus fréquente de commotion de la moelle et de fracture.

Largeur des surfaces articulaires.

Enfin, la largeur des surfaces articulaires par lesquelles les corps de vertèbre se correspondent, la résistance, jointe à la souplesse, des disques intervertébraux, la direction verticale des apophyses articulaires, en opposition avec la direction horizontale des surfaces articulaires des corps, l'espèce d'engrenage qui en résulte, telles sont encore les conditions les plus favorables du cylindre protecteur de la moelle, conditions telles que, dans notre système d'organisation, je ne crois pas qu'il soit possible de faire davantage pour la protection.

(1) Sur un sujet, j'ai rencontré, entre la première et la deuxième pièce du coccyx, une articulation très-mobile, pour laquelle il existait une synoviale et une capsule fibreuse orbiculaire. Le mouvement pouvait être porté assez loin pour que les deux pièces comprissent entre elles un angle droit, rentrant en arrière, saillant en avant.

Plusieurs fois j'ai trouvé de petits muscles sacro-coccygiens antérieurs. Quelques anatomistes ont décrit un muscle sacro-coccygien postérieur.

B. — Colonne vertébrale considérée comme colonne de transmission du poids du tronc.

Comme *colonne de sustentation*, la colonne vertébrale nous offre les dispositions anatomiques suivantes :

1° Le rachis présente une résistance toujours croissante de haut en bas, d'où la diminution progressive du volume de la colonne vertébrale de la base vers le sommet. La colonne de sustentation va, en effet, en diminuant de volume et de résistance de bas en haut, chez l'homme, depuis la première vertèbre du sacrum jusqu'à la région cervicale; et si la première et la deuxième vertèbre cervicale font exception, cela tient à ce qu'elles remplissent des usages particuliers, relatifs aux mouvements de la tête. Chez les quadrupèdes, c'est aussi la portion de colonne vertébrale qui répond aux fémurs qui est la plus considérable; mais aucun animal n'a les deux premières vertèbres sacrées aussi volumineuses que l'homme, parce que l'homme seul est destiné à la station-bipède (1). Le sacrum, placé comme un coin dans le sens vertical et dans le sens antéro-postérieur, transmet le poids qu'il a reçu aux deux os coxaux, qui le transmettent eux-mêmes aux fémurs. Aussi bien la colonne vertébrale peut-elle supporter et transmettre au sol, non-seulement le poids du corps, mais ce poids chargé de fardeaux extrêmement considérables. D'un autre côté, la situation de la colonne vertébrale à la partie postérieure du tronc, son articulation avec la partie postérieure du bassin, en arrière de tous les viscères qui pèsent en devant d'elle et tendent à porter dans leur sens le centre de gravité hors de la base de sustentation, cette situation, dis-je, est désavantageuse chez l'homme, destiné à la station bipède, et il eût bien mieux valu, sous le rapport de l'équilibre, que les viscères eussent été régulièrement disposés autour d'une colonne centrale. Mais par combien de conditions favorables d'organisation les désavantages non équivoques de cette disposition, qui entraîne l'attitude quadrupède chez les animaux, n'ont-ils pas été contre-balancés!

Augmentation progressive de volume de haut en bas.

Forme colossale de la base du sacrum chez l'homme.

Les viscères abdominaux pèsent en avant sur le rachis.

2° La large base de sustentation que présente le bassin dans le sens transversal et antéro-postérieur, est aussi favorable à la station verticale qu'inutile à la station quadrupède.

Large base de sustentation du bassin.

3° Les inflexions alternatives de la colonne vertébrale permettent au centre de gravité de cette colonne des oscillations beaucoup plus étendues que ne lui en eut permis une direction tout à fait rectiligne, en même temps qu'elles augmentent sa résistance dans le sens vertical, indépendamment de la forme pyramidale déjà indiquée.

Inflexions alternes de la colonne vertébrale.

4° Les apophyses épineuses offrent aux muscles puissants qui remplissent les gouttières vertébrales un bras de levier d'autant plus favorable qu'il est plus allongé. Aussi l'absence de ces apophyses dans l'enfance est-elle une des causes de la difficulté de la station bipède à cet âge de la vie.

Longueur des apophyses épineuses.

5° L'existence de la lentille molle qui occupe l'épaisseur des disques intervertébraux, est une condition très-favorable et qui prévient l'affaissement de la colonne, en offrant un point d'appui presque liquide, et par conséquent à peu près incompressible, ainsi que l'a remarqué Monro; ce dont on peut s'assurer en

Existence de la lentille molle des disques intervertébraux.

(1) Les oiseaux, destinés momentanément à l'attitude bipède, ont également le sacrum très-développé. Chez les serpents et les poissons, le volume des vertèbres va en diminuant de la tête à la queue. Quelle admirable coordination !

soumettant un tronçon de colonne vertébrale aux pressions les plus considérables. Remarquons que cette lentille molle n'occupe pas précisément le centre du disque intervertébral, qu'elle est plus rapprochée de la face postérieure que de la face antérieure des corps de vertèbre et occupe, par conséquent, le centre du mouvement de ces vertèbres; qu'elle adoucit les chocs, change de place suivant les attitudes et remplit les vides qui résultent du rapprochement des vertèbres, d'un côté, et de leur écartement, de l'autre. On pense généralement, il est vrai, que la diminution de taille qui succède à une station ou à une marche prolongées, est le résultat de l'affaissement mécanique des disques intervertébraux et d'une diminution absolue dans la hauteur de ces disques; mais il nous semble plus conforme aux lois de la physique d'admettre que la diminution de hauteur de la colonne vertébrale dépend d'une augmentation de ses courbures.

Les disques intervertébraux s'affaissent-ils dans la station ?

Présence de ligaments jaunes.

6° Les ligaments jaunes, par leur élasticité, luttent efficacement et incessamment contre les causes qui tendent à porter le tronc en avant, et sont pour chacune des vertèbres ce qu'est le ligament cervical postérieur pour la tête.

Ces ligaments ont aussi une influence notable sur les courbure de la colonne vertébrale; ils tendent, comme une corde, l'arc formé par les corps de vertèbre, et, faisant basculer ces derniers, compriment la partie postérieure des disques intervertébraux. Quand on les coupe en travers, ou, ce qui est plus simple, quand on détache les lames de vertèbre par un trait de scie portant sur leurs pédicules, on voit la région cervicale et la région lombaire se redresser considérablement.

Canal rachidien.

7° Le canal vertébral remplit les mêmes usages que le cylindre des os longs, c'est-à-dire qu'il augmente la résistance sans augmenter le poids.

Mode d'articulation de la tête avec le rachis.

8° Le mode d'articulation de la colonne vertébrale avec la tête est doublement avantageux, en raison du siége qu'occupent les surfaces articulaires et en raison de leur direction. En effet, les surfaces articulaires répondent à la réunion du tiers postérieur avec les deux tiers antérieurs de la tête. Or, le tiers postérieur de la tête contient une portion considérable de la masse encéphalique, tandis que les deux tiers antérieurs sont formés en grande partie par la face, qui, relativement à son volume, offre un poids peu considérable. Il résulte de là que le poids du tiers postérieur contre-balance à peu près celui des deux tiers antérieurs de la tête. D'un autre côté, la direction à peu près horizontale des condyles, chez l'homme, permet au crâne de reposer sur le sommet de la colonne vertébrale sans avoir une tendance nécessaire ou du moins très-prononcée à s'incliner en avant, ainsi qu'on l'observe chez les animaux, qui ont les condyles occipitaux dirigés verticalement et situés tout à fait à la partie postérieure de la tête.

Direction horizontale des condyles.

Disons toutefois que, malgré les dispositions avantageuses que présente l'articulation atloïdo-occipitale relativement à l'équilibre, la partie antérieure aux condyles a, sur la partie postérieure, une prédominance de poids, légère sans doute, mais suffisante pour déterminer la flexion de la tête, quand celle-ci est abandonnée à elle-même, comme pendant le sommeil ou après la mort.

Nécessité des muscles puissants des gouttières vertébrales.

Cependant, malgré toutes ces dispositions favorables, il s'en faut bien que la station bipède se fasse sans beaucoup d'efforts, d'où les muscles puissants qui remplissent les gouttières vertébrales, muscles dont la force est exactement proportionnelle au poids qu'ils ont à surmonter. Ainsi, chez l'homme, les muscles de la région cervicale, destinés à supporter le poids de la tête, sont moins forts

que chez les quatrupèdes; l'homme, au contraire, est celui dont les muscles lombaires sont les plus forts, parce que chez lui seul ces muscles ont à maintenir le tronc dans sa rectitude. La station bipède n'est donc point un état de repos pour la colonne vertébrale, malgré la présence des ligaments jaunes, véritables ressorts de station; d'où la fatigue de la région lombaire, d'où le soulagement qu'on reçoit d'un appui antérieur; d'où encore les déviations morbides de la colonne vertébrale dépendant d'un défaut d'équilibre entre la résistance de la colonne et le poids qu'elle a à supporter.

La station bipède n'est pas un état de repos.

C. — Colonne vertébrale considérée comme organe de locomotion.

Les vertèbres exécutent les unes sur les autres des mouvements oscillatoires ou de balancement dans tous les sens, qui sont le résultat de la souplesse des disques intervertébraux (1); mais ces mouvements sont tellement obscurs que, pour en apprécier le caractère, et même pour en reconnaître l'existence, il faut en étudier les résultats généraux dans les mouvements de totalité de la colonne vertébrale.

I. *Mouvements de totalité.* — Ces mouvements de totalité sont : 1° la flexion ou le mouvement en avant; 2° l'extension; 3° l'inclinaison latérale; 4° la circumduction, dans laquelle la colonne décrit un cône dont le sommet est à la partie inférieure et la base à la partie supérieure; 5° la rotation sur l'axe ou la torsion de la colonne vertébrale.

Mouvements d'ensemble du rachis.

Dans l'analyse des mouvements de la colonne vertébrale, il faut distinguer avec soin les mouvements réels des mouvements apparents; les premiers sont beaucoup moins étendus qu'on ne le croirait au premier abord; la majeure partie des mouvements apparents se passe dans les articulations du bassin avec les fémurs.

Il ne faut pas confondre les mouvements réels avec les mouvements apparents.

Dans ces mouvements de totalité, la colonne représente un arc élastique formant un levier du troisième genre, dans lequel la résistance est à l'extrémité supérieure, le point d'appui à l'extrémité inférieure, et la puissance au milieu. Chaque vertèbre, au contraire, représente un levier du premier genre, dans lequel la puissance et la résistance sont à l'extrémité antérieure et à l'extrémité postérieure de la vertèbre, et le point d'appui, au milieu.

Leviers que représentent la colonne vertébrale et chaque vertèbre.

1° Dans le *mouvement de flexion*, qui est d'ailleurs le plus étendu, le ligament vertébral commun antérieur est relâché; la partie antérieure des disques intervertébraux se plisse; la substance molle centrale est repoussée en arrière; les fibres postérieures des disques sont un peu distendues, ainsi que le ligament vertébral commun postérieur, les ligaments surépineux et interépineux et les ligaments jaunes.

État des articulations dans le mouvement de flexion du rachis.

Les apophyses articulaires inférieures de chaque vertèbre se meuvent de bas en haut sur les apophyses articulaires supérieures de la vertèbre qui est au-dessous. Les lames s'écartent, et c'est dans cette attitude que le canal rachidien, surtout dans la région cervicale, est accessible aux instruments piquants.

2° Dans l'*extension*, le ligament vertébral commun antérieur est tendu, ainsi que les fibres antérieures des disques intervertébraux; les fibres postérieures des disques sont relâchées; la matière molle centrale est refoulée en avant; les li-

État des articulations dans le mouvement d'extension du rachis

(1) C'est ainsi que dans les moyens destinés à maintenir l'union des vertèbres entre elles ont été placés ses moyens de locomotion.

gaments jaunes, les ligaments surépineux et interépineux sont relâchés; les apophyses articulaires inférieures de chaque vertèbre glissent de haut en bas sur les apophyses articulaires supérieures de la vertèbre qui est au-dessous.

Ce mouvement a très-peu d'étendue; il est limité par la résistance du ligament vertébral commun antérieur et par la rencontre mutuelle des apophyses épineuses et des apophyses articulaires.

Dans l'inclinaison latérale.

3° Dans les mouvements d'*inclinaison latérale*, les disques s'affaissent du côté de l'inclinaison, la pulpe centrale est refoulée du côté opposé; ces mouvements sont limités, non pas seulement par la rencontre des apophyses transverses, mais, bien avant que celles-ci se touchent, par la résistance des disques intervertébraux et des faisceaux latéraux du ligament vertébral commun antérieur.

Dans la circumduction.

4° *Circumduction.* — Ce mouvement, qui a son centre à la région lombaire, paraît d'abord très-étendu, parce qu'on lui attribue une portion du mouvement qui se passe dans les articulations coxo-fémorales; il est, au contraire, excessivement borné, et résulte de la succession des mouvements précédents.

Mouvement de rotation.

5° Le mouvement de *rotation* s'effectue par la torsion des disques intervertébraux et se trouve limité, abstraction faite des autres obstacles, par la résistance des fibres obliques qui constituent l'anneau périphérique. Bien que réduite, dans chaque disque, aux bornes les plus étroites, la torsion simultanée de tous les disques donne lieu à un mouvement général, au moyen duquel la face antérieure de la colonne regarde un peu sur les côtés. Ce mouvement général est, du reste, fort limité, et si, dans la station verticale sur les deux pieds, la tête peut décrire tout un demi-cercle, une grande partie de ce mouvement se passe en dehors de la colonne vertébrale. Il résulte, en effet, des expériences de E. H. Weber que sur ces 180 degrés, 73 reviennent aux pieds et au bassin, 79 à la région cervicale, ce qui réduit à 28° la part qui appartient à la région dorsale et à la région lombaires réunies.

Mouvements propres à chaque région.

II. *Mouvements de chaque région.* — Toutes les régions de la colonne vertébrale ne participent pas également aux mouvements généraux. La condition première de ces mouvements résidant dans la conformation des disques intervertébraux, on peut estimer mathématiquememt l'étendue proportionnelle des mouvements de chaque région d'après l'épaisseur des disques intervertébraux. Or, nous avons vu que ces disques sont composés de tissu fibreux inextensible; c'est donc uniquement par la mobilité de la substance mucilagineuse centrale que s'opère le mouvement, et cette substance étant incompressible, il en résulte une tendance continuelle au rétablissement, de telle sorte que les disques intervertébraux réunissent deux qualités antipathiques, l'élasticité et l'inextensibilité.

Les recherches de E. H. Weber l'ont conduit à ce résultat que si la région cervicale, la région dorsale et la région lombaire de la colonne vertébrale étaient fléchies par des forces égales, leurs angles de flexion, par suite de leur élasticité, seraient entre eux à peu près comme 846 : 297 : 298; c'est-à-dire que l'angle de flexion serait à peu près le même pour la région lombaire et la région dorsale, malgré leur longueur inégale, et qu'il serait près de trois fois plus considérable pour la région cervicale, malgré la brièveté du cou.

Mais l'élasticité des disques intervertébraux ne constitue pas le seul élément à considérer dans la mobilité des vertèbres. Les articulations des corps de vertèbre et celles des apophyses articulaires entravent réciproquement les mouvements dont elles sont susceptibles isolément; une mobilité plus considérable

des unes ou des autres serait donc sans utilité, sauf dans un cas, où une mobilité plus grande des apophyses articulaires pourrait donner plus d'étendue au mouvement de rotation : c'est lorsque les surfaces articulaires de ces apophyses font partie d'un cylindre dont l'axe passerait par la portion moyenne du disque intervertébral. Cette disposition paraît se rencontrer dans les vertèbres dorsales (*fig.* 259).

1° De toutes les régions, celle qui prend le moins de part aux mouvements généraux est la *région dorsale*.

a. Le mouvement de flexion y est réduit à de très-minimes proportions par la disposition des facettes des apophyses articulaires; en effet, ces facettes, à partir de la troisième vertèbre dorsale, sont presque verticales et ne pourraient permettre la flexion en avant qu'en s'écartant notablement les unes des autres à leur partie inférieure; cette flexion est, d'ailleurs, rendue impossible par le sternum. La présence de cet os atteste toujours, dans les espèces animales, le défaut de mobilité de la colonne dorsale, comme son absence atteste la mobilité de cette colonne.

b. Le mouvement d'extension trouve les mêmes obstacles dans la direction des apophyses articulaires; il est, du reste, limité par la rencontre mutuelle des apophyses épineuses, qui sont ici plus longues et plus étroitement imbriquées que dans toutes les autres régions.

c. Les mouvements de latéralité, que la disposition des apophyses articulaires permettrait dans une certaine étendue, sont rendus presque impossibles par la présence des côtes, qui s'arc-bouteraient réciproquement si ce mouvement avait lieu.

d. Tous les mouvements qui précèdent étant les éléments du mouvement de circumduction, on conçoit que celui-ci existe à peine.

Fig. 272.

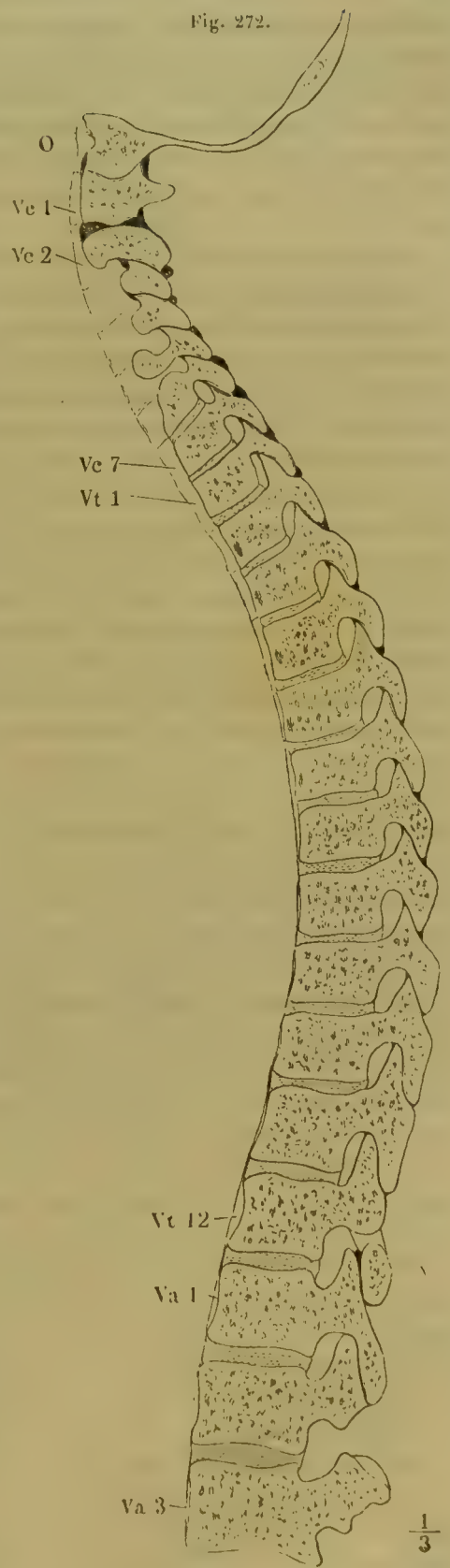

Section verticale antéro-postérieure de toutes les articulations des apophyses articulaires de la colonne vertébrale.

L'étendue du mouvement chaque de région est proportionnelle à l'épaisseur des disques.

La région dorsale est la moins mobile de toutes les régions du rachis.

c. Les mêmes obstacles s'opposent au mouvement de rotation, avec lequel, comme nous l'avons vu, la disposition des apophyses articulaires n'est pas tout à fait incompatible, les facettes de ces apophyses étant toutes verticales et faisant partie d'une surface cylindrique dont l'axe passe par le disque intervertébral. Le peu d'épaisseur des disques intervertébraux de la région dorsale est en harmonie avec toutes ces dispositions peu favorables à la mobilité.

Mobilité proportionnelle de la partie inférieure de la région dorsale.

Ce qui vient d'être dit de l'immobilité de la région dorsale ne s'applique qu'à la partie supérieure de cette région. A la partie inférieure, il existe des dispositions plus favorables à la mobilité. On sait, en effet, que les deux dernières vertèbres dorsales sont remarquables par la brièveté de leurs apophyses épineuses et de leurs apophyses transverses, et que les côtes avec lesquelles elles s'articulent, jouissant d'une extrême mobilité, ne peuvent nullement entraver les mouvements de ces deux vertèbres.

Mobilité de la région lombaire.

2° La *région lombaire* présente des conditions plus favorables au mouvement que la région dorsale; de ces conditions, la principale, c'est la hauteur relative du disque intervertébral. Mais les apophyses articulaires offrent dans cette région une disposition qui est moins avantageuse pour le mouvement de rotation que celle qu'on observe aux apophyses articulaires des vertèbres dorsales.

A la région lombaire, en effet, les apophyses articulaires inférieures de chaque vertèbre constituent un cylindre plein, reçu dans le demi-cylindre creux que représentent les apophyses articulaires supérieures de la vertèbre qui est au-dessous (*fig.* 263). Cette disposition semble destinée à permettre un mouvement analogue à celui des pivots d'une porte dans leurs gonds. Mais on remarquera que l'axe de ce mouvement se trouvant en arrière des surfaces articulaires, les corps de vertèbre devraient parcourir un cercle énorme pour que ces dernières subissent un déplacement très-faible.

Région cervicale.

3° La *région cervicale* est celle qui prend la part la plus considérable aux mouvements de la colonne vertébrale. La grande hauteur des disques intervertébraux de cette région est une disposition qui favorise les mouvements en tous sens. D'autre part, les apophyses articulaires présentent des facettes dont la direction se rapproche de plus en plus de l'horizontale, à mesure qu'on remonte vers la tête: les obstacles à la flexion et à l'extension disparaissent donc graduellement de bas en haut. Aussi le mouvement de flexion peut-il être porté assez loin pour que le menton vienne toucher l'extrémité supérieure du sternum, et le mouvement d'extension va-t-il jusqu'à permettre le renversement du cou en arrière. La forme des surfaces articulaires n'est pas moins favorable aux mouvements de latéralité : dans les articulations entre deux vertèbres, les facettes de la vertèbre inférieure représentent des portions d'une espèce de cupule dans laquelle glisse la sphère dont font partie les facettes de la vertèbre supérieure; ce qui fait que le mouvement de latéralité est assez marqué pour permettre à la tête de se rapprocher beaucoup de l'épaule. Cette disposition des facettes articulaires est de nature à rendre possible un mouvement de rotation étendu, et la situation de l'axe de rotation est moins défavorable qu'à la région lombaire. C'est ce qui explique pourquoi le mouvement de rotation est beaucoup plus considérable que dans les autres régions, malgré l'emboîtement qui résulte de la présence des crochets latéraux (1). Ces mouvements peuvent être portés assez loin pour

(1) On aurait une fausse idée de l'obstacle que les crochets latéraux des corps des verté-

permettre la luxation, qui n'est possible, sans fracture, qu'à la région cervicale, en raison de la direction des apophyses articulaires, qui approche de l'horizontale.

Imbrication des apophyses articulaires dans toutes les régions du rachis.

Il est à remarquer que, dans toutes les régions, les apophyses articulaires inférieures de chaque vertèbre sont placées en arrière des apophyses articulaires supérieures de la vertèbre située au-dessous et présentent une sorte d'imbrication.

Chaque vertèbre est donc retenue dans sa position par une sorte d'engrènement tel qu'elle ne peut : 1° se déplacer en avant, sans briser les apophyses articulaires supérieures de la vertèbre qui est au-dessous; 2° se déplacer en arrière, sans fracture préalable des apophyses articulaires inférieures de la vertèbre qui est au-dessus. Ces considérations ne sont pas rigoureusement applicables à la région cervicale, dont les apophyses articulaires, à raison de leur obliquité, peuvent permettre le déplacement sans fracture.

§ 5. — MÉCANISME DES ARTICULATIONS DE LA COLONNE VERTÉBRALE AVEC LA TÊTE.

Les mouvements de la tête *sur la colonne* vertébrale sont répartis entre deux articulations, savoir : 1° l'articulation occipito-atloïdienne, à laquelle appartiennent tous les mouvements de flexion, d'extension, d'inclinaison latérale et de circumduction; 2° l'articulation atloïdo-axoïdienne, qui ne jouit que d'un seul mouvement, celui de rotation (1).

1° Mécanisme de l'articulation occipito-atloïdienne.

Mouvement de flexion très-limité.

Les mouvements de flexion et d'extension de la tête sur l'atlas sont très-peu étendus; quand la tête se fléchit ou s'incline d'une manière notable, c'est par un mouvement de totalité de la région cervicale. Il est, au reste, un moyen sûr de distinguer les mouvements de flexion qui se passent dans l'articulation atloïdo-occipitale, de ceux qui appartiennent à toute la région cervicale : dans les premiers, le menton se rapprochant de la colonne vertébrale, la peau de la partie supérieure du cou se ride transversalement; quand, au contraire, c'est un mouvement de totalité de la région, la colonne se fléchissant en même temps que la tête, le même intervalle sépare la colonne cervicale et le menton, et il ne se forme point de rides transversales.

Dans la flexion, les condyles glissent d'avant en arrière, les ligaments odontoïdiens sont tendus, ainsi que les ligaments occipito-axoïdiens postérieurs; dans l'extension, le glissement a lieu en sens opposé.

La double articulation condylienne est un obstacle à la rotation.

Si l'articulation atloïdo-occipitale est privée du mouvement de rotation, c'est à raison de la direction opposée des condyles, lesquels se font mutuellement obstacle dans ce mouvement. Aussi, chez les oiseaux, qui n'ont qu'un seul con-

bres cervicales peuvent apporter au mouvement de rotation, si l'on se contentait de les étudier sur le squelette désarticulé. Sur un sujet frais, les crochets latéraux arrivent à peine au contact de la vertèbre qui est au-dessus, à cause du disque intervertébral.

(1) La tête se fléchit, s'étend, s'incline latéralement sur la colonne vertébrale; elle exécute des mouvements de circumduction et des mouvements de rotation; aucun mouvement n'est donc étranger à son articulation avec la colonne vertébrale. Cette articulation devrait donc être classée parmi celles du premier genre de Bichat : exemple frappant des vices d'une classification exclusivement fondée sur les mouvements.

dyle, l'articulation de la tête possède-t-elle un mouvement de rotation fort étendu.

Chez l'homme, un léger mouvement de rotation est possible dans cette articulation quand la tête a été préalablement inclinée sur un des condyles, qui sert alors de pivot.

2° Mécanisme de l'articulation atloïdo-axoïdienne.

Dans le jeu de cette articulation, l'atlas et la tête doivent être considérés comme ne formant qu'une seule pièce.

Les mouvements sont bornés à la rotation.

Les mouvements de flexion et d'extension sont totalement étrangers à l'articulation atloïdo-axoïdienne ; l'enclavement de l'apophyse odontoïde dans l'anneau syndesmo-atloïdien ne permet pas à la première vertèbre d'exécuter sur l'axis le plus léger mouvement en avant ou en arrière ; car dans le mouvement en avant, qui est celui de flexion, l'atlas est retenu par le ligament transverse ou demi-annulaire, qui heurte contre l'apophyse odontoïde, et dans le mouvement en arrière, l'atlas est retenu par son arc antérieur, qui heurte contre le même obstacle.

Mécanisme de la rotation de la tête.

Cette articulation ne permet aucun mouvement de latéralité, les ligaments odontoïdiens s'opposant à tout déplacement de cette espèce. Le mouvement de rotation est donc le seul possible. Dans ce mouvement, pendant que la tête décrit sur la colonne vertébrale un arc de cercle très-étendu, l'anneau syndesmo-atloïdien tourne sur l'axis comme une roue sur son essieu. Des deux facettes planes de l'articulation atloïdo-axoïdienne, l'une glisse d'arrière en avant, l'autre d'avant en arrière ; l'un des ligaments odontoïdiens est relâché, l'autre est distendu ; ce sont ces ligaments qui limitent le mouvement, d'où leur force énorme.

L'apophyse odontoïde peut-elle sortir de son anneau ?

Quelquefois la résistance des ligaments odontoïdiens est insuffisante, et l'un d'eux étant rompu, l'apophyse peut s'engager, suivant Bichat, au-dessous du ligament transverse et déterminer la mort par la compression qu'elle exerce sur le bulbe. Rien n'est moins démontré que cette assertion : l'apophyse odontoïde ne peut sortir de son anneau qu'après la déchirure simultanée des ligaments odontoïdiens et du ligament transverse, déchirure qui n'a peut-être jamais été constatée. Mais on comprend très-bien qu'un mouvement de rotation exagéré de l'atlas sur l'axis, à la suite de la déchirure d'un des ligaments odontoïdiens, puisse déterminer la compression du bulbe et la mort immédiate ; l'axe de ce mouvement, en effet, étant situé, non à la partie centrale du canal rachidien, mais à sa partie antérieure, il s'ensuit qu'à mesure que la rotation a lieu, l'aire de l'atlas cesse de correspondre à celle de l'axis, d'où l'étranglement du bulbe entre ces deux os.

Il ne faudrait pas attribuer à cette seule articulation la totalité du mouvement par lequel la face se porte à droite et à gauche. Ce mouvement, en effet, a l'étendue d'un demi-cercle, un quart de cercle de droite à gauche et un quart de cercle de gauche à droite ; or, les surfaces articulaires de l'atlas et de l'axis s'abandonneraient avant que ces deux vertèbres eussent décrit, l'une sur l'autre, une moitié de circonférence.

Raisons de l'étendue des mouvements de la tête.

Il est bon de rappeler que la tête, placée à l'extrémité du levier vertébral, jouit 1° des mouvements de rotation et de circumduction qui se passent dans les régions cervicale et lombaire ; 2° des mouvements de rotation et de circumduction qui se passent dans les articulations coxo-fémorales.

SECTION II. — ARTICULATIONS DE LA TÊTE.

§ 1. — ARTICULATIONS DES OS DU CRANE.

Tous les os du crâne sont articulés entre eux d'une manière immobile, par *suture* ou *synarthrose*. Avant Hunauld (1) on n'avait qu'une idée fort imparfaite des sutures des os du crâne ; les détails dans lesquels il est entré, laissent peu à désirer sous le rapport scientifique, en même temps qu'il a su jeter sur les circonstances de conformation les plus arides l'intérêt le plus vif, en les rattachant à la mécanique du crâne.

Les os du crâne s'articulent par suture.

A. *Surfaces articulaires.* Les os du crâne, destinés à former une cavité complète, fermée de toutes parts, s'articulent entre eux par tous les points de leur circonférence, et par conséquent par leurs bords; or, la solidité d'une articulation étant en raison directe de l'étendue des surfaces en contact, la nature a suppléé autant que possible au désavantage d'une articulation qui se fait par des bords, 1° en donnant aux bords ou à la circonférence des os du crâne une grande épaisseur : aussi, règle générale, tous les os du crâne sont-ils beaucoup plus épais à leur circonférence que dans tout autre point; 2° en armant les bords articulaires de dents plus ou moins longues, suivant les besoins; en donnant à ces bords une disposition sinueuse, elle a doublé, triplé, quadruplé, décuplé les surfaces juxtaposées; 3° en taillant ces mêmes bords obliquement en biseau, tantôt dans un sens, tantôt dans un autre, alternativement dans deux sens, elle a pu aussi multiplier les surfaces, qui se prêtent un point d'appui réciproque; 4° je dois encore faire remarquer la disposition anguleuse des différents os du crâne, angles saillants, d'une part, angles rentrants, de l'autre, si favorables à la solidité en multipliant les surfaces d'engrenure.

Dispositions qui concourent à la solidité des articulations du crâne.

Toutefois, ces éléments divers de solidité n'ont pas été inutilement prodigués, indistinctement répartis, mais bien distribués avec sagesse et mesure, et presque toujours en raison inverse les uns des autres. Ainsi, à la *base* du crâne, nous trouvons, soit une grande largeur des surfaces articulaires, soit une configuration réciproque des angles saillants et rentrants; nous y cherchons vainement des dentelures et des biseaux. Voyez l'angle inférieur ou basilaire de l'occipital : ce n'est pas un bord, c'est une face qui s'articule avec le plan postérieur du corps du sphénoïde; voyez l'angle postérieur, très-aigu, des grandes ailes du sphénoïde, reçu dans l'angle rentrant que forme la portion écailleuse avec la portion pierreuse du temporal; et cette portion pierreuse elle-même, remplissant, comme une grosse pierre de maçonnerie, l'angle rentrant que forment le bord inférieur de l'occipital et le bord postérieur du sphénoïde! La *voûte* du crâne, au contraire, ne présente que des bords articulaires peu épais; aussi est-ce là que règnent, si je puis m'exprimer ainsi, et les dents et les biseaux.

Répartition des diverses conditions de solidité à la base et à la voûte.

Je ne puis énumérer toutes les variétés que présentent les surfaces articulaires des os du crâne; lors même que j'établirais, avec Monro, quatorze ou quinze espèces de sutures, je n'aurais pas épuisé la matière. Il me suffira d'indiquer les principales circonstances de configuration.

Principales formes des dentelures.

Pour avoir une bonne idée des sutures, il faut remonter à l'époque du développement des os du crâne, alors que des rayons osseux partent, en divergeant,

(1) *Mémoires de l'Académie des sciences*, 1730.

Comment se forment les dentelures.

d'un point central qu'on appelle centre d'ossification, et se terminent par des pointes largement espacées. Ces diverses pointes ou dents, d'abord séparées par des espaces fibreux, qui donnent au crâne une flexibilité si favorable à l'accouchement, s'allongent graduellement et vont, pour ainsi dire, au-devant les unes des autres; arrivées au contact, elles se font mutuellement obstacle, elles se dévient, s'infléchissent et se moulent les unes sur les autres : de là les engrenures. Or, ces engrenures présentent toutes les combinaisons que l'imagination la plus inventive pourrait former; tantôt ce sont des dentelures tellement petites qu'on dirait, au premier abord, qu'elles n'existent pas : il en résulte des sutures qu'on a appelées par *juxtaposition* ou par *harmonie;* tantôt ce sont des dents plus ou moins longues, et souvent ces dents, dont la longueur peut être de 8 à 10 millim., sont elles-mêmes dentelées sur leurs bords, ce qui constitue des dentelures secondaires. Ordinairement droites, les dents sont quelquefois curvilignes, déjetées de la surface externe vers la surface interne de l'os et réciproquement. Il n'est pas rare de rencontrer des dentelures étroites et comme étranglées à leur extrémité adhérente, très-larges à leur extrémité libre, enclavées entre d'autres dentelures et tenant ainsi le milieu entre les dents ordinaires et les os wormiens. Enfin, je dois faire remarquer qu'il existe plusieurs séries ou couches de dents et de cavités de réception dans l'épaisseur de chaque bord articulaire.

Description des diverses espèces de dents.

Les sutures sont plus prononcées du côté convexe que du côté concave.

Mais pourquoi les sutures sont-elles beaucoup plus prononcées du côté de la convexité que du côté de la concavité des os du crâne? Cette différence est une suite nécessaire du développement de ces os; les dents existent à la face interne comme à la face externe des os du crâne; mais, plus promptement développées que celles de la surface convexe, les dents de la surface concave s'infléchissent, pour aller s'enfoncer dans les cavités du diploé.

Des biseaux.

Il est très-peu d'articulations des os du crâne qui ne présentent des *biseaux*: par là, les divers os du crâne prennent les uns sur les autres un point d'appui beaucoup plus large et, par conséquent, plus solide que sur un bord droit. Je signalerai surtout le biseau alternatif des articulations fronto-pariétales; dans ces articulations, le biseau se trouve réuni à la dentelure. Il en est d'autres dont la solidité dépend particulièrement du biseau seul, qui est alors à son *maximum* de développement : telle est surtout l'articulation temporo-pariétale. Les surfaces contiguës étant taillées à la manière d'une écaille, cette articulation prend le nom d'*écailleuse;* mais encore ici le biseau se trouve réuni à l'engrenure, car la portion écailleuse est comme rayonnée, et les lignes saillantes de l'une des surfaces articulaires, reçues dans les rainures correspondantes de l'autre surface, constituent une sorte d'engrènement extrêmement solide.

Cartilages ou ligaments suturaux. Difficulté de la désarticulation des os du crâne.

B. *Moyens d'union des articulations du crâne.* — Quelque réciproques que soient les engrenures des os du crâne, elles laissent entre elles des vides, et ces vides sont remplis soit par du cartilage, soit par du tissu fibreux, suivant que l'un ou l'autre de ces tissus a précédé l'ossification, *cartilages* ou *ligaments suturaux*, qui établissent la continuité aussi solidement que possible. Cela est si vrai que les coups (1) violents reçus sur le crâne n'opèrent que très-difficilement, peut-être

(1) Je sais bien qu'on rapporte quelques cas de désarticulation des os du crâne, sans fracture ; j'ai même vu dernièrement un exemple de séparation des pariétaux sans fracture, mais, dans ce cas, il y avait brisement des dents qui unissent ces deux os, et ce brisement ne constitue-t-il pas une véritable fracture ?

amais, la désarticulation des os, à moins de fracture préalable : d'où la nécessité de l'ébullition ou d'une macération longtemps continuée pour désarticuler les os du crâne dans nos préparations anatomiques. L'épaisseur de la substance suturale étant d'autant plus considérable que l'individu est plus jeune, et réciproquement, il s'ensuit que c'est la tête des jeunes sujets qu'il faut choisir pour cette désarticulation ; encore n'y réussirait-on qu'incomplétement si l'on n'avait recours à un artifice ingénieux que voici : par le trou occipital on remplit de haricots secs la capacité du crâne, puis on verse de l'eau jusqu'à ce qu'elle déborde ; les haricots gonflent, le crâne éclate de toutes parts au niveau des sutures et les os sont séparés.

Puisqu'il n'existe aucune articulation mobile au crâne, il ne doit pas y avoir de ligaments, ni par conséquent de muscles propres. Le péricrâne, en dehors, la dure-mère, en dedans, quoique plus adhérents au niveau des sutures que partout ailleurs, ne peuvent être regardés comme des moyens d'union.

Point de ligaments.

Point de muscles.

C. *Mécanisme du crâne.* — Tandis que la colonne vertébrale joue le quadruple rôle : 1° de cylindre ou canal protecteur, 2° de colonne de sustentation, 3° de levier central de la locomotion, 4° d'organe mobile lui-même dans ses diverses parties, le crâne ne doit être envisagé qu'à deux points de vue différents : 1° comme organe de locomotion, 2° comme organe de protection. Comme organe de locomotion, nous l'avons amplement étudié à l'occasion des mouvements de la colonne vertébrale. Il ne nous reste plus qu'à étudier le mécanisme de la protection qu'il accorde à la masse nerveuse encéphalique.

Des fonctions du crâne.

Le crâne n'est autre chose qu'une enveloppe osseuse du cerveau, surajoutée à l'enveloppe fibreuse de ce viscère, se moulant exactement sur lui et reproduisant, à sa surface interne, la plupart des dépressions et éminences de la surface correspondante de l'encéphale. Avant son ossification complète, le crâne peut éprouver un retrait ou un développement proportionnels au retrait ou au développement du cerveau ; jusqu'à cette époque, il est vrai de dire que le crâne est le moule ou le représentant fidèle du cerveau. L'ossification une fois achevée, la capacité du crâne est en quelque sorte indépendante du volume du cerveau. Si le cerveau s'atrophie, le vide est rempli par de la sérosité ; si le cerveau s'hypertrophie, il éprouve une compression funeste (1). Le cerveau remplissant complétement le crâne, toute mobilité dans les trois grandes vertèbres qui constituent cette boîte osseuse aurait été funeste ; il fallait donc qu'elles fussent articulées solidement entre elles.

Le crâne se moule sur le cerveau.

On me demandera peut-être si le crâne n'aurait pas été plus solide avec une seule pièce, pourquoi non-seulement il existe trois vertèbres céphaliques, mais encore pourquoi chaque vertèbre céphalique est elle-même composée d'un grand nombre de pièces. Je répondrai en présentant le crâne du vieillard, dont tous les os sont soudés entre eux ; or, cette soudure rend son crâne bien plus sujet aux fractures que le crâne de l'adulte et du jeune homme. N'est-il pas évident que la quantité de mouvement se perdant plus ou moins dans les diverses articulations, le crâne composé de plusieurs pièces articulées résiste à des chocs beaucoup plus violents qu'il ne le ferait sans cette disposition ? Voyez les articulations de la voûte, se faisant toutes par des bords épais et de longues pointes,

Le crâne aurait été moins solide s'il avait été composé d'une seule pièce.

(1) L'imagination a peut-être eu beaucoup de part dans ce qu'on a dit sur le crâne de certains hommes de génie, de Napoléon, par exemple, qui, en arrivant aux affaires, avait, dit-on, un crâne bien moins développé que dans les dernières années de son règne.

tellement engrenées qu'on ne peut désarticuler la plus simple d'entre elles, la bipariétale, par exemple, sans fracture ! Voyez encore les biseaux alternatifs si éminemment favorables à la solidité ! A peine approchons-nous de la base que les dentelures diminuent ; à la base même, plus de dentelures, il n'y a que juxtaposition ; mais aussi quelles larges surfaces articulaires ! Comparez l'angle supérieur de l'occipital avec son angle basilaire, la portion écailleuse du temporal avec la portion mastoïdienne ou pierreuse, les grandes ailes du sphénoïde avec le corps du même os, et vous jugerez de la différence. Et cependant, ne semblerait-il pas que toute la résistance aurait dû être appliquée à la voûte, sur laquelle agissent incessamment les corps extérieurs, tandis que la base est abritée par sa situation même ? Mais tel est le mécanisme du crâne que c'est précisément à la base que sont transmis, en définitive, tous les chocs venus du dehors ; aussi est-ce là que se trouvent réunies toutes les conditions de solidité, ainsi qu'il me sera facile de le prouver.

Conditions de solidité de la base du crâne.

La base du crâne est à l'abri des corps extérieurs par sa base : la face, la colonne vertébrale et les muscles nombreux de la région cervicale postérieure la protégent efficacement. Aussi est-ce à la base du crâne que répondent les parties les plus importantes du cerveau, celles dont la lésion serait immédiatement mortelle ; aussi est-ce par là que sortent tous les nerfs crâniens, les veines cérébrales, et que pénètrent les artères du même nom. Pour former cette base, les os se rétrécissent et augmentent d'épaisseur. Le moindre choc éprouvé par les divers os de la voûte se communique à tous les os de la base, et tel est l'agencement réciproque de ces derniers qu'ils tendent à se rapprocher plus fortement encore par l'effet de ces chocs. La nature a utilisé pour cet objet les propriétés du coin ; ainsi le sphénoïde, étroit à sa partie moyenne, s'élargissant dans ses masses latérales, est placé comme un coin entre l'occipital et le temporal, d'une part, le frontal et l'os malaire, de l'autre ; l'apophyse basilaire de l'occipital forme un coin entre les pyramides des temporaux ; ces pyramides elles-mêmes représentent un coin entre l'occipital et le sphénoïde.

La base du crâne est à l'abri des corps extérieurs.

Comment tous les chocs de la voûte se transmettent à la base, dont ils rapprochent les pièces.

Nous voilà rassurés sur la base du crâne ; elle ne peut recevoir aucun choc direct, si ce n'est dans quelques cas extraordinaires. Disons cependant qu'il existe à la base du crâne une région remarquable par la ténuité de ses parois, et tellement fragile que la moindre violence peut la briser : c'est la région antérieure de la base du crâne, formée par les voûtes orbitaires et la lame criblée de l'ethmoïde. Il n'est pas très-rare de voir des instruments piquants pénétrer dans le crâne à travers cette région, et le crime a trop souvent utilisé cette disposition anatomique.

Le crâne reçoit des chocs de bas en haut par la colonne vertébrale, et des chocs de haut en bas, d'avant en arrière ou latéralement par les corps extérieurs. Voyons par quel mécanisme il résiste à ces différentes impulsions.

Mécanisme du crâne dans sa résistance aux chocs dirigés de bas en haut.

1° *Comment le crâne résiste-t-il à des chocs dirigés de bas en haut ?* — Pour qu'une commotion funeste puisse être transmise au crâne de bas en haut, il faut que la chute ait lieu ou sur la plante des pieds, les jarrets tendus, ou sur les genoux, ou sur les tubérosités de l'ischion. Une chute sur la pointe des pieds n'a aucun résultat pour le crâne, vu la grande déperdition de force qui a lieu successivement dans les articulations phalangiennes, métatarsiennes et tarsiennes, dans les articulations du genou, du bassin et dans celles des vertèbres entre elles et avec le crâne. Ce sont les condyles de l'occipital qui reçoivent le premier choc, lequel se communique à toute l'étendue des parois du crâne :

nais le contre-coup, souvent funeste au cerveau, ne peut l'être aux parois elles-mêmes.

2° *Comment le crâne résiste-t-il à de chocs imprimés de haut en bas?* — Nous avons u que la colonne vertébrale est protégée dans tous les sens par une grande épais-eur de parties molles ; il n'en est pas de même de la région supérieure et des égions latérales du crâne, qui sont presque immédiatement en butte à l'action es corps extérieurs. Que peuvent, en effet, la peau et l'aponévrose sous-cuta-ée, que peuvent les cheveux, comparables cependant à ces corps mous dont es assiégés tapissaient leurs murailles pour les préserver de l'action du bélier? l est pourtant une région efficacement protégée par les parties molles, c'est la égion temporale ; et sans le muscle temporal, qui remplit le vide de la fosse du même nom, combien les fractures ne seraient-elles pas plus fréquentes ! car au-une région de la voûte n'est moins favorisée sous le rapport de la solidité.

Mécanisme de la résistance du crâne dans le cas de violence exercée de haut en bas.

Cela posé, si un corps pointu ou à petite surface agit sur un point du crâne, il e brisera toutes les fois que sa quantité de mouvement l'emportera sur la ré-istance de la portion de crâne contre laquelle il est dirigé. Mais si c'est un corps rbe, agissant sur une large surface, il en résultera un ébranlement général de a boîte osseuse. La voûte du crâne étant la partie la plus accessible aux violen-es extérieures, nous examinerons le mécanisme de la résistance du crâne dans e cas d'une percussion dirigée verticalement sur le sommet de la tête. De ce qui a être dit, il sera facile de déduire le mécanisme de la résistance du crâne dans es cas de chocs agissant suivant toute autre direction.

Les effets présumables d'une percussion violente sur le sommet du crâne peu-ent être : 1° de déterminer un ébranlement de la boîte osseuse et de mettre n jeu son élasticité ; 2° de tendre à la disjonction des pièces qui font partie du râne ; 3° de briser ces pièces. Examinons suivant quel mode se produisent ces ésultats divers.

Effets d'une percussion violente sur le sommet de la tête.

1° *Ébranlement et compression du crâne sans fracture.* — Le crâne pouvant être con-déré comme une sphère creuse douée d'une certaine élasticité, qu'elle doit, en artie, au tissu osseux lui-même, en partie, aux lames fibreuses ou cartilagineu-es qui séparent les os, on ne peut douter que cette boîte osseuse ne soit suscep-ble d'éprouver, par l'effet d'une pression ou d'une percussion violente sur le ommet de la tête, un aplatissement, à la suite duquel elle se rétablit dans sa orme primitive, à la manière d'une bille d'ivoire creuse qui serait soumise à ne percussion verticale. Il suffit, pour se convaincre de la vérité de cette expli-ation, de lancer un crâne contre un plan résistant : il rebondit à la manière 'une bille élastique. Quelque étroites que soient les limites de cet aplatissement t du retour qui le suit, les lois de la physique et les expériences ne permettent as d'en récuser la possibilité.

Ébranlement du crâne à la manière d'une bille d'ivoire élastique.

2° *Tendance à la disjonction des os du crâne.* — La disjonction n'a jamais été obser-ée comme conséquence d'une percussion extérieure. Voici par quel mécanisme e déplacement est prévenu dans le cas d'un choc sur le sommet de la tête. Il est vident qu'un choc en ce sens tend à déprimer la suture sagittale, c'est-à-dire bord supérieur des pariétaux. Mais cette dépression ne pourrait avoir lieu qu'en ant que le bord inférieur des pariétaux se porterait en dehors. Or, la disposi-on de la suture écailleuse étant telle que le temporal et le sphénoïde recouvrent s pariétaux, ceux-ci ne peuvent se porter en dehors sans déterminer dans le mporal un mouvement de bascule qui tend à resserrer les articulations de la ase du crâne. Nous avons vu, en effet, que toutes les articulations de la base

Tendance à la disjonction des pièces osseuses du crâne.

présentent cela de remarquable qu'elles consistent dans la réception d'éminences en forme de coin dans des cavités en forme d'angle rentrant. C'est ce qui s'observe dans l'articulation de la pyramide avec le sphénoïde et l'occipital, et dans celle de l'apophyse basilaire, partie évidemment cunéiforme, avec les temporaux et le sphénoïde.

De ce qui vient d'être dit, il résulte que les percussions sur le sommet de la tête, bien loin de disjoindre les os du crâne, tendent à resserrer l'union de ces os.

Fracture des os du crâne.

3° *Fracture des os du crâne.* — Un autre effet des percussions dirigées contre le sommet de la tête peut être de briser les os du crâne ; or, il serait impossible de comprendre le mécanisme de plusieurs de ces fractures sans la connaissance des dispositions anatomiques que nous allons faire ressortir ici.

Mécanisme des fractures par contre-coup

a) Le crâne est d'une épaisseur inégale dans ses différents points. Cette circonstance explique comment un corps arrondi, qui frappe le crâne dans un point assez résistant pour ne pas le rompre, peut déterminer une fracture dans un lieu plus ou moins éloigné du point de la percussion et où les parois, étant plus minces, sont moins résistantes. On conçoit que ce genre de fracture puisse avoir lieu, soit dans l'os qui a été percuté, soit sur d'autres os, soit enfin aux dépens de la table interne de l'os, la table externe restant intacte.

Concentration de l'ébranlement vers la base du crâne.

b) Le crâne est disposé de manière à ce qu'un ébranlement imprimé à son sommet se concentre vers sa base. Dans le cas d'une percussion sur le sommet du crâne, l'ébranlement se propage, 1° en partie sur les côtés, jusqu'au temporal et au rocher, ainsi qu'aux grandes ailes du sphénoïde et au corps de l'os ; 2° en arrière, par l'occipital, jusqu'à l'apophyse basilaire et au corps du sphénoïde ; 3° en avant, par le frontal et la voûte orbitaire, aux petites ailes et au corps du sphénoïde. On voit donc que l'ébranlement communiqué dans tous les sens vient, en dernière analyse, se concentrer à la base du crâne, ce qui explique la possibilité de fractures de la base à la suite de percussions de la voûte.

Influence des coudes ou angles sur les fractures par contre-coup.

c) Plusieurs des os du crâne sont coudés et anguleux. Cette disposition, qui s'observe à l'union de la portion orbitaire du frontal avec sa portion frontale, à l'union de la portion écailleuse du temporal avec la pyramide, explique comment ces os peuvent se briser dans la transmission des chocs imprimés à la voûte. On conçoit, en effet, que lorsqu'un ébranlement se transmet à travers un os coudé, le coude est le siége d'une décomposition de forces : une partie de la force est transmise à la portion de l'os située au-dessous de l'angle, l'autre partie fait effort contre l'angle dans le sens de la direction primitive et peut faire éclater l'os dans ce point.

d) La décomposition de force qui a lieu dans les sutures, doit être prise en grande considération, bien qu'on voie quelquefois la fracture passer d'un os à l'autre à travers une suture.

Mobilité des os de la voûte du crâne chez le fœtus.

4° *Mécanisme du crâne chez le fœtus.* — Ce qui a été dit de l'immobilité des os du crâne, n'est pas également vrai à toutes les époques de la vie. Chez le fœtus et pendant les premières années qui suivent la naissance, les intervalles des os du crâne sont remplis d'une substance flexible, qui permet aux os de la voûte d'exécuter les uns sur les autres des mouvements assez étendus. On conçoit que dans cette période de la vie, les conditions de solidité du crâne n'étant pas les mêmes que chez l'adulte, nous devions examiner par quel mécanisme le crâne du fœtus et de l'enfant nouveau-né résiste aux violences extérieures.

Chez le fœtus, comme chez l'adulte, les conditions de solidité doivent être examinées : 1° à la voûte; 2° à la base du crâne.

Mécanisme de la solidité du crâne chez le fœtus.

1° A la voûte du crâne, l'ossification n'ayant pas complétement envahi la calotte fibreuse, celle-ci permet aux os de se mouvoir les uns sur les autres et, sous ce rapport, l'encéphale est protégé moins solidement. On doit remarquer, d'un autre côté, que la présence des intervalles fibreux devient la cause d'une déperdition de force lorsque des chocs sont imprimés au crâne, circonstance qui prévient, en partie, les fractures du crâne et les commotions de la masse encéphalique.

1° A la voûte.

Sa compressibilité.

La mobilité des os du crâne se manifeste principalement à l'époque de la naissance, dans l'espèce de chevauchement que présentent ces os pendant la sortie de la tête du fœtus à travers le bassin.

2° A la base du crâne, l'ossification ayant fait des progrès tels que les pièces osseuses ne sont plus séparées que par des lames cartilagineuses extrêmement minces, les os ne jouissent d'aucune mobilité ; la base du crâne est donc incompressible, circonstance avantageuse à la protection des parties les plus importantes de la masse encéphalique, lesquelles correspondent à cette base.

2° A la base.

Elle est incompressible.

§ 2 — ARTICULATIONS DES OS DE LA FACE.

Bien que les deux mâchoires soient destinées à se mouvoir l'une sur l'autre, elles ne s'articulent nullement entre elles; car s'il en eût été ainsi, l'étendue du mouvement d'abaissement de la mâchoire inférieure aurait été beaucoup plus bornée; toutes deux sont unies au crâne, la mâchoire supérieure, d'une manière immobile, avec la partie antérieure de la base du crâne (*mâchoire syncrânienne*), la mâchoire inférieure, d'une manière mobile, avec la partie moyenne de cette même base (*mâchoire diacrânienne*).

Les deux mâchoires s'articulent avec la base du crâne.

Les articulations de la face nous présentent à considérer : 1° les articulations des divers os de la mâchoire supérieure entre eux et avec le crâne ; 2° les articulations de la mâchoire inférieure avec ce même crâne.

I. — ARTICULATIONS DES OS DE LA MACHOIRE SUPÉRIEURE ENTRE EUX ET AVEC LE CRANE.

A. *Surfaces articulaires.* — Toutes ces articulations sont des *sutures;* mais nous y cherchons en vain ces dentelures si considérables dont sont hérissées les surfaces articulaires des os du crâne ; la suture dite *harmonique* ou par juxtaposition est le moyen d'union qui se remarque le plus généralement dans les articulations de la face.

Prédominance à la face de la suture harmonique.

Toutefois, je dois faire remarquer que ces prétendues juxtapositions sont de véritables engrenures, ainsi qu'on le voit dans l'articulation entre les deux maxillaires supérieurs, articulation fondamentale de la face, qui se fait par des surfaces épaisses, sillonnées, et qui s'engrènent avec une très-grande solidité.

La suture harmonique est une véritable engrenure.

Je ne connais point de suture plus solide que celle de l'os malaire avec l'os maxillaire. C'est surtout vers les parties latérales et supérieures de la face que se voient des sutures dentelées. On trouve un exemple de suture par réception dans le mode d'après lequel la portion verticale de l'os palatin est reçue dans la fêlure que présente l'orifice du sinus maxillaire. Des dentelures très-prononcées s'observent dans l'articulation de la face avec le crâne : voyez l'articulation des

Les dentelures sont plus prononcées à la circonférence qu'au centre de la face.

os propres du nez et des apophyses montantes des os maxillaires avec le frontal de l'os malaire avec le frontal, du sphénoïde avec l'os malaire, de ce dernier avec l'apophyse zygomatique du temporal. Nous trouvons une simple juxtaposition dans l'articulation de l'ethmoïde avec la voûte orbitaire, de l'os palatin avec les apophyses ptérygoïdes, du vomer avec l'ethmoïde ; mais il y a réception réciproque dans l'articulation du vomer avec le sphénoïde.

Juxtaposition dans les articulations centrales.

Quant aux *moyens d'union*, il existe une couche mince de tissu fibreux qui va d'un os à l'autre et qui finit par être elle-même envahie par l'ossification.

Le moyen d'union est un ligament sutural.

B. *Mécanisme des articulations de la mâchoire supérieure.* — Le mécanisme de la face consistant dans la résistance qu'elle oppose : 1° aux chocs transmis de bas en haut par le maxillaire inférieur, 2° à l'action des violences extérieures, il importe d'analyser les conditions de solidité qui résultent de la configuration de la mâchoire supérieure. Nous devons donc, pour bien apprécier ces conditions de résistance, analyser la charpente de la face.

Analyse de la charpente de la face.

La mâchoire supérieure, considérée dans son ensemble, figure, en bas, une espèce de parabole circonscrite par le bord alvéolaire. Ce bord est la partie la plus solide de l'os ; c'est lui qui reçoit immédiatement le choc de la mâchoire inférieure. Il se courbe en arrière et forme la voûte palatine, qui va en diminuant d'épaisseur, et qui, ne recevant pas directement le choc de la mâchoire inférieure, n'est pas organisée d'une manière aussi solide que le bord alvéolaire.

Colonnes qui résistent aux chocs de bas en haut.

En haut, la mâchoire supérieure s'élargit en s'aplatissant, et se divise en plusieurs parties ou prolongements, qui interceptent entre eux diverses ouvertures et vont s'unir au crâne par des apophyses, formant comme autant de colonnes propres à résister fortement aux chocs transmis de bas en haut.

1° Colonnes fronto-nasales.

Elles répondent aux dents canines.

Ces colonnes sont : 1° les *colonnes fronto-nasales*, constituées, de chaque côté, par l'apophyse montante de l'os maxillaire supérieur. Ces colonnes, qui répondent aux dents canines, sont d'une force remarquable chez les animaux carnassiers, et c'est à leur volume considérable qu'est dû le déjettement en dehors que présentent les orbites chez ces animaux. L'intervalle qui existe entre les colonnes fronto-nasales est rempli, en haut, par les os propres du nez ; mais, en bas, elles sont échancrées pour la formation de l'orifice, en forme de cœur de carte à jouer, des fosses nasales. Toute la portion du bord alvéolaire qui répond à cette ouverture, est moins résistante ; mais il est à remarquer qu'elle porte les dents incisives, qui, à raison de leur forme tranchante, coupent les aliments au lieu de les déchirer ou de les broyer et n'ont à supporter que des efforts beaucoup moins considérables que les canines et les molaires.

La partie la plus faible du bord alvéolaire répond aux dents incisives.

2° et 3° Colonnes zygomato-jugales, subdivisées:

2° et 3° La deuxième paire de colonnes est constituée par l'éminence malaire, laquelle se continue avec le bord alvéolaire par la saillie verticale qui sépare la fosse canine de la fosse zygomatique. Ces colonnes, qui correspondent à la seconde grosse molaire de chaque côté, peuvent porter le nom de *zygomato-jugales*, parce qu'elles se subdivisent chacune en deux autres colonnes secondaires : l'une verticale, malaire ou jugale, l'autre horizontale ou zygomatique.

En colonnes jugales ;

La *colonne verticale* ou *jugale*, beaucoup plus forte que la colonne fronto-nasale, va se continuer avec l'apophyse orbitaire externe du frontal et avec le bord antérieur, épais et dentelé, des grandes ailes du sphénoïde ; la colonne zygomatique ou horizontale va s'articuler avec l'apophyse zygomatique du temporal, pour constituer l'*arcade zygomatique*. D'après cette disposition, on comprend pourquoi ce biseau si considérable du sommet de l'apophyse zygomatique, appuyé sur l'os malaire, résiste si efficacement à l'impulsion de bas en haut. Les arcades

En arcades zygomatiques.

zygomatiques sont, en outre, de véritables arcs-boutants, qui s'opposent à tout déplacement transversal. Le mode d'articulation de l'apophyse zygomatique avec l'os malaire est tel que les arcades zygomatiques, bien qu'horizontales, sont destinées à résister aux chocs de bas en haut. Aussi, chez les carnassiers, où la colonne jugale n'existe pas, l'arcade zygomatique est-elle énorme.

Les arcades zygomatiques sont des arcs-boutants.

4° Il est une quatrième paire de colonnes, les *colonnes ptérygoïdiennes*, destinées à soutenir la face d'avant en arrière. Ces colonnes, étant articulées avec l'os maxillaire par l'intermédiaire de l'os du palais, s'opposent également au déplacement de bas en haut, et soutiennent ainsi la partie postérieure du bord alvéolaire.

Colonnes ptérygoïdiennes.

Ainsi, il existe pour la face quatre paires de colonnes : les *colonnes fronto-nasales*, les *colonnes jugales*, les *colonnes* ou *arcades zygomatiques* et les *colonnes ptérygoïdiennes*. Toutes ces colonnes sont presque entièrement composées de tissu compacte. Les principales se trouvent au niveau des premières grosses dents molaires : dans cette région sont concentrées les colonnes jugales, zygomatiques et ptérygoïdiennes, parce que c'est là qu'il y avait le plus d'efforts à supporter. Les colonnes fronto-nasales répondent aux dents canines ; leur force est proportionnée à celle de ces dents, d'où la largeur et l'épaisseur de l'apophyse montante des carnassiers. Les colonnes fronto-nasales et jugales, très-rapprochées en bas, de manière à ne laisser entre elles qu'un petit espace rempli par les deux petites molaires, s'écartent en haut et interceptent entre elles les fosses orbitaires.

Les principales colonnes existent au niveau des premières grosses molaires.

Utilité de ces colonnes.

Ainsi, des fosses profondes peuvent exister dans l'épaisseur de la face sans une perte préjudiciable de solidité. Le sinus maxillaire lui-même ne diminue pas d'une manière notable la solidité de la face, parce qu'il est placé dans l'intervalle des colonnes et qu'une très-petite portion de son étendue répond au bord alvéolaire.

Les détails dans lesquels je viens d'entrer, ont suffisamment démontré que la mâchoire supérieure a été disposée de manière à résister aux chocs extérieurs, mais surtout aux chocs transmis de bas en haut par la mâchoire inférieure ; que le bord alvéolaire, destiné à recevoir immédiatement ces derniers chocs, est la partie la plus fortement constituée ; que la quantité de mouvement disséminée sur toute la mâchoire supérieure est transmise par la colonne nasale à l'apophyse orbitaire interne, par la colonne malaire à l'apophyse orbitaire externe, d'une part, et à l'arcade zygomatique, de l'autre, par l'os palatin à la colonne ptérygoïdienne ; que le vomer ne transmet rien ou presque rien, soit à l'ethmoïde, soit au sphénoïde, et que, de son côté, le crâne oppose des régions très-résistantes aux colonnes de sustentation de la face.

Rapport entre la structure de la mâchoire supérieure et ses fonctions.

Dans les chocs antéro-postérieurs, les arcades zygomatiques et les apophyses ptérygoïdiennes opposent une grande résistance ; dans les chocs latéraux, l'os malaire résiste à la manière des voûtes, et transmet l'impulsion qu'il a reçue à l'os maxillaire supérieur, à l'os frontal et au sphénoïde. La plus grande partie des chocs imprimés à la face est donc, en dernière analyse, transmise au crâne, et, sans la multiplicité des pièces qui la composent, sans le grand nombre d'articulations qui absorbent une partie de l'impulsion, il pourrait en résulter souvent, pour le cerveau, des commotions funestes.

Résistance de la face aux chocs dirigés d'avant en arrière ou latéralement.

La mâchoire supérieure ne jouit d'aucun mouvement d'élévation propre.

La mâchoire supérieure ne concourt à la mastication qu'en qualité de support. S'élève-t-elle quand on ouvre la bouche et s'abaisse-t-elle quand on la ferme ? Cela n'est pas douteux, mais elle ne fait qu'obéir aux mouvements de la

tête, renversée en arrière par ses muscles extenseurs, lesquels deviennent un auxiliaire si puissant de la mastication chez les carnassiers.

II. — ARTICULATION TEMPORO-MAXILLAIRE.

Double articulation condylienne

Cette articulation, qui appartient à la classe des diarthroses, est une *double articulation condylienne.*

Axes des condyles.

A. *Surfaces articulaires.* — 1° *Du côté du maxillaire inférieur*, ce sont deux condyles oblongs, de 2 centimètres de largeur, presque transversaux, légèrement obliques en dedans et en arrière, de telle manière que leurs axes prolongés se couperaient en arrière, au niveau de la partie antérieure du trou occipital.

Cavité glénoïde.

2° *Du côté du temporal,* on trouve : *a.* la cavité glénoïde ; *b.* la racine transverse de l'apophyse zygomatique.

Sa profondeur.

a. La cavité glénoïde, remarquable par sa profondeur et par sa capacité, est limitée, en dehors, par la racine antéro-postérieure de l'apophyse zygomatique, en dedans, par l'épine du sphénoïde et par l'apophyse styloïde, en avant, par la racine transverse de l'apophyse zygomatique, en arrière par la paroi inférieure du conduit auditif externe.

Fig. 273.

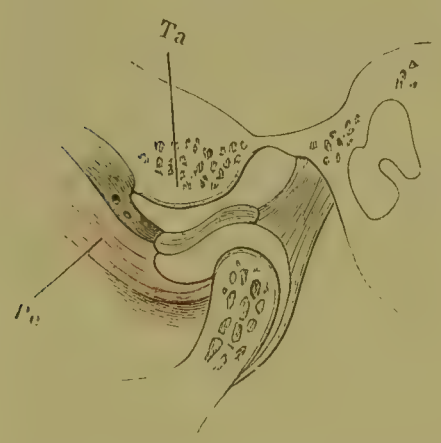

Section antéro-postérieure de l'articulation temporo-maxillaire (*).

Sa capacité.

La capacité de cette cavité, qui mesure plus de 2 centimètres et demi dans son plus grand diamètre, est double ou triple de celle qui serait nécessaire pour recevoir le condyle ; aussi la totalité de cette cavité n'est-elle pas articulaire, et toute la partie située en arrière de la scissure glénoïdale est-elle en dehors de la synoviale et étrangère à l'articulation (1).

La racine transverse de l'apophyse zygomatique est articulaire.

b. La *racine transverse* de l'apophyse zygomatique, convexe d'avant en arrière, concave transversalement, également articulaire, offre, par une exception unique dans l'économie, l'exemple de deux surfaces convexes roulant l'une sur l'autre.

Les surfaces articulaires dont il vient d'être question, présentent des diffé-

(*) La mâchoire inférieure et le disque interarticulaire ont été tirés en bas. — *Ta*, racine transverse. — *Pe*, muscle ptérygoïdien externe.

(1) Cette disproportion ne s'observe que chez l'homme et les ruminants ; tandis que, chez les rongeurs et les carnassiers, le volume et la forme du condyle sont en proportion rigoureuse avec la capacité et la configuration de la cavité de réception.

L'étude du condyle et de la cavité glénoïde est de la plus haute importance en anatomie comparée ; car, à l'aide des caractères qu'ils présentent, il est facile de reconnaître la tête d'un rongeur, celle d'un carnassier ou d'un ruminant. Chez les *carnassiers*, les condyles sont oblongs transversalement, ayant tous deux leur grand axe sur la même ligne ; ils sont reçus dans une cavité très-profonde. Chez les *rongeurs*, au contraire, le grand diamètre des condyles est dirigé d'arrière en avant. Chez les *ruminants*, la cavité glénoïdienne est plane, ainsi que la tête du condyle ; la saillie de la racine transverse est à peine marquée. Chez l'*homme*, qui est omnivore, il y a en quelque sorte combinaison de ces diverses dispositions.

rences notables relativement au tissu dont elles sont recouvertes. La face postérieure du condyle, ainsi que la portion articulaire de la cavité glénoïde, n'est revêtue que par le périoste, peu épais et formé exclusivement de tissu fibreux ; tandis que la racine transverse et la face antérieure du condyle sont encroûtées de cartilage, avec une mince couche de tissu fibreux à la surface.

B. *Moyens d'union et de glissement.* — Ils consistent en un ménisque interarticulaire, un ligament latéral externe, un ligament latéral interne et deux synoviales; le ligament stylo-maxillaire n'appartient nullement à cette articulation.

1° *Ménisque interarticulaire* (*fig.* 273). — Un disque fibreux, de forme elliptique, allongé transversalement, est interposé entre les surfaces articulaires; épais à sa circonférence, surtout en avant et en arrière, quelquefois percé d'un trou à son centre, d'une texture ferme et serrée, il a la forme d'une lentille biconcave, avec cette particularité que sa face antéro-supérieure est alternativement convexe, pour répondre à la cavité glénoïde, et concave, pour répondre à la racine transverse; tandis que la face postéro-inférieure, moulée sur le condyle, est concave. Le ménisque, en effet, n'a point une direction horizontale, mais bien oblique en bas et en avant, ainsi que l'a fait remarquer M. Gosselin. Il adhère, en dehors, au ligament latéral externe, et donne attache, en dedans, à quelques fibres du muscle ptérygoïdien externe, rapport important à noter au point de vue du mécanisme. Ménisque interarticulaire. Le muscle ptérygoïdien externe s'attache à ce ménisque.

Le disque interarticulaire est exclusivement composé de tissu fibreux, dont les faisceaux sont généralement horizontaux et diversement entre-croisés; à sa surface, on trouve une couche épithéliale incomplète.

2° *Ligament latéral externe* (*al*). — Il s'étend depuis l'espèce de tubercule qui existe à la jonction des deux racines de l'apophyse zygomatique, jusqu'au côté externe du col du condyle (*fig.* 274) : obliquement dirigé de haut en bas et d'avant en arrière, il a la forme d'une bandelette assez épaisse, qui recouvre tout le côté externe de l'articulation; il répond, en dehors, à la peau, en dedans, aux deux synoviales et au ménisque interarticulaire. Ligament latéral externe.

Fig. 274.

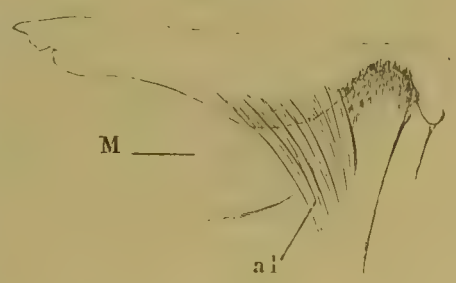

Face externe de l'articulation temporo-maxillaire droite (*).

3° *Ligament latéral interne* ou *ligament sphéno-maxillaire.* — C'est une bande aponévrotique, formée de plusieurs lames, qui naît de l'épine du sphénoïde et de la fissure de Glaser, et s'étend, par deux languettes distinctes, d'une part, au col du condyle, d'autre part, à l'épine située en dedans de l'orifice du canal dentaire inférieur. Cette dernière est une bandelette très-mince, qui recouvre les vaisseaux et nerfs dentaires inférieurs et les sépare des muscles ptérygoïdiens (*fig.* 275). Ligament latéral interne.

Le *ligament stylo-maxillaire* est une bandelette aponévrotique étendue de l'apophyse styloïde à l'angle de la mâchoire inférieure. Cette bandelette, désignée par Meckel sous le nom de *ligament stylo-mylo-hyoïdien*, est totalement étrangère à l'union des surfaces articulaires; son utilité se rattache à l'insertion du muscle stylo-glosse. Bandelette aponévrotique stylo-maxillaire.

* *al*, ligament latéral externe. M, muscle masseter.

Synoviales.

4° Deux *synoviales* existent pour cette articulation : l'une est à la face supérieure du ménisque interarticulaire, l'autre à sa face inférieure; quelquefois les deux synoviales communiquent à travers une ouverture du ménisque. La supérieure est plus lâche que l'inférieure et s'étend du pourtour du ménisque

Fig. 275.

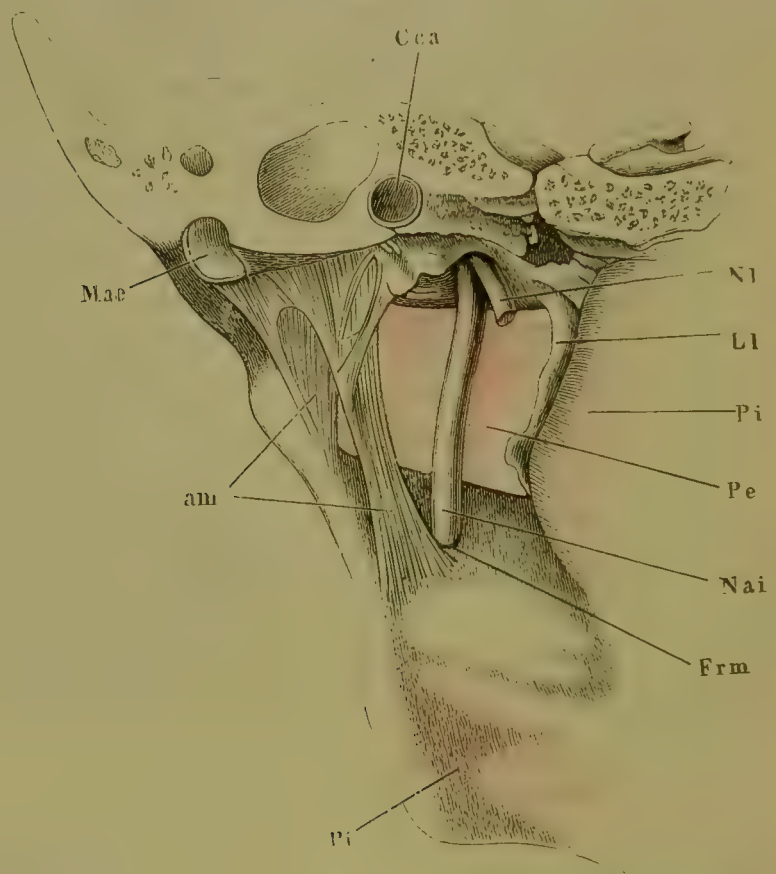

Face interne de l'articulation temporo-maxillaire gauche (*).

interarticulaire à l'os temporal, où elle s'insère, en avant, au bord antérieur de la racine transverse, en dehors, au tubercule qui se voit à la jonction des deux racines de l'apophyse zygomatique, en arrière, au bord antérieur de la fente de Glaser. La synoviale inférieure adhère, en haut, à la circonférence du ménisque interarticulaire, en bas, au pourtour de la surface articulaire du condyle. Cette dernière est plus serrée que l'autre; aussi le ménisque interarticulaire est-il lié beaucoup plus intimement au condyle de la mâchoire qu'à la cavité glénoïde, et le suit-il dans ses mouvements.

Pourquoi cette articulation avait été rangée parmi les ginglymes angulaires.

C. *Mécanisme de l'articulation temporo-maxillaire.* — Cette articulation avait été rangée parmi les ginglymes angulaires, à raison de la grande étendue de ses mouvements dans deux sens alternatifs, savoir, l'abaissement et l'élévation; mais elle diffère des ginglymes par des dispositions anatomiques qui lui per-

(*) *Mae*, cartilage du conduit auditif externe. — *am*, ligament latéral interne. — *Cca*, section du canal carotidien. — *Ll*, aile externe de l'apophyse ptérygoïde. — *Frm*, trou dentaire. — *Nl*, nerf lingual. — *Nai*, nerf dentaire inférieur. — *Pi*, muscle ptérygoïdien interne, coupé au niveau de son insertion et renversé en bas. — *Pe*, muscle ptérygoïdien externe.

mettent de légers mouvements de latéralité. Elle exécute aussi des mouvements en avant et en arrière.

1° *Mouvement d'abaissement.* — Dans ce mouvement, le menton et l'angle de la

Mécanisme du mouvement d'abaissement.

Fig. 276.

Section verticale antéro-postérieure de l'articulation temporo-maxillaire gauche, la bouche étant fermée; segment interne (*).

mâchoire décrivent un arc de cercle de haut en bas et d'avant en arrière, les condyles tournent un peu sur leur axe, et glissent d'arrière en avant dans la cavité glénoïde, puis ils s'engagent sous la racine transverse de l'apophyse zygomatique par un mouvement brusque, facile à sentir lorsque, pendant qu'on ouvre la bouche, on place le doigt sur un des condyles. L'axe de ce mouvement est représenté par une ligne transversale passant par la partie moyenne des branches de la mâchoire, au niveau des ouvertures supérieures des canaux inférieurs. Le condyle entraîne avec lui le ménisque interarticulaire, car l'union du condyle et de ce ménisque est telle que, même dans la luxation, le ménisque n'abandonne jamais le condyle (1). La cause de cette union réside, non-seulement dans la laxité moindre de la capsule synoviale inférieure, mais encore dans le mode d'insertion du ptérygoïdien externe, qui, s'attachant à la fois au col du condyle et au ménisque interarticulaire, les entraîne simultanément.

Fig. 277.

Même section, la bouche étant ouverte.

(*). T, muscle temporal. — Pe1, Pe2, les deux chefs du muscle ptérygoïdien externe. — † section de l'apophyse coronoïde.

(1) Telle n'est pas toutefois l'opinion de M. Gosselin : selon lui, pendant que le condyle et le ménisque se portent en avant, le premier, ayant un mouvement plus grand que le

État des ligaments et des synoviales pendant l'abaissement de la mâchoire inférieure.

Voici d'ailleurs l'état dans lequel se trouvent les autres parties de cette articulation pendant l'abaissement de la mâchoire inférieure : le ligament latéral externe est tendu ; la synoviale supérieure est distendue en arrière, mais elle prête facilement à cause de sa laxité. Pour ce qui est du ligament latéral interne, la courte portion, qui s'insère au col, est tendue ; la longue portion, fixée à une distance à peu près égale du condyle, qui se porte en avant, et de l'angle, qui se porte en arrière, reste indifférente à ce mouvement et n'est ni tendue ni relâchée.

État de l'articulation dans les mouvements d'élévation.

2° *Dans le mouvement d'élévation*, le condyle roule et glisse d'avant en arrière sur l'apophyse transverse et s'enfonce dans la cavité glénoïde. Le ligament latéral externe est relâché. Les obstacles à une élévation trop grande sont : 1° la rencontre des arcades dentaires ; 2° la présence de l'apophyse vaginale styloïdienne et de la paroi antérieure du conduit auditif. Aussi, chez le vieillard édenté, chez qui ce mouvement est extrêmement étendu, est-il très-probable que l'ampleur de la cavité glénoïde a pour conséquence de permettre le rapprochement des mâchoires ; en effet, les bords alvéolaires, dépourvus de dents, n'arriveraient certainement pas au contact sans la portion de cavité glénoïde située derrière la scissure de Glaser.

Rôle probable de la cavité supplémentaire.

Mouvement en avant.

3° Le *mouvement en avant* n'est point, comme le précédent, un mouvement de bascule, dans lequel la mâchoire tourne sur un axe ; c'est un mouvement horizontal, par lequel le condyle glisse d'arrière en avant, pour se placer au-dessous de la racine transverse. Une condition préliminaire, indispensable à l'exécution de ce mouvement, c'est un abaissement léger du maxillaire inférieur, qui dégage les dents incisives inférieures, placées, à l'état de repos, derrière les supérieures. Dans ce mouvement, tous les ligaments sont tendus ; s'il était porté trop loin, l'apophyse coronoïde viendrait heurter contre la fosse zygomatique, circonstance qui rend impossible la luxation du condyle.

4° Le *mouvement en arrière* ne donne lieu à aucune considération spéciale.

Mouvement de latéralité.

5° Les *mouvements de latéralité* de la mâchoire ne s'accompagnent point, comme on l'avait cru, d'un déplacement de la totalité de l'os. Un des condyles, dans ces mouvements, sort de sa cavité et décrit un petit arc de cercle dont le centre est représenté par l'autre condyle, demeuré dans la cavité glénoïde. Les ligaments de l'articulation du côté du condyle qui se meut, sont fortement tendus dans ce mouvement. Suivant Bérard, le condyle qui sert de pivot n'est pas tout à fait immobile ; il se porte un peu en dehors et en arrière, de façon qu'il y aurait à la fois un mouvement *circulaire* et un léger mouvement *latéral*.

Les deux articulations condyliennes se font mutuellement obstacle dans les mouvements de latéralité.

Les mouvements latéraux seraient bien plus considérables si les deux articulations condyliennes ne se faisaient pas mutuellement obstacle dans les mouvements autres que celui d'abaissement, vu la direction opposée des condyles ; on peut s'en convaincre en sciant l'os maxillaire à sa partie moyenne et en imprimant des mouvements à chacune des moitiés. Du reste, l'apophyse styloïde, l'apophyse vaginale et l'épine du sphénoïde s'opposent à tout déplacement en dedans.

Remarquons que l'articulation temporo-maxillaire ne doit ses mouvements, sauf ceux d'élévation et d'abaissement, qu'au défaut de proportion entre les condyles et les cavités glénoïdes ; que, considérées collectivement, les deux

second, glisserait au-dessous de celui-ci, et l'abandonnerait si l'ouverture de la bouche devenait assez grande pour que la luxation pût s'opérer.

articulations temporo-maxillaires constituent rigoureusement un ginglyme ou une articulation trochléenne. Si les deux condyles étaient juxtaposés, ainsi que nous le verrons pour l'articulation du genou, ils constitueraient une trochlée.

SECTION III. — ARTICULATIONS DU THORAX.

Les articulations du thorax comprennent : 1° les articulations entre les diverses pièces du sternum ; 2° les articulations costo-vertébrales ; 3° les articulations chondro-sternales ; 4° les articulations des cartilages costaux entre eux ; 5° l'union des cartilages costaux avec les côtes.

I. — ARTICULATIONS DES DIVERSES PIÈCES DU STERNUM.

Les trois pièces osseuses dont se compose le sternum, sont ordinairement unies entre elles par du cartilage. La lame cartilagineuse qu'on rencontre entre la première pièce, ou poignée, et la seconde pièce, ou le corps, est sujette à de fréquentes variations. Chez la plupart des sujets, quel que soit leur âge, il existe là une sorte de symphyse incomplète, qui résulte de la conformation particulière du cartilage intermédiaire. On peut distinguer, avec Henle, trois couches dans ce cartilage : les deux couches attenantes aux surfaces osseuses sont translucides, bleuâtres, d'apparence gélatineuse, et peuvent être considérées comme les cartilages d'encroûtement de ces surfaces ; elles sont formées de cartilage hyalin ordinaire. La couche moyenne est blanche, lamelleuse et constituée par du fibro-cartilage ; en outre, les cavités de cette couche sont plus nombreuses et plus larges que celles des deux autres.

Symphyse incomplète entre les deux premières pièces du sternum.

Ces trois couches, qui ne sont point séparées par des limites très-nettes, n'ont pas toujours la même épaisseur relative ; la mobilité de l'articulation est en rapport avec le degré de développement de la couche moyenne. Il se forme quelquefois, dans cette dernière, une véritable *cavité articulaire*, plus ou moins étendue, qui convertit la synchondrose en une diarthrose imparfaite. Mais les cas de ce genre sont loin d'être les plus fréquents ; on les observe, du reste, à tout âge, même dans la vieillesse. Chez plusieurs sujets avancés en âge, j'ai trouvé, entre les deux pièces du sternum, une matière brunâtre, pultacée, tout à fait semblable à celle que l'on rencontre si souvent au centre du disque intervertébral des vieillards.

Il existe quelquefois une diarthrose imparfaite.

Le périoste, en passant d'une pièce du sternum sur l'autre, constitue une sorte de surtout fibreux, qui contribue à maintenir ces pièces en rapport, et dont on prendra une idée exacte en consultant les figures 286 et 287.

Moyens d'union.

Le cartilage intermédiaire aux deux premières pièces du sternum est quelquefois envahi par l'ossification ; mais rarement l'ossification est complète : le plus souvent il existe une lame osseuse antérieure et une lame osseuse postérieure, la partie centrale restant cartilagineuse.

Au reste, le seul mouvement qui se passe dans cette articulation, est un mouvement de balancement léger, comme dans toutes les symphyses. Dans plusieurs sternums, j'ai pu déterminer un léger mouvement de torsion. Il est bon de noter que la deuxième côte suit constamment la première pièce du sternum dans ses mouvements.

II. — ARTICULATIONS COSTO-VERTÉBRALES.

Préparation. Scier les côtes au niveau de leur angle postérieur ; enlever avec précaution, en avant, la plèvre et le tissu cellulaire subjacent, en arrière, les muscles des gouttières vertébrales. Après avoir étudié les ligaments superficiels, mettre à découvert 1° le ligament interosseux costo-transversaire, par une section horizontale de la côte et de l'apophyse transverse qui la soutient ; 2° le ligament interosseux costo-vertébral, par une section, également horizontale, qui comprenne une vertèbre et une côte, en passant au-dessus de la partie anguleuse de l'articulation. Ce dernier ligament peut également être mis à découvert par une section verticale qui comprendra la côte et les deux vertèbres avec lesquelles elle s'articule.

1° Caractères généraux des articulations costo-vertébrales.

Ces articulations participent à la fois des caractères des diarthroses et des amphiarthroses.

Surfaces articulaires.

A. *Surfaces articulaires.* — Pour ces articulations, les côtes opposent, d'une part (*fig.* 278), leur tête à la facette anguleuse formée par la réunion des deux demi-facettes creusées sur les parties latérales du corps des vertèbres dorsales ; d'où il résulte que chaque côte s'articule avec deux vertèbres (*articulations costo-vertébrales proprement dites*). Les surfaces articulaires sont recouvertes d'une couche de fibro-cartilage ; du côté des vertèbres, cette couche passe sur le disque intervertébral et adhère au cartilage qui revêt les deux faces des corps. D'autre part, les côtes opposent leur tubérosité à la facette qui existe sur la partie antérieure des apophyses transverses (*articulations costo-transversaires*) (*fig.* 284).

Double articulation.

Fig. 278.

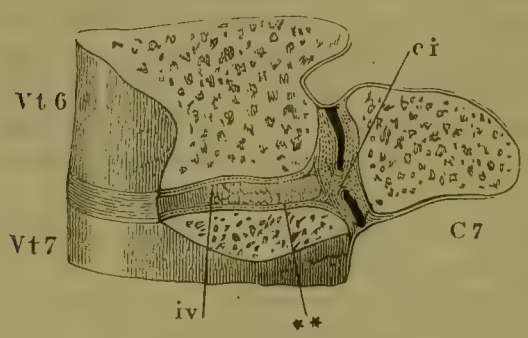

Section verticale de l'articulation de la septième côte avec la colonne vertébrale (*).

Facettes anguleuses de l'articulation costo-vertébrale.

Nous ferons remarquer relativement à l'articulation costo-vertébrale : 1° que cette articulation offre l'exemple d'une facette anguleuse saillante, reçue dans une facette anguleuse rentrante ; 2° que dans chaque articulation la demi-facette inférieure est plus considérable que la demi-facette supérieure, d'autant plus considérable qu'elle appartient à une côte plus inférieure.

Facettes de l'articulation costo-transversaire.

Les facettes de l'*articulation costo-transversaire* sont une facette arrondie, légèrement convexe, appartenant à la tubérosité de la côte, et une facette faiblement concave, appartenant à l'apophyse transverse (*fig.* 284) ; ces facettes sont recouvertes de vrai cartilage.

Hypothèse physiologique, fondée sur la direction des facettes des apophyses transverses.

Les facettes des articulations costo-transversaires supérieures sont verticales, celles des articulations costo-transversaires moyennes et inférieures sont obliques de haut en bas et d'arrière en avant.

Indépendamment des surfaces articulaires costo-vertébrales et costo-transversaires, le col de la côte, sans être en contact immédiat avec la face antérieure

(*) V6, V7, sixième et septième vertèbre thoracique. — C7, septième côte. — *ci*, fibro-cartilage qui revêt les surfaces articulaires correspondantes. — *iv*, disque intervertébral. — **, cartilage d'encroûtement des corps de vertèbre.

e l'apophyse transverse, qu'il déborde en haut, s'articule en quelque sorte avec lle par symphyse (1). Les surfaces en regard sont rugueuses.

B. *Moyens d'union.* — Les ligaments des articulations costo-vertébrales sont les ns extérieurs à l'articulation ou *périphériques*, les autres *interosseux*. Moyens d'union.

1° *Ligaments périphériques.* — Ce sont : le ligament costo-vertébral antérieur ou ayonné, les ligaments supérieur et inférieur, le ligament transverso-costal pos-érieur, le tranverso-costal supérieur. Ligaments périphériques.

a. Le *ligament costo-vertébral antérieur* ou *rayonné* (*cvr*, *fig.* 279) naît des deux ertèbres avec lesquelles s'articule la côte et du isque intervertébral correspondant ; de là ses bres viennent, en convergeant, s'insérer au-evant de l'extrémité de la côte. Ce ligament orme un pont au-dessus d'une dépression, rem-lie de tissu cellulaire lâche, qui le sépare de la apsule synoviale de l'articulation. Ligament vertébro-costal antérieur.

Fig. 279.

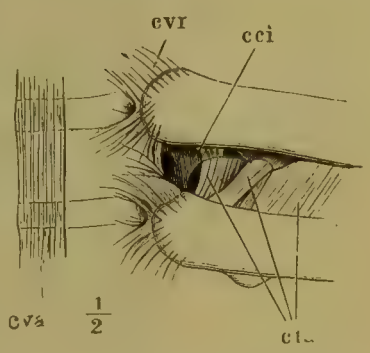

Vertèbres thoraciques et têtes des côtes vues presque de profil (*).

b et *c*. Indépendamment du ligament rayonné, existe deux petits faisceaux ligamenteux, l'un *upérieur*, l'autre *inférieur* (*cvr'*, *fig.* 283), qui, de hacune des vertèbres concourant à l'articula-ion, vont s'insérer à l'extrémité de la côte. Petits ligaments supérieur et inférieur.

Dans la région cervicale, les ligaments rayon-és sont représentés par des faisceaux de fibres ui, des corps des deux vertèbres voisines, convergent vers le tubercule anté-ieur de l'apophyse transverse appartenant à la vertèbre inférieure (*fig.* 281). la région lombaire, on trouve des faisceaux analogues allant du corps de la ertèbre à la racine de l'apophyse transverse (*fig.* 280).

d. Le *ligament transverso-costal postérieur* (*tci*, *fig.* 282, transverse de Boyer, cos-o-transversaire postérieur de Bichat) consiste en une bandelette qui, du som-net de l'apophyse transverse, se porte obliquement, en dehors et en haut, à la artie non articulaire de la tubérosité de la côte. Ligament transverso-costal postérieur.

e. Le *ligament transverso-costal supérieur* (*cta*, *fig.* 279, costo-transversaire anté-ieur de Henle) naît du bord inférieur de l'apophyse transverse de chaque ertèbre, et se porte de là obliquement, non pas à la côte qui s'articule avec ette apophyse, mais bien au bord supérieur du col de la côte qui est au-des-ous ; on remarque toujours dans le lieu de cette insertion une crête ou épine. e ligament est quelquefois divisé en deux ou trois faisceaux ; il fait suite à une ponévrose mince qui revêt le muscle intercostal externe et complète, en de-ors, l'ouverture par laquelle passent les branches postérieures des vaisseaux t nerfs intercostaux. Il est interposé aux branches antérieures et aux branches ostérieures de ces vaisseaux et de ces nerfs. Ligament transverso-costal supérieur.

2° *Ligaments interosseux.* — Ils sont au nombre de deux : un ligament inter-sseux vertébro-costal, et un ligament interosseux costo-transversaire.

(*) *cva*, ligament vertébral commun antérieur. — *cvr*, ligament rayonné. — *cci*, ligament interosseux ransverso-costal. — *cta*, ligament transverso-costal supérieur.

(1) Nous pourrions considérer l'articulation costo-vertébrale comme une symphyse à quelle se trouvent réunies deux arthrodies. Je ne vois dans l'économie aucune articula-on aussi compliquée. La juxtaposition de deux os autrement que par leurs extrémités, lle que celle qui existe entre le col de la côte et l'apophyse transverse, est une particu-rité qu'on ne rencontre nulle part ailleurs.

Ligaments interosseux.

a. Le *ligament interosseux vertèbro-costal* (*ci*, *fig.* 278) est un petit faisceau liga-

Fig. 280.

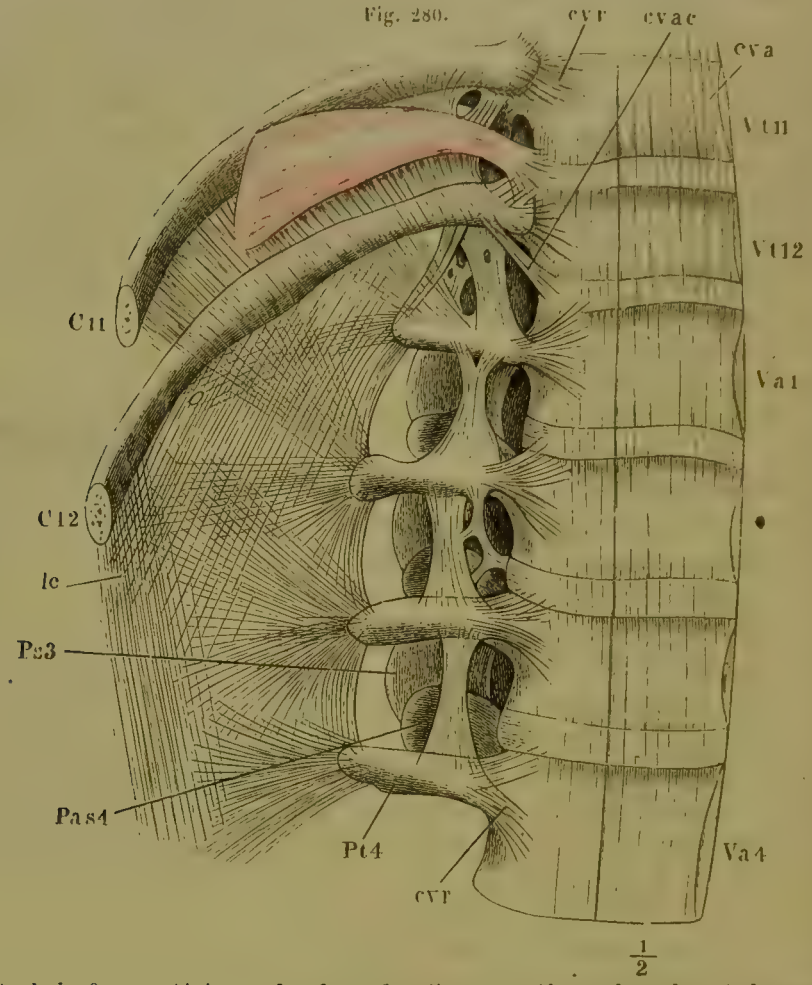

Ligaments de la face antérieure des deux dernières vertèbres dorsales et des quatre premières lombaires (*).

menteux très-court et très-mince, étendu horizontalement de l'angle saillant que présente la tête de la côte, à l'angle rentrant de la facette vertébrale, où il se continue avec le disque intervertébral. Ce ligament est formé de fibro-cartilage, comme le revêtement des surfaces qu'il maintient au contact.

Fig. 281.

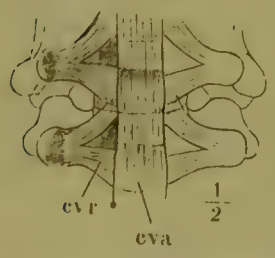

Vertèbres cervicales vues par devant (**).

b. Le *ligament interosseux transverso-costal* (*ccs*, *fig.* 281) (costo-transversaire moyen de Bichat) est constitué par des faisceaux ligamenteux entremêlés d'un tissu adipeux rougeâtre, et qui s'étendent de la face antérieure de l'apophyse transverse à la face postérieure du col de la côte. On peut se faire une idée de la force de ce ligament en cherchant à séparer la côte de l'apophyse transverse, après la section du

(*) Vt^{11}, Vt^{12}, onzième et douzième vertèbre dorsale. — Va^{1}, Va^{4}, première et quatrième vertèbre lombaire. — C^{11}, C^{12}, onzième et douzième côte. — Pas^{4}, apophyse articulaire supérieure de la quatrième vertèbre lombaire. — Pt^{4}, apophyse transverse de la quatrième vertèbre lombaire. — Ps^{3}, apophyse épineuse de la troisième vertèbre lombaire. — *cva*, ligament vertébral commun antérieur. — *cvr*, ligament rayonné. — *cvac*, ligament costo-vertébral accessoire. — *lc*, ligament lombo-costal.

(**) *cva*, ligament vertébral commun antérieur. — *cvr*, ligament rayonné.

gament vertébro-costal antérieur et du ligament transverso-costal postérieur.

Fig. 282.

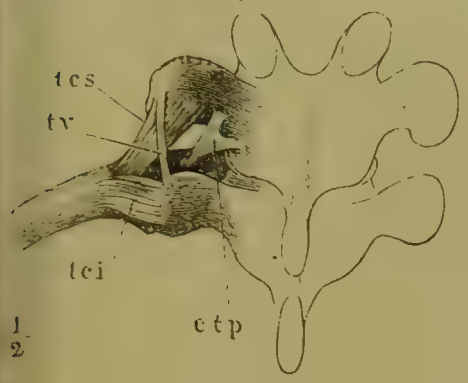

ace postérieure de deux vertèbres thoraciques et de la côte correspondante (*).

Fig. 283.

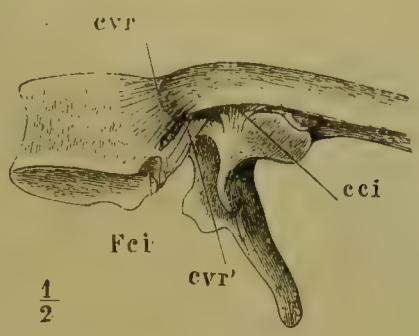

Face latérale gauche d'une vertèbre thoracique avec la côte correspondante, légèrement tournée en haut (**).

C. *Synoviales.* — Il existe, pour l'articulation des côtes avec les vertèbres, trois Synoviales.

Fig. 284.

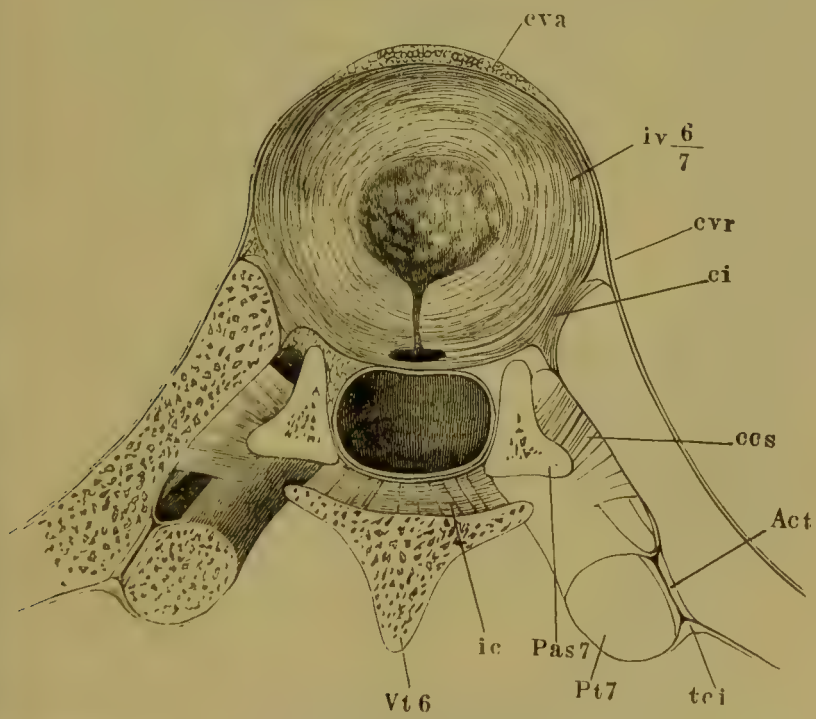

ection horizontale de la colonne vertébrale et des côtes au niveau du disque qui sépare la sixième et la septième vertèbre dorsale (***).

ynoviales, dont une pour l'articulation de la tubérosité de la côte avec le sommet

(*) *ctp, tcs,* faisceaux postérieurs du ligament transverso-costal supérieur. — *tci,* ligament transverso-costal postérieur. — *tv,* ligament inter-transversaire.

(**) *cvr,* ligament rayonné. — *cvr',* ligament costo-vertébral inférieur. — *cci,* ligament interosseux transverso-costal. — *Fci,* demi-facette costale inférieure.

(***) Vt^6, sixième vertèbre dorsale. — Pas^7, apophyse articulaire supérieure de la septième vertèbre dorsale. — Pt^7, apophyse transverse de la même vertèbre. — C^7, septième côte. — *Act,* articulation costo-transversaire. — $Ic^{6/7}$, disque intervertébral — *cva,* ligament vertébral commun antérieur. — *cvr,* ligament rayonné. — *ci,* ligament interosseux costo-vertébral. — *ccs,* ligament interosseux transverso-costal. — *tci,* ligament transverso-costal postérieur. — *ic,* ligament jaune.

de l'apophyse transverse, et deux petites pour les deux facettes de la tête que sépare le ligament interosseux vertébro-costal.

2° Caractères propres à quelques articulations costo-vertébrales.

Les articulations de la première, de la onzième et de la douzième côte présentent seules quelques particularités.

A. *Articulation costo-vertébrale de la première côte.* — La première côte offre à son extrémité postérieure une tête arrondie, reçue dans une cavité creusée sur la partie latérale du corps de la première vertèbre; cette articulation est donc une espèce d'énarthrose, quant à la disposition des surfaces articulaires; mais, au fond, c'est une arthrodie sphéroïdale. On ne voit pour elle ni ligament interosseux costo-vertébral, ni ligament transverso-costal supérieur; la synoviale est beaucoup plus lâche que dans les articulations correspondantes.

C'est une arthrodie sphéroïdale.

B. *Articulations costo-vertébrales de la onzième et de la douzième côte* (*fig.* 280). — Elles offrent le même caractère que celle de la première, en ce sens que la facette articulaire opposée à la côte est creusée sur une seule vertèbre. Il faut de plus remarquer, au sujet de ces articulations, que la tête de la côte est aplatie, ou du moins très-légèrement convexe et qu'il n'y a point de ligament interosseux costo-vertébral. Le ligament transverso-costal supérieur est beaucoup plus large et plus fort que dans les autres articulations. La onzième et la douzième côte étant dépourvues de tubérosité, et les apophyses transverses des vertèbres correspondantes n'étant qu'à l'état de vestige (1), il s'ensuit que l'articulation costo-transversaire n'existe pas ; toutefois on trouve un ligament interosseux transverso-costal. Tous ces ligaments sont beaucoup plus lâches que dans les autres articulations.

Ce sont des arthrodies planes très-lâches.

III. — ARTICULATIONS DES COTES AVEC LE STERNUM.

A. — **Articulations chondro-sternales.**

Ce sont des *arthrodies anguleuses*, au nombre de sept de chaque côté, formées par l'extrémité interne, anguleuse, des cartilages costaux, dont l'angle saillant est reçu dans l'angle rentrant que présentent les facettes latérales du sternum.

L'étendue de la cavité articulaire va en diminuant, d'une manière générale, depuis la première jusqu'à la septième côte, et ordinairement cette cavité n'existe plus entre les cartilages des deux dernières vraies côtes et le sternum, pour lesquels il y a continuité directe comme pour la première côte. Mais cette règle est sujette à des exceptions fréquentes.

Ligament rayonné antérieur.

Petits ligaments supérieur et inférieur.

Ligament rayonné postérieur.

Les *moyens d'union* sont : 1° un ligament *rayonné* ou *chondro-sternal antérieur* (*fig.* 286), ligament assez fort, qui s'entre-croise sur la ligne médiane avec le ligament correspondant du côté opposé, et se confond, soit avec le périoste, soit avec les insertions aponévrotiques des grands pectoraux, dans la couche aponévrotique très-épaisse qui revêt le sternum ; 2° deux petits *ligaments*, l'un *supérieur*, l'autre *inférieur*; 3° un *ligament rayonné* ou *chondro-sternal postérieur* (*fig.* 287), beaucoup moins fort que l'antérieur.

(1) Quelquefois cependant l'apophyse transverse de la onzième vertèbre dorsale est très-développée et s'articule avec la tubérosité de la onzième côte.

Pour *moyen de glissement*, une synoviale, qu'on n'admet que par analogie : voilà les caractères généraux de ces articulations.

La première, la deuxième, la sixième et la septième articulation chondro-sternale présentent quelques particularités.

Variétés dans l'union du premier cartilage avec le sternum.

1° Le *cartilage de la première côte* se continue le plus souvent sans interruption avec le sternum; quelquefois, mais rarement, il s'articule comme les cartilages des autres côtes. Chez un sujet qui a servi à mes leçons, la première côte était excessivement mobile, parce que son cartilage, au lieu de se continuer avec le sternum, côtoyait, par son bord supérieur, le bord latéral de cet os, auquel il était uni par des ligaments, et venait s'articuler par une extrémité étroite immédiatement au-dessus de la deuxième côte.

Variétés dans l'articulation chondro-sternale de la deuxième côte.

2° Le *deuxième cartilage* présente, à son extrémité interne, une disposition anguleuse beaucoup plus marquée que les autres : son angle saillant est reçu dans l'angle rentrant qui résulte de l'union des deux premières pièces du sternum (*fig.* 285). Lorsqu'il y a simple contiguïté entre ces deux pièces du sternum, la deuxième côte est très-mobile; lorsqu'il y a continuité, cette deuxième côte est à peine mobile. J'ai même rencontré un cas dans lequel le cartilage de la deuxième côte se continuait avec le cartilage d'union interposé entre la première et la deuxième pièce du sternum, absolument comme cela a lieu pour le cartilage de la première côte. Dans un autre cas, la continuité n'était pas complète; la moitié supérieure du cartilage était continue, et la moitié inférieure, contiguë ou articulaire. Quelquefois un ligament interosseux va de l'angle rentrant du sternum à l'angle saillant du cartilage : en sorte qu'il existe alors pour cette articulation deux synoviales. D'ailleurs, la synoviale unique qui existe habituellement, est beaucoup plus prononcée que dans les autres articulations chondro-sternales. Mais la particularité la plus remarquable de cette articulation, c'est la connexion qu'elle présente avec l'articulation entre la première et la deuxième pièce du sternum, quand cette dernière articulation existe.

Fig. 285.

Section verticale et transversale du sternum et des cartilages costaux (*).

Ligament chondro-xiphoïdien

3° Les articulations *du sixième et du septième cartilage costal* avec le sternum, indépendamment des ligaments antérieurs, présentent un ligament *chondro-xiphoïdien* plus ou moins fort (*cr*, *fig.* 286), qui va s'entre-croiser avec le ligament

* C 1, C 6, C 7, première, sixième et septième côte. — *, articulation de deux cartilages costaux.

du côté opposé, au-devant de l'appendice xiphoïde et de l'extrémité inférieure du sternum. Quelquefois ce ligament n'existe que pour le septième cartilage;

Fig. 286.

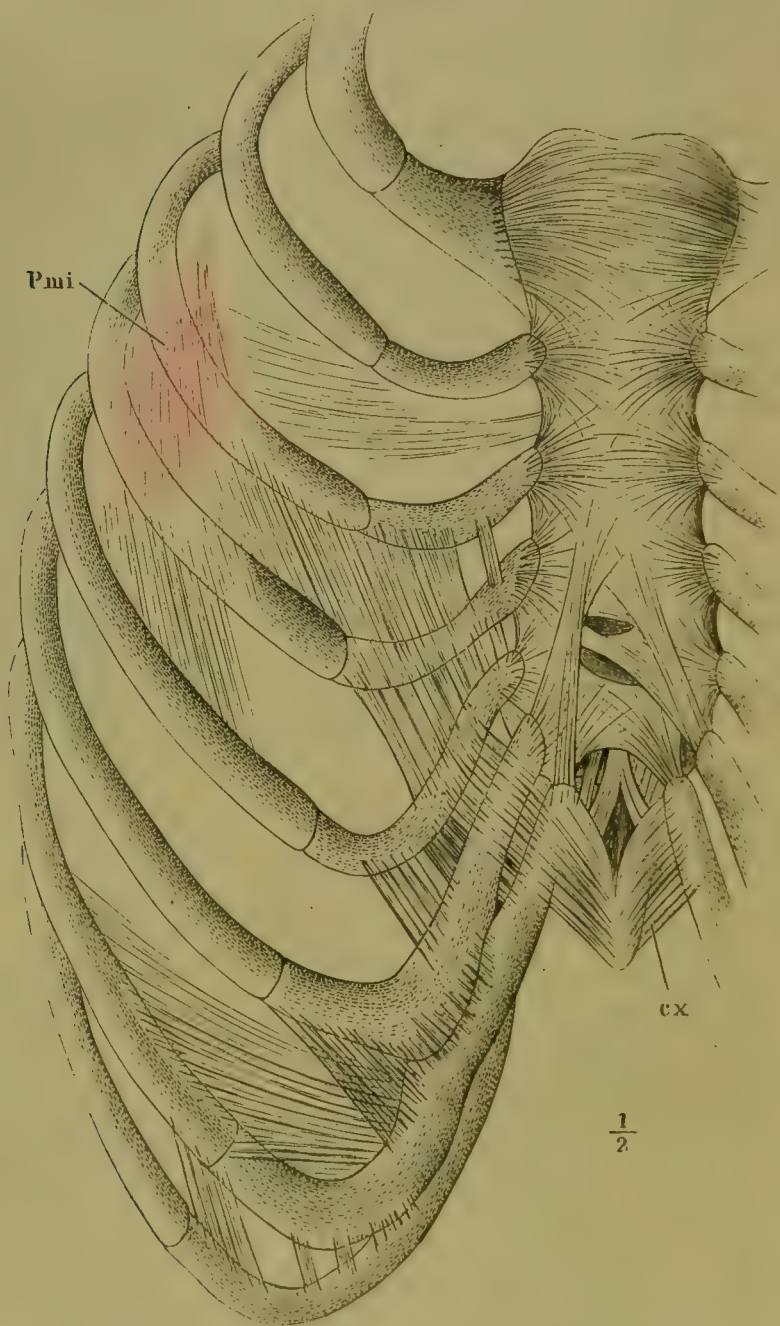

Face antérieure du sternum et des côtes avec leurs ligaments (*).

il est destiné non-seulement à fortifier les articulations chondro-sternales, mais encore à maintenir dans sa position l'appendice xiphoïde.

(*) *cx*, ligament chondro-xiphoïdien. — *Pmi*, muscle petit pectoral.

B. — **Articulations chondro-costales.**

L'union des cartilages avec les côtes est une articulation immobile ou synarthrose ; l'extrémité antérieure de la côte est creusée pour recevoir l'extrémité

Ce sont des synarthroses.

Fig. 287.

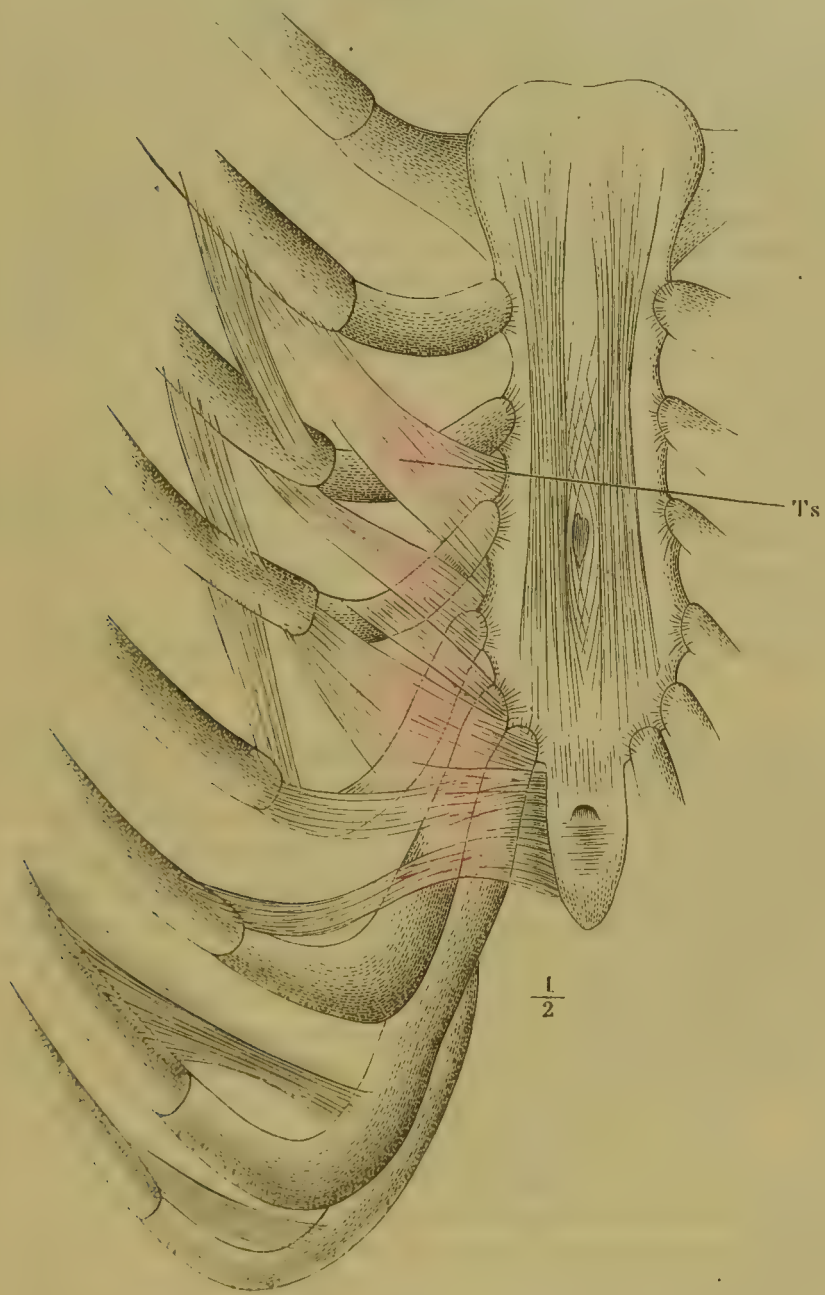

Face postérieure du sternum et des côtes, avec leurs ligaments (*).

externe du cartilage : il n'existe pas de ligament. Le périoste est le seul moyen d'union du cartilage costal et de la côte, comme pour les articulations des os du crâne.

(*) Ts, muscle triangulaire du sternum.

C. — Articulations des cartilages costaux entre eux.

Articulation des cartilages costaux entre eux.

Apophyses cartilagineuses.

Ligaments synoviaux.

Les cartilages costaux des cinq premières côtes ne s'articulent point entre eux, à moins qu'on ne veuille considérer comme moyens d'union les lames aponévrotiques, quelquefois très fortes, qui font suite aux muscles intercostaux externes et qui occupent toute la longueur de ces cartilages (*fig.* 286). Le sixième, le septième et le huitième cartilage, souvent le cinquième, quelquefois aussi le neuvième, présentent de véritables articulations (*fig.* 285) : des apophyses cartilagineuses naissent des bords voisins et viennent au contact; quelquefois il y a deux facettes articulaires entre le sixième et le septième cartilage. Des fibres verticales, réunies en faisceaux pour constituer deux ligaments, l'un *antérieur*, plus épais, l'autre *postérieur*, plus mince : tels sont les moyens d'union. Une synoviale, beaucoup plus distincte que celle des articulations chondro-sternales, tel est le moyen de glissement. Le septième, le huitième, le neuvième et le dixième cartilage ne présentent pas toujours des facettes articulaires, mais sont simplement unis par des ligaments verticaux.

IV. — MÉCANISME DU THORAX.

Le thorax remplissant le double usage de protéger les organes qu'il renferme et de concourir, par ses mouvements, aux phénomènes de la respiration, son mécanisme doit être examiné sous ce double rapport.

A. — Du thorax considéré au point de vue de la protection des organes thoraciques.

Tel est l'agencement des diverses pièces qui le constituent, que le thorax résiste bien plus efficacement aux violences extérieures que s'il n'était composé que d'une seule pièce et s'il formait, comme le crâne, une boîte complétement osseuse. Les instruments piquants seuls peuvent pénétrer dans les intervalles entre les différentes pièces dont il se compose. Comme moyens de protection des viscères thoraciques, nous devons encore noter les extrémités supérieures : la clavicule garantit le sommet en avant, l'omoplate le plan postérieur, le bras le plan latéral, l'avant-bras demi-fléchi le plan antérieur.

Mécanisme de la résistance aux violences dans le sens antéro-postérieur.

L'élasticité des côtes est favorable à la solidité.

1° Voici par quel mécanisme le thorax résiste aux pressions ou aux percussions violentes dirigées d'avant en arrière : le sternum est soutenu par les quatorze vraies côtes, qui, comme autant d'arcs-boutants, opposent leurs résistances réunies aux causes de déplacement ou de fracture. Aussi est-il excessivement rare de voir le sternum enfoncé et la fracture simultanée de toutes les côtes qui le soutiennent, quelque violent qu'ait été le choc. L'élasticité des cartilages et des côtes non moins que la multiplicité des articulations que présente le thorax, est une circonstance favorable à la solidité ; car elle atténue l'intensité des chocs extérieurs, en absorbant une partie de la quantité de mouvement. Cependant, j'ai vu un cas de chute sur le sternum qui eut pour résultat la fracture de toutes les côtes sternales, de telle sorte qu'on eût dit d'une section de la paroi thoracique antérieure, faite pour une préparation anatomique. La circonstance de la présence ou de l'absence d'une articulation entre la première et la deuxième pièce du sternum doit être prise en grande considération dans

l'appréciation du mécanisme de la résistance du sternum aux pressions ou percussions dirigées contre cet os.

Nous devons aussi faire remarquer que la flexibilité des côtes et de leurs cartilages permettant une forte dépression sans fracture du sternum, on s'explique la possibilité de contusions et même de déchirures du cœur, des poumons et des gros vaisseaux, sans fracture des os du thorax. Du reste, une circonstance qui fait varier considérablement le degré de résistance de la paroi antérieure du thorax, c'est l'état de relâchement ou de contraction des muscles, qui doivent être considérés comme des arcs-boutants actifs et contractiles de la voûte dont le sternum est la clef.

La flexibilité des côtes explique la lésion des viscères sans fracture.

2° Dans les cas de pression ou de percussion latérale, le thorax résiste à la manière d'une voûte dont le cintre est représenté par la convexité des douze côtes, et dont les piliers sont le sternum, en avant, les vertèbres, en arrière. Les chocs extérieurs ne pouvant porter simultanément sur toute l'étendue des parois latérales, tandis qu'en avant, les pressions ou les percussions portent à la fois sur toute l'étendue du sternum, soutenu par quatorze supports, il en résulte que latéralement les côtes n'offrent qu'une résistance isolée et se fracturent bien plus facilement que lorsque le choc est dirigé d'avant en arrière. Du reste, dans les pressions latérales, de même que dans les pressions antéro-postérieures, quand les muscles élévateurs des côtes sont contractés, la résistance de ces os est beaucoup plus considérable ; aussi voit-on des individus supporter dans cette circonstance des poids énormes, qui, dans l'état de relâchement des muscles, détermineraient probablement la fracture des côtes.

Résistance dans le cas de violences qui s'exercent latéralement.

Influence de la contraction des muscles élévateurs des côtes sur la résistance.

Tout ce qui a été dit du mode de résistance des côtes, ne s'applique nullement aux côtes asternales, qui, n'étant point fixées au sternum, se dépriment vers la cavité abdominale avec une très-grande facilité.

B. — **Du thorax considéré au point de vue de la mobilité.**

Le thorax devait, non-seulement servir d'organe protecteur à certains organes, mais encore coopérer activement à la respiration, en se dilatant et se resserrant alternativement. Or, il est dans le thorax une région consacrée exclusivement à la protection ; elle est formée, en avant, par le sternum, en arrière par la colonne vertébrale ; aussi le cœur et les gros vaisseaux, l'œsophage, la trachée, etc., qui répondent à cette région, sont-ils dans la cavité thoracique comme dans une boîte complétement osseuse. Le mécanisme de la deuxième partie, consacrée à la mobilité, est, suivant la comparaison aussi ingénieuse que vraie de Mayow, celui d'un soufflet, qui aspire l'air lorsque ses parois s'écartent, et qui l'expulse lorsqu'elles se rapprochent de nouveau.

Partie de la cage thoracique exclusivement consacrée à la protection.

Partie consacrée à la mobilité.

Les mouvements d'ensemble du thorax consistent en effet, dans une dilatation et un resserrement alternatifs : or, ces mouvements sont le résultat composé des mouvements qui se passent 1° dans les articulations vertébro-costales, 2° dans les articulations chondro-sternales, 3° dans les articulations des cartilages entre eux. Ce n'est qu'après avoir ainsi analysé ces mouvements partiels que nous pourrons exposer 4° les mouvements de totalité de chaque côte et 5° les mouvements d'ensemble du thorax.

Les mouvements d'ensemble du thorax consistent dans une dilatation et un resserrement alternatifs.

Analyse des mouvements partiels des côtes.

1° *Mouvements des articulations vertébro-costales* — Ces articulations ne permettent que des glissements très-limités. Dans ses mouvements, chaque côte représente un levier qui se meut sur le point d'appui fourni par la colonne vertébrale. Elle

Chaque côte représente un levier.

peut décrire des mouvements *a.* d'élévation, *b.* d'abaissement ; *c.* elle peut être portée en dedans ; *d.* elle peut être portée en dehors ; *e.* elle décrit des mouvements de torsion ou de rotation autour de la corde qui sous-tend l'arc costal.

Ces divers mouvements, très-obscurs au voisinage de l'articulation, sont d'autant plus prononcés qu'on les étudie à une plus grande distance de l'extrémité postérieure de la côte. Du reste, telle est la solidité des moyens d'union entre les vertèbres et les côtes que la luxation de ces dernières n'est pas possible, et que les causes qui tendraient à la produire, auraient pour effet la fracture du col de ces os.

Inégale répartition du mouvement. La onzième et la douzième côte sont les plus mobiles.

Il n'est aucune côte qui ne jouisse à la fois de tous ces mouvements ; mais, inégalement répartis entre les diverses côtes, ces mouvements doivent être examinés comparativement dans la série des articulations vertébro-costales. La onzième et la douzième côte sont celles qui présentent les mouvements les plus étendus ; elles doivent cette mobilité 1° à ce qu'elles s'articulent à peine avec les apophyses transverses, lesquelles sont à l'état de vestige ; 2° à ce que leurs moyens d'union sont très-lâches ; 3° à ce que leurs surfaces articulaires sont presque planes. Je dois faire remarquer l'étendue des mouvements en dedans et en dehors dont ces côtes sont susceptibles, mouvements que nous retrouverons, mais moins prononcés, dans la huitième, la neuvième et la dixième côte, et qui sont presque nuls dans les sept premières.

Pourquoi la première côte n'est pas la plus mobile.

La première côte présente, dans la configuration de sa tête, des conditions particulièrement favorables à la mobilité ; ce qui a sans doute suggéré l'idée que cette côte est la plus mobile de toutes. Mais l'articulation de sa tubérosité avec l'apophyse transverse de la première vertèbre dorsale, le défaut de laxité des ligaments expliquent assez pourquoi cette côte n'occupe pas le premier rang sous le rapport de la mobilité.

Les mouvements qui se passent dans les articulations vertébro-costales de la deuxième à la septième côte, ne présentent pas des différences assez tranchées pour que nous devions en faire une mention spéciale.

2° *Mouvements des articulations chondro-sternales.* — Ces articulations ne permettent que des mouvements de glissement bien plus limités encore que ceux des articulations précédentes. L'extrémité antérieure de la première côte, ou plutôt le cartilage qui lui fait suite, est de tous le moins mobile ; le plus souvent même il est complétement immobile, à raison de sa continuité avec le sternum, ce qui neutralise les conditions de mobilité que présente l'extrémité postérieure.

Immobilité presque complète de l'extrémité antérieure de la première côte.

Celles des côtes qui offrent le plus de mobilité, sont la onzième et la douzième, dont l'extrémité antérieure se perd dans les parois de l'abdomen. La mobilité des côtes en avant va en décroissant de la partie inférieure vers la partie supérieure du thorax. Il y a cependant une exception pour la deuxième côte, dont la mobilité est due, en grande partie, à l'existence de deux synoviales très-distinctes dans l'articulation chondro-sternale de cette côte. Je dois rappeler ici que la mobilité de ce cartilage est très-variable et subordonnée, d'une part, à la présence ou à l'absence d'une articulation entre la première et la deuxième pièce du sternum, d'une autre part, au mode d'articulation plus ou moins mobile de ces deux pièces.

La mobilité des côtes en avant va en diminuant de bas en haut.

3° *Mouvements des cartilages costaux les uns sur les autres.* — Les cartilages de la dixième, de la neuvième, de la huitième, de la septième, de la sixième, et quelquefois de la cinquième côte, sont les seuls qui s'articulent entre eux ; ils glissent les uns sur les autres, et ce mouvement de glissement est proportionnel à la

laxité des ligaments. Il suit de là que les côtes que je viens de nommer, se meuvent toujours simultanément, en même temps qu'elles exécutent les unes sur les autres de légers mouvements de glissement; tandis que les côtes supérieures sont indépendantes dans leurs mouvements. Toutefois, cette indépendance n'est pas aussi grande qu'on pourrait le croire au premier abord, à cause de l'aponévrose interosseuse, des muscles interosseux et du ligament transverso-costal supérieur, qui, très-étroit en haut, se présente en bas sous la forme d'une grande lame aponévrotique resplendissante.

Les dernières côtes se meuvent toujours simultanément.

Indépendance des côtes supérieures.

Il résulte de ce parallèle : *a.* que, de toutes les côtes, les plus mobiles sont la douzième et la onzième, qui, indépendamment des mouvements d'élévation et d'abaissement, jouissent au plus haut degré des mouvements de projection en dedans et en dehors; *b.* que la première côte est la moins mobile de toutes; *c.* que les côtes supérieures peuvent se mouvoir isolément; *d.* que les côtes inférieures se meuvent en masse.

4° *Mouvements de totalité des côtes.* — Actuellement que nous connaissons tous les éléments dont se compose le mouvement des côtes, il nous sera facile de comprendre le jeu de chacun de ces os pris isolément et le jeu de l'ensemble du thorax. Or, les mouvements de chaque côte en particulier sont le résultat composé des mouvements qui se passent dans leurs articulations vertébrales et sternales et de ceux qui résultent de la flexibilité et de l'élasticité des arcs costaux.

Pour réduire la question à ses plus simples éléments, supposons d'abord que les côtes soient des leviers inflexibles et rectilignes : *a.* par le seul fait de leur obliquité sur l'axe vertical représenté par la colonne vertébrale, le premier effet de l'élévation des côtes sera l'agrandissement des espaces intercostaux. Car on démontre en géométrie que deux lignes parallèles entre elles et obliques par rapport à une troisième s'écartent l'une de l'autre lorsque, d'obliques, elles se rapprochent de la direction perpendiculaire à cette autre ligne. De l'agrandissement des espaces intercostaux résulte une augmentation de hauteur de la cavité pectorale.

Effet de l'élévation des côtes.

Agrandissement des espaces intercostaux.

Agrandissement du diamètre antéro-postérieur du thorax.

b. Un second effet de l'élévation de ce levier oblique est le mouvement de projection en avant de l'extrémité antérieure de la côte, mouvement qui sera d'autant plus considérable que le levier est plus long ; d'où résulte l'agrandissement du diamètre antéro-postérieur du thorax.

c. Mais les côtes représentent des arcs de cercle dont le plan, pendant l'expiration, forme avec le plan médian antéro-postérieur un angle aigu ouvert en bas. Or, en même temps que les côtes s'élèvent dans l'inspiration, le plan de l'arc qu'elles représentent, se redresse et tend à devenir perpendiculaire au plan médian ; en d'autres termes, la côte exécute un mouvement de rotation autour d'une ligne tirée de l'articulation vertébro-costale à l'articulation chondro-sternale. Ce mouvement de rotation a pour effet d'agrandir le diamètre transversal de la poitrine, puisque, à mesure qu'il s'exécute, la distance entre un point quelconque de la côte et le plan médian devient plus considérable (1). L'élévation des côtes a donc aussi pour résultat l'accroissement des diamètres transverses du thorax.

Agrandissement du diamètre transverse.

(1) Borelli, t. II, p. 177. Si les extrémités A et C d'un arc ABC sont fixées sur un plan P, sur lequel cet arc est incliné, l'espace intercepté entre cet arc et le plan augmentera à mesure que l'arc se rapprochera de la perpendiculaire.

Conséquences de la différence du périmètre des côtes.

d. Les arcs costaux n'appartiennent pas tous à la même courbe : chaque côte a sa courbure propre. Or, on prouve que plus est petit le rayon du cercle auquel appartient la côte, plus sera considérable le mouvement de projection en dehors produit par l'élévation de la côte.

Cause de la différence du mouvement d'excentricité dans les diverses côtes.

e. Enfin, dans quelques côtes, l'arc que décrit le bord supérieur appartenant à un cercle d'un diamètre moindre que le cercle auquel appartient l'arc décrit par le bord inférieur, le mouvement de projection en dehors est proportionnellement plus considérable que dans les autres côtes; on peut vérifier cette assertion expérimentalement en faisant exécuter à la deuxième côte des mouvements d'élévation et d'abaissement. Or, plus la disproportion sera grande entre la courbe du bord supérieur et la courbe du bord inférieur, plus aussi la projection en dehors sera marquée. C'est pour cette raison que l'élévation de la deuxième et de la troisième côte, courbées à la fois suivant leurs faces et suivant leurs bords, a pour résultat une augmentation si remarquable de la capacité thoracique. D'après les mesures établies par Haller, la deuxième côte est celle qui s'élève le plus dans l'inspiration; et si l'on peut révoquer en doute son élévation plus grande, on ne saurait douter que son mouvement excentrique ne soit plus considérable que celui des autres côtes.

Ainsi, le mouvement des côtes ne se passe pas seulement dans leurs articulations antérieures et postérieures; il se passe encore dans la continuité des côtes, et surtout dans celle de leurs cartilages, qui tendent à s'infléchir en haut par le mouvement d'élévation, à se porter en avant par la projection de la côte dans ce sens, à se tordre par la projection en dehors : il résulte de tout cela un mouvement d'ascension et d'excentricité très-compliqué et sur lequel on ne saurait trop appeler toute l'attention des physiologistes.

3° *Mouvements de totalité du thorax.* — Les mouvements de totalité du thorax, conséquence de tous les mouvements partiels qui viennent d'être étudiés, sont : *a.* un *mouvement de dilatation*, qui répond à l'inspiration; *b.* un *mouvement de resserrement*, qui répond à l'expiration.

La dilatation du thorax est une conséquence de l'élévation des côtes.

Antagonisme entre la partie supérieure et la partie inférieure du thorax.

a. La *dilatation* du thorax est le résultat du mouvement d'élévation des côtes. Par ce mouvement, l'extrémité antérieure des côtes étant portée en avant, le diamètre antéro-postérieur du thorax est agrandi; la convexité de la côte est portée en dehors, et par conséquent le diamètre transverse est augmenté. Il y a, entre la partie inférieure et la partie supérieure du thorax, une sorte d'antagonisme relativement au sens dans lequel se fait spécialement l'agrandissement du thorax : au niveau de la partie supérieure, c'est suivant le diamètre transverse qu'a surtout lieu cet agrandissement; au niveau des dernières côtes, c'est suivant le diamètre antéro-postérieur. Le point le plus mobile des côtes supérieures est le milieu de l'arc costal; le point le plus mobile des côtes inférieures se trouve à la réunion des côtes et des cartilages. Mais les deux colonnes auxquelles se fixent les extrémités des côtes ne sont pas également immobiles; si l'extrémité postérieure est fixe, l'extrémité antérieure est amovible. Cette circonstance ne s'oppose point à ce que l'agrandissement transversal ait lieu par l'effet de l'élévation des arcs costaux, mais il en résulte une nouvelle condition dans le problème, savoir : l'élévation de la colonne antérieure, c'est-à-dire du sternum. Tout le temps que le mouvement d'élévation des côtes est borné aux articulations et à une mise en jeu légère de la flexibilité de ces os et de leurs cartilages, le sternum ne participe pas à ces mouvements; mais quand ce mouvement d'élévation dépasse une certaine mesure, lorsque toutes les

puissances inspiratrices sont en activité, lorsqu'il y a un mouvement d'élévation en masse du thorax, mouvement qui n'a pas été assez distingué du mouvement partiel, alors le sternum est porté en haut avec toutes les côtes soulevées, les deux premières côtes, que nous avons représentées comme les arcs-boutants essentiels du sternum, sont elles-mêmes soulevées, et comme ce soulèvement doit être le même que celui de toutes les autres côtes, il est proportionnellement plus considérable.

Élévation du sternum.

Dans ce mouvement d'ascension, le sternum éprouve un *mouvement de bascule*, si, en s'exprimant ainsi, on veut dire que le sternum s'éloigne de la colonne vertébrale d'une quantité plus considérable en bas qu'en haut. Si on place le thorax entre deux plans parallèles, et qu'on exécute un mouvement forcé d'inspiration, on éprouve à la partie inférieure une pression qui semble dénoter un mouvement de projection en avant de cette partie inférieure. En effet, l'extrémité inférieure du sternum, se trouvant fixée à un levier plus long, se projette en avant d'une quantité plus considérable.

Le sternum exécute un léger mouvement de bascule.

Par l'élévation des côtes, le thorax s'agrandit, et la dilatation a lieu et dans le sens transversal et d'avant en arrière. L'agrandissement du thorax dans le sens vertical est produit surtout par la contraction du diaphragme, dont nous parlerons plus tard.

Agrandissement du thorax dans le sens vertical.

b. Occupons-nous maintenant du *resserrement* du thorax. Ce resserrement se fait par l'abaissement des côtes. Dans un premier degré, le resserrement est passif, parce qu'il résulte de l'élasticité des cartilages, qui, cessant d'être maintenus dans l'état de torsion, vu le relâchement des muscles élévateurs, réagissent et ramènent la côte dans sa position primitive ; en sorte que, suivant l'ingénieuse remarque de Haller, la côte et le cartilage sont alternativement la cause de leurs mouvements respectifs. Il est à remarquer que le mouvement d'abaissement est beaucoup plus limité que le mouvement d'élévation, et je suis fondé à regarder le ligament transverso-costal supérieur comme destiné à imposer des limites particulières à cet abaissement, pendant lequel les espaces intercostaux se resserrent. Nous devons regarder comme un puissant auxiliaire de l'abaissement et du resserrement du thorax le mouvement de projection en dedans qu'exécutent surtout les cinq dernières côtes, lesquelles sont en quelque sorte solidaires : ce mouvement de projection en dedans est en opposition avec la dilatation transversale ou mouvement de projection en dehors qui a surtout lieu à la partie supérieure, ainsi que nous l'avons vu, ainsi que le prouve tous les jours l'usage des corsets. Plus tard, nous verrons que les grandes puissances inspiratrices ou d'élévation occupent la partie supérieure du thorax, de même que les grandes puissances expiratrices en occupent la partie inférieure. Enfin, dans le degré le plus considérable du resserrement, à l'élévation en masse du thorax correspond un abaissement en masse, et cet abaissement des côtes est effectué directement par des muscles qui portent le nom d'*expirateurs*.

Mécanisme du resserrement du thorax.

Le ligament transverso-costal supérieur impose des limites à l'abaissement.

Mouvement de projection en dedans des côtes inférieures

Abaissement en masse du thorax.

SECTION IV. — ARTICULATIONS DES MEMBRES THORACIQUES.

§ 1. — ARTICULATIONS DE L'ÉPAULE.

La clavicule s'articule par son extrémité externe avec l'omoplate, par son extrémité interne avec le sternum et la première côte. De là, deux ordres d'articulations : 1° les articulations intrinsèques de l'épaule, ou articulations acro-

mio et coraco-claviculaires ; 2° les articulations extrinsèques, ou articulations sterno- et costo-claviculaires.

I. — ARTICULATIONS DE L'EXTRÉMITÉ EXTERNE DE LA CLAVICULE.

Articulations acromio- et coraco-claviculaires.

L'extrémité externe de la clavicule s'articule : 1° avec l'acromion par son extrémité externe : *articulation acromio-claviculaire* ; 2° avec l'apophyse coracoïde par sa face inférieure : *articulation coraco-claviculaire.*

Préparation. — Enlever la peau, le tissu cellulaire et les muscles qui entourent ces articulations ; séparer l'acromion de l'épine de l'omoplate ; enlever successivement les diverses couches du ligament acromio-claviculaire supérieur, afin de bien juger de son épaisseur.

Faire à l'articulation acromio-claviculaire une coupe verticale, dirigée transversalement, pour apprécier l'épaisseur des ligaments et des cartilages articulaires.

1° Articulation acromio-claviculaire.

Cette articulation est une arthrodie.

Cette articulation est une arthrodie très-lâche.

A. *Facettes articulaires.* — La clavicule et l'acromion s'opposent une facette plane, ou légèrement concave ou convexe, elliptique, à grand diamètre dirigé d'avant en arrière. La facette claviculaire regarde un peu obliquement en bas et en dehors, la facette acromiale regarde un peu obliquement en haut et en dedans. L'étendue des surfaces articulaires présente de nombreuses variétés individuelles, qui dépendent du degré d'exercice auquel cette articulation a été soumise (1).

Fig. 288.

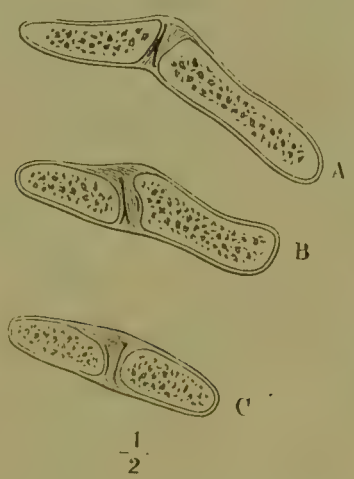

Sections transversales de différentes articulations acromio-claviculaires (*).

Fibro-cartilage interarticulaire.

B. *Moyens d'union et de glissement.* 1° *Fibro cartilage interarticulaire.* — Ce fibro-cartilage, qui a été signalé par Weitbrecht, ne se rencontre pas constamment, et quand il existe, il n'occupe souvent que la moitié inférieure de l'articulation (voir *fig.* 288).

Capsule orbiculaire.

Épaisseur de la moitié supérieure de ce ligament.

2° *Une sorte de capsule orbiculaire,* très-épaisse en haut et en arrière, très-mince inférieurement, unit la clavicule à l'acromion. La moitié supérieure de ce ligament orbiculaire est composée de faisceaux distincts (A*ac*, *fig.* 289), beaucoup plus longs en arrière qu'en avant, et fortifiés par quelques fibres appartenant aux insertions aponévrotiques du muscle trapèze. Du reste, ce ligament ne naît pas, en haut, du bord même des facettes articulaires, mais bien de

(*) A, le fibro-cartilage interarticulaire n'occupe que la portion inférieure de l'articulation, sous la forme d'une languette triangulaire. — B, il est complet ; mais, du côté de la clavicule, il n'est séparé de l'extrémité articulaire qu'à la partie centrale. — C, fibro-cartilage interarticulaire complet, séparant deux cavités synoviales distinctes.

(1) Chez les individus qui ont beaucoup exercé leurs membres thoraciques, ces facettes sont deux ou trois fois plus considérables que de coutume, rugueuses, inégalement encroûtées de fibro-cartilage et unies entre elles par des ligaments très-lâches et très-épais.

a face supérieure de l'acromion et des inégalités qui s'y trouvent, et de la face supérieure de l'extrémité externe de la clavicule. Il est composé de plusieurs couches superposées, qui sont d'autant plus courtes qu'elles sont situées plus profondément.

3° La *synoviale* est très-simple dans sa disposition et soulevée à sa partie inférieure par du tissu adipeux. Synoviale.

2° Articulation coraco-claviculaire.

On ne saurait méconnaître une articulation dans la contiguïté de deux surfaces susceptibles de glisser l'une sur l'autre, dont l'une, la surface coracoïdienne, est presque toujours revêtue d'un cartilage et tapissée d'une synoviale, et dont l'autre, la surface claviculaire, présente quelquefois une apophyse considérable, destinée à cette articulation. La clavicule et l'apophyse coracoïde sont vraiment articulées.

Fig. 289.

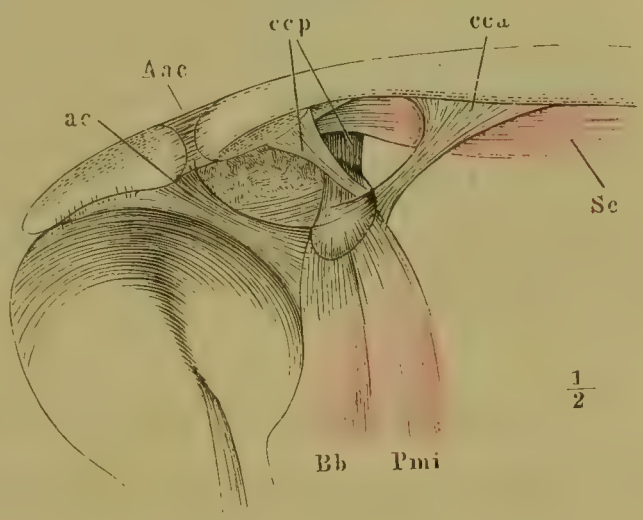

Face antérieure des articulations de l'omoplate avec la clavicule et l'humérus (*).

Les *moyens d'union* de cette articulation (*fig.* 289) sont deux ligaments, ou plutôt deux gros faisceaux ligamenteux distincts, l'un postérieur, l'autre antérieur : ce sont les ligaments *coraco-claviculaires*.

1° Le *ligament postérieur* (*ccp*), nommé aussi *conoïde* ou *rayonné*, est triangulaire et dirigé verticalement ; né de la base de l'apophyse coracoïde, à laquelle il s'insère par une extrémité étroite, se porte, en rayonnant, à une série de tubercules que présente le bord postérieur de la clavicule, près de son extrémité externe. Ligament postérieur et vertical.

2° Le *ligament antérieur* (*cca*, ligament trapézoïde de Boyer) naît du bord interne de l'apophyse coracoïde, dans toute l'étendue de la saillie raboteuse qu'on remarque à la base de cette apophyse ; de là il se porte très-obliquement à la crête que présente la face inférieure de la clavicule, près de l'extrémité externe de l'os. Ligament antérieur et oblique.

Les deux ligaments coraco-claviculaires sont continus et ne se distinguent que par la direction de leurs fibres.

On peut encore, à la rigueur, ranger parmi les moyens d'union de cette articulation une lame aponévrotique, à laquelle on attache beaucoup d'importance en anatomie chirurgicale, et qui est connue sous le nom d'*aponévrose costo-claviculaire*. Cette aponévrose, qu'on peut sentir facilement, même à travers le grand pectoral, chez les individus très-maigres, s'étend du bord interne de l'apophyse coracoïde à la face inférieure de la clavicule. Elle convertit en canal la gouttière du muscle sous-clavier. Aponévrose costo-claviculaire.

(*) *Aac*, articulation acromio-claviculaire. — *ac*, ligament acromio-coracoïdien. — *ccp*, ligament coraco-claviculaire postérieur. — *cca*, ligament coraco-claviculaire antérieur. — *Sc*, muscle sous-clavier. — *Pmi*, muscle petit pectoral. — *Bb*, court chef du biceps.

3° Mécanisme des articulations acromio- et coraco-claviculaires.

Mouvement de rotation de l'omoplate sur son axe.

Les articulations acromio-claviculaire et coraco-claviculaire exécutent des mouvements de glissement très-prononcés. En outre, l'omoplate exécute sur la clavicule des mouvements de rotation assez étendus en avant et en arrière. Pour avoir une bonne idée de ces mouvements et de leur mécanisme, il faut, sur une épaule dont les os sont maintenus en place par leurs ligaments, imprimer à l'omoplate des mouvements de rotation, soit en avant, soit en arrière. On voit alors que, dans ces mouvements, l'omoplate tourne autour d'un axe fictif qui traverserait sa partie moyenne, et qu'elle exécute un véritable mouvement de sonnette. La laxité de la moitié postérieure du ligament orbiculaire, celle des ligaments coraco-claviculaires permettent ce mouvement de rotation. Des deux ligaments coraco-claviculaires, dont nous avons fait remarquer la direction opposée, l'un impose des limites au mouvement de rotation en avant, l'autre au mouvement de rotation en arrière. Quelque étendus que soient ces mouvements, jamais le déplacement n'a lieu dans leur exercice ; ce n'est que dans les chutes sur le moignon de l'épaule que la quantité de mouvement peut être suffisante pour opérer la luxation, qui, pour être complète, suppose la déchirure préalable des ligaments coraco-claviculaires. Mais des déplacements incomplets peuvent très-bien s'effectuer sans rupture des ligaments coraco-claviculaires.

Les ligaments coraco-claviculaires limitent les mouvements de rotation.

II. — ARTICULATIONS DE L'EXTRÉMITÉ INTERNE DE LA CLAVICULE.

L'articulation de l'extrémité interne de la clavicule se compose : 1° de l'articulation sterno-claviculaire ; 2° de l'articulation costo-claviculaire.

Préparation. — Scier verticalement les clavicules à leur partie moyenne, et les deux premières côtes dans le point correspondant ; réunir sur le sternum les deux traits de scie par une coupe horizontale. Pour voir l'intérieur de l'articulation sterno-claviculaire, ouvrir sa capsule fibreuse à la partie supérieure, en longeant le sternum, ou bien faire à cette articulation une coupe horizontale qui la divise en deux parties égales, l'une supérieure, l'autre inférieure.

Pour l'articulation costo-claviculaire, ouvrir la synoviale en arrière.

1° Articulation sterno-claviculaire.

L'articulation sterno-claviculaire appartient au genre des articulations par *emboîtement réciproque*.

Surfaces articulaires. Sternale.

A. *Surfaces articulaires.* — 1° *Du côté du sternum* : surface oblongue, à grand axe dirigé de haut en bas et de dedans en dehors, concave dans le même sens, convexe dans le sens antéro-postérieur ; regardant obliquement en haut et en dehors, et située sur le côté de l'échancrure supérieure du sternum.

Claviculaire.

2° *Du côté de la clavicule* : facette oblongue d'avant en arrière, légèrement concave dans le même sens et convexe transversalement.

Emboîtement réciproque.

Il résulte de la configuration respective des surfaces articulaires qu'il y a *emboîtement réciproque*, et que le plus petit diamètre de l'une répond au plus grand diamètre de l'autre ; de telle sorte que l'extrémité de la clavicule déborde

avant et en arrière la facette du sternum, de même que la facette sternale déborde en dedans et en dehors la facette claviculaire (1).

L'une et l'autre surface sont revêtues d'une *couche fibreuse* très-dense, renfermant quelques rares éléments *élastiques* et des *cellules de cartilage*, dont le nombre et la forme sont sujets à de grandes variations.

3° *Fibro-cartilage interarticulaire.* — Entre les surfaces articulaires existe une lame fibro-cartilagineuse, qui se moule sur elles et qui divise la cavité articulaire en deux cavités parfaitement distinctes. Très-épaisse, surtout à sa circonférence, cette lame est quelquefois percée d'un trou à son centre (2). Le fibro-cartilage de l'articulation sterno-claviculaire est si intimement uni, dans tout son pourtour, au ligament orbiculaire qu'il est impossible de l'en séparer; il est adhérent, en bas, au cartilage de la première côte, en haut et en arrière, à la clavicule (*fig.* 290). Fibro-cartilage interarticulaire.

Fig. 290.

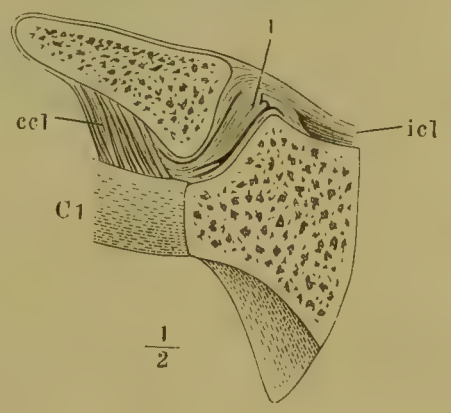

Section transversale de l'articulation sterno-claviculaire (*).

B. *Moyens d'union.* 1° *Ligament orbiculaire.* — On peut donner ce nom à la capsule fibreuse qui circonscrit en tous sens l'articulation sterno-claviculaire (*fig.* 291). Les fibres qui la composent, ont été considérées comme formant deux faisceaux distincts, désignés sous les noms de *ligament antérieur* et de *ligament postérieur*; mais il est impossible d'établir entre eux une ligne de démarcation. Du pourtour de la facette articulaire de la clavicule, partent des fibres qui vont se rendre obliquement de haut en bas et de dehors en dedans au pourtour de la facette articulaire du sternum. La capsule orbiculaire de cette articulation ne présente pas la même épaisseur dans toutes ses parties; elle est moins épaisse et un peu plus lâche en avant qu'en arrière, circonstance qui peut, en partie, rendre raison de la fréquence plus grande des luxations de la clavicule en avant, comparées aux luxations en arrière. Ligament orbiculaire ou capsule fibreuse.

2° *Ligament interclaviculaire* (*icl*, *fig.* 290 et 291). — Ce ligament consiste en un faisceau très distinct qui s'étend de la partie supérieure de l'extrémité interne d'une des clavicules à l'extrémité interne de l'autre, en passant horizontalement au-dessus de la fourchette du sternum, dont il est séparé par du tissu cellulaire. Il est beaucoup plus rapproché de la partie postérieure que de la partie antérieure de l'articulation. Le ligament interclaviculaire, qui établit seul une sorte de continuité entre les clavicules, unit directement entre elles les deux épaules. Ligament interclaviculaire.

(*) C1, première côte. — *icl*, ligament interclaviculaire. — *ccl*, ligament costo-claviculaire. — 1, fibro-cartilage interarticulaire.

(1) Bichat regarde cette disposition des surfaces articulaires comme prédisposant aux luxations; elle me paraît avoir un résultat tout à fait opposé, en ce qu'elle permet aux surfaces articulaires de se mouvoir l'une sur l'autre dans une plus grande étendue, avant de s'abandonner.

(2) Cette lame est, dans un grand nombre de cas, détruite en partie, morcelée par usure, à la suite des pressions violentes auxquelles elle est exposée.

Deux synoviales.

3° *Deux synoviales* appartiennent à cette articulation : celle qui sépare le sternum du fibro-cartilage interarticulaire, est beaucoup plus serrée que celle qui est placée entre la clavicule et ce même fibro-cartilage ; aussi, dans les mouvements de l'épaule, ce dernier reste-t-il accolé au sternum. Ces deux synoviales sont garnies de franges synoviales nombreuses, très-variées de forme et de volume.

Fig. 291.

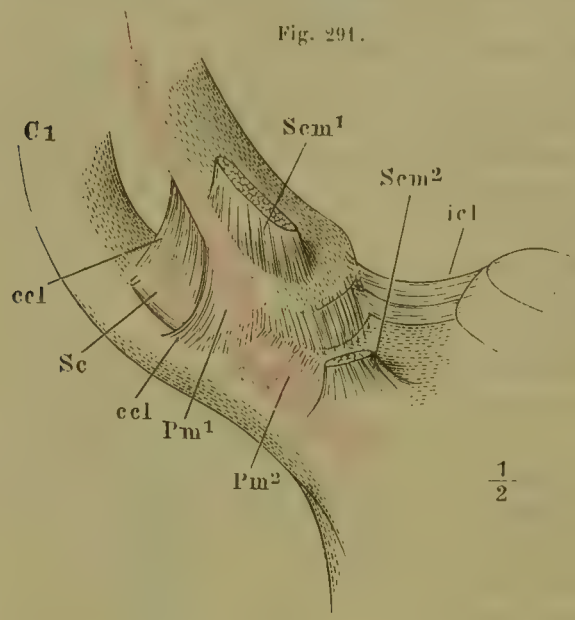

Face antérieure de l'articulation sterno-claviculaire (*).

2° Articulation costo-claviculaire.

L'articulation costo-claviculaire est une arthrodie.

L'articulation qui existe entre la clavicule et le cartilage de la première côte est une *arthrodie*. Ce qui constitue l'articulation costo-claviculaire, c'est l'existence d'une facette articulaire qui se rencontre presque toujours à la partie inférieure de la clavicule, et qui correspond à une facette costale analogue, existant sur la face supérieure de l'extrémité interne de la première côte, à sa jonction avec le cartilage. Une capsule synoviale, lâche, surtout en arrière, est destinée à cette articulation. Un seul ligament lui appartient : c'est le *ligament costo-claviculaire*.

Synoviale.

Ligament costo-claviculaire.

Ligament costo-claviculaire (*ccl*, *fig.* 290 et 291). — On donne ce nom à un faisceau fibreux épais, résistant, bien distinct du tendon du sous-clavier et placé au-devant de lui ; ce faisceau, fixé à la partie interne du premier cartilage costal, se dirige très-obliquement en haut et en dehors, pour venir s'insérer à la face inférieure de la clavicule, en dehors de la facette articulaire.

3° Mécanisme des articulations de l'extrémité interne de la clavicule.

Elle est le centre mobile des mouvements du membre thoracique.

Fréquence de l'usure des surfaces articulaires.

a. L'articulation sterno-claviculaire est le centre mobile des mouvements de l'épaule et des mouvements de totalité du membre thoracique ; d'où l'utilité du fibro-cartilage interarticulaire, qui a pour usage de prévenir les effets des chocs et des pressions ; d'où l'usure assez commune de ce fibro-cartilage ; d'où la déformation et l'usure assez fréquentes des surfaces articulaires ; d'où la dépression de la facette sternale droite ; d'où, enfin, la disproportion de volume entre l'extrémité interne de la clavicule droite et l'extrémité interne de la clavicule gauche.

Comme toutes les articulations par emboîtement réciproque, celle-ci permet des mouvements dans tous les sens, en haut, en bas, en avant, en arrière : elle

(*) La clavicule a été relevée. — *icl*, ligament interclaviculaire. — C1, première côte. — *Scm1*, chef claviculaire du muscle sterno-cléido-mastoïdien. — *Scm2*, chef sternal. — *ccl*, ligament costo-claviculaire. — *Sc*, muscle sous-clavier. — *Pm1*, faisceau claviculaire du muscle grand pectoral. — *Pm2*, faisceau sternal du même muscle.

rmet aussi des mouvements de circumduction, résultat composé de tous les écédents. Il n'y a point de mouvements de rotation.

Dans le *mouvement d'élévation*, la facette articulaire de la clavicule glisse de ut en bas sur la facette correspondante du sternum ; le ligament interclavilaire est relâché. La rencontre du cartilage de la première côte oppose à xtrémité interne de la clavicule une résistance qui limite le mouvement élévation et s'oppose à tout déplacement. Mécanisme du mouvement d'élévation de l'épaule.

Dans le *mouvement d'abaissement*, l'extrémité interne de la clavicule glisse en ns opposé ; les surfaces articulaires de l'articulation costo-claviculaire pressent rtement l'une contre l'autre et limitent l'étendue de ce mouvement. Il est à marquer que, dans ce mouvement, l'artère sous-clavière est comprimée entre clavicule et la première côte, quelquefois au point d'intercepter complétement la circulation dans le membre correspondant. Du mouvement d'abaissement. Effets de cet abaissement sur l'artère sous-clavière.

Dans le mouvement de l'épaule *en arrière*, l'extrémité interne de la clavicule isse d'arrière en avant sur la facette sternale ; la partie antérieure de la capule orbiculaire est tendue, et si le mouvement est porté au delà d'une certaine mite, elle se déchire et la clavicule se luxe en avant. Mouvement en arrière.

Dans le mouvement de l'épaule *en avant*, l'extrémité interne de la clavicule isse d'avant en arrière. La partie antérieure du ligament orbiculaire est relâée, la partie postérieure est tendue, ainsi que le ligament interclaviculaire, ui, comme nous l'avons vu, est plus rapproché de la partie postérieure que la partie antérieure de l'articulation. Dans ce mouvement, il y a possibilité de xation en arrière. Il est à remarquer que, de tous les mouvements de l'épaule, sont ceux dans lesquels cette luxation pourrait se produire, c'est-à-dire les ouvements en avant, qui ont lieu le plus rarement. Mouvement en avant.

Le *mouvement de circumduction* a plus d'étendue en avant et en haut qu'en rière. Mouvement de circumduction.

Au reste, les mouvements de l'articulation sterno-claviculaire sont extrêmement circonscrits ; mais, transmis par le levier que représente la clavicule, ils viennent assez considérables au moignon de l'épaule. Les mouvements sterno-claviculaires sont très-limités.

b. L'articulation costo-claviculaire, qu'on peut considérer comme une dépenance de l'articulation sterno-claviculaire, permet des mouvements peu étens, subordonnés à ceux de cette dernière articulation.

§ 2. — ARTICULATION SCAPULO-HUMÉRALE.

Préparation — 1° Séparer du tronc le membre thoracique, soit en désarticulant la clavile à son extrémité sternale, soit en la sciant à sa partie moyenne ; 2° détacher le delide à ses insertions supérieures ; 3° détacher les insertions scapulaires des muscles sus- sous-épineux, petit rond et sous-scapulaire, en respectant les adhérences de leurs idons avec la capsule fibreuse ; 4° après avoir étudié sa surface extérieure, ouvrir la psule par derrière, pour voir les détails que présente la face interne de sa portion térieure ; 5° diviser la capsule circulairement pour examiner ses insertions.

L'articulation scapulo-humérale appartient au genre des *énarthroses*. Énarthroses

A. *Surfaces articulaires.* — D'une part, l'omoplate présente la *cavité glénoïde*, rface articulaire légèrement concave, regardant directement en dehors, ayant forme d'un ovale dont la grosse extrémité est dirigée en bas ; son grand axe, esque vertical, mesure 35 millimètres, son petit axe est, en moyenne, de millimètres. D'autre part, l'humérus présente une *tête*, qui équivaut au Cavité glénoïde. Tête sphéroïdale.

tiers, à peu près, d'une sphère de 32 millimètres de rayon, et dont la surface est deux ou trois fois plus étendue que celle de la cavité glénoïde. L'axe de la tête

Axe de la tête.

Fig. 292.

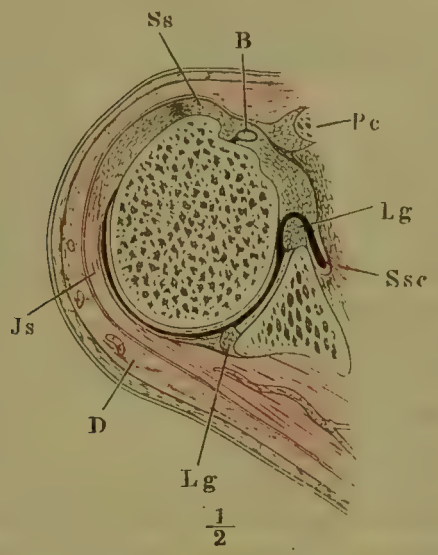

Section horizontale de l'articulation scapulo-humérale, passant par la partie moyenne de la cavité glénoïde, le bras étant au repos (*).

Fig. 293.

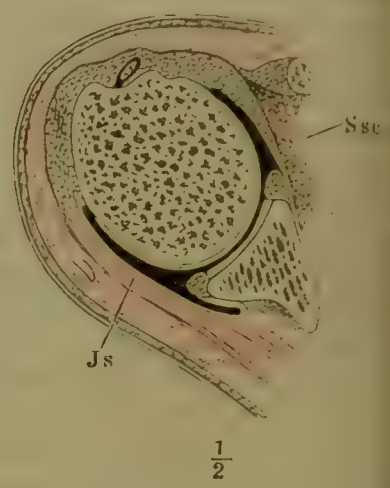

La même section, le bras étant dans une rotation forcée en arrière (*).

humérale forme avec celui du corps de l'humérus un angle très-obtus (1) (*fig.* 294-295).

Ces deux surfaces sont revêtues d'une couche de *cartilage*, plus épaisse au centre qu'à la circonférence pour la tête, plus épaisse à la circonférence qu'au centre pour la cavité.

Bourrelet glénoïdien.

On donne le nom de *bourrelet glénoïdien* à un cercle fibreux (L*g*) qui couronne, en quelque sorte, le pourtour de la cavité glénoïde. Il a la forme d'un prisme triangulaire recourbé sur lui-même ; deux de ses faces sont libres : l'une d'elles continue en dehors la cavité glénoïde, dont elle est séparée habituellement par un sillon peu profond ; l'autre prolonge la surface du col glénoïdal : ces deux faces se réunissent à angle aigu. Par la troisième face le bourrelet adhère au rebord osseux de la cavité glénoïde.

Le bourrelet glénoïdien semble être le résultat de la bifurcation du tendon de la longue portion du biceps ; mais il se compose en grande partie de fibres conjonctives propres qui, partant d'un point de la circonférence de la cavité glénoïde, vont se terminer à un point plus ou moins éloigné. On trouve aussi çà et là des fibres qui croisent perpendiculairement les fibres circulaires ; celles de la face externe sont une émanation du périoste de l'omoplate, celles de la face interne forment une couche très-mince à direction rayonnée. Au voisinage du carti-

(*) L*g*, bourrelet glénoïdal. — P*c*, section de l'apophyse coracoïde. — B, tendon du long chef du biceps. — S*s*, tendon du muscle sus-épineux. — J*s*, muscle sous-épineux. — S*sc*, muscle sous-scapulaire. — D, muscle deltoïde.

(1) Telle est la brièveté du col huméral que sa tête, qui regarde en haut et en dedans, serait presque entièrement comprise entre les plans prolongés du corps de l'humérus.

ıge articulaire et près de l'os, des *cellules de cartilage*, isolées ou réunies en roupes, sont interposées entre les faisceaux de fibres.

Ce bourrelet ne se borne pas à augmenter la profondeur de la cavité articulaire ; sert encore à en matelasser la circonférence et à prévenir les effets des chocs

Fig. 294.

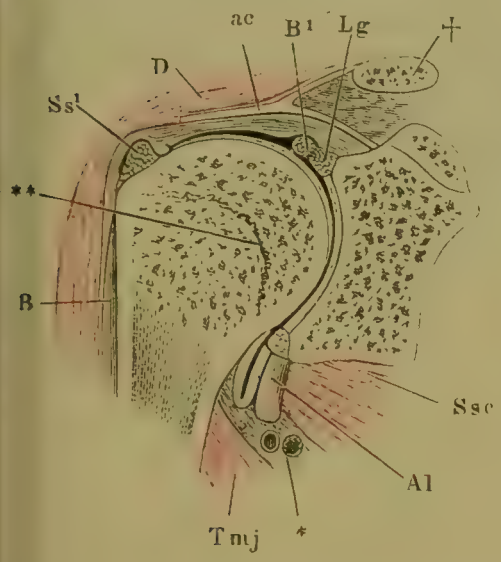

Section verticale et transversale de l'articulation scapulo-humérale, passant par la petite tubérosité de l'humérus, le bras au repos (*).

Fig. 295.

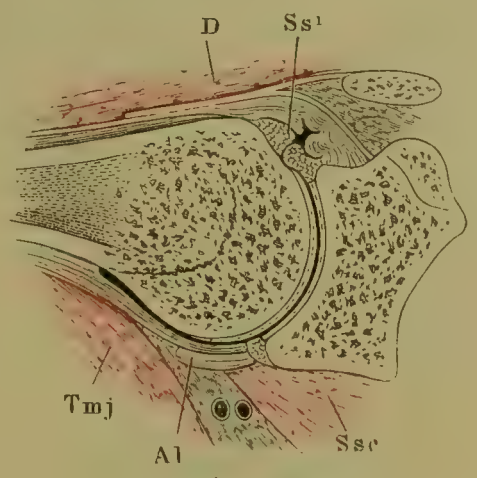

La même section, le bras étendu horizontalement (*).

violents de la tête humérale contre le pourtour de cette cavité. Toutefois, malgré la présence de ce bourrelet, il y a juxtaposition et non réception de la tête de l'humérus dans la cavité glénoïde ; de telle sorte qu'une portion de la tête humérale est constamment en contact avec la capsule, inconvénient auquel obvie l'existence d'une cavité supplémentaire, ainsi que nous le verrons plus tard. L'articulation scapulo-humérale se fait donc par juxtaposition et non par réception, disposition qui, jusque dans ces derniers temps, avait fait classer cette articulation parmi les *arthrodies*.

Il y a juxtaposition et non réception entre la tête humérale et la cavité glénoïde.

B. *Moyens d'union.* — 1° Comme dans toutes les énarthroses, on trouve ici une *capsule fibreuse*, sac à deux ouvertures, espèce de manchon qui s'étend du pourtour de la cavité glénoïde au col anatomique de l'humérus (1).

Capsule fibreuse.

Cette capsule est remarquable par son extrême laxité. En effet, elle a une capacité telle qu'elle pourrait loger une tête deux fois plus considérable que celle de l'humérus, et telle est sa longueur qu'elle permet un écartement de plus de 3 centimètres entre les surfaces articulaires : exemple unique dans

Sa laxité.

(*) ÷ Section de la clavicule. — *ac*, ligament acromio-coracoïdien. — D, muscle deltoïde. — B, tendon du long chef du biceps. — B¹, son origine au bourrelet glénoïdien, *Lg*. — *Ssc*, muscle sous-scapulaire. — Ss¹, son insertion à la petite tubérosité. — *Al*, origine du long chef du triceps. — *Tmj*, muscle grand rond. — *, artère circonflexe postérieure et nerf axillaire. — **, trace du cartilage épiphysaire de l'humérus.

(1) Il faut toutefois remarquer que la capsule fibreuse ne se termine pas directement au col anatomique de l'humérus, mais qu'elle s'épanouit et se prolonge un peu au-dessous, en confondant ses insertions humérales avec les tendons des muscles sus-épineux, sous-épineux et sous-scapulaire.

l'économie d'une diduction aussi étendue des surfaces articulaires sans déchirure de ligament (1). Cette laxité est en rapport avec l'étendue des mouvements qu'exécute l'humérus.

Elle est incomplète.

Un autre caractère particulier à la capsule fibreuse scapulo-humérale, c'est d'être en quelque sorte incomplète et suppléée dans une partie de son étendue par les tendons des muscles qui l'entourent. En aucun lieu, en effet, les muscles et les tendons ne contribuent pour une plus grande part à la solidité d'une articulation ; ils s'identifient, pour ainsi dire, avec elle. Il y a, d'ailleurs, à cet égard, un grand nombre de variétés. La capsule fibreuse est d'autant plus fortement organisée qu'elle est plus distincte des tendons qui l'environnent.

Ses rapports 1° En bas.

Les rapports de la capsule sont les suivants : 1° en bas (*fig.* 294), dans l'intervalle variable qui sépare les muscles sous-scapulaire et petit rond, elle répond au tissu cellulaire du creux de l'aisselle ou bien aux bords amincis de ces muscles; aussi est-il assez facile de sentir la tête de l'humérus en portant les doigts profondément dans le creux de l'aisselle ; 2° en haut et en dehors, elle répond immédiatement au tendon du sus-épineux, dont il est très-difficile de la séparer, et médiatement à la voûte acromio-claviculaire et au deltoïde ; 3° en avant (*fig.* 292), au muscle sous-scapulaire, dont il est facile de l'isoler ; 4° en arrière, au tendon du sous épineux, qui lui adhère plus ou moins intimement, et à celui du petit rond, qui en est toujours parfaitement distinct.

2° En haut.

3° En avant.

4° En arrière.

Sa texture.

Quant à sa texture, la capsule scapulo-humérale est composée de faisceaux de fibres tendineuses renfermant un très-petit nombre de fibres élastiques. Les

Fig. 296.

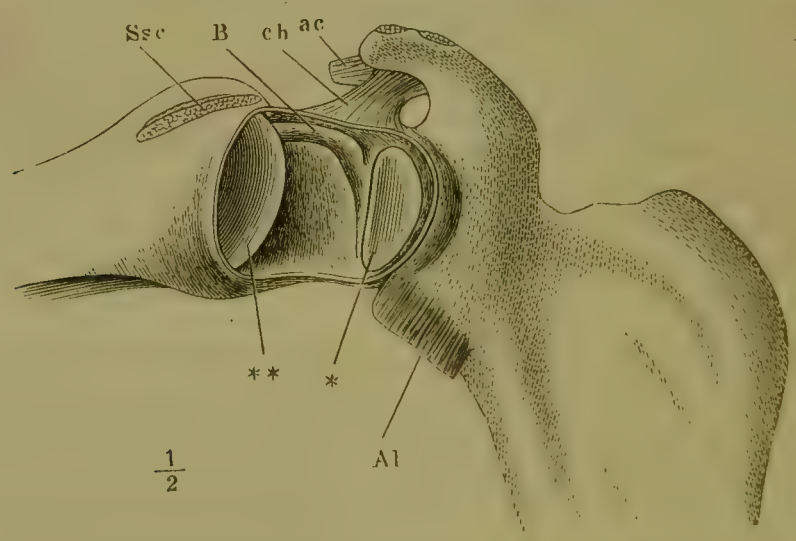

Articulation scapulo-humérale ouverte en avant, la tête humérale écartée de la cavité glénoïde (*).

faisceaux superficiels vont directement du col de l'humérus au pourtour de la cavité glénoïde ; ceux des couches profondes affectent un trajet annulaire paral-

(*) *ac*, ligament acromio-coracoïdien coupé. — *ch*, ligament coraco-huméral. — B, tendon du long chef du biceps, qui traverse l'articulation. — *Ssc*, tendon du muscle sous-scapulaire. — *Al*, tendon du long chef du triceps. — *, cavité glénoïde. — **, tête de l'humérus.

(1) Pour bien apprécier la laxité de la capsule, il convient distendre la membrane par insufflation. Dans la paralysie du deltoïde, la tête humérale s'éloigne tellement de la cavité glénoïde qu'on peut interposer deux doigts entre les deux surfaces articulaires.

lèle à la ligne d'insertion de la capsule à l'humérus. Son épaisseur, assez faible en général, est inégale dans les différents points de sa circonférence ; c'est en bas et en avant qu'elle est le plus considérable. Supérieurement, la capsule est fortifiée par un faisceau très-résistant, nommé *faisceau coracoïdien*, *ligament coraco-huméral* (*ch*, *fig.* 296), qui naît du bord externe de l'apophyse coracoïde, au dessous du ligament coraco-acromial, et vient se terminer en s'irradiant sur la partie supérieure et postérieure de cette capsule.

Son épaisseur.

La capsule fibreuse de l'articulation scapulo-humérale présente constamment une ouverture (1) ou interruption en avant et en haut, au niveau du bord supérieur du muscle sous-scapulaire, qui la couvre en partie, ou, plus exactement encore, entre ce bord et le faisceau de renforcement coracoïdien. Cette ouverture, de forme ovalaire, a son grand diamètre dirigé horizontalement, sa grosse extrémité tournée en dehors, sa petite extrémité, en dedans (*fig.* 297) ; elle est assez considérable pour admettre la pulpe de l'index, et présente des bords parfaitement lisses, épais et d'un aspect nacré, surtout dans la moitié inférieure de leur trajet. Elle laisse passer un prolongement considérable de la synoviale articulaire (B*ss*, *fig.* 298), qui gagne la base de l'apophyse coracoïde et s'enfonce entre le tendon du muscle sous-scapulaire et la fosse du même nom. Ce prolongement, dont la forme est conoïde, est très-variable quant à son étendue ; il ne paraît avoir d'autre but que de favoriser le glissement du tendon du sous-scapulaire sous la voûte coracoïdienne et contre le pourtour de la cavité glénoïde. En insufflant la capsule articulaire chez plusieurs sujets, j'ai pu voir que le prolongement synovial est quelquefois divisé en plusieurs cellules par des cloisons incom-

Interruption constante de la capsule fibreuse.

Prolongement sous-coracoïdien de la synoviale articulaire par cette ouverture.

Fig. 297.

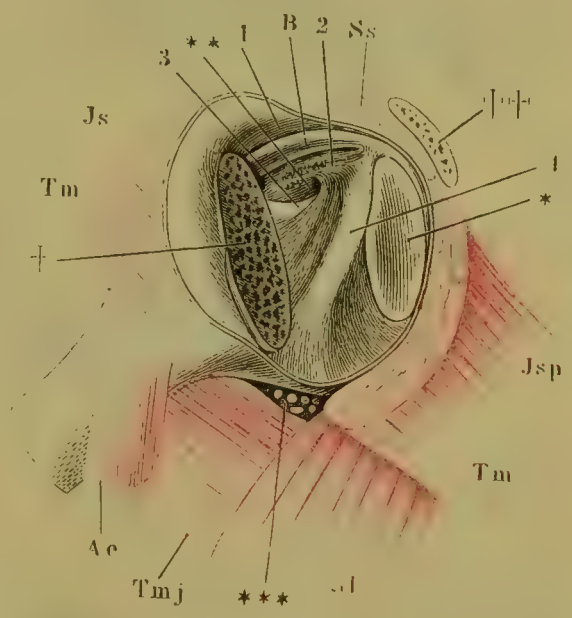

Articulation scapulo-humérale ouverte par derrière (*).

* La tête humérale a été enlevée. — *, cavité glénoïde. — †, Section de la tête humérale. — ††, Section de l'acromion. — I*s*, T*m*, muscles sous-épineux et petit rond coupés en travers et renversés. — S*s*, muscle sus-épineux. — A*l*, long chef du triceps. — A*e*, vaste externe. — T*mj*, muscle grand rond. — **, orifice de la bourse synoviale sous-scapulaire. — ***, vaisseaux circonflexes postérieurs et nerf axillaire. — 1, relief produit à la face interne de la capsule par le ligament coraco-huméral. — 2, relief du tendon du sus-épineux. — 3, relief du tendon du sous-scapulaire. — 4, gros faisceau fibreux qui se détache du bourrelet glénoïdien, se dirige en bas et en dehors, et se continue avec les fibres annulaires des couches profondes de la capsule fibreuse.

(1) J'ai vu cette ouverture divisée en deux parties égales par un faisceau fibreux très-fort, d'un aspect nacré, qui ressemblait à un petit tendon. Souvent j'ai rencontré une seconde interruption de la capsule fibreuse au niveau du bord concave de l'apophyse acromion, bord concave qui est, pour le muscle sous-épineux, une véritable poulie de renvoi, analogue à celle que présente la base de l'apophyse coracoïde au muscle sous-scapulaire. Dans le cas où la capsule est perforée en ce point, la synoviale envoie un prolongement qui sert de capsule de glissement au tendon du sous-épineux.

plètes, ce qui lui donne un aspect bosselé après l'insufflation. Quelquefois même plusieurs de ces cellules sont tout à fait distinctes de la synoviale.

Le tendon du biceps peut être considéré comme un ligament interarticulaire.

On pourrait, à la rigueur, donner le nom de *ligament interarticulaire* au tendon de la longue portion du biceps, qui, naissant de la partie supérieure de la cavité glénoïde, se contourne, à la manière d'une corde, sur la tête de l'humérus et vient s'engager dans la coulisse bicipitale (*fig.* 296). Ce tendon a pour effet d'appliquer la tête de l'humérus contre la cavité glénoïde ; il constitue une sorte de voûte, qui soutient cette tête dans les chocs dirigés de bas en haut. J'ai trouvé deux sujets chez lesquels le tendon du biceps, se terminant dans la coulisse bicipitale, à laquelle il adhérait fortement, justifiait ainsi la dénomination de ligament interarticulaire que je lui ai donnée. On voyait naître dans la même coulisse la portion de tendon destinée à la longue portion du muscle. Je pense que cette division du tendon en deux parties était accidentelle, car la coulisse bicipitale était déprimée et le ligament interarticulaire aplati et comme lacéré.

Fig. 298.

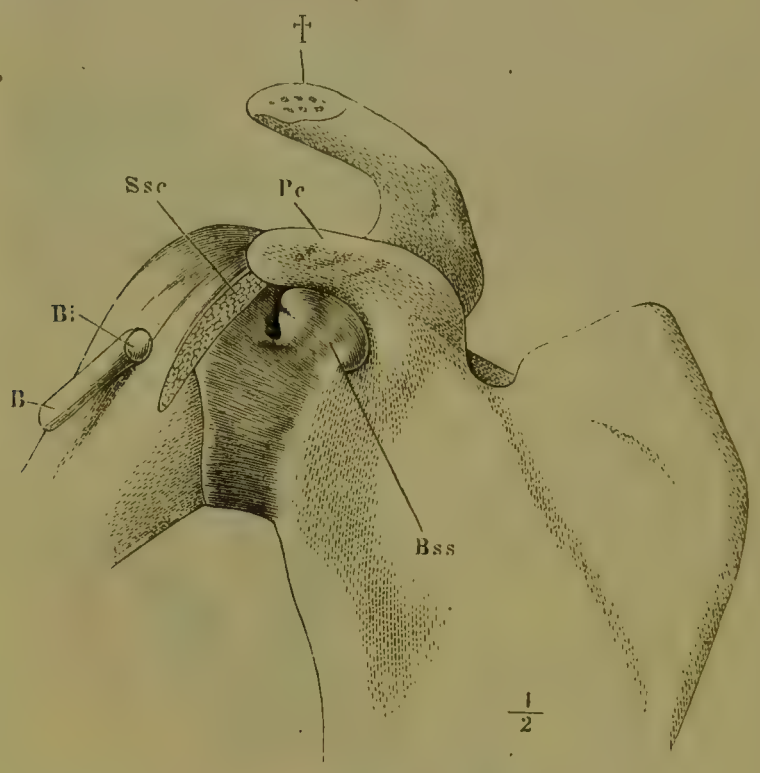

Face antérieure de l'articulation scapulo-humérale, après l'insufflation de la synoviale (*).

Capsule synoviale.

2° *Capsule synoviale.* — La plus simple de toutes dans sa disposition, elle tapisse la capsule fibreuse et les tendons qui la remplacent, et se réfléchit sur le col huméral, d'une part, sur le pourtour de la cavité glénoïde, d'autre part, pour se perdre sur la circonférence des cartilages articulaires. Elle présente ceci de remarquable : 1° qu'elle forme autour du tendon du biceps un repli qui se prolonge jusque dans la coulisse bicipitale et se termine, au niveau des insertions des muscles grand pectoral et grand dorsal, par un cul-de-sac ou repli circulaire qui prévient l'effusion de la synovie (*fig.* 298) ; 2° qu'elle est toujours ouverte en un point, et quelquefois en deux points de son étendue ; qu'elle présente constamment un prolongement conoïde très-considérable (Bss), qui constitue la synoviale du tendon du muscle sous-scapulaire, et que, dans le cas où il existe une seconde perforation, elle présente un autre prolongement, qui

Son prolongement bicipital.

Son prolongement sous-scapulaire.

(*) ÷, section de la clavicule. — Pc, apophyse coracoïde. — B, tendon du long chef du biceps. — Bi, bourse synoviale qui l'entoure. — Bss, bourse synoviale sous-scapulaire. — Ssc, tendon du muscle sous-scapulaire.

constitue la synoviale du tendon du sous-épineux. Cette synoviale présente donc deux ou trois prolongements, destinés à la lubréfaction des tendons.

Cavité supplémentaire.

C. *Cavité supplémentaire.* — On doit considérer comme une dépendance de l'articulation scapulo-humérale la voûte formée par l'apophyse coracoïde, l'acromion et le ligament qui les unit. Cette voûte, en effet, est en quelque sorte moulée sur la tête de l'humérus et disposée de telle manière que l'apophyse coracoïde prévient les déplacements vers la partie interne, que l'acromion s'oppose aux déplacements en haut et en dehors et que le ligament réuni aux deux apophyses met obstacle aux déplacements qui tendraient à s'effectuer directement en haut. Cette disposition compense évidemment les inconvénients qui résultent de la réception incomplète de la tête de l'humérus dans la cavité glénoïde.

Utilité de la voûte coraco-acromienne.

Une circonstance qui prouve l'utilité de la voûte coraco-acromienne et les contacts fréquents qu'elle doit avoir avec l'humérus, c'est l'existence constante d'une capsule synoviale entre la voûte coraco-acromienne, d'une part, le tendon du sus-épineux et le grand trochanter de l'humérus, d'autre part. L'étude de la voûte coraco-acromienne ne saurait donc être séparée de celle de l'articulation scapulo-humérale, au point de vue anatomique et physiologique, de même qu'au point de vue chirurgical (1).

Ligament acromio-coracoïdien.

Le *ligament acromio-coracoïdien* fait partie de la voûte acromio-coracoïdienne; c'est une lame fibreuse triangulaire, radiée (*fig.* 299), étendue du sommet de l'acromion à toute la longueur du bord postérieur de l'apophyse coracoïde. Son bord externe se continue, en s'amincissant, avec une lame aponévrotique subjacente au muscle deltoïde, qu'elle sépare de l'articulation scapulo-humérale. Ses faisceaux antérieurs et ses faisceaux postérieurs sont très-forts, plissés sur eux-mêmes, d'un aspect nacré; ses faisceaux moyens sont beaucoup moins épais. Tapissé en bas par une synoviale, ce ligament est séparé de la clavicule par du tissu adipeux.

Fig. 299.

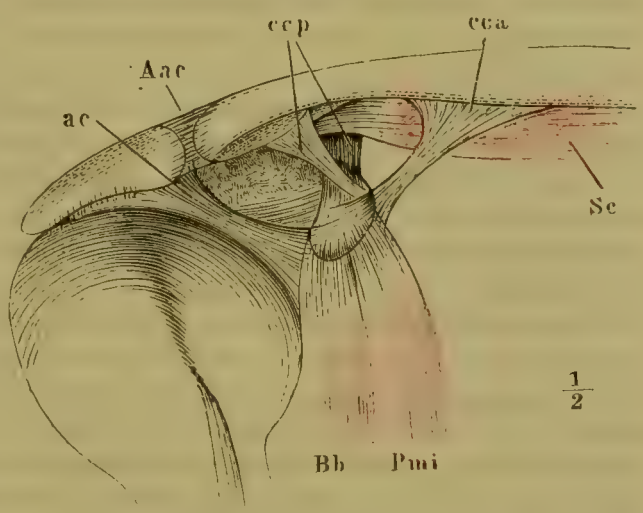

Face antérieure des articulations de l'omoplate avec la clavicule et l'humérus (*).

(*) *Aac*, articulation acromio-claviculaire. — *ac*, ligament acromio-coracoïdien. — *ccp*, ligament coraco-claviculaire postérieur. — *cca*, ligament coraco-claviculaire antérieur. — *Sc*, muscle sous-clavier. — *Pmi*, muscle petit pectoral. — *Bb*, court chef du biceps.

(1) La fonction de cavité supplémentaire que j'assigne à cette voûte est tellement dans la nature, que j'ai eu occasion de présenter à mon cours d'anatomie de 1825-26 une articulation scapulo-humérale dans laquelle, le tendon du sus-épineux ayant été usé, la tête de l'humérus se trouvait en contact immédiat avec l'apophyse coracoïde et l'acromion, également détruits en partie ; que l'extrémité externe de la clavicule, qui forme comme une seconde voûte au-dessus de la voûte coraco-acromiale, usée elle même, était brisée en plusieurs fragments.

MÉCANISME DE L'ARTICULATION SCAPULO-HUMÉRALE.

Aucun mouvement n'est étranger à l'articulation scapulo-humérale.

De toutes les articulations du corps humain, l'articulation scapulo-humérale est celle qui possède les mouvements les plus étendus. Aucun mouvement ne lui est étranger : elle permet des mouvements en avant et en arrière, des mouvements d'adduction et d'abduction, des mouvements de circumduction et des mouvements de rotation.

1° *Mouvements en avant et en arrière.* — Dans ces mouvements, qui répondent aux mouvements de flexion et d'extension des autres articulations, la tête de l'humérus tourne sur place, autour de l'axe du col huméral, tandis que l'extrémité inférieure de l'os décrit un arc de cercle, dont le centre répond à l'articulation, et dont le rayon est représenté par l'humérus (1).

Mouvement en avant très-étendu.

Le mouvement *en avant* est très-étendu, et peut être porté assez loin pour que l'humérus prenne la direction verticale dans un sens diamétralement opposé à sa direction naturelle.

Mouvement en arrière.

Le mouvement *en arrière* se fait par le même mécanisme : la tête humérale tourne sur son axe. Le mouvement en arrière est limité par la rencontre de la tête humérale et de l'apophyse coracoïde, sans laquelle le déplacement en avant serait très-difficile.

L'omoplate concourt à ces mouvements.

Il faut remarquer que l'omoplate ne reste pas étrangère à un grand mouvement en avant et qu'elle exécute alors l'espèce de mouvement de rotation dont nous avons parlé dans l'exposé du mécanisme de l'épaule. Cette combinaison du mouvement du bras en avant et du mouvement de rotation de l'épaule rend toute espèce de déplacement extrêmement difficile dans l'exercice du mouvement du bras en avant.

Mouvement d'abduction

2° Le mouvement en dehors ou d'*abduction* est le plus remarquable; il est exclusivement propre aux animaux claviculés. Dans ce mouvement, la tête humérale ne tourne plus sur son axe; elle glisse de haut en bas sur la cavité glénoïde, et c'est à cette circonstance que se rapporte le double avantage, pour la cavité glénoïde, d'offrir son grand diamètre verticalement dirigé et sa plus grande largeur inférieurement; la tête de l'humérus vient presser contre la partie inférieure de la capsule. Lorsque le mouvement d'abduction est porté assez loin pour que l'humérus fasse avec l'axe du tronc un angle droit, la tête humérale se trouve en grande partie au-dessous de la cavité glénoïde (*fig.* 295). Si, dans cette attitude, des mouvements sont imprimés au bras, soit en avant, soit en arrière, le grand trochanter de l'humérus frotte contre la voûte coraco-acromienne et forme avec elle une espèce d'articulation supplémentaire, que lubrifie la synoviale intermédiaire à la voûte coraco-acromienne et à ce grand trochanter (2).

Mouvement du grand trochanter de l'humérus sur la voûte coraco-acromienne.

(1) C'est en vertu de ce mécanisme si ingénieux et si simple, que nous retrouverons bientôt dans l'articulation du fémur avec l'os coxal, que le mouvement de l'humérus en avant peut être porté au point de décrire un demi-cercle sans déplacement.

(2) Si la théorie a pu faire penser que la voûte coraco-acromienne intervient dans la production des luxations, en servant de point d'appui au levier représenté par l'humérus écarté du corps, une observation plus attentive a démontré que cet arc-boutement est impossible, le bord antérieur du ligament coraco-acromien appuyant seul contre l'humérus dans l'abduction forcée, et la luxation se produisant toujours dans un écartement moyen du bras.

Le mouvement d'abduction peut être porté assez loin pour permettre la rencontre de la tête et du bras sans déplacement; la capsule scapulo-humérale est assez lâche, surtout à sa partie inférieure, pour recevoir la presque totalité de cette tête sans se rompre. Il importe de remarquer que, pendant le mouvement d'abduction, l'omoplate est immobile, circonstance qui explique la fréquence des luxations de l'humérus en bas.

L'omoplate est étrangère à ce mouvement.

3° Le *mouvement d'adduction* est limité par la rencontre du thorax. Lorsqu'il se combine avec le mouvement en avant, il en résulte une distension considérable de la partie supérieure et postérieure de la capsule et des muscles qui la recouvrent. L'omoplate est étrangère à ce mouvement, qui, pour être suivi de déplacement, nécessiterait une impulsion très-forte imprimée de bas en haut et d'avant en arrière.

Ainsi qu'au mouvement d'adduction

4° Le *mouvement de circumduction* ou en fronde n'est que le passage d'un de ces mouvements à l'autre. Le cône décrit est beaucoup plus étendu en avant qu'en arrière : c'est une disposition éminemment favorable à la préhension des objets extérieurs, préhension qui est le but définitif des membres thoraciques. Cette prédominance des mouvements en avant a déjà été indiquée pour l'articulation sterno-claviculaire ; on la retrouvera dans plusieurs autres articulations.

Pourquoi le mouvement de circumduction est plus étendu en avant qu'en arrière.

5° *Mouvement de rotation.* — Nous ferons remarquer, par rapport à ce mouvement, que l'humérus ne tourne pas sur son axe, mais bien autour d'un axe fictif dirigé de la tête humérale à l'épitrochlée. Dans la rotation en dedans, la tête humérale glisse d'avant en arrière sur la cavité glénoïde ; ce mouvement est très-étendu. Dans la rotation en dehors, bien plus limitée, la tête glisse d'arrière en avant. Une circonstance très-favorable aux mouvements de rotation, en ce qu'elle supplée à la brièveté du col, qui sert de levier de rotation, c'est l'espèce d'enroulement que présentent les muscles rotateurs autour de la tête humérale.

Axe fictif du mouvement de rotation.

Enroulement des muscles rotateurs.

§ 3. — ARTICULATION DU COUDE, OU ARTICULATION HUMÉRO-CUBITALE.

Préparation. 1° Enlever avec précaution le muscle brachial antérieur, dont les fibres les plus profondes et les plus inférieures se terminent au ligament antérieur ; 2° détacher de haut en bas le tendon du triceps, en évitant d'ouvrir la synoviale ; 3° enlever les muscles qui se fixent à la tubérosité interne et à la tubérosité externe de l'humérus, en se rappelant que les ligaments latéraux se confondent avec la portion tendineuse de ces muscles.

Cette articulation appartient au genre des articulations *trochléennes* (ginglymes angulaires).

A. *Surfaces articulaires.* — Du côté de l'humérus, 1° trochlée ou poulie presque complète, offrant deux bords, dont l'interne est le plus saillant ; en sorte que, pour faire porter sur un plan horizontal l'extrémité inférieure de l'humérus, il faut donner à cet os une direction oblique très-prononcée de haut en bas et de dehors en dedans ; 2° petite tête ou condyle articulaire, séparé de la trochlée par une rainure, également articulaire ; 3° deux cavités, l'une postérieure, très-profonde, destinée à recevoir l'olécrâne, cavité olécrânienne, l'autre antérieure, plus superficielle, pour l'apophyse coronoïde, cavité coronoïde.

Trochlée humérale.

Petite tête ou condyle. Cavités olécrânienne et coronoïde.

La trochlée humérale n'est recouverte de cartilage que dans la portion de sa surface qui est embrassée par le crochet cubital dans la position demi-fléchie de l'avant-bras ; plus haut, on ne trouve, sur la face antérieure et sur la face

postérieure de la trochlée, que le périosté, très-adhérent à l'os, ou de la graisse.

Crochet cubital. Cavité glénoïde du radius.

Du côté de l'avant-bras, 1° crochet cubital, embrassant exactement la trochlée (1) ; 2° cavité glénoïde du radius, qui reçoit la petite tête humérale, tandis que la bordure de la cavité glénoïde est reçue dans la rainure qui sépare la petite tête de la trochlée humérale (*fig.* 300).

B. *Moyens d'union.* — Ce sont quatre ordres de ligaments, deux latéraux, un antérieur et un postérieur.

Ligament latéral externe.

1° *Ligament latéral externe* (*fig.* 302). — Confondu avec le tendon du court supi-

Fig. 300.

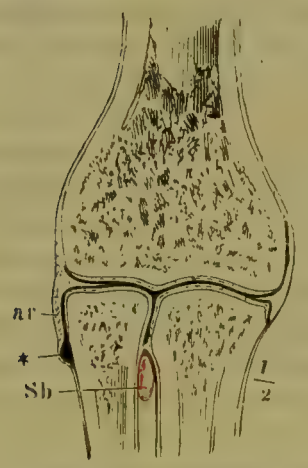

Section verticale et transversale de l'articulation du coude (*).

Fig. 301.

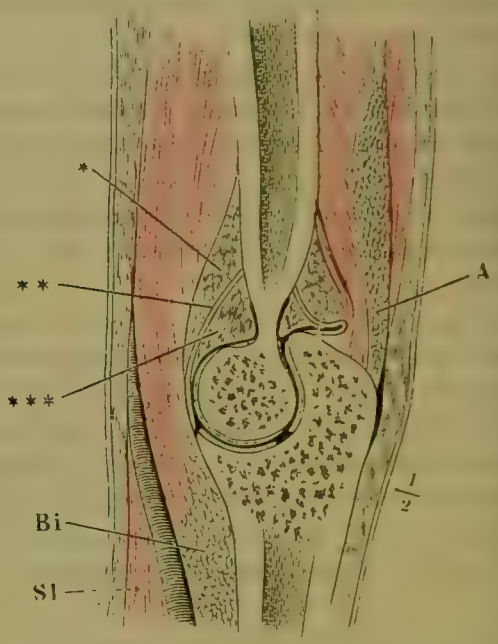

Section verticale antéro-postérieure de l'articulation du coude étendue, passant par la partie moyenne de la trochlée humérale (**).

nateur, et en partie avec les tendons des extenseurs, de forme triangulaire, étendu de la tubérosité externe de l'humérus au ligament annulaire, avec lequel il se continue, et qui paraît être formé en partie par son épanouissement. Quelques fibres de ce ligament vont encore s'insérer à la partie externe du crochet cubital. Les connexions du ligament latéral externe avec le ligament annulaire jouent un grand rôle dans le mécanisme des luxations de l'extrémité supérieure du radius (2).

Ses connexions avec le ligament annulaire.

(*) *ar*, ligament annulaire. — *Sb*, muscle court supinateur. — *, cul-de-sac circulaire de la synoviale. (**) A, tendon du triceps. — *Bi*, tendon du brachial antérieur. — *Sl*, muscle long supinateur. — **, synoviale. — *, masse graisseuse extra-articulaire. — ***, pli graisseux de la synoviale.

(1) Il y a là une véritable charnière ; c'est l'exemple le plus remarquable de charnière qui existe dans l'économie, c'est le ginglyme angulaire le plus parfait. Les deux surfaces articulaires sont sinueuses, alternativement concaves et convexes, et présentent une sorte d'engrenage qu'on ne rencontre nulle part ailleurs d'une manière aussi prononcée.

(2) Ces rapports entre le ligament annulaire et le ligament latéral externe sont si intimes qu'il est bien rare de voir ces deux ligaments se rompre indépendamment l'un de l'autre ; d'où le déplacement consécutif du radius sur le cubitus dans les luxations du coude, d'où

2° *Ligaments latéraux internes.* — Au nombre de deux, l'un interne proprement dit, ou *huméro-coronoïdien*, l'autre interne et postérieur, ou *huméro-olécrânien*. Ligaments latéraux internes.

Le premier ou *huméro-coronoïdien* (2, *fig.* 303 et 304), en partie confondu avec 1° Huméro-coronoïdien

Fig. 302.

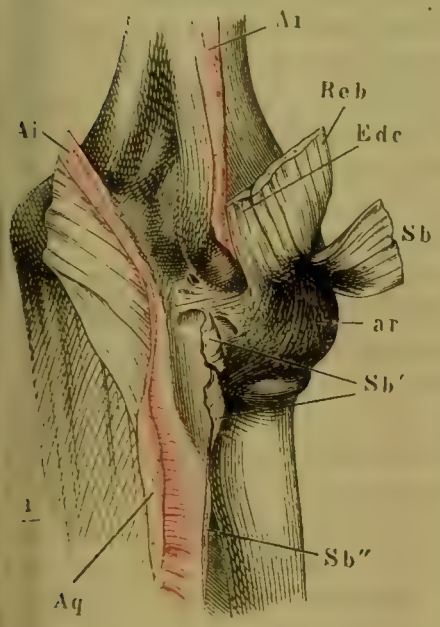

Face postérieure de l'articulation du coude (*).

Fig. 303.

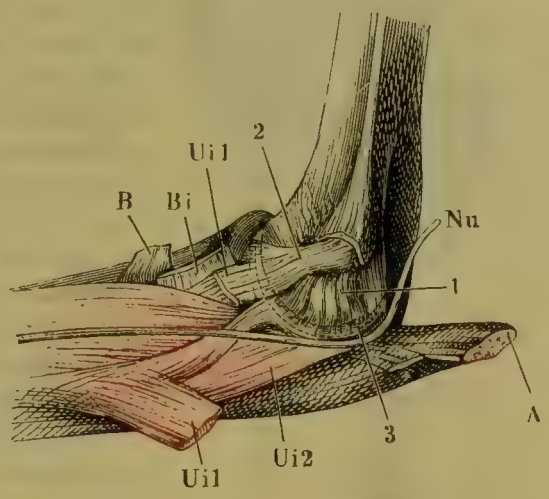

Face interne de l'articulation huméro-cubitale (**).

le tendon aponévrotique du muscle fléchisseur superficiel des doigts, est constitué par un faisceau épais, arrondi, qui naît au bas de la tubérosité interne de l'humérus et va s'insérer à tout le côté interne de l'apophyse coronoïde, plus particulièrement au tubercule qu'il présente.

Le second, ou *huméro-olécrânien* (1, *fig.* 303), qu'on pourrait décrire comme un ligament postérieur de l'articulation, est mince et rayonné ; il naît de la partie postérieure de l'épitrochlée et s'irradie pour aller s'insérer à toute l'étendue du bord interne de l'olécrâne ; les faisceaux inférieurs sont les plus forts et font suite au ligament huméro-coronoïdien ; les faisceaux supérieurs sont très-grêles et débordent l'olécrâne pour se répandre sur la synoviale. 2° Huméro-olécrânien.

3° *Ligament antérieur* (*fig.* 304). — Formant une couche très-mince, mais néanmoins résistante, dans laquelle on peut reconnaître trois ordres de fibres. Les premières, dirigées verticalement, constituent un faisceau qui s'étend depuis la partie supérieure de la cavité coronoïde de l'humérus jusqu'à la partie infé- Ligament antérieur.

(*) *ar*, ligament annulaire. — *Ai*, vaste interne, divisé sur la ligne médiane et renversé des deux côtés. — *Aq*, insertion cubitale du muscle anconé. — *Reb*, *Edc*, tendons d'origine du deuxième radial externe et de l'extenseur commun des doigts, renversés en haut. — *Sb*, *Sb'*, *Sb''*, tendons d'origine du muscle court supinateur.

(**) *Ui*[1], cubital antérieur, détaché de l'épitrochlée et écarté. — *Ui*[2], chef cubital du même muscle. — *A*, tendon du triceps — *Bi*, tendon du muscle brachial antérieur. — *B*, tendon du biceps. — *Nu*, nerf cubital. — 1, ligament huméro-olécrânien. — 2, ligament huméro-coronoïdien. — 3, fibres qui vont de l'olécrâne à l'apophyse coronoïde.

les luxations du radius sur l'humérus, le cubitus restant en place. (Voyez un exemple de luxation du radius en arrière sur l'humérus, le cubitus étant en place, *Anat. pathol.* avec planches, 8e livraison.)

rieure de l'apophyse coronoïde du cubitus. D'autres fibres sont transversales et coupent perpendiculairement la direction des premières. Enfin, le troisième ordre de fibres, qui est le plus considérable, est obliquement dirigé de haut en bas et de dedans en dehors, jusqu'au ligament annulaire, qui y prend de nombreuses insertions (1). Nous verrons plus tard que le muscle brachial antérieur rendait un ligament antérieur résistant tout à fait inutile; d'ailleurs les fibres les plus inférieures et les plus profondes de ce muscle s'insèrent directement au ligament antérieur (*fig.* 305).

Fig. 304.

Ligament postérieur.

Synoviale.

Face antérieure de l'articulation du coude, des os de l'avant-bras et du ligament interosseux (*).

4° *Ligament postérieur.*— Le ligament postérieur est remplacé par l'olécrâne et le tendon du triceps. Toutefois, on trouve à la face postérieure de l'articulation du coude, en haut, des fibres verticales, en bas, quelques fibres transversales, dirigées de la tubérosité externe de l'humérus à la tubérosité interne, et qui répondent en avant à la synoviale, en arrière au tendon du triceps. Les principales fibres ligamenteuses postérieures sont celles qui semblent émaner du ligament huméro-olécrânien.

C. *Synoviale* (**, *fig.* 301). — Elle revêt la face postérieure du ligament antérieur, de là se réfléchit en haut, au-dessus de la cavité coronoïde, qu'elle revêt, tapisse en arrière la cavité olécrânienne, et se prolonge un peu au-dessus de cette cavité, entre le tendon du triceps et la face postérieure de l'humérus. C'est dans ce point qu'elle présente le plus d'ampleur et de laxité.

En bas, cette synoviale fournit un prolongement pour l'articulation radio-cubitale (*fig.* 300), tapisse tout le pourtour intérieur du ligament annulaire et forme au-dessous de ce ligament un cul-de-sac circulaire, qui prévient l'effusion de la synovie (*, *fig.* 300 et 304).

(*) B, Tendon du biceps. — B*i*, tendon du muscle brachial antérieur. — *cht*, ligament de Weitbrecht. — *ar*, ligament annulaire. — 2, ligament huméro-coronoïdien. — 4, fibres obliques du ligament antérieur de l'articulation du coude. — *, cul-de-sac de la synoviale au-dessous du ligament annulaire.— **, fente transversale, limitée par deux feuillets du ligament interosseux.

(1) Il est à remarquer qu'aucun des ligaments de l'articulation du coude ne s'étend directement au radius et que les fibres qui sont dirigées vers cet os se fixent au ligament annulaire, disposition qui permet à l'extrémité supérieure du radius d'exécuter les mouvements de rotation les plus étendus dans son anneau, ce qui eût été impossible si des ligaments se fussent insérés directement à l'extrémité supérieure du radius.

Une certaine quantité de tissu adipeux sous-synovial se voit autour de tous les points de réflexion de la synoviale, mais surtout autour des cavités coronoïde et olécrânienne (* et **, *fig.* 301).

Il suit de ce qui précède que la synoviale de l'articulation du coude présente plusieurs prolongements : un principal, qui constitue la synoviale de l'articulation radio-cubitale supérieure ; un second, pour la cavité olécrânienne : c'est le plus lâche ; un troisième, pour la cavité coronoïde du cubitus, et enfin, pour ne rien omettre, un prolongement pour la petite dépression antérieure de l'humérus qui reçoit le rebord de la cupule radiale dans une flexion forcée. Prolongements de cette synoviale.

D. *Mécanisme.* — Les mouvements de *flexion* et d'*extension*, les seuls dont jouisse cette articulation, sont remarquables par leur précision et par leur rapidité, ce qu'on doit attribuer aux circonstances suivantes : 1° l'exactitude de l'engrenage des surfaces ; 2° la grande étendue du diamètre transversal de l'articulation, autour duquel les mouvements de flexion et d'extension s'effectuent comme sur un axe ; 3° la brièveté du diamètre antéro-postérieur de l'extrémité inférieure de l'humérus, et par conséquent la petitesse du rayon de courbure de la poulie humérale. Causes de la précision et de la rapidité des mouvements.

1° *Mouvement de flexion.* — Dans ce mouvement, qui est extrêmement étendu, le radius et le cubitus se meuvent à la manière d'un seul os, d'arrière en avant, autour de l'axe de la trochlée et de la petite tête humérale. Or, il est à remarquer que par le seul fait de l'obliquité d'arrière en avant et de dehors en dedans que présente la trochlée, le mouvement de flexion amène l'avant-bras en avant du thorax, et la main au-devant de la bouche. Ce mouvement est borné par la rencontre du bec de l'apophyse coronoïde avec le fond de la cavité coronoïde (*fig.* 305). Quand il est porté jusqu'à ses dernières limites, l'extrémité supérieure de l'olécrâne répond à la partie la plus déclive de la trochlée et se trouve, par conséquent, au-dessous d'une ligne passant par les tubérosités de l'humérus. Dans ce mouvement, la partie postérieure de la trochlée et la fossette olécrânienne ne sont plus recouvertes que par le tendon du triceps ; aussi les instruments vulnérants pourraient-ils facilement pénétrer dans l'articulation. Du reste, la flexion du coude, mouvement fondamental dans la préhension, peut être portée aussi loin que possible, puisqu'elle va jusqu'à la rencontre de l'avant-bras et du bras et que toute espèce de déplacement est impossible, quelque exagéré que soit ce mouvement. Mécanisme du mouvement de flexion. Son étendue

Fig. 305.

Section verticale antéro-postérieure de l'articulation du coude fléchie (*).

(*) B, tendon du biceps. — Les autres parties comme dans la figure 301.

2° *Mouvement d'extension.* — Dans ce mouvement, le radius et le cubitus glissent d'avant en arrière sur l'humérus. Ce mouvement ne peut jamais être porté au delà de la ligne droite; quand il arrive au point où les axes du bras et de l'avant-bras se confondent, l'extrémité supérieure de l'olécrâne rencontre le fond de la fossette olécrânienne (*fig.* 301). Le ligament antérieur, le ligament latéral interne huméro-coronoïdien, le ligament latéral externe, au moins dans ses fibres antérieures, sont tendus et concourent ainsi à limiter le mouvement d'extension (1).

Limites du mouvement d'extension.

Point de mouvement de latéralité

L'articulation huméro-cubitale ne jouit d'aucun mouvement appréciable de latéralité : l'engrènement des surfaces articulaires est tellement exact, qu'il s'oppose d'une manière absolue à tous les mouvements de ce genre.

§ 4. — ARTICULATIONS RADIO-CUBITALES.

Le radius et le cubitus s'articulent entre eux 1° par leur extrémité supérieure (*articulation radio-cubitale supérieure*), et 2° par leur extrémité inférieure (*articulation radio-cubitale inférieure*); en outre, 3° leurs corps sont unis entre eux par le ligament interosseux.

1° Articulation radio-cubitale supérieure.

Préparation. 1° Enlever avec précaution les muscles anconé et court supinateur; 2° séparer l'avant-bras du bras.

Cette articulation est une trochoïde.

Surfaces articulaires.

A. *Surfaces articulaires* (*fig.* 300). — Du côté du radius, la surface articulaire est constituée par l'espèce de bordure encroûtée de cartilage qui se remarque autour de la cupule, et qui offre une hauteur inégale dans les différents points de sa circonférence. Du côté du cubitus, se voit la petite cavité sigmoïde, oblongue d'avant en arrière, plus large à sa partie moyenne qu'à ses extrémités, et constituant la portion osseuse de l'*anneau ostéo-fibreux* dans lequel roule la tête du radius.

Ligament annulaire du radius.

B. *Moyens d'union. Ligament annulaire du radius* (*ar*, *fig.* 302 et 306). — Ce ligament, en forme de bandelette, représente les trois quarts d'un anneau parfaitement régulier, que complète la petite cavité sigmoïde du cubitus ; il s'insère par ses deux extrémités, d'une part, au bord antérieur, d'autre part, au bord

(1) Il suffit de jeter un coup d'œil sur l'articulation du coude entourée de ses ligaments pour être convaincu de la facilité avec laquelle doit s'effectuer la luxation de l'avant-bras en arrière, favorisée qu'elle est par la petitesse du diamètre antéro-postérieur de l'articulation et par le défaut de résistance du ligament antérieur : aussi cette luxation est-elle la plus fréquente, après celle du bras, malgré la résistance du muscle brachial antérieur, qui, comme un ligament actif, soutient la partie antérieure de l'articulation, et qui est tellement identifié avec elle qu'il se déchire toujours, au moins incomplètement, dans cette luxation. La luxation en arrière est d'ailleurs favorisée par la rencontre, dans l'extension, du bec de l'olécrâne avec le fond de la cavité olécrânienne de l'humérus. Dans une chute sur le poignet, l'avant-bras étant dans l'extension, l'humérus devient un levier du premier genre, à bras extrêmement inégaux : le point d'appui est fourni par la cavité olécrânienne, contre laquelle arc-boute fortement le bec de l'olécrâne ; le levier de la puissance est représenté par toute la longueur de l'humérus, et le levier de la résistance, par la petite portion d'humérus qui est au-dessous de la cavité olécrânienne.

postérieur de cette petite cavité sigmoïde. Sa face interne, qui est lisse et nacrée, est en rapport avec la bordure articulaire du radius ; sa surface externe ne peut être isolée complétement du court supinateur, auquel elle fournit de nombreuses insertions. Sa circonférence supérieure reçoit, en dehors, l'insertion du ligament latéral externe, qui se continue bien évidemment avec sa moitié postérieure : c'est sans doute cette disposition qui a fait dire que le ligament latéral externe s'insère au cubitus. A cette circonférence viennent encore s'insérer celles des fibres du ligament antérieur de l'articulation du coude qui sont obliquement dirigées de dedans en dehors et de haut en bas. Toutes ces insertions ligamenteuses retiennent en haut le ligament annulaire, qui, dès qu'elles ont été divisées, éprouve un retrait manifeste vers le col du radius, et laisse à découvert la bordure articulaire de l'os. Le ligament annulaire, qui a un centimètre environ de hauteur, présente une circonférence supérieure plus évasée que la circonférence inférieure, disposition qui concourt à maintenir plus exactement la tête du radius (1).

Relativement à sa texture, nous ferons remarquer que le ligament annulaire est composé principalement de fibres propres, annulaires, horizontales, auxquelles se mêlent des fibres obliques provenant de l'olécrâne et de l'apophyse coronoïde. Les fibres annulaires inférieures sont situées au-dessous de la petite cavité sigmoïde et décrivent un cercle complet autour du col du radius, qu'elles embrassent étroitement. D'autres fibres descendent de l'épicondyle et se répandent soit sur la face antérieure du ligament annulaire, soit sur sa face postérieure (*fig.* 302). Le ligament annulaire a une épaisseur plus considérable en arrière, où il reçoit l'insertion du ligament latéral externe, qu'à sa partie anté-

Fig. 306.

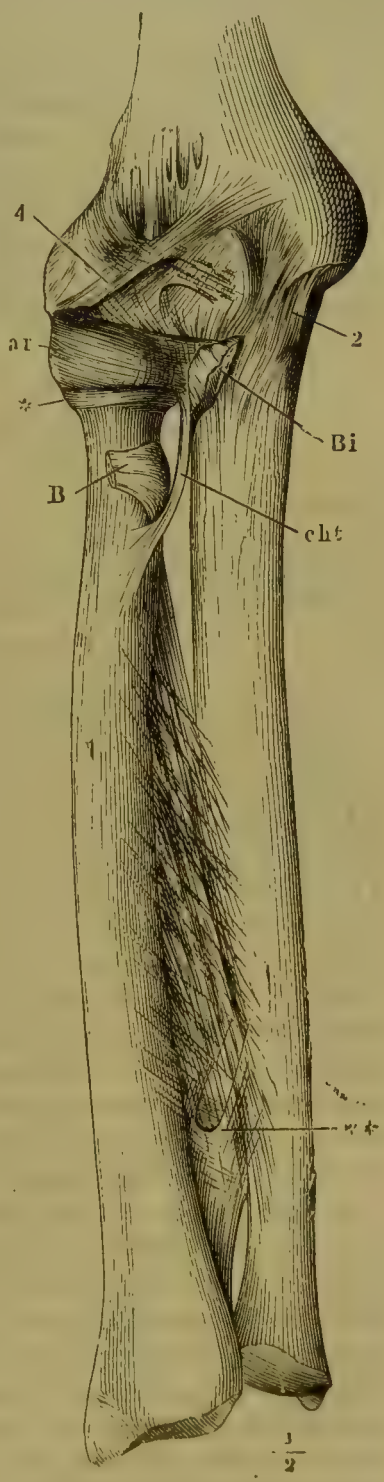

Il reçoit l'insertion du ligament latéral externe.

Sa circonférence supérieure est plus évasée que sa circonférence inférieure.

Inégalité d'épaisseur de l'anneau.

Face antérieure de l'articulation du coude, des os de l'avant-bras et du ligament interosseux (*).

(*) B, tendon du biceps.—*Bi*, tendon du muscle brachial antérieur. — *cht*, ligament de Weitbrecht. — *ar*, ligament annulaire. — 2, ligament huméro-coronoïdien. — 4, fibres obliques du ligament antérieur de l'articulation du coude.—*, cul-de-sac de la synoviale au-dessous du ligament annulaire — **, fente transversale, limitée par deux feuillets du ligament interosseux.

(1) Nous avons déjà vu que l'anneau de la trochoïde atloïdo-axoïdienne étant plus étroit à son orifice inférieur qu'à son orifice supérieur, l'apophyse odontoïde se trouve retenue mécaniquement dans cet anneau. Ici la disproportion entre les deux orifices de l'anneau est encore plus grande.

rieure, laquelle doit se rompre avec beaucoup plus de facilité ; je suis même persuadé que, dans la luxation du coude, ce n'est pas le ligament latéral externe qui se rompt le plus ordinairement, mais bien la partie antérieure du ligament annulaire.

La capsule synoviale est une dépendance de celle du coude.

La *synoviale* de l'articulation radio-cubitale supérieure est une dépendance ou une sorte de diverticulum de la synoviale du coude ; elle s'enfonce entre le radius et le cubitus, se prolonge sur la surface interne du ligament annulaire, déborde inférieurement ce ligament et, arrivée à 2 millimètres environ au-dessous de sa circonférence inférieure, se réfléchit de bas en haut pour constituer une espèce de cul-de-sac ou de rigole circulaire (*, *fig.* 300 et 306), qui retient la synovie. Il est à remarquer, d'une part, que ce cul-de-sac déborde un peu en bas le ligament annulaire, d'autre part, que la synoviale revêt le col du radius.

2° Articulation radio-cubitale inférieure.

Préparation. 1° Enlever les muscles de la région antérieure et de la région postérieure de l'avant-bras ; 2° séparer la main de l'avant-bras pour découvrir la face inférieure du ligament triangulaire ; 3° pour bien voir l'intérieur de l'articulation, scier l'avant-bras à sa partie moyenne, diviser le ligament antérieur et le ligament postérieur, écarter les deux os de l'avant-bras, et couper le ligament triangulaire à son insertion au cubitus.

Cette articulation, de même que la précédente, est une trochoïde.

Surfaces articulaires.

A. *Surfaces articulaires.* — 1° Du côté du radius, petite cavité sigmoïde, analogue à celle qui vient d'être décrite à la partie supérieure du cubitus. 2° Du côté du cubitus, pourtour de la petite tête articulaire dans les deux tiers externes de sa circonférence, qui sont recouverts de cartilage, avec une couche de tissu fibreux à la surface. Ainsi, l'articulation radio-cubitale inférieure présente une disposition inverse de celle qu'on trouve à l'articulation radio-cubitale supérieure, puisque, dans la première, le radius fournit la tête, et le cubitus, la cavité sigmoïde, tandis que dans la seconde c'est le radius qui fournit la cavité sigmoïde, et le cubitus qui présente la tête. Pour être exact, il faut dire que l'articulation radio-cubitale inférieure comprend encore l'articulation de la face inférieure de la tête du cubitus, recouverte également de cartilage et de tissu fibreux, avec la face supérieure du fibro-cartilage interarticulaire, dont nous allons parler dans un instant.

Les ligaments antérieur et postérieur représentent un ligament annulaire incomplet.

L'articulation radio-cubitale inférieure est une trochoïde.

B. *Moyens d'union.* — Ce sont 1° quelques fibres lâches étendues en avant et en arrière de l'articulation, et qui ont été désignées sous le nom de *ligament antérieur* et de *ligament postérieur*. Ces fibres, qui représentent un ligament annulaire très-imparfait, se fixent, d'une part, aux extrémités antérieure et postérieure de la facette sigmoïde du radius, d'autre part, en avant et en arrière de la petite tête du cubitus, au voisinage de l'apophyse styloïde. La cavité sigmoïde du radius et les ligaments antérieur et postérieur constituent, par leur réunion, les trois quarts d'un anneau ostéo-fibreux et non point un anneau complet. L'articulation radio-cubitale inférieure est donc une *trochoïde incomplète*. On peut dire que les articulations du radius et du cubitus, dans leur ensemble, constituent une *trochoïde double* (ginglyme latéral double).

Fibro-cartilage interarticulaire

2° *Fibro-cartilage triangulaire.* — C'est une lame fibro-cartilagineuse qui est interposée entre la tête du cubitus et le carpe, et qui unit solidement les extré-

nités inférieures des deux os de l'avant-bras. Ce ligament a la forme d'un triangle équilatéral; sa base s'attache au bord inférieur de la petite cavité sigmoïde du radius et se continue avec le cartilage d'encroûtement de la surface carpienne de cet os; son sommet, formé de tissu fibreux et dirigé en bas, s'insère par deux faisceaux divergents, d'une part, dans l'angle rentrant que forme la petite tête du cubitus avec son apophyse styloïde (**, *fig.* 307), d'autre part, à la petite facette oblique que présente, en dehors, le sommet de cette apophyse (***). Mince à sa base et à son centre, cette lame est épaisse à sa circonférence et surtout à son sommet; sa face supérieure et sa face inférieure sont légèrement concaves; cette dernière continue en dedans et en bas la face inférieure du radius. Elle concourt puissamment à maintenir l'union du radius et du cubitus, sans gêner en rien les mouvements de pronation et de supination; elle a, en outre, pour usage de rétablir le niveau de la surface radio-cubitale inférieure, le radius débordant inférieurement le cubitus.

Fig. 307.

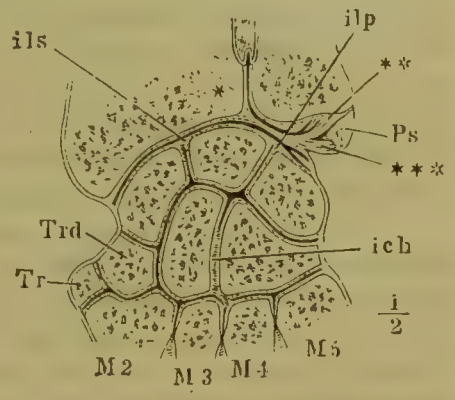

Section verticale et transversale des articulations du poignet (*).

Sa double utilité.

C. *Synoviale.* — Une synoviale isolée appartient à l'articulation radio-cubitale inférieure. Cette synoviale revêt, non-seulement le pourtour de la surface articulaire du cubitus, mais encore la presque totalité de cette tête moins l'apophyse styloïde. Elle forme, en se réfléchissant, des replis très-lâches, qui permettent des mouvements de rotation fort étendus. Cette synoviale est commune à l'articulation du cubitus avec le radius et à l'articulation du cubitus avec le fibro-cartilage interarticulaire; elle est tout à fait indépendante de la synoviale de l'articulation du poignet. Synoviale

3° Ligament interosseux.

On donne, assez improprement, le nom de *ligament interosseux* (*fig.* 306) à une membrane fibreuse qui occupe l'intervalle compris entre le radius et le cubitus, et qui paraît avoir pour principal usage de servir à des insertions musculaires. Cette membrane est plus large à sa partie moyenne qu'à ses extrémités, qui ne s'étendent point jusqu'aux limites de l'espace interosseux. En haut et en bas existe un intervalle qui, d'une part, sert au passage de nerfs et de vaisseaux, et qui, d'une autre part, facilite les mouvements du radius sur le cubitus. Ligament interosseux.

Les fibres de l'aponévrose interosseuse sont obliquement dirigées de haut en bas et de dehors en dedans, du bord interne ou interosseux du radius et de la partie voisine de la face antérieure de cet os au bord externe ou interosseux du cubitus. Cette membrane interosseuse présente ordinairement, à sa face postérieure, plusieurs faisceaux dirigés obliquement de haut en bas et de dedans en dehors. On décrit généralement sous le nom de *ligament interosseux supérieur*, *ligament rond*, *corde ligamenteuse de Weitbrecht* (*cht*) un faisceau ligamen-

(*) *Ps*, apophyse styloïde du cubitus. — **, faisceau ligamenteux supérieur du fibro-cartilage triangulaire. — ***, faisceau ligamenteux inférieur. — *ilp*, ligament interosseux scaphoïdo-semi-lunaire. — *ils*, ligament interosseux pyramido-semi-lunaire. — *Tr*, trapèze. — *Trd*, trapézoïde. — *ich*, ligament interosseux qui unit le grand os et l'os crochu. — M2... M5, métacarpiens.

teux qui se voit à sa face antérieure, et qui est obliquement étendu du côté externe de l'apophyse coronoïde du cubitus au côté interne du radius, au-dessous de la tubérosité bicipitale. Sa direction est donc précisément inverse de celle des fibres du ligament interosseux.

4° Mécanisme des articulations radio-cubitales.

La double trochoïde radio-cubitale ne permet que des mouvements de rotation.

Ces articulations, comme toutes les trochoïdes, ne permettent qu'une seule espèce de mouvement, savoir, des mouvements de rotation, qui prennent ici des noms particuliers : la rotation en avant est nommée *pronation*, la rotation en arrière s'appelle *supination*.

Ces mouvements doivent être examinés dans l'articulation radio-cubitale supérieure et dans l'articulation radio-cubitale inférieure.

Mouvement de pronation.

a. Articulation radio-cubitale supérieure. — Dans le mouvement de *pronation*, la bordure articulaire de la tête du radius roule d'avant en arrière sur la petite cavité sigmoïde du cubitus ; ce mouvement peut être porté assez loin pour que le radius décrive sur son axe une demi-circonférence (1).

Mouvement de supination.

Dans la supination, la tête du radius tourne sur son axe en sens inverse, c'est-à-dire que sa partie interne glisse d'arrière en avant sur la petite cavité sigmoïde du cubitus. C'est en avant que le déplacement tendrait à s'effectuer, si le mouvement de supination était porté trop loin (2).

Dans ces mouvements, le radius tourne autour de la petite tête du cubitus.

b. Articulation radio-cubitale inférieure. — Examinés dans l'articulation radio-cubitale inférieure, les mouvements de pronation et de supination présentent un mécanisme tout à fait inverse, car le radius, au lieu de tourner sur son axe par un véritable mouvement de rotation, tourne autour de la petite tête du cubitus par un mouvement de circumduction. Dans le mouvement de *pronation*, la cavité sigmoïde du radius glisse d'arrière en avant sur le pourtour articulaire de la petite tête du cubitus ; dans le mouvement de *supination*, elle glisse en sens inverse. Le centre autour duquel ces mouvements s'exécutent, répond au sommet du ligament triangulaire, qui se meut avec le radius, sans éprouver de tension dans aucune de ses parties (3).

(1) Malgré l'obstacle qu'opposent au déplacement, d'une part, la partie postérieure du ligament annulaire, qui est la partie la plus résistante de l'anneau, d'autre part, les deux petits crochets qui existent, l'un en avant, l'autre en arrière de la petite cavité sigmoïde du cubitus ; enfin, malgré l'avantage qui résulte, pour la solidité, de l'emboîtement de la petite tête de l'humérus par la cavité glénoïde du radius, il arrive que dans des mouvements de pronation forcés, la tête du radius s'échappe en arrière. Aucun déplacement, peut-être, n'est plus fréquent dans l'enfance que la luxation incomplète de l'extrémité supérieure du radius en arrière ; ce qui dépend de la laxité plus grande du ligament annulaire et de l'emboîtement moins parfait de la petite tête humérale dans la cupule du radius. La cause déterminante de ce déplacement est la pronation forcée, si fréquente chez les enfants qu'on tient par la main et qu'on veut retenir dans leurs chutes.

(2) Ce déplacement est très-rare, à cause de la saillie en crochet que présente l'extrémité antérieure de la cavité sigmoïde, et sans doute aussi parce que le mouvement de supination forcé est très-rare. Dugès m'a dit avoir vu la luxation en avant de l'extrémité supérieure du radius et en avoir constaté l'existence par l'autopsie. J'ai trouvé tout récemment un déplacement incomplet en avant chez un enfant dont on avait forcé l'avant-bras en voulant l'habiller : une légère compression exercée d'avant en arrière sur l'extrémité supérieure du radius suffit pour la réduction, qui se fit brusquement.

Le cartilage inter-articulaire ne limite pas les mouvements.

(3) Ce qui impose des bornes à ces mouvements, ce n'est donc pas, comme on l'a dit,

c. Corps des deux os. — Les mouvements de pronation et de supination, examinés relativement au corps du cubitus et du radius, présentent, le premier, un croisement à angle aigu des deux os, de telle manière que le radius vient, par son extrémité inférieure, se porter au-devant du cubitus, tandis qu'il reste en dehors supérieurement ; le second, un retour graduel du radius à l'état de parallélisme avec le cubitus. Dans le mouvement de pronation, le ligament interosseux est relâché ; dans le mouvement de supination, il est distendu : l'absence du ligament interosseux à la partie supérieure de l'avant-bras, où il est remplacé par la corde ligamenteuse de Weitbrecht, permet une plus grande étendue dans les mouvements de rotation (1).

État du ligament interosseux dans les mouvements de pronation et de supination.

L'existence de l'espace interosseux est une condition indispensable pour l'exécution des mouvements de pronation et de supination. Aussi toute méthode curative qui, dans les fractures de l'avant-bras, n'a pas pour objet la conservation de cet espace, doit-elle être rejetée.

Utilité de l'espace interosseux.

Ici se présente une question importante : *le cubitus prend-il quelque part aux mouvements de pronation et de supination,* ou bien représente-t-il dans ces mouvements un axe immobile, autour duquel le radius exécute, en bas, des mouvements de circumduction ?

Les opinions sont partagées à cet égard, et les explications ingénieuses n'ont pas manqué pour étayer l'une ou l'autre manière de voir. Beaucoup d'auteurs ont fait jouer un rôle à de prétendus mouvements latéraux du coude, et Vicq-d'Azyr, qui les a réfutés, a substitué à ces mouvements latéraux des mouvements de flexion et d'extension du coude, auxquels il a donné beaucoup d'importance dans la pronation et la supination. D'autres, avec Winslow, regardent les mouvements de rotation de l'humérus comme s'ajoutant toujours et nécessairement à ceux du radius sur le cubitus pour produire la pronation et la supination. On s'étonne que des hommes d'un aussi grand mérite soient partagés sur des questions aussi simples, aussi faciles à éclaircir par la voie expérimentale ; on s'étonne que l'expérimentation elle-même, dans des matières semblables, ait pu conduire à l'erreur. C'est ainsi que Vicq-d'Azyr dit que, si on place l'avant-bras demi-fléchi sur un plan d'argile, on observera que pendant les mouve-

Opinion de Vicq-d'Azyr

Opinion de Winslow.

Conséquences erronées déduites d'expériences mal interprétées

le fibro-cartilage interarticulaire. Le ligament antérieur et le ligament postérieur peuvent seuls limiter les mouvements de rotation par leur résistance, quelque faible qu'elle soit ; mais dans un mouvement de pronation forcé, ils peuvent se rompre, et la tête du cubitus se déplacer en arrière ; dans les mouvements de supination forcés, la tête du cubitus peut se déplacer en avant. Il est à remarquer que, dans le cas de déplacement du cubitus, ce n'est pas la tête du cubitus qui déchire la capsule, c'est la capsule qui se rompt sur le cubitus ; car, ainsi que nous le verrons dans un instant, le cubitus est immobile dans ses articulations avec le radius et avec le carpe, et ne prend aucune part aux mouvements partiels de l'avant-bras.

(1) Si le ligament interosseux, dont les fibres sont obliquement dirigées de haut en bas du radius vers le cubitus, se prolongeait jusqu'à la partie supérieure de l'espace interosseux, il gênerait beaucoup les mouvements de supination, en bornant les mouvements de la tubérosité bicipitale, à laquelle s'insère un des muscles supinateurs de l'avant-bras, le biceps ; mais la corde ligamenteuse, allant s'insérer au-dessous de la tubérosité bicipitale et présentant une direction oblique de haut en bas, du cubitus vers le radius, ne peut nuire en rien à l'étendue des mouvements de rotation Weitbrecht (*Syndesmolog.*, p. 32 et 33) considère à tort ce ligament comme destiné à limiter le mouvement de supination : « Hoc ligamentum (ligamentum teres) quod *chordam cubiti transversalem* voco, revera coercet radium ne nimis resupinetur. »

ments de pronation et de supination, l'apophyse styloïde du cubitus s'enfonce dans le plan d'argile et y imprime une trace plus ou moins étendue ; que si on place la même apophyse styloïde du cubitus à côté d'une pointe fixée sur une table, cette apophyse s'éloignera de la pointe. Il y a là deux choses bien distinctes, le fait et l'explication.

Il est certain que si vous examinez sur vous-même les mouvements de pronation et de supination, il vous semblera, avec les auteurs que je viens de citer, que pendant que le radius roule dans un sens, le cubitus roule dans un sens opposé ; mêmes apparences lorsque vous portez la main sur le cubitus. Mais, comme le fait observer Bertin, ne pourrait-il pas y avoir ici illusion de deux sens, de la vue et du toucher? Illusion de la vue, car, comme il y a changement de rapports entre les deux os, il peut se faire que nous attribuions au cubitus une portion du mouvement qui appartient au radius, de la même manière que nous rapportons aux étoiles le mouvement des nuages qui les obscurcissent, et au rivage le mouvement de la barque ; illusion du toucher, car nous pourrions rapporter aux os la locomotion de la peau et des muscles. Enfin ne pourrions-nous pas attribuer aux mouvements du radius et du cubitus l'un sur l'autre des mouvements qui se passent dans l'articulation du coude ou dans l'articulation de l'humérus ?

Expérience décisive.

Pour décider la question d'une manière péremptoire, faites l'expérience suivante, qui dispense de toutes les autres : mettez à découvert toutes les articulations du membre supérieur, depuis l'épaule jusqu'à la main ; maintenez l'humérus fixe, dans une immobilité absolue, en le serrant dans un étau, et vous verrez de la manière la plus évidente que dans les mouvements de pronation et de supination qui sont imprimés à l'avant-bras, le radius roule autour du cubitus immobile ; essayez de faire exécuter le plus petit mouvement latéral au cubitus, vous n'y parviendrez jamais, l'engrenage de l'articulation du coude s'y oppose complétement. Si l'humérus n'est pas maintenu dans une immobilité complète, vous verrez des mouvements de rotation de l'humérus s'ajouter aux mouvements de rotation des articulations radio-cubitales. Enfin, si l'avant-bras est dans la demi-flexion, pendant qu'on lui imprime des mouvements de rotation, vous verrez de légers mouvements de flexion et d'extension alternatifs venir compliquer les effets de la pronation et de la supination.

Il résulte de cette discussion que les mouvements de pronation et de supination se passent dans les articulations radio-cubitales, indépendamment des articulations du coude et de l'épaule, et que le cubitus est complétement étranger aux mouvements de pronation et de supination.

§ 5. — ARTICULATION RADIO-CARPIENNE.

Préparation. — Ouvrir les gaînes fibreuses des tendons fléchisseurs et des tendons extenseurs, et enlever ces tendons ; en disséquant les ligaments, se rappeler que les gaînes fibreuses leur adhèrent intimement ou plutôt se confondent avec eux et peuvent être considérées comme une dépendance de l'appareil ligamenteux de l'articulation.

L'articulation radio-carpienne, articulation du poignet, appartient au genre des *articulations condyliennes* ou *condylarthroses*.

Surfaces articulaires. Condyle brisé.

A. *Surfaces articulaires.* — 1° Du côté de la main, les caphoïde, le semi-lunaire et le pyramidal constituent un condyle brisé, oblong transversalement, revêtu de cartilages articulaires qui se prolongent plus en arrière qu'en avant.

2° Du côté de l'avant-bras, surface articulaire concave, également oblongue transversalement, formée par l'extrémité inférieure du radius et le ligament triangulaire. Le radius, qui constitue à lui seul près des trois quarts de cette surface, répond au scaphoïde et aux deux tiers externes du semi-lunaire, et présente une crête mousse antéro-postérieure, ainsi qu'un léger rétrécissement d'avant en arrière, dans le lieu qui correspond à l'intervalle de ces deux os. Le ligament triangulaire répond au tiers interne du semi-lunaire et au pyramidal, dont la face articulaire, obliquement dirigée en haut et en dedans, est aussi en rapport avec le ligament latéral interne. Il est à remarquer que la surface articulaire qui appartient à l'avant-bras, est bien moins étendue, dans le sens transversal aussi bien que dans le sens antéro-postérieur, que la surface articulaire supérieure du carpe. Toutes ces surfaces, sauf celle du ligament triangulaire, sont recouvertes de cartilage hyalin.

Surface concave, complétée par le fibro-cartilage inter-articulaire.

Fig. 308.

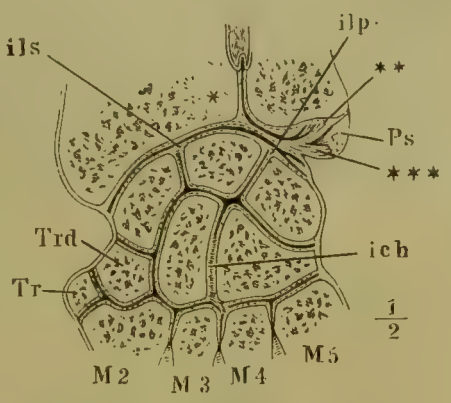

Section verticale et transversale des articulations du poignet (*).

B. *Moyens d'union.* — Il existe, pour cette articulation, un ligament latéral externe, un ligament latéral interne, deux ligaments antérieurs, un ligament postérieur.

Moyens d'union.

1° *Ligament latéral externe* (*fig.* 309). — Vertical, très-court, il naît du sommet et de la partie voisine des bords de l'apophyse styloïde du radius et va s'insérer, en s'élargissant, au côté externe du scaphoïde, immédiatement en dehors de la surface articulaire radiale de cet os. Ce ligament, qui a peu d'épaisseur, se continue sans ligne de démarcation avec le ligament antérieur et avec le ligament postérieur.

Ligament latéral externe.

Fig. 309.

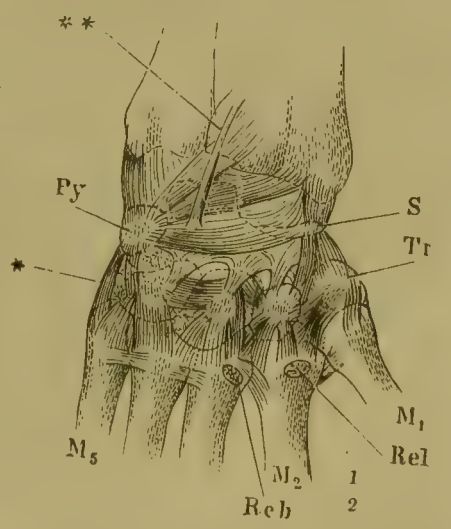

Ligaments postérieurs des articulations de la main (**).

2° *Ligament latéral interne.* — Il est à découvert aussitôt qu'on a divisé la gaîne tendineuse du cubital postérieur ; la synoviale de cette gaîne le revêt. C'est un cordon cylindrique, qui naît du sommet de l'apophyse styloïde du cubitus, dont il semble être le prolongement, et qui se divise inférieurement en deux faisceaux ; l'un de ces faisceaux se fixe au pisiforme, l'autre, plus considérable, à la face postérieure du pyramidal. Ce cordon paraît d'abord très-épais ; mais si on le divise, on voit qu'il est creusé d'une cavité qui communique en

Le ligament latéral interne est creusé d'une cavité cylindrique.

(*) Ps, apophyse styloïde du cubitus. — **, faisceau ligamenteux supérieur du fibro-cartilage triangulaire. — ***, faisceau ligamenteux inférieur. — *ilp*, ligament interosseux scaphoïdo-semi-lunaire. — *ils*, ligament interosseux pyramido-semi-lunaire. — *Tr*, trapeze. — *Trd*, trapézoïde. — *ich*, ligament inter-osseux qui unit le grand os et l'os crochu. — M^2,... M^5, métacarpiens.

(**) *Py*, pyramidal. — S, scaphoïde. — *Tr*, trapeze. — M^1, M^2, M^5, métacarpiens. — *Rel*, *Reb*, tendons des muscles premier et second radial externe, coupés en travers. — *, ligament étendu du pyramidal à l'os crochu et à la base du cinquième métacarpien. — **, faisceau vertical étendu du radius au grand os.

bas avec l'articulation radio-carpienne, et que son extrémité supérieure s'attache, non au sommet de l'apophyse styloïde du cubitus, mais au milieu de la hauteur de cette apophyse, à la manière d'une demi-capsule ; que ce sommet de l'apophyse styloïde est articulaire et encroûté d'une couche épaisse de cartilage, qu'il est contenu dans la synoviale de l'articulation du poignet, et en rapport direct avec le pyramidal.

L'apophyse styloïde du cubitus est donc la seule partie de cet os qui concoure directement à l'articulation du poignet.

3° *Ligaments antérieurs.* — Au nombre de deux, l'un radial, l'autre cubital.

Ligament antérieur radio-carpien.

a) Le *ligament radio-carpien* (*vpa*, *fig.* 310) forme une large couche nacrée, qui apparaît aussitôt qu'on a enlevé les tendons fléchisseurs ; il se compose de faisceaux distincts, souvent séparés par du tissu cellulaire adipeux et des vaisseaux. Ce ligament naît du bord antérieur de la surface articulaire inférieure du radius, ainsi que du bord antérieur de l'apophyse styloïde de cet os. De là ses fibres se portent obliquement de haut en bas et de dehors en dedans, en se rapprochant d'autant plus de la direction horizontale qu'elles sont plus élevées. Les fibres les plus externes vont à l'os crochu et au grand os, celles qui suivent vont s'insérer au scaphoïde ; quelques-unes, au pyramidal et au pisiforme. Les plus élevées, qui sont les plus internes, semblent se continuer avec le ligament antérieur de l'articulation radio-cubitale inférieure. Les faisceaux les plus externes sont les plus épais. Ce ligament est composé de plusieurs couches de fibres, dont les plus superficielles sont les plus longues.

Fig. 310.

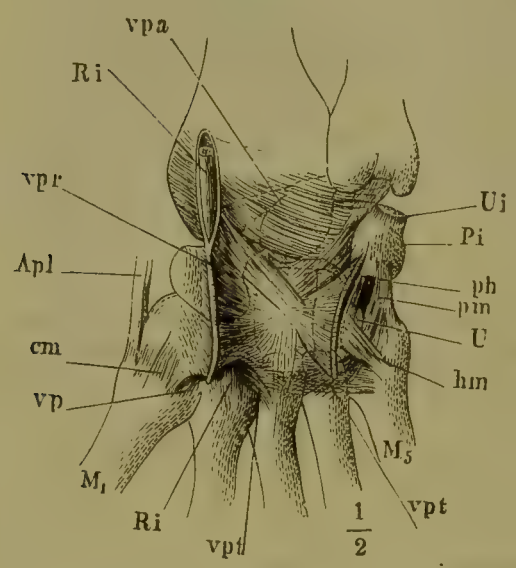

Ligaments antérieurs des articulations de la main (*).

Ligament antérieur cubito-carpien.

b) Le *ligament cubito-carpien* a été probablement confondu par les auteurs avec le ligament latéral interne, ou peut-être leur a-t-il échappé, parce qu'il est très-profondément placé. Ce ligament naît, par une extrémité étroite, de la rainure qui sépare l'apophyse styloïde de la petite tête du cubitus, au-devant du petit ligament qui forme le sommet du fibro-cartilage interarticulaire ; de là, il se porte en bas et en dehors, c'est-à-dire en sens inverse du ligament radial, passe sous quelques fibres du ligament antérieur radio-carpien et se termine en s'irradiant. Les fibres supérieures, horizontales, décrivent une courbe au-dessous de la tête du cubitus, et vont s'attacher au bord antérieur du radius, en se confondant avec les fibres du ligament radio-carpien ; les fibres inférieures

(*) Le ligament annulaire du carpe (*vp*) a été enlevé. — M^1, M^5, métacarpiens. — U, crochet de l'unciforme. — *Ui*, tendon du cubital antérieur. — *Ri*, tendon du radial antérieur. — *Apl*, tendon du long abducteur du pouce. — *vpa*, ligament radio-palmaire. — *vpr*, ligament rayonné du carpe. — *cm*, ligament étendu du trapèze au premier métacarpien. — *vpt*, ligament carpo-métacarpien. — *hm*, ligament étendu entre l'os crochu et le cinquième métacarpien. — *pm*, ligament qui va du pisiforme au cinquième métacarpien. — *ph*, ligament allant du pisiforme à l'os crochu.

se portent presque verticalement en bas, en dehors du pisiforme, et se terminent au pyramidal.

4° *Ligament postérieur.* — Il ne peut être séparé de la gaîne fibreuse des tendons extenseurs et radiaux, avec laquelle il se continue. Il n'y a qu'un seul ligament postérieur, beaucoup moins fort et moins large que le ligament radio-carpien antérieur, et obliquement étendu du bord postérieur du radius à la face postérieure du pyramidal et du semi-lunaire (*fig.* 309) ; le faisceau destiné au pyramidal est le plus fort. Ce ligament ne recouvre que le tiers environ de la face postérieure de l'articulation, tandis que le ligament radio-carpien recouvre la totalité de la face antérieure. Je ferai observer qu'il y a, à l'articulation de la main avec l'avant-bras et aux articulations du carpe, prédominance marquée des ligaments antérieurs sur les ligaments postérieurs. Ligament postérieur.

Une remarque qui peut avoir quelque intérêt, c'est que tous ces ligaments de l'articulation radio-carpienne, tant antérieurs que postérieurs, à l'exception du ligament cubito-carpien, viennent du radius, et tendent à lier intimement l'extrémité inférieure de cet os à la première rangée du carpe, et par conséquent à la main.

C. *Synoviale.* — En arrière, elle est lâche et recouverte en partie seulement par les ligaments que nous venons de décrire ; dans tout le reste du pourtour de l'articulation, elle est revêtue par des fibres ligamenteuses éparses, qui la fortifient et dont la présence avait fait admettre, par quelques anatomistes, l'existence d'une capsule orbiculaire pour l'articulation radio-carpienne. Quelquefois cette synoviale communique avec celle de l'articulation radio-cubitale inférieure, par une ouverture qui existe à l'union du fibro-cartilage triangulaire avec le bord inférieur de la facette sigmoïde du radius. Complétement isolée, en général, de la synoviale des articulations médio-carpiennes et carpo métacarpiennes, elle communique quelquefois avec cette dernière par les espaces interosseux qui séparent les os de la première rangée du carpe. Synoviale. Fibres ligamenteuses éparses. Communication de synoviale radio-carpienne avec les synoviales voisines.

Indépendamment des moyens d'union qui viennent d'être décrits, on doit noter, comme concourant à accroître la solidité de cette articulation, en avant, les tendons des muscles fléchisseurs, en arrière, ceux des muscles extenseurs.

D. *Mécanisme.* — Cette articulation, appartenant au genre des condyliennes, présente les quatre mouvements de flexion, d'extension, d'adduction et d'abduction, ainsi que le mouvement de circumduction, qui n'est que le passage successif d'un de ces mouvements à l'autre. Quatre mouvements.

1° *Dans la flexion*, le condyle formé par la première rangée du carpe glisse d'avant en arrière sur l'extrémité inférieure de l'avant-bras ; les ligaments postérieurs sont tendus, ainsi que les tendons des muscles extenseurs. Quand ce mouvement de flexion est porté trop loin, une luxation peut s'opérer par suite de la déchirure du ligament postérieur, et alors l'extrémité inférieure des deux os de l'avant-bras vient se placer en avant de la surface articulaire des os de la première rangée du carpe (1). Mécanisme du mouvement de flexion.

2° *Dans l'extension*, le condyle formé par le carpe roule d'arrière en avant sur la cavité inférieure de l'avant-bras, et comme la surface articulaire du condyle se prolonge plus en arrière qu'en avant, il en résulte que le mouvement d'extension peut être porté plus loin que le mouvement de flexion ; il est limité Mécanisme du mouvement d'extension.

(1) La possibilité des luxations de l'articulation radio-carpienne a été révoquée en doute ; mais j'en ai vu deux exemples incontestables.

par les ligaments antérieurs de l'articulation radio-carpienne et par les ligaments latéraux eux mêmes, qui, d'après une disposition généralement observée, sont plus rapprochés de la face vers laquelle s'opère la flexion que de celle de l'extension.

Il est à remarquer, du reste, que le mouvement d'extension est le mouvement le plus facile de la main sur l'avant-bras ; on peut en juger par la force considérable dont jouit la main dans l'attitude où elle fait avec l'avant-bras un angle droit du côté de l'extension, c'est-à-dire en arrière (1).

Abduction. 3° *Dans l'abduction*, le condyle formé par le carpe roule dans le sens de sa longueur, c'est-à-dire transversalement et de dehors en dedans, tandis que le bord radial de la main s'incline sur le bord radial de l'avant-bras ; ce mouvement est borné par la rencontre mutuelle de l'apophyse styloïde et de l'apophyse externe du scaphoïde.

Adduction. 4° *Dans l'adduction*, le bord cubital de la main s'incline vers le bord cubital de l'avant-bras ; ce mouvement est borné par le contact du sommet de l'apophyse styloïde avec le pyramidal, ainsi que par la tension du ligament latéral externe.

Vu la grande étendue transversale des surfaces articulaires du poignet, les déplacements permanents sont impossibles dans les mouvements de latéralité, lesquels s'exécutent dans le sens de la plus grande longueur des surfaces; du moins n'existe-t-il dans la science aucune observation de luxation latérale du poignet.

Circumduction. 5° Le *mouvement de circumduction* n'est que la succession des divers mouvements qui viennent d'être indiqués : la main décrit un cône plus étendu dans sa moitié postérieure, qui correspond au mouvement d'extension, que dans sa moitié antérieure, qui répond au mouvement de flexion. La portion du cône qui répond à l'adduction et à l'abduction, est encore bien plus restreinte.

§ 6. — ARTICULATIONS DU CARPE.

Ces articulations comprennent 1° les articulations des os de chaque rangée : 2° les articulations des deux rangées entre elles.

I. — ARTICULATIONS DES OS DE CHAQUE RANGÉE.

Préparation. — 1° Enlever les tendons extenseurs et fléchisseurs ; 2° séparer la main de l'avant-bras, puis la première rangée de la seconde, et enfin les os de chaque rangée les uns des autres, en examinant les moyens d'union avant d'opérer la séparation complète.

A. *Surfaces articulaires.* — Les articulations des os de chaque rangée sont des *amphiarthroses* et présentent, en conséquence, une portion continue et une portion contiguë. Les os de la première rangée se correspondent par des surfaces obliques, presque planes ; ceux de la seconde rangée, par des surfaces courbes, dirigées verticalement et plus étendues (*fig.* 312).

Ce sont des amphiarthroses.

A. *Moyens d'union.* — Deux classes de ligaments appartiennent à ces articulations : les uns sont étendus entre les facettes qui se correspondent, *ligaments*

(1) Nous ferons observer qu'il est presque impossible d'isoler le mécanisme des articulations du carpe de celui de l'articulation radio-carpienne ; si nous avons présenté ce mécanisme isolément, c'est afin de nous conformer rigoureusement à l'exactitude des divisions anatomiques.

interosseux les autres sont *périphériques*, et se divisent en *palmaires* et en *dorsaux*.

1° Les *ligaments palmaires* et *dorsaux* sont des faisceaux fibreux qui s'étendent transversalement ou obliquement de chacun des os du carpe à ceux qui lui sont contigus. Les ligaments dorsaux sont incomparablement beaucoup moins résistants que les palmaires. Ligaments palmaires et dorsaux.

2° Les *ligaments interosseux* ne présentant pas une disposition exactement semblable dans les deux rangées, nous examinerons successivement ceux de la première et ceux de la seconde. Ligaments inter-osseux.

a) Les *ligaments interosseux de la première rangée* n'occupent que la portion la plus élevée des facettes qui se correspondent ; ce sont des faisceaux fibreux, étendus, d'une part, du scaphoïde au semi-lunaire, d'autre part, du semi-lunaire au pyramidal. Ils établissent une séparation entre la synoviale radio-carpienne inférieure, qui passe sur leur face supérieure, et la synoviale générale du carpe, qui envoie des prolongements en cul-de-sac entre les os de la première rangée. Quelquefois, cependant, ils sont interrompus en partie et présentent des ouvertures qui établissent une communication entre ces deux synoviales. Ces ligaments inter-osseux sont rougeâtres, à peine fasciculés, très-lâches, de manière à permettre des mouvements de glissement assez étendus. Laxité et interruption fréquente des ligaments interosseux de la première rangée.

b) Les *ligaments interosseux de la seconde rangée* sont beaucoup plus épais que ceux de la première ; toute la portion non articulaire des facettes par lesquelles les os se correspondent, est destinée à l'insertion de ces ligaments, qui sont très-serrés, d'un tissu fibreux plus sec et plus dense que celui qui unit entre eux les os de la première rangée. Il résulte de ces dispositions que les os de la seconde rangée sont plus solidement unis entre eux que ceux de la première. Il est à remarquer, cependant, qu'il n'existe point de ligament interosseux entre le trapézoïde et le grand os, et que l'articulation entre ces deux os établit la communication entre la synoviale générale du carpe et la synoviale carpo-métacarpienne. Densité, force plus grande des ligaments interosseux de la seconde rangée.

Fig. 311.

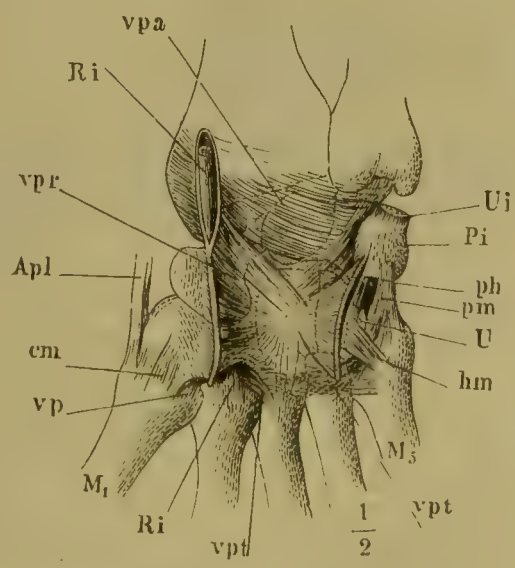

Ligaments antérieurs des articulations de la main (*).

L'articulation du pisiforme avec le pyramidal mérite une description spéciale. Articulation du pisiforme avec le pyramidal.

Pour cette articulation, le pisiforme présente une facette circulaire, presque plane, qui s'articule avec la facette antérieure du pyramidal ; l'une et l'autre sont recouvertes de cartilage.

Cette petite articulation, qui n'est autre chose qu'une *arthrodie lâche*, présente quatre ligaments : 1° *deux inférieurs* très-forts ; l'un *externe* (*ph*, *fig.* 311),

* Le ligament annulaire du carpe (*rp*) a été enlevé. — M1, ...M5, métacarpiens. — U, crochet de l'unciforme. — *Ui*, tendon du cubital antérieur. — *Ri*, tendon du radial antérieur. — *Apl*, tendon du long abducteur du pouce. — *rpa*, ligament radio-palmaire. — *rpr*, ligament rayonné du carpe. — *cm*, ligament étendu du trapèze au premier métacarpien. — *rpt*, ligament carpo-métacarpien. — *hm*, ligament étendu entre l'os crochu et le cinquième métacarpien. — *pm*, ligament qui va du pisiforme au cinquième métacarpien. — *ph*, ligament allant du pisiforme à l'os crochu.

Deux ligaments inférieurs. Le tendon du cubital antérieur remplace le ligament supérieur.

obliquement étendu du pisiforme à l'apophyse unciforme de l'os crochu ; l'autre *interne* (*pm*), vertical, qui vient s'insérer à l'extrémité supérieure du cinquième métacarpien. Ces deux ligaments semblent en partie le résultat de la bifurcation du tendon du cubital antérieur (*Ui*), tendon qui tient lieu de *ligament supérieur*. On peut encore considérer comme faisant partie du ligament supérieur le ligament latéral interne de l'articulation radio-carpienne.

Ligaments antérieur et postérieur.

2° Un ligament *antérieur* et un ligament *postérieur*, minces et rayonnés, qui soutiennent en avant et en arrière la capsule synoviale.

Capsule synoviale.

La *synoviale* est le plus souvent une petite poche isolée ; quelquefois elle est une dépendance, un prolongement de la synoviale de l'articulation radio-carpienne. Cette synoviale étant très-lâche et les ligaments peu serrés, il en résulte une grande mobilité de l'articulation.

II. — ARTICULATION DES DEUX RANGÉES DU CARPE ENTRE ELLES.

L'articulation des deux rangées entre elles ou articulation *médio-carpienne* présente, au milieu, une énarthrose, et de chaque côté une arthrodie (*fig.* 312).

Fig. 312.

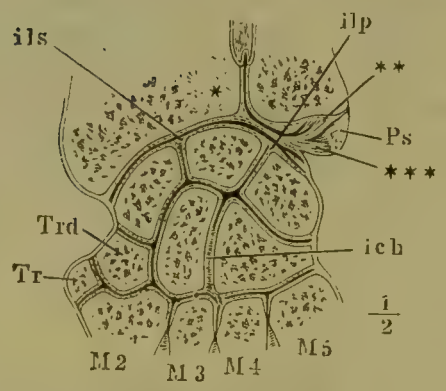

Section verticale et transversale des articulations du poignet (*).

Énarthrose carpienne. Double arthrodie.

A. *Surfaces articulaires.* — Elles consistent en une tête ou éminence sphérique reçue dans une cavité, disposition qui constitue le caractère propre de l'*énarthrose*. En dedans et en dehors de l'énarthrose, sont des surfaces planes qui constituent une *double arthrodie*.

La tête brisée est formée par la tête du grand os, réunie à l'apophyse supérieure de l'os crochu. La cavité, également brisée, est constituée par les facettes inférieures du scaphoïde, du semi-lunaire et du pyramidal. Cette cavité, fortement échancrée en avant et en arrière, est complétée dans ces deux sens par deux ligaments : l'un *antérieur*, l'autre *postérieur*, qu'on peut appeler *ligaments glénoïdiens*, eu égard à leur position sur le pourtour de la cavité et à leur usage, qui est d'en augmenter la profondeur.

Ligaments glénoïdiens antérieur et postérieur.

Le *ligament glénoïdien postérieur* est composé de fibres transversales qui s'insèrent à la première rangée, dont ils ferment l'échancrure postérieure. Le *ligament glénoïdien antérieur*, beaucoup plus épais que le premier, appartient à la seconde rangée ; il se confond avec les ligaments antérieurs de l'articulation des deux rangées entre elles, et s'étend transversalement de l'os crochu au trapèze, en passant au-devant du col et de la tête du grand os.

Ligament antérieur.

B. *Moyens d'union.* — Ils sont constitués par : a). Un *ligament antérieur* ou rayonné (*rpr*, *fig.* 311), très-épais, qui, de la face antérieure du grand os, s'étend par rayons divergents aux trois os de la première rangée composant la cavité énarthrodiale

(*) Ps, apophyse styloïde du cubitus. — **, faisceau ligamenteux supérieur du fibro-cartilage triangulaire. — ***, faisceau ligamenteux inférieur. — *ilp*, ligament interosseux scaphoïdo-semi-lunaire. — *ils*, ligament interosseux pyramido-semi-lunaire. — Tr, trapèze. — Trd, trapézoïde. — *icb*, ligament interosseux qui unit le grand os et l'os crochu. — M^2,... M^5, métacarpiens.

dans laquelle est reçue la tête du grand os savoir, au scaphoïde, au semi-lunaire et au pyramidal.

b) Un *ligament postérieur*, qui consiste seulement en quelques fibres obliquement étendues des os de la première rangée à ceux de la seconde. Ligament postérieur.

En dedans et en dehors de l'énarthrose carpienne, on trouve une *arthrodie*. Arthrodie interne.

En dedans, se voit l'articulation du pyramidal avec l'os crochu, articulation qui est constituée par des surfaces planes, et que fortifient un *ligament postérieur*, très-mince, un *ligament antérieur*, beaucoup plus épais que le précédent, et enfin un *ligament latéral interne*.

En dehors de l'articulation énarthrodiale de la tête du grand os, se voit l'articulation du scaphoïde avec le trapèze et le trapézoïde. Les surfaces articulaires sont, *du côté du scaphoïde*, une espèce de tête ou plutôt une convexité allongée ; *du côté du trapèze* et *du trapézoïde*, deux facettes concourant à former une concavité dans laquelle est reçue la convexité du scaphoïde. Cette petite articulation est fortifiée par des ligaments : *deux antérieurs*, partant tous deux du scaphoïde, et allant se rendre, l'un au trapèze, l'autre au trapézoïde ; *deux postérieurs*, qui offrent la même disposition que les précédents, mais qui sont beaucoup plus minces. Arthrodie externe. Deux ligaments antérieurs. Deux ligaments postérieurs.

C *Synoviale.* — Une synoviale unique, extrêmement lâche, surtout en arrière, revêt les surfaces articulaires par lesquelles se touchent la première et la seconde rangée. Mais cette synoviale fournit, en outre, autant de petits culs-de-sac qu'il y a d'intervalles entre les os de chaque rangée, c'est-à-dire qu'elle en fournit trois en bas et deux en haut. Capsule synoviale. Ses prolongements entre les os de chaque rangée.

III. — MÉCANISME DU CARPE.

Le mécanisme du carpe doit être considéré au point de vue de la *solidité* et au point de vue de la *mobilité*. Conditions favorables à la solidité.

Les conditions favorables à la *solidité*, sont : 1° la multiplicité des os du carpe ; 2° l'engrènement réciproque des deux rangées : la rangée antibrachiale pénètre dans la rangée métacarpienne, et réciproquement ; 3° les nombreux moyens d'union des os de chaque rangée entre eux. Aussi le carpe résiste-t-il aux chocs les plus violents ; ce qui dépend, en grande partie, de la déperdition de force que subit la cause traumatique dans les nombreuses articulations du carpe.

Relativement à la *mobilité*, on doit distinguer : 1° les mouvements qu'effectuent les uns sur les autres les os de chaque rangée ; 2° les mouvements des deux rangées entre elles. Conditions favorables à la mobilité.

1° La mobilité des os d'une même rangée les uns sur les autres est à peine appréciable ; elle est plus marquée, cependant, entre les os de la première rangée qu'entre ceux de la seconde, qui se meuvent comme ne faisant qu'une pièce. Glissement léger des os de chaque rangée. Mobilité remarquable des deux rangées l'une sur l'autre.

2° La mobilité des deux rangées l'une sur l'autre est, au contraire, plus remarquable. L'articulation énarthrodiale de la tête du grand os n'exécute de mouvements qu'en avant et en arrière ; les arthrodies qu'on observe de chaque côté de l'énarthrose ne lui permettent aucun mouvement de latéralité. Le mouvement d'extension est très-borné, à raison de la résistance des ligaments antérieurs de l'articulation. Le mouvement de flexion est beaucoup plus considérable : il peut être porté assez loin pour déterminer la luxation de la tête du grand De l'énarthrose carpienne. Étendue du mouvement de flexion.

os en arrière. Le peu d'épaisseur et la laxité des ligaments postérieurs, ainsi que la laxité de la synoviale en arrière, expliquent la facilité des mouvements de cette articulation dans le sens de la flexion. Il importe de remarquer que l'énarthrose carpienne prend une part plus considérable aux mouvements de flexion de la main que l'articulation radio-carpienne elle-même, circonstance qui est du plus haut intérêt pour l'intelligence du mécanisme du carpe.

Le mouvement de flexion de la main se passe en grande partie dans l'articulation des deux rangées.

§ 7. — ARTICULATIONS DU MÉTACARPE.

Séparés les uns des autres au niveau de leurs corps, les métacarpiens sont unis entre eux par leurs extrémités. En outre, le métacarpe s'articule avec le carpe. Nous allons examiner successivement les articulations : 1° des extrémités car-

Fig. 313.

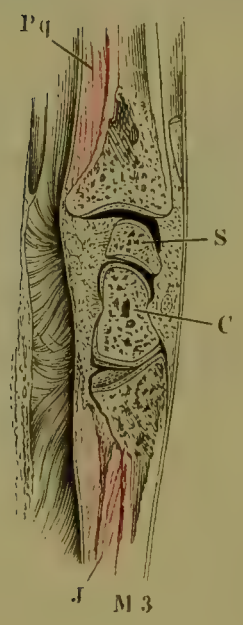

Fig. 314.

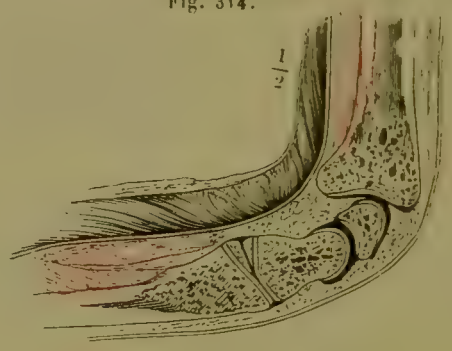

Fig. 315.

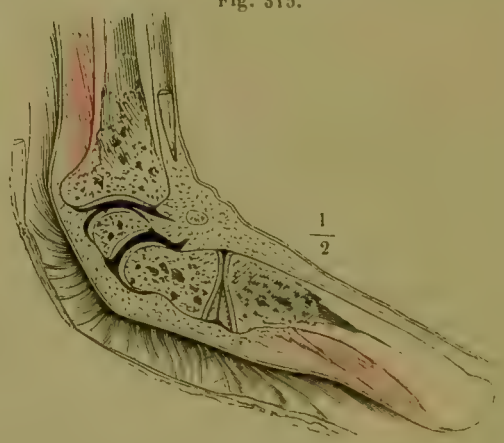

Sections verticales antéro-postérieures des articulations de la main, passant par le doigt du milieu (*).

piennes des métacarpiens, 2° de leurs extrémités digitales. 3° des métacarpiens avec le carpe.

1° Articulations des extrémités carpiennes des metacarpiens.

Ce sont des *symphyses* ou *amphiarthroses*.

(*) S, scaphoïde. — C, grand os. — M³, troisième métacarpien. — Pq, muscle carré pronateur. J, muscle interosseux.

Fig. 313. — La main dans la direction de l'avant-bras.

Fig. 314. — La main fléchie.

Fig. 315. — La main renversée en arrière.

A. *Surfaces articulaires.* — Elles occupent les parties latérales de l'extrémité carienne des métacarpiens et sont en partie contiguës, en partie continues. La artie contiguë se présente sous l'aspect d'une facette encroûtée de cartilage, uisant suite à la facette qui s'articule avec le carpe. La partie destinée à être ontinue est rugueuse. Surfaces articulaires.

B. *Moyens d'union.* — Ils sont *interosseux*, *dorsaux* et *palmaires*.

Les *ligaments interosseux* sont des faisceaux fibreux courts et serrés, extrêmenent résistants, interposés entre les portions rugueuses des facettes latérales de eux métacarpiens voisins. Ils constituent le moyen principal d'union de ces s, ainsi qu'on peut s'en assurer en essayant de séparer les métacarpiens après voir divisé les ligaments dorsaux et palmaires. Ligaments interosseux.

Les *ligaments dorsaux* (*fig.* 309) et *palmaires* (*fig.* 310) consistent en faisceaux ibreux transversalement étendus de l'un à l'autre métacarpien. Les ligaments almaires sont beaucoup plus considérables que les dorsaux. Ligaments dorsaux et palmaires.

2° Articulations des extrémités digitales des métacarpiens.

Bien que les extrémités digitales des os du métacarpe ne soient pas articulées ntre elles, à proprement parler, cependant, comme ces extrémités sont conti-

Fig. 316.

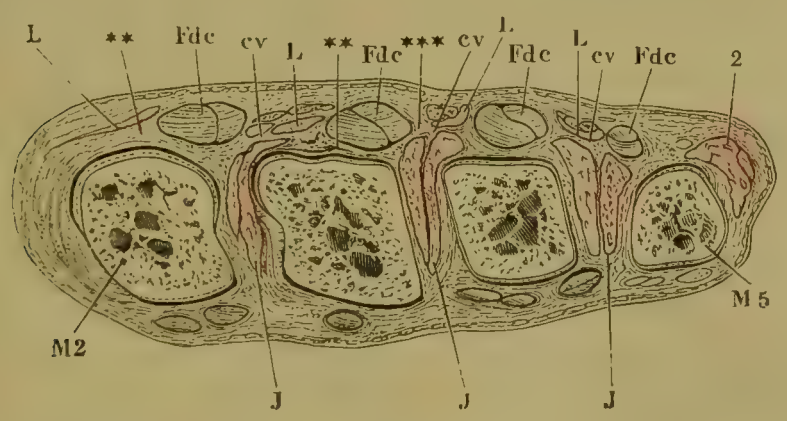

Section horizontale de la main, passant par les têtes des métacarpiens (*).

ruës et exécutent des mouvements les unes sur les autres, une synoviale revêt es surfaces contiguës et favorise leurs mouvements ; en outre, un *ligament transverse palmaire* (*cv*, *fig.* 316) est étendu transversalement au-devant de ces extrénités et les unit lâchement, mais solidement, les unes aux autres. Ce ligament st commun aux quatre derniers métacarpiens ; le métacarpien du pouce en est lépourvu. On peut considérer ce ligament comme une dépendance des liganents antérieurs des articulations métacarpo-phalangiennes, destinée à établir a continuité entre ces ligaments. Il est, du reste, extrêmement puissant et s'oppose très-efficacement à l'écartement des doigts. Libre par son bord inférieur, l se continue, par son bord supérieur, et avec l'apnévrose interosseuse palnaire et avec les languettes digitales de l'aponévrose palmaire superficielle. Pour e mettre à découvert et bien étudier ses connexions avec les ligaments antérieurs Ligament transverse du métacarpe.

*, M², M⁵, deuxième et cinquième métacarpiens. — J, muscles interosseux. — L, muscles lombricaux. — *Fdc*, tendons des fléchisseurs des doigts. — 2, éminence hypothénar. — *cv*, ligament transverse palmaire. — **, aponévrose palmaire profonde. — ***, cloisons qui séparent les gaines de la face palmaire.

de l'articulation métacarpo-phalangienne, il suffit d'ouvrir les gaines fibreuses des tendons fléchisseurs des doigts et d'enlever les petits muscles lombricaux, les nerfs et les vaisseaux collatéraux des doigts.

Aponévrose interosseuse palmaire. Ligament transverse dorsal.

On peut considérer l'*aponévrose interosseuse palmaire* comme représentant, par rapport au corps des métacarpiens, le ligament interosseux de l'avant-bras. On pourrait, à la rigueur, considérer comme un *ligament transverse dorsal*, beaucoup moins fort que le précédent, le bord inférieur épaissi de l'aponévrose interosseuse dorsale, laquelle se continue avec les tendons des muscles extenseurs.

Les muscles interosseux complètent, ainsi que nous le verrons, les moyens d'union des os du métacarpe entre eux.

3° Articulations carpo-métacarpiennes.

Ces articulations sont formées, d'une part, par les facettes inférieures des os de la deuxième rangée du carpe, d'autre part, par les facettes de l'extrémité supérieure des os métacarpiens.

On peut les considérer comme formant une seule articulation à surface brisée.

Nous pouvons considérer toutes les articulations carpo métacarpiennes comme constituant une seule et même articulation à surface brisée. L'articulation du trapèze avec le métacarpien du pouce et celle du cinquième métacarpien avec l'os crochu méritent seules une description spéciale.

I. *Articulations du deuxième, du troisième et du quatrième métacarpien avec le carpe.*

A. *Surfaces articulaires.* — L'articulation du deuxième, du troisième et du quatrième métacarpien avec le carpe nous présente une ligne sinueuse qu'on pourrait peut-être assujettir à des règles de désarticulation, si cette désarticulation paraissait offrir quelque utilité. Elle constitue une *arthrodie* serrée, à surface anguleuse.

Arthrodie serrée, à surface anguleuse.

Fig. 317.

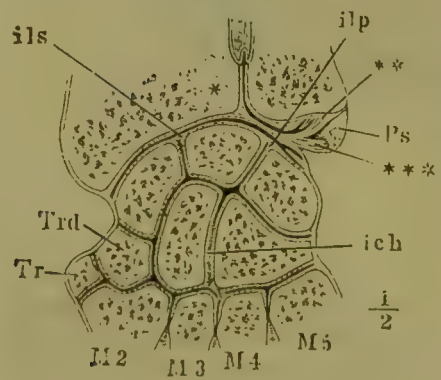

Section verticale et transversale des articulations du poignet (*).

Le deuxième métacarpien entre dans le carpe.

L'articulation du quatrième et du troisième métacarpien avec l'os crochu et le grand os correspondant forme une courbe assez régulière, à concavité tournée en haut; mais le deuxième métacarpien, articulé par une triple facette avec le trapèze, le trapézoïde et le grand os, présente une surface anguleuse. Ce deuxième métacarpien emboîte, par une surface concave transversalement, la facette concave en sens opposé du trapézoïde, et s'articule par deux facettes latérales avec le trapèze et le grand os; en sorte qu'il entre, pour ainsi dire, dans le carpe par deux saillies anguleuses, reçues dans l'intervalle des trois os avec lesquels il s'articule. Il suit de là que les articulations carpo-métacarpiennes des trois métacarpiens moyens présentent, non point des surfaces concaves et convexes favorables à la mobilité, mais bien des surfaces anguleuses, qui témoignent du peu de mobilité de ces articulations.

B. *Moyens d'union.* — Des ligaments, distingués en *dorsaux* et *palmaires*, les uns et les autres très-forts, très-courts, très-serrés, maintiennent les surfaces arti-

(*) *Ps*, apophyse styloïde du cubitus. — **, faisceau ligamenteux supérieur du fibro-cartilage triangulaire — *** faisceau ligamenteux inférieur. — *ilp*, ligament interosseux scaphoïdo-semi-lunaire. — *ils*, ligament interosseux pyramido-semi-lunaire. — *Tr*, trapèze — *Trd*, trapézoïde. — *ich*, ligament interosseux qui unit le grand os à l'os crochu. — M^2, .. M^5, métacarpiens.

ulaires dans un rapport tellement intime que ces articulations présentent l'immobilité des symphyses.

1° *Ligaments dorsaux* (*fig.* 318). — Beaucoup plus forts que les ligaments palmaires, composés de plusieurs couches superposées, dont les plus profondes sont les plus courtes. Pour l'articulation du deuxième métacarpien, il existe trois ligaments dorsaux : un *moyen*, étendu du trapézoïde à cet os, un *externe*, qui

Ligaments dorsaux.

Au nombre de trois pour le 2e métacarpien.

Fig. 318.

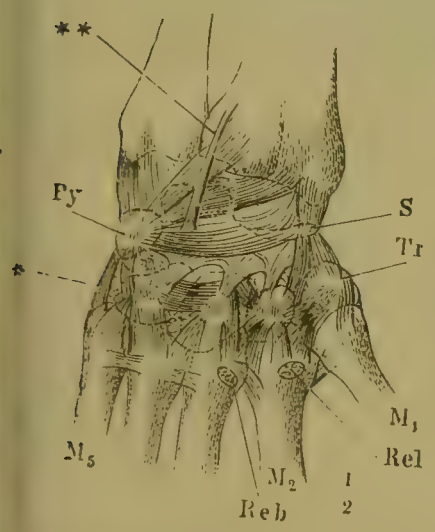

Ligaments postérieurs des articulations de la main (*).

Fig. 319.

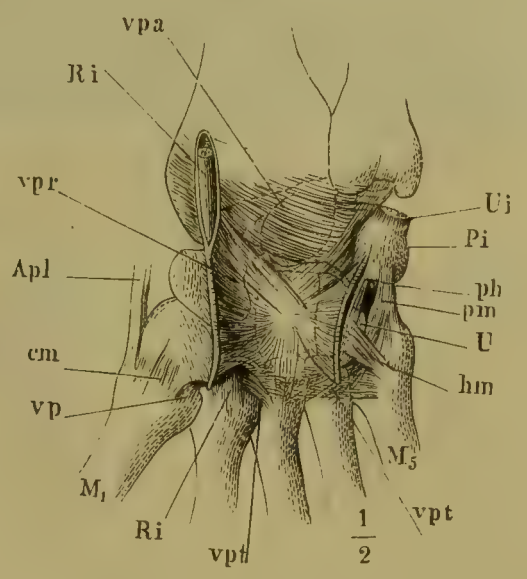

Ligaments antérieurs des articulations de la main (**).

ient du trapèze et qui cache l'insertion du tendon du premier radial externe, et un *interne*, qui vient du grand os ; le premier est vertical, les deux derniers sont obliques. Pour l'articulation du troisième métacarpien, il existe deux ligaments dorsaux : l'un *vertical*, qui vient du grand os, l'autre *oblique*, qui vient de l'os crochu. Pour celle du quatrième métacarpien existe un ligament dorsal plus long et plus lâche que les précédents.

Au nombre de deux pour la 3e.

Un seul pour le 4e.

2° *Ligaments palmaires* (*fig.* 319). — Ils sont beaucoup moins prononcés que les précédents, ce qui contraste avec les ligaments palmaires du carpe. On n'en trouve point pour le deuxième métacarpien : le tendon du radial antérieur paraît en tenir lieu. Pour l'articulation du troisième métacarpien existent trois ligaments : un *externe*, qui vient du trapèze, un *moyen*, qui vient du grand os, un *interne*, qui vient de l'os crochu. Enfin, pour l'articulation du quatrième métacarpien, il y a un ligament palmaire, qui vient de l'os crochu.

Ligaments palmaires.

Au nombre de trois pour le 3e métacarpien.

3° *Ligament interosseux*. — Il existe, pour les articulations du troisième métacarpien avec le carpe, un ligament interosseux ou latéral, qui naît du grand os

Ligament interosseux ou latéral.

(*) *Py*, pyramidal. — S, scaphoïde. — *Tr*, trapèze. — M1, M2, M5, métacarpiens. — *Rel*, *Reb*, tendons des muscles premier et second radial externe, coupés en travers. — *, ligament étendu du pyramidal à l'os crochu et à la base du cinquième métacarpien. — **, faisceau vertical étendu du radius au grand os.

(**) Le ligament annulaire du carpe (*vp*) a été enlevé. — M1, M5, métacarpiens. — U, crochet de l'unciforme. — *Ui*, tendon du cubital antérieur. — *Ri*, tendon du radial antérieur. — *Apl*, tendon du long abducteur du pouce. — *cpa*, ligament radio-palmaire. — *cpr*, ligament rayonné du carpe. — *cm*, ligament étendu du trapèze au premier métacarpien. — *cpt*, ligament carpo-métacarpien. — *hm*, ligament étendu entre l'os crochu et le cinquième métacarpien. — *pm*, ligament qui va du pisiforme au cinquième métacarpien. — *ph*, ligament allant du pisiforme à l'os crochu.

et un peu de l'os crochu, et va s'insérer au côté interne du troisième métacarpien ; ce ligament isole souvent complétement les articulations des deux derniers métacarpiens, qu'on pourrait alors extirper avec la plus grande facilité, sans toucher aux autres articulations carpo-métacarpiennes. Le ligament interosseux, étant destiné au troisième métacarpien, qui est déjà pourvu de ligaments très-forts, renforce singulièrement l'articulation de cet os.

Synoviale dépendante de la synoviale carpienne.

C. *Synoviale.* — La synoviale des articulations carpo-métacarpiennes est une dépendance de la synoviale médio-carpienne, et se prolonge même entre les extrémités supérieures des os du métacarpe ; comme, d'autre part, la synoviale du carpe communique quelquefois avec l'articulation radio-carpienne, on conçoit quels ravages peut produire l'inflammation, lorsqu'elle envahit quelqu'un des points de cette synoviale.

II. *Articulation carpo-métacarpienne du pouce.* — Cette articulation, bien distincte et complétement isolée des autres articulations carpo-métacarpiennes, est remarquable par la disposition des surfaces articulaires : il y a *emboîtement réciproque* entre le trapèze, qui est concave transversalement, convexe d'avant en arrière, et le premier métacarpien, qui est convexe et concave en sens opposés (*fig.* 320 et 321). Elle est le type des articulations par *emboîtement réciproque.*

Fig. 320.

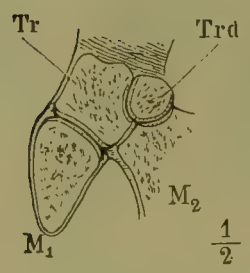

Section verticale et transversale de l'articulation carpo-métacarpienne du pouce (*).

Fig. 321.

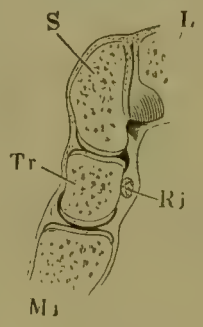

Section verticale antéro-postérieure de l'articulation carpo-métacarpienne du pouce (**).

Elle est le type des articulations par emboîtement réciproque.

Capsule fibreuse.

Pour *moyens d'union*, une *capsule fibreuse orbiculaire,* interrompue en dehors, et remplacée même quelquefois, dans ce sens, par le tendon du long abducteur du pouce ; capsule orbiculaire qui est beaucoup plus épaisse en arrière qu'en avant, et assez lâche pour permettre des mouvements étendus dans tous les sens. A cette articulation appartient une *synoviale* isolée, dont les rapports, tous d'une grande importance, sont les suivants : 1° en arrière, les tendons extenseurs du pouce ; 2° en dehors, le tendon épanoui de l'abducteur ; 3° en dedans, les muscles interosseux et l'artère radiale, au moment où elle pénètre dans la paume de la main pour devenir arcade palmaire profonde ; 4° en avant, les muscles de l'éminence thénar.

Synoviale.

III. *Articulation carpo-métacarpienne du cinquième métacarpien.* — L'articulation du cinquième métacarpien avec l'os crochu a beaucoup d'analogie avec la précédente. On trouve, entre l'os crochu et l'extrémité supérieure de ce métacarpien, une sorte d'*emboîtement réciproque,* analogue à celui qui existe entre le premier métacarpien et le trapèze. En outre, une *capsule orbiculaire* rudimentaire, très-forte en avant, mince en arrière, incomplète en dehors, à cause de la présence du quatrième métacarpien, capsule fibreuse assez lâche, maintient en rapport les surfaces articulaires. Le tendon du cubital postérieur fortifie en

Emboîtement réciproque imparfait.

Capsule fibreuse lâche.

(*) Tr, trapèze. — Trd, trapézoïde. — M1, premier métacarpien. — M2, deuxième métacarpien.

(**) S, scaphoïde. — Tr, trapèze. — M1, premier métacarpien. — L, semi-lunaire. — Rj, tendon du muscle radial antérieur.

rière cette articulation, de la même manière que le tendon du long abducteur du pouce fortifie l'articulation du trapèze avec le premier métacarpien.

La *synoviale* de cette articulation se continue avec celle de l'articulation du quatrième métacarpien. Synoviale.

On pourrait, à la rigueur, considérer le quatrième et le cinquième métacarpien comme formant avec l'os crochu une seule et même articulation, et le ligament interosseux ou latéral comme complétant la capsule orbiculaire de cette articulation. D'une autre part, le deuxième et le troisième métacarpien forment avec le grand os, le trapézoïde et une petite facette du trapèze, une articulation bien distincte. Enfin une autre articulation est propre au premier métacarpien et au trapèze : en tout trois articulations distinctes pour les articulations carpo-métacarpiennes, dont une à surfaces articulaires simples, et deux à surfaces articulaires brisées. Les articulations carpo-métacarpiennes forment trois articulations distinctes.

4° Mécanisme des articulations carpo-métacarpiennes.

Le mécanisme des articulations carpo-métacarpiennes doit être étudié au double point de vue de la solidité et de la mobilité.

1° *Au point de vue de la solidité*, les os du métacarpe se prêtent un mutuel appui et résistent en commun à l'action des corps extérieurs ; aussi ne sont-ils susceptibles de se fracturer que par l'action de causes assez violentes pour en briser plusieurs à la fois. Pour que l'un d'eux se fracture seul, il faut qu'il soit soumis à l'action d'une cause fracturante qui agisse isolément sur lui. Ainsi, j'ai vu une fracture du troisième métacarpien produite par la chute d'une baguette de feu d'artifice. Solidarité des os métacarpiens.

Ce qui donne au métacarpe une si grande solidité, ce n'est pas seulement la résistance simultanée des diverses pièces qui le constituent, ce sont encore les articulations qui unissent ces pièces entre elles et qui deviennent le siége d'une déperdition de force pour la cause fracturante, une partie de cette force étant employée à produire un glissement des surfaces articulaires. Les articulations des métacarpiens entre eux augmentent la solidité du métacarpe.

2° *Au point de vue de la mobilité*, ces articulations, qu'on pourrait appeler des arthrodies anguleuses serrées, ne jouissent que de mouvements de glissement obscurs ; ce qui dépend de la disposition anguleuse des facettes articulaires, de la sinuosité de la ligne articulaire commune, de la force et de la brièveté des ligaments. Mobilité presque nulle.

Toutefois, la mobilité des différents os du métacarpe est bien loin d'être la même. Ainsi, l'articulation du trapèze avec le premier métacarpien tient le premier rang ; elle est en quelque sorte hors ligne, sous ce rapport comme sous celui de la position, et mérite une description particulière. En second lieu, vient l'articulation du cinquième métacarpien ; en troisième lieu, l'articulation du quatrième. Quant aux articulations du deuxième et du troisième métacarpien, elles ont l'immobilité des symphyses. Différences des articulations carpo-métacarpiennes sous le rapport de la mobilité.

Un mot sur le mécanisme des articulations du premier et du cinquième métacarpien avec le carpe.

a *Articulation du trapèze avec le premier métacarpien.* — Il résulte de l'emboîtement réciproque des surfaces articulaires que cette articulation permet la flexion, l'extension, l'abduction, l'adduction et, par conséquent, la circumduction. Le mouvement d'opposition n'est autre chose qu'une flexion oblique.

La *flexion* n'est pas directe, mais oblique en dedans et en avant ; c'est cette flexion oblique qui constitue le *mouvement d'opposition*, mouvement caractéris-

tique de la main, très-étendu, et dont l'exagération peut amener une luxation en arrière, d'autant plus facilement que le ligament orbiculaire a très-peu d'épaisseur dans ce sens.

Étendue du mouvement d'extension.

L'*extension* peut être portée au point que le premier métacarpien fasse un angle droit avec le radius. La théorie conçoit la possibilité de la luxation en avant par suite de ce mouvement ; mais un bien petit nombre de causes tendent à exagérer l'extension, et d'ailleurs la moitié antérieure du ligament orbiculaire est extrêmement résistante ; aussi n'existe-t-il dans les auteurs aucun exemple positif de cette luxation (1).

Étendue du mouvement d'abduction

Quant à l'*abduction*, elle est très-étendue et son exagération peut amener la luxation en dedans ; car le trapèze étant placé sur un plan antérieur au reste du métacarpe, les os métacarpiens voisins ne mettent aucun obstacle au déplacement.

Enfin l'*adduction* directe est bornée par la rencontre du deuxième métacarpien.

Elle présente le vestige des mouvements de l'articulation du 1er métacarpien.

b) *Articulation du cinquième métacarpien avec l'os crochu.*—Cette articulation présente, en quelque sorte, le vestige des mouvements de l'articulation précédente ; comme cette dernière, elle serait exposée aux luxations si elle ne présentait des connexions intimes avec les autres métacarpiens ; de telle sorte que la même cause qui tend à déplacer le cinquième métacarpien, tend également à déplacer le quatrième.

§ 8. — ARTICULATIONS DES DOIGTS.

Elles comprennent : 1° les articulations des doigts avec les os du métacarpe ; 2° les articulations des phalanges entre elles.

I. — ARTICULATIONS MÉTACARPO-PHALANGIENNES.

Ces articulations appartiennent au genre des *condyliennes*.

Condyle.

A. *Surfaces articulaires.* — Du côté des métacarpiens, tête aplatie d'un côté à l'autre ou condyle, allant en s'élargissant de la face dorsale à la face palmaire, et se prolongeant beaucoup plus dans ce dernier sens, où elle présente le vestige d'une division en deux condyles (*fig.* 322 et 323). Du côté des premières phalanges, cavité peu profonde, *cavité glénoïde*, oblongue transversalement, ayant par conséquent son grand diamètre dirigé perpendiculairement au grand diamètre de la tête métacarpienne, qui est allongée d'avant en arrière. Ainsi, à une tête oblongue d'avant en arrière correspond une cavité oblongue transversalement. Cette disposition est avantageuse à l'étendue des mouvements de flexion et d'extension, non moins qu'à celle des mouvements de latéralité ; ces mouvements sont aussi considérables qu'ils le seraient dans une articulation dont les surfaces auraient, dans tous les sens, des diamètres aussi étendus que les plus grands diamètres des surfaces de l'articulation métacarpo-phalangienne.

Cavité glénoïde.

Opposition des grands diamètres articulaires

Ligament antérieur ou glénoïdien, ou capsulaire.

B. *Moyens d'union.* — 1° *Ligament antérieur* ou *glénoïdien.* — Il résulte de la disproportion que nous venons d'indiquer entre les surfaces articulaires, que la cavité glénoïde de la première phalange ne correspond qu'à la moitié à peu près de la

(1) Un seul, cependant, est rapporté par A. Cooper : l'os métacarpien avait été porté en dedans, entre le trapèze et l'extrémité supérieure du deuxième métacarpien, et faisait une saillie vers la paume de la main ; le pouce était renversé en arrière.

urface articulaire du métacarpe ; or, le *ligament antérieur*, confondu par les nciens anatomistes avec la gaîne fibreuse des tendons fléchisseurs, rattaché our la première fois à l'articulation par Bichat, a bien évidemment pour des-

Fig. 322.

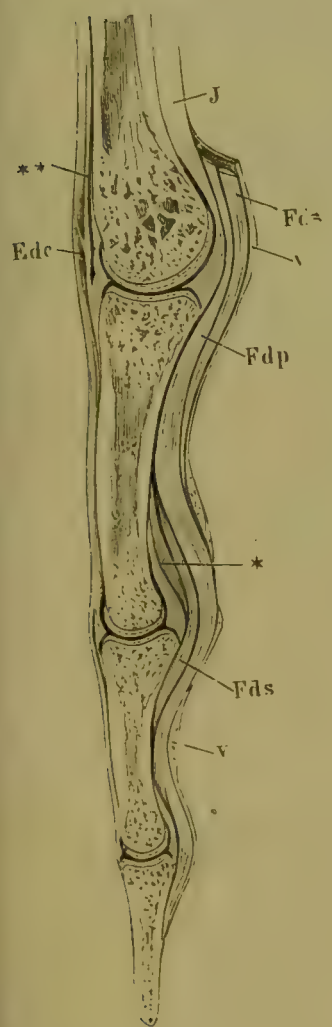

Section antéro-postérieure du doigt du milieu et du métacarpien correspondant (*).

Fig. 323.

Même section, les articulations étant fléchies.

Fig. 324.

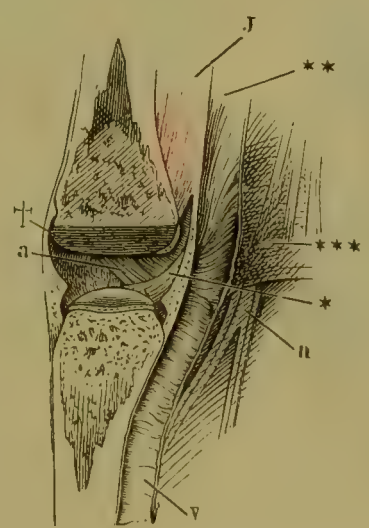

Section verticale antéro-postérieure de l'articulation métacarpo-phalangienne (**).

tination de compléter la cavité de réception du condyle métacarpien ; sous ce rapport, il mériterait le nom de *ligament glénoïdien*.

Situé à la face palmaire de l'articulation, creusé en gouttière antérieurement, pour répondre aux tendons fléchisseurs, ce ligament est concave et comme *demi-* Ses rapports.

(*) *Edc*, tendon de l'extenseur commun des doigts. — *Fds*, *Fdp*, tendons du fléchisseur commun superficiel et du fléchisseur commun profond des doigts. — *v*, ligaments vaginaux des tendons fléchisseurs. — *, freins de ces tendons. — **, aponévrose profonde du dos de la main.

(**) La tête du métacarpien a été enlevée, ce qui permet de voir la face interne des ligaments. — ÷, section du métacarpien. — *a*, ligament latéral. — J, muscle interosseux. — *v*, ligament vaginal des tendons fléchisseurs ; les tendons ont été enlevés. — N, nerf. — *, ligament glénoïdien. — **, aponévrose palmaire profonde. — ***, cloisons fibreuses des gaînes vasculaires et nerveuses.

capsulaire en arrière, pour répondre au condyle métacarpien. Il est continu, par ses bords latéraux, non-seulement avec le ligament transverse du métacarpe, qui en est une dépendance (*fig.* 324), mais encore avec la gaîne des muscles fléchisseurs et avec les ligaments latéraux de l'articulation. Par son bord supérieur, le ligament glénoïdien se continue avec l'aponévrose interosseuse palmaire et avec les languettes digitales de l'aponévrose palmaire ; ce bord est lâchement uni, par quelques fibres ligamenteuses, au col rétréci qui soutient la tête du métacarpien, et se moule exactement sur ce col. Par son bord inférieur, il est solidement fixé à la partie antérieure du pourtour de la surface articulaire de la première phalange.

Son bord supérieur se moule sur le col du métacarpe.

Sa texture.

Os sésamoïde.

Le ligament antérieur ou glénoïdien est très-épais, très-résistant, formé de fibres entre-croisées en sautoir, d'un aspect nacré, et offre presque la densité d'un cartilage. J'ai trouvé plusieurs fois un os sésamoïde dans l'épaisseur du ligament glénoïdien de l'index et du médius. Nous devons considérer la gaîne tendineuse tout entière des tendons des muscles fléchisseurs comme faisant partie de ce ligament antérieur, et ne pas négliger ces tendons dans l'appréciation des moyens de solidité de l'articulation du côté de la flexion.

Ligaments latéraux.

Leurs insertions.

2° *Ligaments latéraux.* — Il existe pour cette articulation deux ligaments latéraux extrêmement résistants, un interne et un externe (*fig.* 325, *a*). Ils s'insèrent à un tubercule très-prononcé que présente de chaque côté, en arrière, l'extrémité inférieure des métacarpiens, et à une dépression très-remarquable qui se trouve au-dessous et en avant de ce tubercule ; de là, ces ligaments se portent très-obliquement d'arrière en avant et de haut en bas, sous la forme d'une bandelette très-forte et aplatie, d'un aspect nacré, qui va s'élargissant et s'irradiant pour se terminer 1° à un tubercule que présente, de chaque côté et en avant, le pourtour de l'extrémité supérieure de la première phalange ; 2° par ses fibres supérieures, aux bords du ligament antérieur.

Fig. 325.

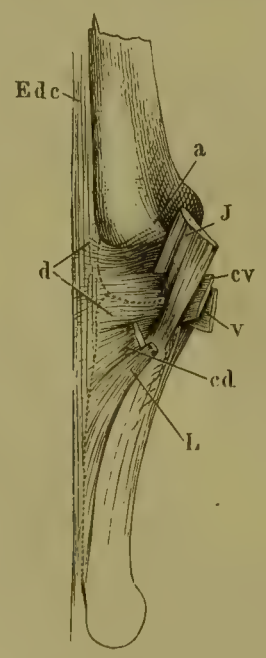

Articulation métacarpo-phalangienne vue de profil (*).

Leur obliquité.

Ces ligaments latéraux sont donc très-obliquement dirigés du tubercule postérieur de l'extrémité inférieure du métacarpe au tubercule antérieur de l'extrémité supérieure de la première phalange. Le faisceau phalangien, relâché dans l'extension, est tendu par la flexion, qui ne peut pas être portée, sans rupture, au delà de l'angle droit ; le faisceau glénoïdien est, au contraire, tendu dans le mouvement d'extension.

Ils sont tendus dans la flexion.

Une remarque intéressante, c'est que le ligament latéral externe est de beaucoup plus fort que le ligament latéral interne ; le premier s'insère, non-seulement au tubercule, mais encore à la totalité de la dépression subjacente.

Point de ligament dorsal.

Disposition du tendon extenseur qui en tient lieu.

Il n'y a point de ligament dorsal proprement dit, mais le tendon extenseur correspondant en tient évidemment lieu. Ce tendon, arrivé au niveau de l'articulation, se rétrécit, en se ramassant en quelque sorte sur

(*) *Edc*, tendon de l'extenseur commun des doigts. — *d*, fibres horizontales qui appliquent ce tendon contre l'articulation. — L, tendon du muscle lombrical. — *cd*, fibres transversales unissant les doigts à la face dorsale. — *v*, ligament vaginal des tendons fléchisseurs. — *cv*, ligament transverse palmaire. — J, tendon du muscle interosseux. — *a*, ligament externe.

lui-même, pour former un cordon épais, d'une extrême densité. De chaque bord de cette espèce de ligament, part une expansion aponévrotique, qui vient s'insérer sur les côtés de l'articulation (*d*, *fig.* 325).

C. *Synoviale.* — Extrêmement lâche, surtout du côté de l'extension, elle n'adhère nullement au tendon, se replie sur elle-même dans l'extension, s'étend dans la flexion et tapisse la face interne des ligaments latéraux et du ligament glénoïdien, pour se perdre sur la circonférence des cartilages. Synoviale.

A l'*articulation métacarpo-phalangienne du pouce* sont annexés, en avant, deux os sésamoïdes, que l'on rencontre constamment dans l'épaisseur du ligament antérieur et qui donnent insertion au faisceau supérieur des ligaments latéraux et à tous les muscles propres du pouce. Os sésamoïdes.

Examinées d'une manière générale et dans leur ensemble, les articulations métacarpo-phalangiennes sont disposées suivant une courbe à convexité inférieure. Cette courbe est un peu rentrante au niveau de la tête du quatrième métacarpien, qui descend un peu moins bas que celles des métacarpiens de l'index et du médius.

D. *Mécanisme.* — Prenons pour exemple l'articulation métacarpo-phalangienne du médius. D'après la disposition des surfaces articulaires, il est évident que cette articulation doit exécuter des mouvements dans les quatre sens principaux et, conséquemment, des mouvements de circumduction. On peut même inférer de l'inspection pure et simple de ces surfaces que les mouvements de flexion doivent être très-étendus, les mouvements d'extension beaucoup moins limités que ceux d'un grand nombre d'articulations, vu la disposition demi-capsulaire du ligament antérieur ; les mouvements latéraux ou d'abduction et d'adduction, au contraire, très-peu étendus. La disposition des ligaments confirme pleinement les données fournies par la configuration des surfaces. Je ferai d'ailleurs remarquer que, par une exception bien rare, dans les mouvements qu'exécute l'articulation, ce n'est pas la tête qui se meut sur la cavité, mais bien la cavité qui glisse sur la tête. Elles exécutent quatre mouvements, dont deux limités.

Dans la *flexion*, la première phalange glisse d'arrière en avant sur la tête du métacarpien correspondant ; le tendon extenseur est soulevé par la tête saillante de ce métacarpien, les fibres phalangiennes des ligaments latéraux sont tendues. Du reste, ce mouvement de flexion est un peu plus étendu pour le pouce, pour l'annulaire et l'auriculaire que pour les autres doigts. Limites des mouvements de flexion.

Dans l'*extension*, la phalange glisse d'avant en arrière sur la tête du métacarpien ; cette tête répondant presque en entier au ligament antérieur, que nous avons vu être disposé en demi-capsule fibreuse, ce sont les fibres glénoïdiennes des ligaments latéraux qui sont tendues. L'extension est limitée par le ligament antérieur ou capsulaire et par le faisceau glénoïdien des ligaments latéraux. Ainsi que je l'ai déjà énoncé, la gaîne du tendon et l'aponévrose palmaire, qui adhère au bord supérieur du ligament glénoïdien, concourent puissamment à la solidité de l'articulation et limitent également le mouvement dont il s'agit. Mécanisme des mouvements d'extension. Limites des mouvements d'extension ou de flexion en arrière.

Je ferai observer que le bord supérieur du ligament glénoïdien forme une espèce d'anneau ou de collier, qui entoure, presque sans adhérence, le col du métacarpien correspondant. Or, suivant que ce bord supérieur sera plus ou moins étroit, suivant que le ligament antérieur aura plus ou moins de laxité, le mouvement d'extension sera plus ou moins considérable. Chez tous les sujets, ce mouvement peut être porté jusqu'à la flexion en arrière à angle obtus : chez quelques-uns, jusqu'à la flexion en arrière à angle droit ; chez un plus petit nombre, jusqu'à un déplacement incomplet, que la moindre contraction

Le ligament demi-capsulaire forme une espèce de collier qui ne se déchire pas toujours dans la luxation.

musculaire fait cesser. Eh bien ! si le mouvement d'extension est exagéré (mais pour cela il faut une violence considérable), la tête du métacarpien franchira l'espèce de collier que forme le bord supérieur du ligament capsulaire et les fibres antérieures des ligaments latéraux, et il le franchira, tantôt en le déchirant largement, tantôt en mettant seulement en jeu son extensibilité. Dans les deux cas, il y aura luxation de la première phalange en arrière, ou du métacarpien en avant. Lorsque le collier n'est pas déchiré, la réduction de la luxation est presque impossible, parce que le ligament antérieur vient toujours s'interposer entre les surfaces articulaires (1).

On remarquera que l'articulation métacarpo-phalangienne du pouce est la seule qui ne présente pas la flexion en arrière, ce qui tient très-probablement au défaut de laxité de son ligament antérieur ou capsulaire. Pour cette articulation, le mouvement d'extension ne dépasse pas la ligne droite, caractère qui la rapproche des articulations des phalanges entre elles.

L'*adduction* et l'*abduction* consistent dans de simples mouvements de glissement latéraux, bornés par la rencontre des autres doigts.

II. — ARTICULATIONS PHALANGIENNES DES DOIGTS.

Articulation trochléenne.

Ce sont des articulations *trochléennes* (ginglymes angulaires parfaits). Il y a, pour chaque doigt, deux articulations de ce genre, à l'exception du pouce, qui n'en présente qu'une seule.

Fig. 326.

Section verticale et transversale des articulations phalangiennes.

Trochlée.

A. *Surfaces articulaires.* — L'extrémité inférieure de la première phalange, aplatie d'avant en arrière, présente une *trochlée*, qui va s'élargissant de la face dorsale à la face palmaire et qui se prolonge beaucoup plus dans ce dernier sens que dans le premier. Pour avoir une bonne idée de la trochlée phalangienne, représentez-vous l'extrémité inférieure du fémur, avec cette différence que les deux condyles de la phalange ne se séparent pas l'un de l'autre et que la courbe des condyles phalangiens appartient à une circonférence régulière (2), tandis que celle des condyles fémoraux n'appartient pas à la même circonférence dans la partie postérieure et dans la partie antérieure, où elle se rapproche de la ligne droite, pour reposer sur les cavités glénoïdiennes peu profondes du tibia. Du côté de la deuxième phalange, laquelle est également aplatie d'avant en arrière, nous trouvons deux petites *cavités glénoïdes*, séparées par une crête antéro-postérieure ; cette crête répond à la gorge de la poulie, et les cavités glénoïdes aux deux petits condyles. Le diamètre transversal des deux os est à peu près le même : le

Deux cavités glénoïdes.

Crête antéro-postérieure.

(1) Telle est, je crois, la raison anatomique de la difficulté, et même quelquefois de l'impossibilité de la réduction des luxations en avant de l'articulation métacarpo-phalangienne du pouce et des autres doigts. On a vu les praticiens les plus habiles échouer complètement dans cette réduction, et plus particulièrement dans celle de la luxation du pouce, la gangrène et la mort survenir par suite des tentatives immodérées de réduction qui avaient été faites. Je suis persuadé que la section verticale du ligament antérieur ou glénoïdien ferait cesser immédiatement toute difficulté.

(2) Voyez, pour plus de détails, *Étude sur les articulations phalangiennes*, par J. F. Jarjavay (*Archives générales de médecine*, 1849).

diamètre antéro-postérieur des condyles est, au contraire, de beaucoup supérieur à celui des cavités glénoïdes. Aussi, dans l'extension, une portion considérable des condyles fait-elle saillie en avant des cavités glénoïdes ; cette portion est recouverte par le ligament glénoïdien.

B. *Moyens d'union.* — 1° *Ligament antérieur.* — Creusé en gouttière antérieurement, pour servir de gaîne au tendon fléchisseur, il ressemble exactement au ligament glénoïdien ou demi-capsulaire des articulations métacarpo-phalangiennes, avec cette différence qu'il est beaucoup plus serré et très-exactement moulé sur la partie antérieure de la poulie articulaire. Il remplit aussi les mêmes usages : il complète la cavité qui loge la poulie articulaire de la première phalange. Ligament antérieur, glénoïdien ou capsulaire.

2° Les *deux ligaments latéraux*, dont l'un est *interne* et l'autre *externe*, ont absolument la même disposition que les ligaments latéraux des articulations métacarpo-phalangiennes ; ils s'insèrent, non point au creux latéral de l'extrémité inférieure de la première phalange, mais au tubercule qui est en arrière, et se portent obliquement d'arrière en avant, pour s'insérer à la fois et au ligament antérieur et à la deuxième phalange. Ligaments latéraux.

Point de ligament postérieur ; le tendon des extenseurs en tient lieu. Constamment ce tendon envoie, de sa face antérieure, une languette fibreuse qui vient s'insérer à l'extrémité supérieure de la deuxième phalange ; en sorte qu'il existe là, du côté de l'extension, quelque chose d'analogue à ce qui se voit en avant, pour les tendons fléchisseurs. Cette languette a l'aspect du cartilage. Point de ligament postérieur.

C. — *Synoviale.* Elle offre identiquement la même disposition que celle des articulations métacarpo-phalangiennes. Sous le tendon extenseur, elle forme un cul-de-sac profond d'un centimètre et comparable à celui que forme la synoviale du genou derrière le tendon extenseur du muscle triceps. Capsule synoviale.

Ce que je viens de dire pour l'articulation de la première avec la deuxième phalange, s'applique exactement à l'articulation de la deuxième avec la troisième. Il existe souvent un os sésamoïde dans l'épaisseur du ligament antérieur de l'articulation des deux phalanges du pouce.

D. *Mécanisme.* — Les doigts sont essentiellement les organes de la préhension et du toucher. Dans le mécanisme du toucher, les doigts se promènent sur les objets, se moulent sur leurs moindres inégalités, agissent tantôt en masse, tantôt isolément, saisissent et font mouvoir entre eux, comme les mors d'une pince sentante, les corps les plus déliés ; or, pour remplir cet usage, il fallait une grande mobilité et une grande délicatesse de mouvements. D'autre part, pour servir à la préhension des corps, pour les retenir ou les repousser, les saisir, les briser, pour être en même temps moyens d'attaque et de défense, il fallait une grande force de mouvements : tous ces modes de locomotion sont réunis dans le mécanisme des doigts. Mécanisme des doigts dans le toucher. Dans la préhension.

Remarquez d'abord le nombre des doigts et leur isolement complet, de telle sorte qu'ils agissent à volonté, tantôt d'une manière simultanée, tantôt isolément, et même en sens contraire les uns des autres. Remarquez le nombre des phalanges et leur décroissement successif, leur faculté de s'écarter ou de se rapprocher, qui leur permet de se mouler sur des corps sphériques. Notez encore l'inégalité de force et de longueur des doigts, inégalité qui leur fait jouer à chacun, dans la préhension, un rôle déterminé ; remarquez surtout la brièveté du pouce, qui ne vient que jusqu'au bas de la première phalange de l'index, mais qui, placé sur un plan antérieur et doué de mouvements plus étendus, peut *s'opposer* successivement à tous les autres doigts en masse, à chacun des doigts Nombre et isolement complet des doigts. Inégalité de force et de longueur. Brièveté, situation du pouce. Son opposition.

en particulier, à toutes les phalanges de chaque doigt, et constituer le mors principal de la pince sentante que représente la main : car, plus solidement construit que les autres, pourvu de muscles plus puissants, le pouce fait en quelque sorte équilibre à tous.

D'après la configuration des surfaces articulaires, qui nous représente comme en miniature l'articulation du genou, il est évident que la première phalange ne peut exécuter sur la seconde, et celle-ci sur la troisième, que deux mouvements opposés, la flexion et l'extension.

Flexion.

La *flexion* de la deuxième phalange sur la première est aussi considérable que possible, puisqu'elle n'est bornée que par la rencontre des faces antérieures de ces phalanges; elle est également limitée par la rencontre du bec de de la deuxième phalange avec la première. La flexion de la troisième phalange sur la deuxième est moins étendue.

Extension très-limitée.

L'*extension* de la deuxième phalange sur la première et celle de la troisième sur la deuxième sont bornées, comme dans les articulations métacarpo-phalangiennes, par le ligament antérieur, et surtout par les fibres de la gaîne des tendons. Ce mouvement est extrêmement limité et ne va jamais au delà de la ligne droite.

Chaque doigt représente un membre en raccourci.

Il suit de là que, relativement aux mouvements, chaque doigt représente une extrémité tout entière en raccourci ; que, par leurs articulations avec le métacarpe, les doigts jouissent de mouvements dans tous les sens et de mouvements de circumduction ; que, par les articulations des phalanges entre elles, ils jouissent de mouvements de flexion à la fois énergiques, étendus et précis ; et de plus que, par le double mouvement de flexion de la deuxième phalange sur la première et de la troisième sur la deuxième, les doigts représentent un véritable crochet, saisissent les objets et se cramponnent sur eux.

SECTION V. — DES ARTICULATIONS DES MEMBRES ABDOMINAUX.

§ 1. — ARTICULATIONS DU BASSIN.

Les articulations du bassin sont : 1° les symphyses sacro-iliaques ; 2° la symphyse pubienne ; 3° la symphyse sacro-coccygienne. Cette dernière articulation a été décrite avec celles de la colonne vertébrale.

Ce ne sont point des ligaments, mais bien des aponévroses.

Je rapprocherai de l'histoire des articulations du bassin la description de la membrane sous-pubienne et des ligaments sacro-sciatiques, tout en faisant remarquer que ce sont moins de véritables ligaments que des aponévroses servant à compléter les parois du bassin, sans être d'aucun avantage pour la solidité des articulations pelviennes (1).

Utilité des trous sous-pubiens et des échancrures sacro-sciatiques.

(1) En cherchant à me rendre compte du but d'utilité qui a présidé à l'existence du grand trou ovalaire et de la grande échancrure sciatique, je me suis demandé si, indépendamment de l'usage de transmettre au dehors des vaisseaux, des nerfs et même des muscles, la présence de ces grands vides n'était pas une conséquence de cette loi d'ostéologie par laquelle, dans la formation des os, ces leviers de la puissance représentée par les muscles, il y a toujours économie de poids et économie de volume. Voyez combien le bassin aurait été inutilement plus lourd, si le trou ovalaire et la grande échancrure sacro-sciatique eussent été remplis par du tissu osseux ! Je dis inutilement, car la solidité n'aurait été en aucune manière augmentée. Peut-être aussi ces membranes résistantes, mais flexibles, ont-elles pour usage, dans le travail de l'accouchement, de rendre moins forte la com-

A. — Symphyses sacro-iliaques.

Préparation. — 1° Isoler le bassin du reste du tronc; 2° séparer la colonne pubienne par deux traits de scie verticaux, à 4 centimètres de chaque côté de la symphyse du pubis; 3° luxer un des os coxaux; 4° préparer les ligaments antérieurs de la symphyse sacro-iliaque du côté opposé; 5° pratiquer ensuite une coupe horizontale qui divise l'articulation sacro-iliaque en deux moitiés, l'une supérieure, l'autre inférieure.

L'articulation sacro-iliaque appartient à la classe des symphyses ou amphiarthroses. Symphyse.

A. *Surfaces articulaires.* — Ces surfaces, qui appartiennent au sacrum et à l'os coxal, sont en partie contiguës, en partie continues. La portion contiguë est antérieure à l'autre; elle a la forme de l'auricule, dont le bord convexe serait tourné en avant; c'est à cette portion qu'on donne le nom de *surface auriculaire*. Surfaces articulaires. En partie contiguës.

Fig. 327.

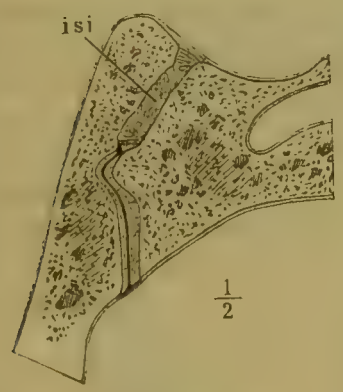

Section de l'articulation sacro-iliaque suivant un plan parallèle à celui du détroit supérieur, et passant par la première vertèbre sacrée (*).

Fig. 328.

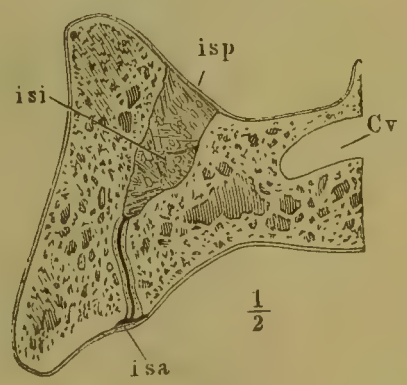

Section de l'articulation sacro-iliaque suivant un plan parallèle à celui du détroit supérieur, et passant par la deuxième vertèbre sacrée (**).

La portion de surface qui est continue au moyen de fibres ligamenteuses est située en arrière et comprend, pour l'os coxal, tout l'espace qui existe entre la surface auriculaire et le bord postérieur de l'os, pour le sacrum, toute la partie des faces latérales qui n'est pas occupée par la face auriculaire. Cette portion de surface est remarquable par les dépressions profondes et les saillies extrêmement raboteuses qu'elle présente.

Les surfaces articulaires sont sinueuses, alternativement concaves et convexes, et offrent une double obliquité très-prononcée, de telle façon que celles du côté droit convergent avec celles du côté gauche vers le sommet du sacrum, d'une part, vers sa face postérieure et supérieure, de l'autre. Il en résulte qu'une pression ou un choc sur la base du sacrum tendrait à enfoncer cet os, comme un coin, entre les os iliaques; tandis qu'une force appliquée perpendiculaire- Disposition sinueuse des surfaces articulaires.

(*) *isi*, ligament interosseux.

(**) *Cv*, canal sacré. — *isa*, ligament sacro-iliaque antérieur. — *isp*, ligament sacro-iliaque postérieur. — *isi*, ligament interosseux.

pression des parties molles de la mère qui sont comprises entre la tête de l'enfant et les parois correspondantes du bassin.

Leur double obliquité.

ment à sa face postérieure et supérieure le refoulerait facilement dans la cavité pelvienne, sans les sinuosités des surfaces articulaires et surtout sans les moyens d'union.

Cartilage rugueux.

B. *Moyens d'union.* — Les surfaces auriculaires sont revêtues, dans toute leur étendue, d'une couche de cartilage plus épaisse sur le sacrum que sur le coxal. Ce cartilage est remarquable par les aspérités de sa surface, qui contraste avec l'aspect lisse des autres cartilages articulaires. Une *synoviale*, difficile à démontrer chez l'adulte et chez le vieillard, mais manifeste chez l'enfant et chez la femme pendant l'état de grossesse, est destinée à cette articulation. Quant aux ligaments, ils sont les uns périphériques, les autres interosseux.

Synoviale difficile à démontrer.

Ligaments sacro-iliaques intérieurs.

Les *ligaments périphériques* sont : 1° un *ligament sacro-iliaque antérieur* (*isa*, *fig.* 328), couche fibreuse très-mince, qui revêt l'articulation en avant et qui se compose de fibres étendues transversalement entre le sacrum et l'os coxal. Il permet des mouvements entre ces deux os, quand la symphyse du pubis a été coupée par un instrument tranchant. Il ne faudrait pas une grande force dans l'écartement des os iliaques pour en déterminer la rupture.

Fig. 329.

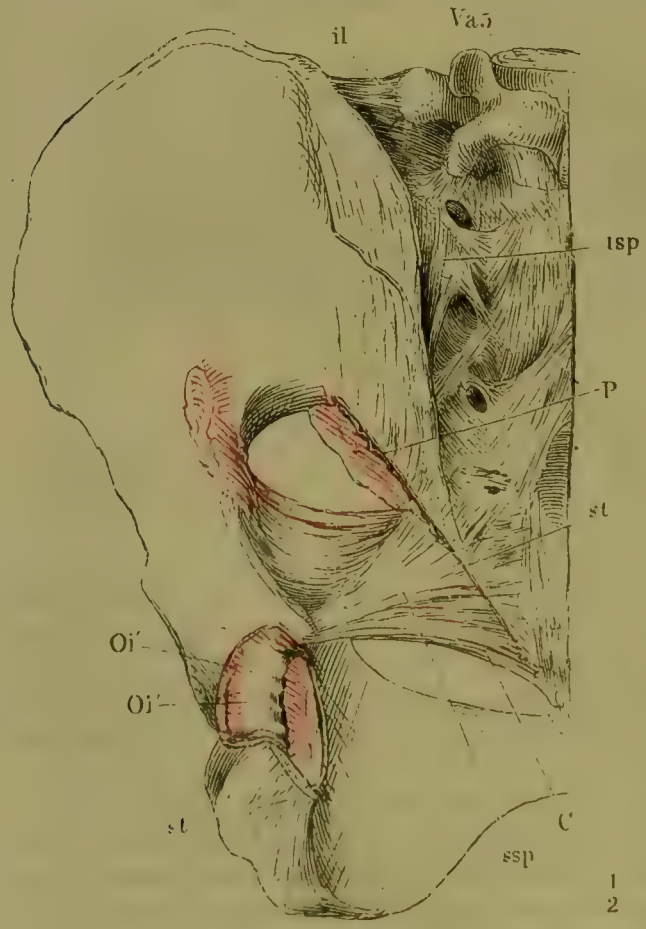

Paroi postérieure du bassin, vue par derrière (*).

Supérieur.

2° Un *ligament sacro-iliaque supérieur*, très-épais, étendu transversalement de la base du sacrum à la partie attenante de l'os coxal.

Inférieur.

3° Un *ligament sacro-iliaque inférieur.*

Ligaments sacro-iliaques postérieurs.

4° Les *ligaments sacro-iliaques postérieurs*, faisceaux fibreux irréguliers, qui s'étendent de la crête iliaque au sacrum, dans l'intervalle des trous sacrés, et qui sont séparés les uns des autres par des pelotons de graisse.

Parmi ces faisceaux, il en est un qui mérite une description spéciale : il consiste dans une bandelette à peu près verticale, longue et résistante, qui, de l'épine iliaque postérieure et supérieure, s'étend jusqu'aux tubercules représentant les apophyses transverses de la troisième et de la quatrième vertèbre sacrée (*st'*, *fig.* 335) ; Bichat l'avait improprement appelé *sacro-*

Ligament sacro-iliaque vertical postérieur.

(*) On a enlevé l'aponévrose et les insertions des muscles spinaux postérieurs. — *st*, *st*, restes du grand ligament sacro-sciatique, coupé en travers et enlevé. — *isp*, ligament sacro-iliaque postérieur. — *il*, ligament ilio-lombaire. — *ssp*, petit ligament sacro-sciatique. — P, muscle pyramidal. — C, muscle coccygien. — Oi', section du muscle obturateur interne. — Oi'', muscles jumeaux.

épineux; on peut l'appeler *ligament sacro-iliaque vertical postérieur*. Ce ligament se compose de plusieurs faisceaux superposés, dont le plus superficiel est le plus long.

3° Un *ligament interosseux* (*isi*, *fig.* 327 et 328); c'est lui qui constitue le plus puissant moyen d'union de cette articulation. Il est composé d'une multitude de faisceaux ligamenteux entre-croisés, horizontalement étendus de l'os coxal au sacrum, remplissant la presque totalité de l'excavation profonde comprise entre ces deux os et laissant entre eux de petits intervalles remplis de graisse que parcourent des veinules nombreuses. Ligament interosseux.

6° On peut rattacher à cette articulation le *ligament ilio-lombaire*, qui, du sommet de l'apophyse transverse de la cinquième lombaire, s'étend à la partie la plus épaisse de la crête iliaque, c'est-à-dire au renflement qu'elle présente au-devant de l'épine iliaque postérieure et supérieure (*il*, *fig.* 329 et 330). Ce ligament consiste en un faisceau triangulaire épais et très-résistant, auquel peuvent se rattacher quelques faisceaux de fibres obliques qui, de la cinquième vertèbre lombaire, se portent sur les deux faces de l'articulation sacro-iliaque. Ligament ilio-lombaire.

Fig. 330.

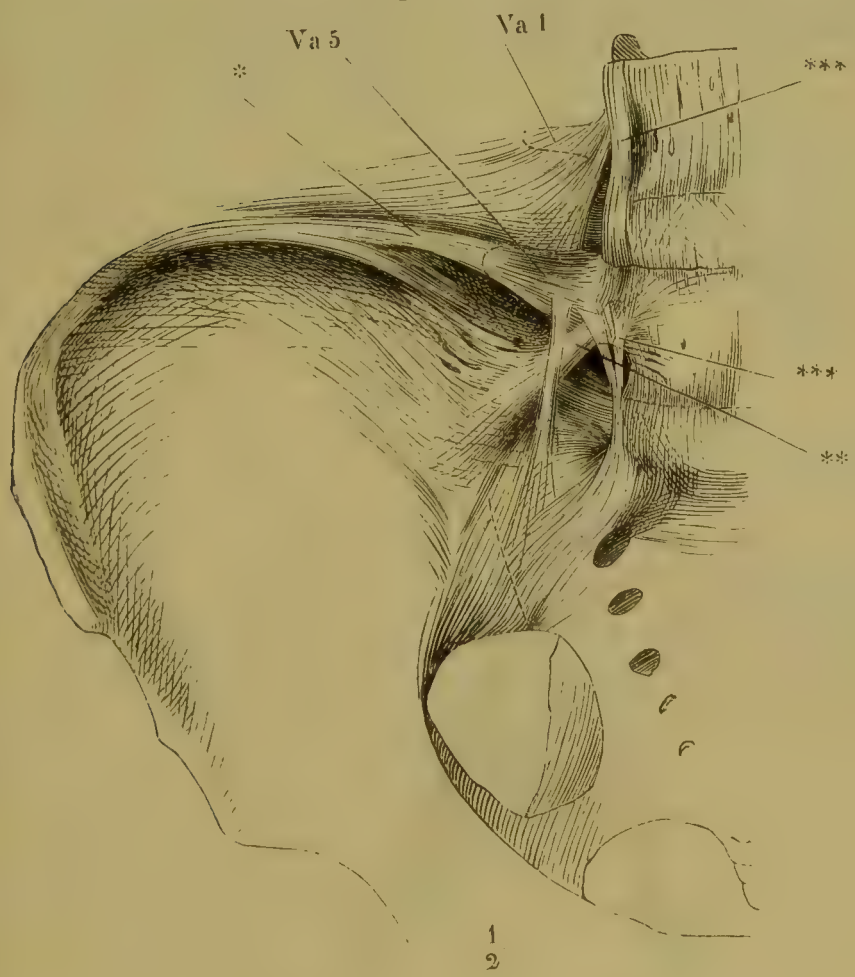

Face antérieure de l'articulation sacro-iliaque; ligament ilio-lombaire (*).

*, Va⁴, Va⁵, apophyses transverses de la quatrième et de la cinquième vertèbre lombaire. — *, fibres transversales du ligament ilio-lombaire. — **, fibres obliques du même ligament. — ***, faisceaux verticaux étendus entre la cinquième vertèbre lombaire et la base du sacrum.

B. — **Symphyse pubienne.**

Préparation.— Elle n'exige aucune indication particulière ; seulement, pour bien apprécier l'étendue respective de la partie contiguë et de la partie non contiguë de la symphyse, il faut la soumettre à des coupes variées dans les divers sens.

Coupe oblique des surfaces.

A. *Surface articulaire.* — Ovalaires, à grand diamètre oblique en bas et en arrière, ces surfaces sont planes, obliquement coupées d'arrière en avant et de dedans en dehors, d'où il résulte qu'elles sont séparées, en avant, par un intervalle triangulaire, dont la base est en avant et le sommet en arrière. Ces surfaces sont encroûtées d'une couche épaisse de cartilage.

Fig. 331.

Section de la symphyse pubienne, suivant un plan parallèle à celui du détroit supérieur du bassin.

Variétés dans l'étendue de la partie contiguë.

Nous devons faire remarquer à ce sujet qu'il existe beaucoup de variétés dans l'étendue respective de la portion contiguë et de la portion continue des surfaces articulaires. Quelquefois les surfaces

Fig. 332.

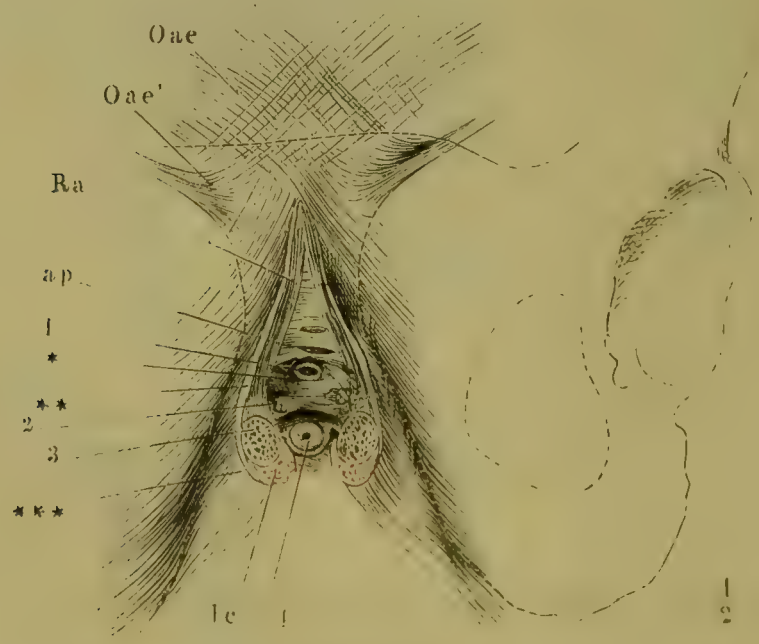

Portion moyenne de la paroi antérieure du bassin (*).

sont continues l'une avec l'autre presque en totalité ; d'autres fois, au contraire, elles sont contiguës dans presque toute leur étendue. J'ai rencontré cette der-

(* *Oae, Oae'*, portion interne et portion externe de l'aponévrose d'insertion du muscle oblique externe de l'abdomen. — *Ra*, tendon interne du droit antérieur de l'abdomen, qui se continue avec le feuillet externe de l'aponévrose du corps caverneux (**), et avec l'aponévrose d'enveloppe des adducteurs de la cuisse ***). — *ap*, ligament sous-pubien. — *, ligament pelvi-prostatique. — 1, veine dorsale du pénis. — 2, artères et nerfs dorsaux. — 3, corps caverneux. — 4, urèthre. — *Ic*, muscle ischio-caverneux.

ère disposition d'une manière très-manifeste sur la symphyse d'une jeune mme, morte dans le sixième mois de la grossesse.

B. *Moyens d'union.* — Ils sont constitués par quatre ligaments périphériques un ligament interosseux.

Ligaments périphériques.

1° *Ligaments périphériques.* — C'est : a) Un *ligament pubien antérieur* (*fig.* 332), ouche fibreuse très-mince, confondue, en arrière avec le ligament interosseux composée de fibres qui partent de l'épine de chacun des os pubis et se portent de là obliquement en bas, à la face antérieure de l'os pubis du côté opposé; elles du côté gauche passent au-devant de celles du côté droit.

Ligament pubien antérieur.

b) Un *ligament pubien postérieur* (*fig.* 331), extrêmement mince, recouvrant la aillie que forment en arrière les pubis, au niveau de leur articulation. Cette aillie, très-prononcée chez les sujets avancés en âge, paraît due au déjettement arrière de la table postérieure de l'os, par suite de la pression qu'exercent une contre l'autre les surfaces articulaires, que nous vons dit être contiguës en arrière et écartées en vant (1).

Ligament pubien postérieur.

c) Un *ligament pubien supérieur*, très-épais, continu, e chaque côté, avec un cordon fibreux qui mateasse, en quelque sorte, le bord supérieur des pubis t en efface les inégalités.

Ligament pubien supérieur.

d) Un *ligament pubien inférieur, sous-pubien* ou *iangulaire* (*ap*, *fig.* 332), très-fort, qui fait suite au gament antérieur et au ligament interosseux, et ue constituent des fibres entre-croisées en sautoir. e ligament émousse l'angle que forment, par leur réuion, les pubis et donne à l'arcade la courbe régulière qu'elle offre à la tête du fœtus, pendant l'accouchement.

Ligament sous-pubien

Fig. 333.

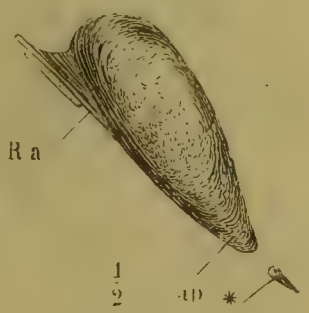

Section verticale médiane de la symphyse pubienne (*).

2° *Ligament interosseux.* — Il occupe toute la portion des surfaces articulaires ui n'est pas contiguë, et présente de grandes variétés d'épaisseur chez les différents individus. Ce ligament, qui est le principal moyen d'union des pubis, emplit le vide de 3 à 4 millimètres qui existe, en avant, entre les surfaces articulaires; il est composé de fibres entre-croisées en sautoir, disposées par plans arallèles, à la manière des disques intervertébraux (2).

Ligament interosseux.

(*) *Ra*, tendon du muscle droit de l'abdomen. — *ap*, ligament sous-pubien. — *, portion du ligament elvi-prostatique située entre la veine dorsale du pénis et l'urèthre.

(1) J'ai vu, chez une femme récemment accouchée, morte de péritonite, cette saillie postérieure du pubis constituer une sorte d'épine, de 4 à 6 millimètres de diamètre d'avant en arrière.

Épine pubienne postérieure.

(2) L'analogie devait nous faire pressentir une identité de disposition entre la symphyse pubienne et la symphyse vertébrale. Ainsi, on voit que dans ces deux articulations, les surfaces articulaires ne sont pas configurées d'une manière réciproque. Cependant nous trouvons un degré de mobilité de plus dans la symphyse pubienne ; il y a contiguité dans une plus grande partie de l'étendue des surfaces articulaires et la synoviale est si parfaite qu'elle n'a été révoquée en doute par aucun anatomiste. On pourrait donc regarder la symphyse pubienne comme le passage entre les articulations mixtes ou symphyses et les articulations mobiles. Il résulte de l'obliquité en sens inverse des surfaces articulaires que la symphyse pubienne est beaucoup plus large en avant qu'en arrière ; conséquemment, dans l'opération dite *symphyséotomie* ou *section de la symphyse*, c'est sur la partie antérieure de cette symphyse qu'il faut porter le bistouri pour pouvoir pénétrer avec plus de sûreté dans l'articulation. On conçoit que l'idée de plonger un trois-quarts dans la vessie à travers la

C. — Membrane sous-pubienne.

Membrane sous-pubienne. Structure de la membrane sous-pubienne.

La membrane sous-pubienne ou obturatrice ferme presque complétement le trou sous-pubien ; à sa partie supérieure, elle présente une échancrure, qui convertit en canal la gouttière dans laquelle passent les vaisseaux et nerfs sous-

Fig. 334.

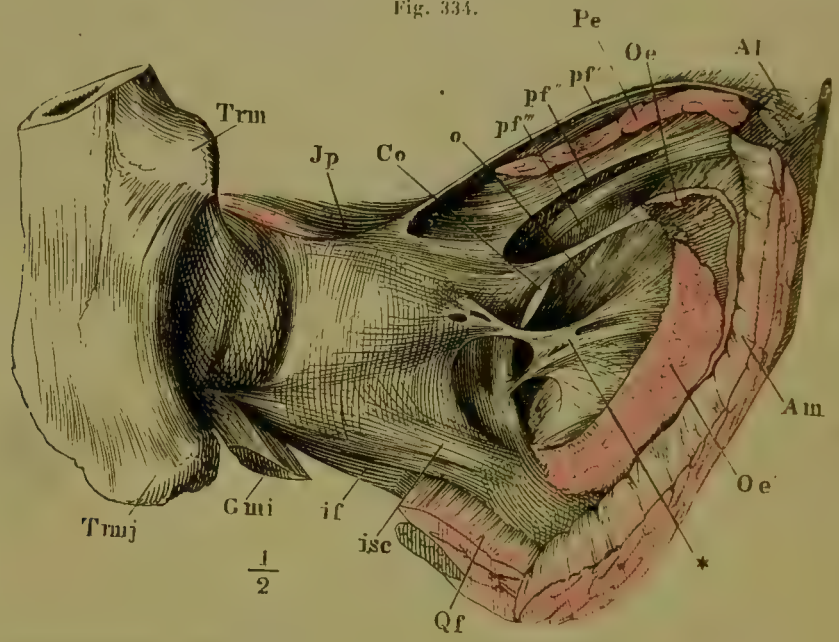

Paroi antérieure du bassin et extrémité supérieure du fémur gauche (*).

pubiens. Fixée dans sa demi-circonférence externe au pourtour même du trou sous-pubien, cette membrane s'attache dans sa demi-circonférence interne à la face postérieure de la branche ascendante de l'ischion ; ses deux faces donnent insertion aux muscles obturateurs.

La membrane sous-pubienne se compose de faisceaux aponévrotiques nacrés, entre-croisés, mais dont la direction prédominante approche de l'horizontale. En plusieurs points, elle est formée de couches fibreuses distinctes ; c'est qu'il naît constamment de la moitié interne du pourtour du trou sous-pubien, des faisceaux des fibres qui s'épanouissent sur la face antérieure de la membrane, et vont se jeter sur le périoste, avec lequel elles se confondent. Il existe toujours un trousseau très-fort qui naît d'une espèce d'épine située sur le pourtour du trou ovalaire, immédiatement au-dessus du niveau de la grande échancrure cotyloïdienne.

D. — Ligaments sacro-sciatiques.

Au nombre de deux de chaque côté et distingués par les épithètes de *grand* et *petit* :

(*) *Trmj*, grand trochanter. — *Trm*, petit trochanter. — *o*, membrane obturatrice. — *Co*, canal sous-pubien. — *Oe*, *Oe'*, muscle obturateur externe. — *Pe*, muscle pectine. — *Jp*, muscle psoas-iliaque. — *Al*, long adducteur. — *Am*, grand adducteur. — *Qf*, carré fémoral. — *Gmi*, petit fessier. Les autres lettres se rapportent à la capsule fémorale.

symphyse ne saurait être mise à exécution, à cause de l'étroitesse de cette symphyse en arrière.

nous leur conservons le nom de ligaments, en ayant égard plutôt à leur forme fasciculée qu'à leurs usages, qui sont à peine relatifs à l'union des os du bassin.

a) Le *grand ligament sacro-sciatique* naît de la lèvre interne de la tubérosité ischiatique, qui présente une crête pour cette insertion, et de la branche ascendante de l'ischion, par un large bord recourbé, à concavité supérieure, qui forme avec la face interne de cette tubérosité une gouttière protectrice des vaisseaux et nerfs honteux internes. Les fibres les plus superficielles de ce ligament se continuent en partie avec le tendon commun aux muscles biceps et demi-tendineux (*fig.* 335). Immédiatement après son origine, ce ligament se ramasse sur lui-même, devient très-étroit et très-épais, se dirige de bas en haut et de dehors en dedans, puis s'élargit considérablement et s'insère aux bords du coccyx, du sacrum et de la crête iliaque, jusqu'à l'épine iliaque postérieure et supérieure. Son bord supérieur, ou plutôt externe, est presque vertical et se continue avec une lame aponévrotique qui revêt le muscle pyramidal; son bord inférieur, curviligne, fait partie de la circonférence inférieure du petit bassin. Le grand ligament sacro-sciatique recouvre le petit ligament sacro-sciatique, auquel il adhère à son insertion coccygienne, et dont il est séparé, en dehors, par un espace triangulaire, dans lequel il est en rapport avec le muscle obturateur interne. Il est recouvert par le muscle grand fessier, auquel il fournit un grand nombre d'insertions aponévrotiques; cette disposition augmente notablement l'épaisseur de ce ligament et

Grand ligament sacro-sciatique.

Ses insertions.

Ses bords.

Ses rapports.

Fig. 335.

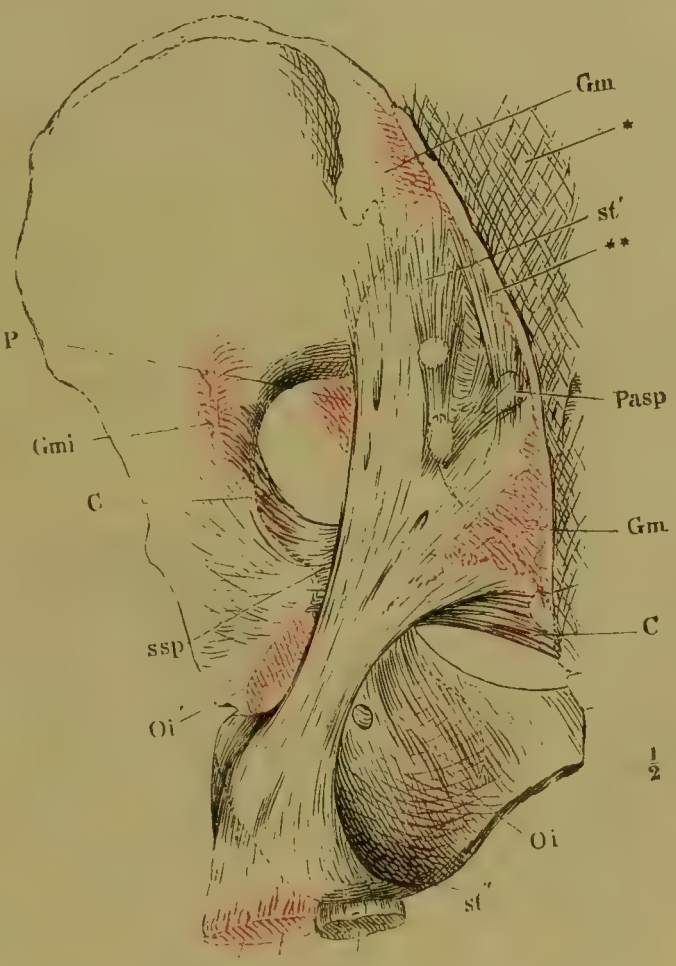

Paroi postérieure du bassin, vue par derrière (*).

(*) Les muscles grand fessier (*Gm*) et moyen fessier ont été coupés au niveau de leurs insertions. — *Gmi*, insertions du petit fessier au pourtour de la grande échancrure sciatique. — *Oi*, muscle obturateur interne, recouvert par son aponévrose. — *Oi'*, le même, coupé à sa sortie de l'échancrure sciatique. — P, muscle pyramidal, coupé à sa sortie de la grande échancrure sciatique. — C, muscle coccygien. — *Bfl*, long chef du biceps fémoral. — *St*, muscle demi-tendineux. — *Sm*, muscle demi-membraneux. — *Pasp*, tubercule du sacrum. — *ssp*, petit ligament sacro-sciatique. — *st'*, ligament sacro-iliaque vertical postérieur. — *st''*, fibres du grand ligament sacro-sciatique qui se continuent avec l'aponévrose de l'obturateur interne. — *, aponévrose des muscles spinaux postérieurs. — **, faisceau étendu de l'épine iliaque postérieure et supérieure de l'os des îles au tubercule de la troisième vertèbre sacrée.

donne à sa face postérieure l'aspect rugueux et comme lacéré, jamais lisse, qui la caractérise.

Texture du grand ligament sacro-sciatique.

Le grand ligament sacro-sciatique est composé de faisceaux fibreux dont plusieurs s'entre-croisent en manière d'X au niveau de la partie la plus étroite de ce ligament. Plusieurs de ces faisceaux qui sont externes à leur insertion sciatique, deviennent internes à leur insertion coccygienne, et réciproquement. Le grand ligament sacro-sciatique et les ligaments sacro-iliaques postérieur et supérieur constituent un plan fibreux, fasciculé, qui part de l'épine iliaque postérieure et supérieure et s'étend dans diverses directions.

Fig. 336.

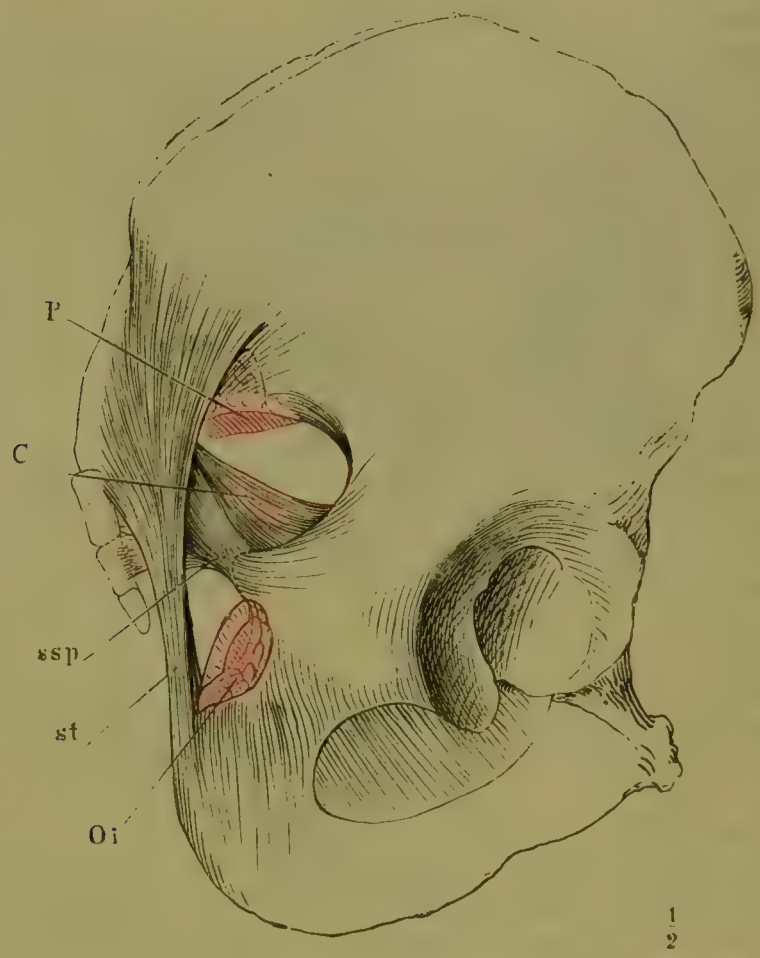

Plan latéral de la face externe du bassin (*).

Petit ligament sacro-sciatique.

b) Le *petit ligament sacro-sciatique* (*ssp*), situé au-devant du précédent, extrêmement mince, naît du sommet de l'épine sciatique et se porte en dedans, pour s'épanouir et se confondre avec la face antérieure du grand ligament sacro-sciatique; il forme l'aponévrose d'enveloppe postérieure du muscle ischio-coccygien, qui couvre sa face antérieure.

Division de la grande échancrure sacro-sciatique.

Les deux ligaments sacro-sciatiques divisent la grande échancrure sacro-sciatique en deux trous distincts : 1° le trou supérieur, très-considérable, ayant la forme d'un triangle à angles arrondis, rempli en grande partie par les muscles ischio-coccygien et pyramidal, et qui donne passage, en outre, au grand et au petit nerf sciatique, aux vaisseaux et aux nerfs fessiers, ischiatiques et honteux internes, et à une grande quantité de tissu cellulaire : c'est par cette ouverture que se fait la hernie appelée sciatique ; 2° un second trou, beaucoup plus petit, situé entre l'épine sciatique et la tubérosité de l'ischion, et qui livre passage au muscle obturateur interne, aux vaisseaux et aux nerfs honteux internes.

(*) *ssp*, petit ligament sacro-sciatique. — *st*, grand ligament sacro-sciatique. — P, section du muscle pyramidal. — C, muscle ischio-coccygien. — *Oi*, section du muscle obturateur interne.

E. — Mécanisme du bassin.

Le mécanisme du bassin doit être envisagé sous quatre points de vue bien distincts : 1° relativement à la protection des viscères contenus dans la cavité pelvienne; 2° relativement au rôle que joue le bassin dans le mécanisme de la station et de la progression ; 3° relativement au rôle qu'il joue dans l'accouchement ; 4° eu égard aux mouvements qui se passent dans ses articulations avec l'autres os, et dans les articulations des os qui le composent.

Divers points de vue sous lesquels le mécanisme du bassin doit être envisagé.

1° Mécanisme du bassin considéré comme organe de protection.

Le bassin est destiné à protéger un grand nombre de parties importantes. Le grand bassin supporte les viscères abdominaux ; les vastes fosses iliaques internes de l'homme n'ont pas d'autre but, et leur ampleur et leur évasement, comparés à l'exiguïté des fosses iliaques des autres animaux, se rapportent bien évidemment à la destination de l'homme à l'attitude bipède. Aussi, chez les quadrupèdes, les os iliaques n'existent-ils qu'à l'état de vestige et sont-ils représentés par une lame triangulaire. Chose bien remarquable, les os iliaques reparaissent énormes chez les oiseaux, destinés, comme l'homme, à l'attitude bipède.

Du bassin comme cavité protectrice.

Ampleur des fosses iliaques chez l'homme.

Voici, d'ailleurs, les circonstances de conformation qui se rapportent à la protection des viscères contenus dans le bassin :

En arrière, la présence de la colonne sacrée, protégée elle-même, ainsi que les nerfs qu'elle renferme, par la saillie considérable des tubérosités iliaques postérieures, qui la débordent dans une étendue notable;

Protection en arrière.

Sur les côtés, la présence des crêtes iliaques, la saillie considérable des grands trochanters, qui préservent si souvent le bassin du choc des corps extérieurs.

Sur les côtés

Mais en avant, pourquoi cette vaste échancrure, qui laisse sans défense les nombreux viscères situés à son niveau ? Le voici : les viscères contenus dans le petit bassin, étant susceptibles de variations de volume très-considérables, devaient sortir de l'enceinte osseuse et non dilatable où ils sont emprisonnés dans l'état de vacuité, pour venir réclamer une place dans une cavité dont les parois sont molles et susceptibles d'une dilatation en quelque sorte indéfinie. Si les viscères pelviens peuvent être atteints, dans l'état de vacuité, par des corps vulnérants dirigés de haut en bas, au niveau de l'échancrure supérieure, ils s'offrent, par une juste compensation, à l'action des instruments que l'art dirige sur eux dans plusieurs opérations utiles.

Conditions favorables pour la protection.

L'absence de parois osseuses au niveau des trois vastes échancrures que présente le détroit inférieur du bassin, est encore une circonstance défavorable au point de vue de la solidité, mais qui se rapporte à des avantages d'une autre nature, et notamment au mécanisme de l'accouchement (1).

(1) Bien que le détroit périnéal soit protégé par les membres abdominaux, les viscères pelviens peuvent encore être intéressés par les corps vulnérants dirigés de bas en haut, et si les législateurs de certains peuples ont utilisé cette disposition pour des supplices barbares, l'art, au contraire, s'en est emparé pour l'exécution de certaines opérations, celle de la taille, par exemple.

Mode de résistance du bassin.

Le mode de résistance du bassin, surtout à la partie antérieure, où il est plus spécialement accessible à l'action des corps extérieurs, se rattache au mécanisme des voûtes. Une portion de la quantité de mouvement se perd dans la production du léger glissement que permet la symphyse pubienne. Mais lorsque la résistance du bassin est surmontée, il est facile de prévoir que les parties qui doivent se briser sont les branches ascendantes de l'ischion, au niveau de leur union avec la branche descendante du pubis.

2° Mécanisme du bassin relativement à la station et à la progression.

Mécanisme relatif à la transmission du poids du tronc aux membres abdominaux.

Le rôle du bassin dans la *station* se rapporte à la transmission du poids du tronc aux membres abdominaux. Or cette transmission s'effectue par la colonne sacrée, qui appuie elle-même sur les os iliaques. Nous devons ajouter, pour ne rien omettre, qu'une petite portion du poids est transmise directement aux fémurs par les os iliaques, qui soutiennent les viscères abdominaux. Relativement à la transmission du poids par le sacrum, nous devons noter les dispositions suivantes :

Dimensions colossales du sacrum.

1° Les dimensions considérables du sacrum, qui attestent la destination de l'homme à l'attitude bipède.

Angle sacro-vertébral.

2° L'articulation à angle obtus du sacrum avec la colonne vertébrale, angle propre à l'espèce humaine, et qui devient le siége d'une décomposition dans la force transmise par la colonne vertébrale. Une portion de cette force, agissant suivant l'axe de la colonne, n'a d'autre effet que de tendre à augmenter l'angle sacro-vertébral, et cela aux dépens de la flexibilité du disque sacro-vertébral; l'autre portion se transmet seule au sacrum et par suite aux membres pelviens.

Disposition doublement cunéiforme du sacrum.

3° La disposition en forme de double coin vertical et antéro-postérieur que présente le sacrum. Pour bien comprendre l'avantage de cette disposition, il faut remarquer que la force verticale représentée par le poids du tronc se décompose, au niveau de l'angle sacro-vertébral, en deux forces dont l'une, agissant dans la direction de l'axe du sacrum, tend à chasser cet os en bas et en arrière; mais ce déplacement ne peut avoir lieu, puisque l'espace dans lequel est contenu le sacrum entre les os coxaux, va en se rétrécissant de la partie supérieure à la partie inférieure. L'autre force, perpendiculaire à la précédente, tend à enfoncer le sacrum dans la cavité pelvienne : or, la forme de coin à base antérieure, que présente le sacrum, est extrêmement favorable à ce genre de déplacement, qui ne trouve d'obstacle que dans les ligaments de l'articulation sacro-iliaque.

Espace qui sépare l'articulation sacro-iliaque des articulations coxo-fémorales.

4° L'espace qui sépare l'articulation sacro-iliaque des articulations coxo-fémorales. L'articulation de la colonne vertébrale avec le bassin étant située en arrière de l'axe de rotation du bassin qui passe par le centre des cavités cotyloïdes, une portion de la force transmise par le tronc au sacrum tend à faire basculer le bassin sur les têtes du fémur qui le supportent, et se trouve détruite par la résistance des ligaments de l'articulation coxo-fémorale ; le reste seul est transmis aux fémurs.

Répartition du poids entre les deux symphyses sacro-iliaques.

Le poids reçu par le sacrum et transmis aux os des hanches se répartit tantôt également, tantôt inégalement entre les deux symphyses sacro-iliaques; une portion de l'effort met en jeu la mobilité de ces symphyses; l'autre portion se transmet de la symphyse sacro-iliaque à la cavité cotyloïde. Or, il est à remar-

quer que cette transmission s'effectue suivant une espèce de colonne prismatique et triangulaire qui répond aux parties latérales du détroit supérieur, et qui constitue la portion la plus épaisse et la plus résistante du bassin ; colonne curviligne, au bas de laquelle se voit la cavité cotyloïde, qui semble creusée dans son épaisseur et à laquelle le poids du tronc est transmis.

Colonne curviligne destinée à la transmission du poids du corps.

Dans la station assise, le poids du corps est transmis aux tubérosités de l'ischion, que leur volume considérable rend très-propres à servir de support définitif au poids du tronc. Il est à remarquer que ces éminences étant un peu antérieures aux cavités cotyloïdes, et par conséquent situées sur un plan du bassin très-rapproché de la partie antérieure, le centre de gravité du tronc tend à déborder en arrière la base de sustentation qu'elles représentent : aussi la chute ou le renversement en arrière est-il facile à produire dans l'attitude assise ; tandis qu'en avant, à la base de sustentation pelvienne s'ajoutent et la longueur du fémur et la longueur du pied, lorsqu'on est assis sur une chaise, et toute la longueur du membre abdominal, lorsqu'on est assis sur un plan horizontal.

Mécanisme du bassin dans la station assise.

Au mécanisme du bassin dans la station assise se rattache son mode de résistance dans les chutes sur les tubérosités ischiatiques. La transmission du choc s'effectue, dans ce cas, directement de bas en haut, dans le sens de la cavité cotyloïde, dont l'hémisphère inférieur résiste à la manière d'une voûte. De la cavité cotyloïde, la transmission du choc s'effectue, 1° en arrière, par la colonne épaisse, curviligne, qui, de la partie postérieure de la cavité cotyloïde, s'étend jusqu'à la symphyse sacro-iliaque ; 2° en avant, à la symphyse pubienne. Aussi les chutes sur les tubérosités ichiatiques sont-elles presque toujours accompagnées d'un ébranlement douloureux, non-seulement dans les symphyses sacro-iliaques, mais encore dans la symphyse pubienne.

Mode de résistance du bassin dans les chutes sur les tubérosités de l'ischion.

Pour compléter l'exposé du mécanisme du bassin dans la station, nous devons examiner le mode de résistance de cette boîte osseuse dans les chutes sur les genoux ou sur la plante des pieds. Dans ce cas, le choc est communiqué de bas en haut à la cavité cotyloïde. Or, la partie de cette cavité qui reçoit le choc, est son hémisphère supérieur, qui est soutenu par la colonne prismatique dont nous avons déjà parlé. La partie antérieure de la cavité cotyloïde, qui présente une large échancrure, est totalement étrangère à cette transmission, de même que la lamelle très-mince qui forme le fond de la cavité cotyloïde, et qui n'est susceptible de compression que dans les chutes sur le grand trochanter. On comprend la différence énorme qui doit exister, quant à la commotion du cerveau et de la moelle épinière, entre une chute sur les genoux ou sur les tubérosités de l'ischion et une chute sur la pointe des pieds. Dans la station sur un seul pied, le poids du tronc est transmis au fémur par la symphyse sacro-iliaque et par la colonne curviligne du côté qui porte sur le sol. La chute est imminente, vu la facilité avec laquelle le centre de gravité dépasse la base de sustentation. La théorie ne répugne nullement aux fractures du bassin par contre-coup, et, en effet, ces fractures ont été observées un certain nombre de fois.

Mécanisme du bassin dans les chutes sur les genoux ou sur la plante des pieds.

Dans la progression, le bassin fournit alternativement à chaque fémur un point d'appui solide, pour prendre à son tour un point fixe sur celui des fémurs qui s'appuie avec le membre pelvien contre le sol. Pendant que le bassin repose par un de ses côtés sur un des fémurs, son côté opposé éprouve un mouvement de projection. Les mouvements de projection alternatifs de chacun des côtés du bassin se passent dans l'articulation coxo-fémorale du membre qui porte sur le sol. Plus le bassin présente de largeur, plus les mouvements de projection alter-

Mécanisme du bassin dans la progression.

natifs sont considérables. Aussi la femme marche-t-elle beaucoup plus des hanches que l'homme, et c'est pour faire allusion à ce mouvement latéral peu gracieux du bassin, qu'un auteur spirituel a dit : « Courir est la seule chose que la femme ne sache pas faire avec grâce. » Nous pouvons nous faire une juste idée de la part que prend le bassin dans l'action de marcher, en étudiant le mode de progression des individus qui ont deux jambes de bois ; chez ces malheureux les mouvements d'inclinaison latérale du bassin suffisent à la progression, en transportant alternativement le centre de gravité sur les deux colonnes inflexibles qui remplacent les membres inférieurs.

3° Mécanisme du bassin au point de vue de l'accouchement.

L'art des accouchements est fondé sur l'étude du bassin.

L'art des accouchements repose en grande partie sur l'étude du bassin : les axes du bassin, ses dimensions, comparées aux dimensions du fœtus, l'angle sacro-vertébral, les plans inclinés du petit bassin, les diamètres de ses détroits, les vices de conformation dont il est susceptible, voilà des circonstances d'organisation sans la connaissance desquelles il est impossible de se faire une idée de l'acouchement naturel. De longs détails à ce sujet seraient déplacés ici ; je ferai seulement remarquer 1° que la présence de l'arcade pubienne est propre à l'espèce humaine et que c'est à cette échancrure que la femme doit le privilége d'expulser le fœtus d'arrière en avant ; 2° que la présence des échancrures sciatiques et du trou ovale, tout en offrant un avantage sous le rapport de l'économie de poids, est utile en ce sens que le trou ovale, d'une part, et l'échancrure sciatique, de l'autre, répondant aux diamètres obliques de la tête du fœtus dans l'accouchement, rendent les pressions moins douloureuses ; 3° que la cavité pelvienne est comme matelassée par les muscles pyramidaux, obturateurs internes et psoas-iliaques ; 4° que l'accouchement consistant dans l'expulsion du fœtus à travers la filière du bassin, c'est d'une bonne conformation du bassin, d'une part, d'une bonne conformation et d'une bonne position du fœtus, d'autre part, que dépend l'accouchement naturel, en supposant d'ailleurs la puissance expultrice dans les conditions convenables ; 5° qu'on peut donner une idée générale de tous les vices de conformation du bassin en disant que cette cavité est passible de toutes les déformations qui peuvent résulter d'une pression exercée, soit de haut en bas ou de bas en haut, soit d'avant en arrière, soit d'un côté à l'autre, sur toute sa circonférence ou sur une partie de sa circonférence.

Dispositions du bassin favorables à l'accouchement.

4° Mécanisme du bassin au point de vue de ses mouvements.

Mouvements obscurs des diverses pièces du bassin.

Les mouvements intrinsèques du bassin augmentent à la fin de la grossesse.

Le bassin présente des *mouvements intrinsèques* très-obscurs : ce sont de légers glissements ou plutôt des mouvements de balancement, dont la production absorbe une portion de la quantité de mouvement dans les chocs extérieurs. Mais, par un artifice admirable, la mobilité des articulations intrinsèques du bassin augmente notablement dans les derniers temps de la grossesse ; de telle sorte que le coccyx peut éprouver une rétropulsion qui agrandit de 10 à 12 millimètres le diamètre antéro-postérieur du détroit inférieur ; tandis que la symphyse pubienne (1) est susceptible d'une diduction qui agrandit d'une quantité peu consi-

(1) Je viens de voir, chez une femme âgée de soixante-dix-neuf ans et qui avait eu dix-neuf enfants, une symphyse pubienne extrêmement mobile. Les deux facettes articulaires du pubis étaient contiguës ; le ligament interosseux avait disparu ; une capsule fibreuse

dérable, il est vrai, mais digne d'être notée, le détroit supérieur de l'excavation. Cette mobilité, qui est surtout très-marquée dans les cas d'étroitesse du bassin, favorise singulièrement l'accouchement. C'est en imitant ce procédé de la nature que l'art a imaginé la symphyséotomie, qui, au reste, agrandit bien peu les diamètres pelviens, à moins que l'écartement des pubis ne soit porté jusqu'au point d'opérer celui des symphyses sacro-iliaques. Le relâchement des symphyses du bassin peut donner lieu à de singulières erreurs dans le diagnostic.

Quant aux *mouvements extrinsèques* : 1° le bassin se fléchit, s'étend, s'incline latéralement et éprouve un mouvement de rotation sur la colonne vertébrale ; tous ces mouvements, qui sont resserrés dans d'étroites limites, ont été exposés à l'occasion du mécanisme de la colonne vertébrale ; 2° le bassin exécute sur les fémurs des mouvements qui sont extrêmement considérables. Ces mouvements seront examinés à l'occasion du mécanisme de l'articulation coxo-fémorale. Mouvements extrinsèques.

§ 2. — ARTICULATION COXO-FÉMORALE.

Préparation. — Détacher avec précaution tous les muscles qui entourent l'articulation, en conservant le tendon réfléchi du droit antérieur de la cuisse. Le muscle psoas-iliaque, dont la capsule synoviale communique si souvent avec la synoviale articulaire, sera enlevé avec un soin particulier. Lorsque la capsule fibreuse aura été étudiée à sa surface extérieure, vous la diviserez circulairement à sa partie moyenne, pour mettre à découvert les parties profondément situées.

L'*articulation coxo-fémorale* ou *articulation de la hanche* appartient au genre des *énarthroses*; elle en est même le type le mieux caractérisé. Énarthrose.

A. *Surfaces articulaires.* — C'est, d'une part, la *tête du fémur*, représentant un peu plus de la moitié d'une sphère de 22 millimètres de rayon ; d'autre part, la *cavité cotyloïde* de l'os iliaque, surface sphérique de même rayon, dont l'étendue ne dépasse 180° dans aucun sens. Surfaces articulaires.

Il existe, entre ces surfaces articulaires et celles de l'articulation scapulo-humérale, qui les représentent dans le membre thoracique, des différences frappantes, relatives à l'étendue de la tête et à la profondeur de la cavité. Ainsi, tandis qu'il y a simple juxtaposition, sans réception aucune, entre la cavité glénoïde et la tête de l'humérus, si bien qu'on a longtemps considéré l'articulation scapulo-humérale comme une arthrodie, il y a emboîtement profond de la tête du fémur dans la cavité cotyloïde, que nous avons dit être la cavité articulaire la plus profonde du corps humain : cet emboîtement est tel que les surfaces concaves et convexes des deux os appartiennent à des sphères de même rayon. La tête du fémur est complétement reçu dans la cavité cotyloïde.

Les deux surfaces articulaires sont revêtues d'une couche de *cartilage*; celle qui recouvre la tête fémorale, très-épaisse au centre de la surface articulaire, amincie vers la périphérie, s'arrête au pourtour de la fossette du ligament rond ; celle qui tapisse la cavité cotyloïde, plus épaisse, au contraire, vers le sourcil cotyloïdien, s'amincit vers l'arrière-fond de cette cavité, remplie par une graisse rougeâtre, à laquelle on a donné improprement le nom de *glande cotyloïdienne*; Tissu adipeux cotyloïdien.

de nouvelle formation, extrêmement épaisse, entourait en avant, en haut et en bas les surfaces articulaires, en s'insérant à une certaine distance de ces surfaces : c'était une symphyse transformée en une arthrodie lâche.

car elle est tout simplement formée de tissu adipeux, comme celle qui se trouve dans le voisinage de toutes les articulations, et elle ne paraît avoir d'autre usage que celui de remplir les vides que tendent à produire les déplacements du ligament rond dans les mouvements de la tête du fémur.

A quoi sert l'arrière-cavité cotyloïde.

Quant à l'arrière-cavité cotyloïdienne elle-même, elle n'a évidemment d'autre destination que celle de loger le ligament rond dans toutes les positions possibles de la tête du fémur ; sans elle, ce ligament eût été impossible, car il aurait été nécessairement comprimé entre les surfaces articulaires.

Bourrelet cotyloïdien

Bourrelet cotyloïdien. — Ce bourrelet (*Lg*), improprement nommé *ligament cotyloïdien,* couronne le pourtour de la cavité cotyloïde, qu'il complète en quelque

Fig. 337.

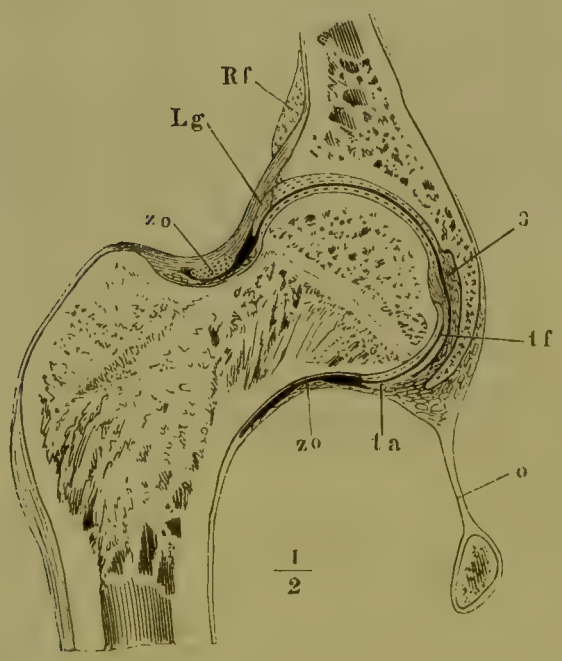

Section transversale de l'articulation coxo-fémorale, faite parallèlement aux fibres du ligament rond (*).

Fig. 338.

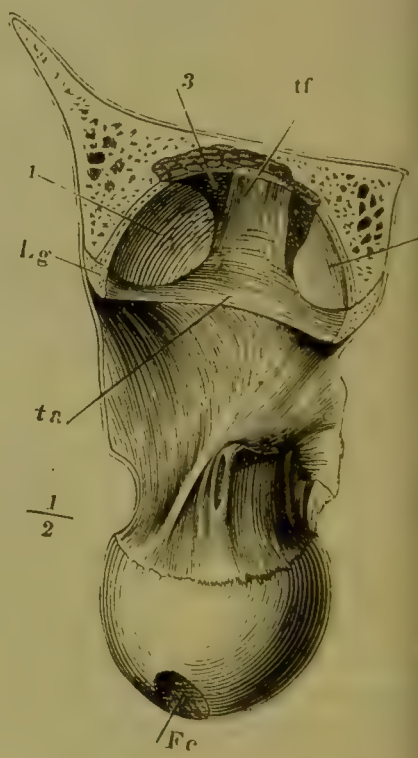

Moitié inférieure de la cavité cotyloïde, coupée suivant un plan horizontal, et tête du fémur renversée en bas (**).

sorte et dont il augmente la profondeur, en même temps qu'il en égalise la circonférence sinueuse et échancrée. Le bourrelet cotyloïdien a la forme d'un prisme triangulaire recourbé en anneau et appliqué par une de ses faces sur le sourcil cotyloïdien ; il est plus considérable au niveau de l'échancrure postérieure de la cavité cotyloïde que dans les autres points de son étendue. Il résulte de cette disposition 1° que les sinuosités du rebord cotyloïdien sont en partie effacées ; 2° que la cavité cotyloïde munie de son bourrelet représente

(*) *Rf*, tendon réfléchi d'origine du droit antérieur de la cuisse. — *Lg*, bourrelet cotyloïdien. — *zo*, zone orbiculaire de la capsule. — *ta*, ligament transverse de la cavité cotyloïde. — *o*, membrane obturatrice. — *tf*, ligament rond. — 3, masse graisseuse occupant l'arrière-fond de la cavité cotyloïde.

(**) *tf*, ligament rond divisé à son insertion sur la tête du fémur. — 1, extrémité postérieure du cartilage d'encroûtement de la cavité cotyloïde. — 2, extrémité antérieure de ce cartilage. — 3, masse graisseuse de l'arrière-cavité. — *ta*, ligament transverse. — *Lg*, bourrelet cotyloïdien. — *Fc*, fossette de la tête du fémur.

plus de la moitié d'une sphère creuse ; d'où il suit que la tête du fémur est retenue mécaniquement dans la cavité cotyloïde par la résistance du bord libre du bourrelet cotyloïdien. Il est vrai que cette résistance est facilement vaincue, ce bord se laissant dilater par la tête du fémur soumise à une faible traction ; 3° que l'échancrure profonde que présente le rebord cotyloïdien en bas, est convertie en trou pour le passage des vaisseaux destinés au tissu adipeux de l'arrière-cavité cotyloïdienne, au ligament interarticulaire et à la tête du fémur. Cette portion du bourrelet cotyloïdien étendue de l'une à l'autre extrémité de l'échancrure cotyloïdienne porte le nom de *ligament transverse* de la cavité cotyloïde (*ta*, *fig.* 337 et 338).

Usages.

En raison de l'élasticité du tissu dont il se compose, le bourrelet est toujours appliqué exactement sur la tête fémorale, en sorte que, suivant la remarque de Weber, il joue le rôle d'une soupape qui aurait pour effet d'empêcher les liquides et les tissus membraneux extérieurs de pénétrer dans l'articulation (1).

Le bourrelet cotyloïdien est beaucoup plus épais en haut et en arrière qu'en bas et en avant. Or, c'est précisément contre le premier de ces points que vient sans cesse heurter la tête du fémur.

Texture.

Le bourrelet cotyloïdien est constitué en grande partie par des fibres qui naissent successivement de tous les points de la circonférence de la cavité cotyloïde et s'entre-croisent à angle très-aigu. Cet entre-croisement est surtout extrêmement sensible au niveau de la grande échancrure inférieure, où l'on voit des fibres disposées en sautoir naître des deux extrémités de cette échancrure. A ces fibres circulaires s'ajoute, sur la face interne du bourrelet, une couche mince de fibres à direction rayonnée.

Entre-croisement de ses fibres.

Capsule fibreuse.

B. *Moyens d'union.* — 1° *Ligament orbiculaire* ou *capsule fibreuse.* — Espèce de sac fibreux à deux ouvertures, dont l'une, supérieure, embrasse le pourtour de la cavité cotyloïde, en dehors du bourrelet cotyloïdien, dont l'autre, inférieure, embrasse le col du fémur. L'insertion fémorale de la capsule orbiculaire mérite d'être étudiée attentivement, si l'on veut se rendre compte de la différence entre les fractures du col qui se font en dedans de la capsule, et celles qui ont lieu en dehors de cette même capsule. Cette insertion est telle que, supérieu-

Son insertion au col du fémur.

(1) Je n'ai jamais mieux vu cette disposition que chez un sujet sur lequel le bourrelet cotyloïdien était ossifié dans toute son étendue, excepté au niveau de l'échancrure inférieure : la tête du fémur était mécaniquement et solidement retenue dans la cavité cotyloïde, dont le fond, en partie usé et refoulé en dedans, faisait saillie dans l'intérieur du bassin.

Le bourrelet cotyloïdien empêche aussi l'air atmosphérique de pénétrer entre les surfaces articulaires, lorsqu'on a fait la section des muscles et de tous les liens fibreux qui unissent le fémur à l'os coxal. Dans ces conditions, la pression atmosphérique, qui ne s'exerce que sur la portion de l'extrémité supérieure du fémur qui est en dehors de la cavité cotyloïde, est suffisante pour maintenir en contact les surfaces articulaires, malgré le poids de tout le membre inférieur, qui tend à les écarter l'une de l'autre. Cette proposition se démontre par l'expérience suivante, de Weber : après avoir coupé circulairement tous les moyens d'union entre l'os de la cuisse et l'os coxal, on peut laisser pendre et faire osciller le membre inférieur, sans que la tête fémorale abandonne la cavité cotyloïde. Que l'on pratique ensuite dans le fond de cette cavité, et par la face interne du bassin, une ouverture qui permette à l'air extérieur de pénétrer entre les surfaces articulaires, et l'on verra immédiatement ces surfaces s'abandonner et le membre tomber. On peut, en réappliquant la tête du fémur dans sa cavité et en maintenant un moment la perforation de l'os iliaque fermée avec le doigt, renouveler l'expérience à plusieurs reprises, et toujours avec le même succès.

rement et en avant, elle répond à la base du col du fémur, tandis qu'inférieurement et en arrière, elle répond à la réunion des deux tiers internes avec le tiers externe de ce col. L'insertion de la capsule en avant se fait, non-seulement à la base du col du fémur, mais encore dans l'étendue de plusieurs millimètres en dedans de cette base, ainsi qu'on peut s'en assurer en incisant sur cette insertion dans le sens de l'axe du col. Les faisceaux internes de la capsule se réfléchissent sur le col et remontent sur lui jusqu'au pourtour de la surface articulaire, où ils se confondent avec le cartilage d'encroûtement (*fig.* 338). Au reste, le ligament orbiculaire n'a que la longueur nécessaire pour se rendre de l'une à l'autre insertion, excepté à sa partie interne, où il jouit d'une grande laxité ; d'où l'étendue du mouvement d'abduction. Voyez les bateleurs, dont les membres inférieurs, écartés du corps, peuvent faire, sans luxation, un angle droit avec le tronc.

Sa brièveté.

Épaisseur inégale.

L'épaisseur de ce ligament n'est pas la même dans tous les points de son étendue ; très-considérable en haut et en dehors, au niveau du tendon réfléchi du muscle droit, très-considérable encore en avant et en haut, elle est moindre vers la partie inférieure de l'articulation. Trois points surtout, tous voisins du bord de la cavité cotyloïde, se distinguent par leur peu d'épaisseur : le plus remarquable est situé immédiatement au-dessous de l'échancrure cotyloïdienne ; des deux autres, un peu moins minces, l'un est en avant et séparé du précédent par un faisceau assez fort, l'autre est en arrière. Chez quelques sujets, l'épaisseur de la partie supérieure de la capsule est à celle de la partie inférieure comme 5 est à 1.

Fig. 339.

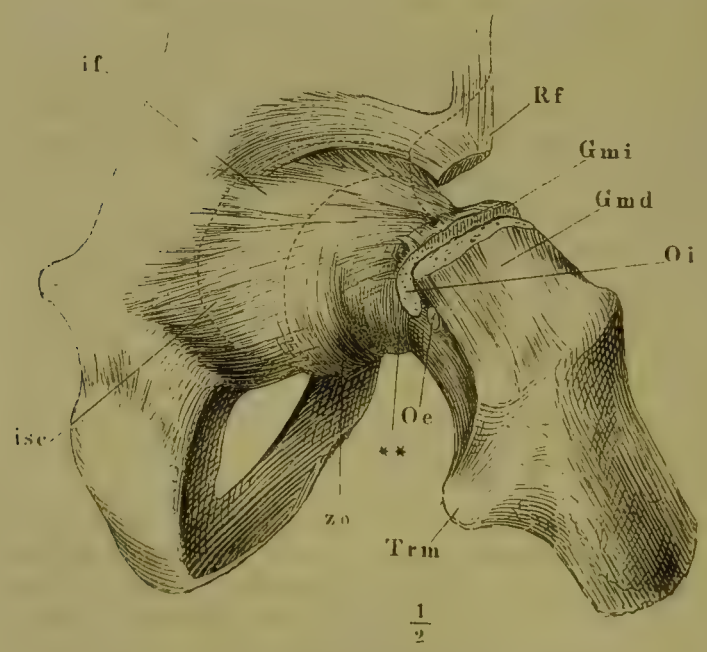

Face postérieure de l'articulation coxo-fémorale, le fémur légèrement fléchi et dans la rotation en dedans (*).

La capsule fibreuse est fortifiée, en arrière, par des faisceaux de fibres (ligament ischio-capsulaire [*isc. fig.* 339]) provenant de la portion du rebord cotyloïdien qui surmonte l'ischion et de la rainure qui limite ce rebord en bas : ces fibres se continuent en partie avec les fibres annulaires. D'autres faisceaux proviennent soit de l'éminence ilio-pectinée (*pf'*, *fig.* 340), de la crête pectinéale

(*) *Trm*, petit trochanter. — *Oe*, *Oi*, tendons des muscles obturateurs externe et interne. — *Gmd*, *Gmi*, tendons des muscles moyen et petit fessier. — *Rf*, tendon du droit antérieur de la cuisse. — *if*, ligament ilio-fémoral. — *isc*, ligament ischio-fémoral. — *zo*, zone orbiculaire. — **, région où la capsule est peu épaisse.

(pf''), de la branche horizontale du pubis (pf'''), et de la membrane obturatrice (*). Antérieurement, la capsule est fortifiée par une forte bande fibreuse, épaisse, obliquement étendue, en manière d'écharpe, de l'épine iliaque antérieure et inférieure à la partie interne de la base du col, bande que Bertin appelait *ligament antérieur et supérieur*, et que Weber désigne sous le nom de *ligament supérieur* (ligament ilio-fémoral de Henle, *if*, *fig.* 341). Cette bande de renforcement est subjacente à la portion du muscle iliaque qui naît de l'épine iliaque antérieure et elle suit la même direction ; elle est composée de fibres parallèles et adhère intimement à la capsule, à laquelle elle donne jusqu'à 14 millimètres d'épaisseur. En dedans de ce faisceau, la capsule, toujours mince (***), est souvent interrompue pour permettre une communication plus ou moins large entre la synoviale de l'articulation et celle du muscle psoas-iliaque. Cette dernière synoviale peut être considérée comme un prolongement de la synoviale articulaire, analogue à celui que nous avons décrit à l'articulation scapulo-humérale pour le muscle sous-capulaire (***, *fig.* 342). Chez un sujet que j'ai eu occasion de disséquer, l'ouverture de communication était si large que le tendon du muscle psoas-iliaque touchait immédiatement la tête du fémur dans une grande étendue; que ce même tendon était divisé en plusieurs bandelettes, dont quelques-unes avaient été lacérées et comme usées par le frottement.

Faisceaux de renforcement.

Interruption fréquente de la capsule fibreuse.

Ses rapports.

Du reste, la *surface externe* de la capsule orbiculaire répond, en avant, au muscle psoas-iliaque, dont un assez grand nombre de fibres s'insèrent sur sa partie inférieure et dont elle est séparée supérieurement par une synoviale

Rapports de la capsule.

Fig. 340

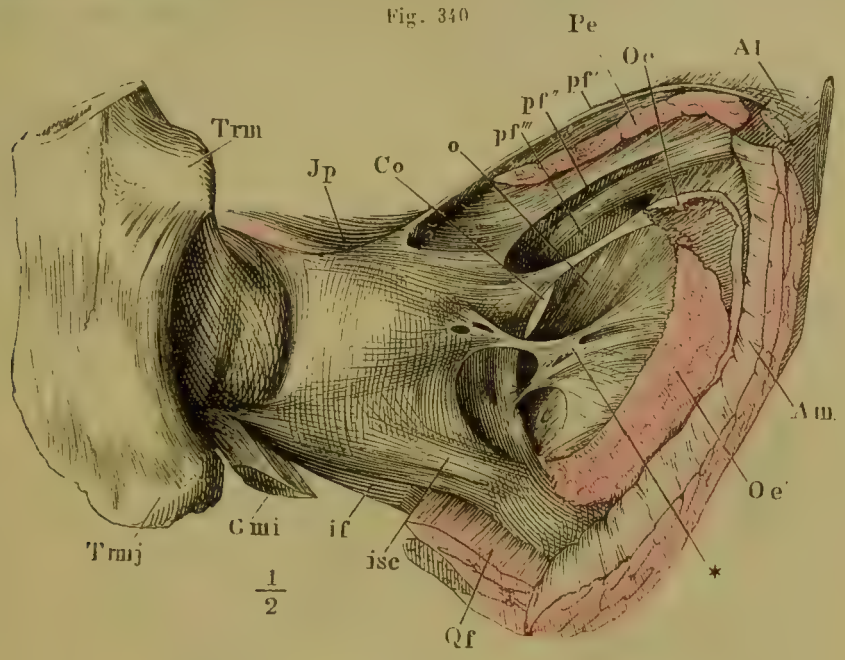

Paroi antérieure du bassin et extrémité supérieure du fémur gauche (*).

(*), *Trmj*, grand trochanter. — *Trm*, petit trochanter. — *o*, membrane obturatrice. — *Co*, canal sous-pubien. — *Oe*, *Oe'*, muscle obturateur externe. — *Pe*, muscle pectiné. — *Jp*, psoas-iliaque. — *Gmi*, petit fessier. — *Qf*, carré fémoral. — *Am*, grand adducteur. — *Al*, long adducteur. — *if*, ligament ilio-fémoral. — *isc*, ligament ischio-fémoral.— *, fibres que la membrane obturatrice envoie dans la capsule.— *pf'*, faisceau provenant de l'éminence ilio-pectinée. — *pf''*, faisceau provenant de la crête pectinéale. — *pf'''*, faisceau provenant de la branche horizontale du pubis.

propre (***, *fig.* 342), dans le cas où la capsule fibreuse n'est pas interrompue. En dedans, elle répond à l'obturateur externe et au pectiné; en dehors, au petit fessier; en arrière, aux muscles carré, jumeaux, pyramidal et obturateur interne. Plusieurs de ces muscles envoient des faisceaux de renforcement à la capsule. Je signalerai une expansion aponévrotique appartenant au petit fessier (*if'*, *fig.* 341), laquelle établit une adhérence intime entre ce muscle et la cap-

Faisceaux de renforcement.

Fig. 341.

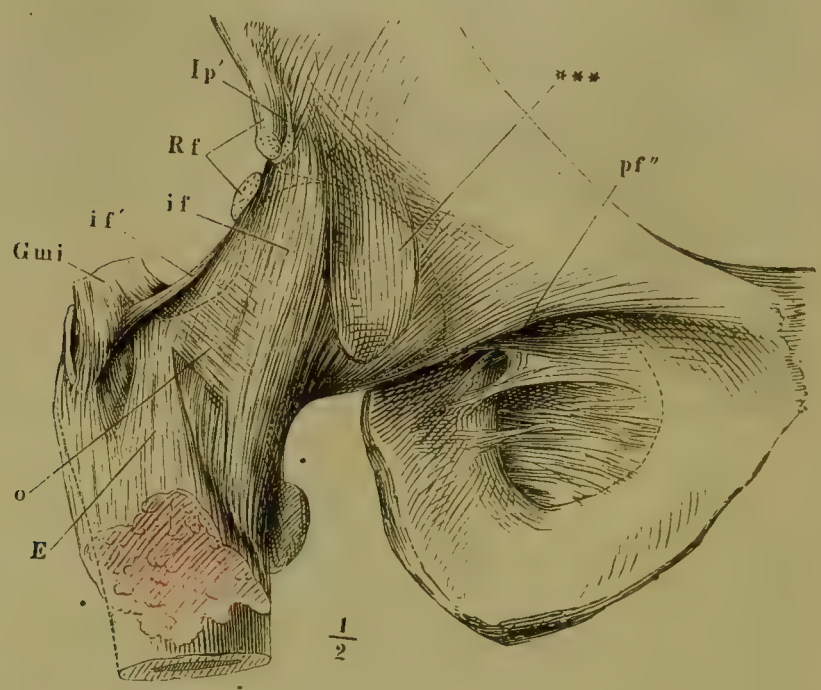

Face antérieure de l'articulation coxo-fémorale (*).

sule, une seconde expansion fournie par le pyramidal et les jumeaux, une troisième expansion provenant du tendon du vaste externe. La *surface interne* de la capsule est tapissée par la synoviale articulaire.

Texture.

La *couleur* de la capsule fibreuse n'est point nacrée comme celle de la plupart des ligaments, mais d'un blanc terne, ce qui tient à l'entre-croisement irrégulier de ses fibres constituantes; on peut y reconnaître néanmoins des faisceaux superficiels, dirigés parallèlement à l'axe du col, et d'autres qui affectent une direction annulaire. Ces derniers sont surtout distincts sur la portion inférieure et postérieure de la capsule, où ils sont accumulés en un anneau fibreux assez épais, qui embrasse étroitement le col : c'est la *zone orbiculaire* (*zo*, *fig.* 343), dont Weber a fait un *ligament annulaire*, qui aurait son point de départ au-dessous de l'épine iliaque antérieure et inférieure et qui y retournerait après avoir contourné le col du fémur. Ces fibres annulaires constituent une espèce de demi-collier qui entoure le col du fémur sans y adhérer d'une manière intime, de telle sorte que, dans les divers mouvements, il roule autour du col et n'est retenu que par les adhérences de petits faisceaux fibreux

(*) E, triceps crural. — *Gmi*, tendon du petit fessier. — *Ip'*, chef profond du psoas-iliaque. — *Rf*, tendon réfléchi du droit antérieur de la cuisse. — *if*, ligament ilio-fémoral. — *if'*, faisceaux externes du ligament ilio-fémoral qui se continuent avec le tendon du petit fessier. — *pf''*, faisceau fibreux provenant de la crête pectinéale. — ***, paroi postérieure de la bourse séreuse du psoas-iliaque.

qui se réfléchissent de la capsule sur le col, en soulevant la synoviale (*fig.* 338).

Ligament inter-articulaire.

2° *Ligament inter-articulaire.* Ce ligament, improprement appelé *ligament rond*, a la forme d'une bandelette aplatie, située entre la tête du fémur et la masse graisseuse qui occupe l'arrière-fond de la cavité cotyloïde. Il naît par une extrémité étroite de la dépression de la tête du fémur, dépression qu'il ne remplit pas entièrement, se contourne sur cette tête en s'élargissant, et se divise en trois faisceaux fibreux ; l'un de ces faisceaux, subdivisé lui-même, va se fixer au fond de la cavité cotyloïde, en traversant le tissu adipeux qui en remplit l'arrière-fond ; les deux autres s'attachent aux bords de l'échancrure cotyloïdienne, au-dessous du bourrelet cotyloïdien, qui cache cette insertion et avec lequel ils se continuent assez souvent (*tf*, *fig.* 338). Dans un cas, un prolongement de ce ligament traversait l'échancrure cotyloïdienne et venait se fixer à la partie voisine de la capsule fibreuse.

Fig. 342.

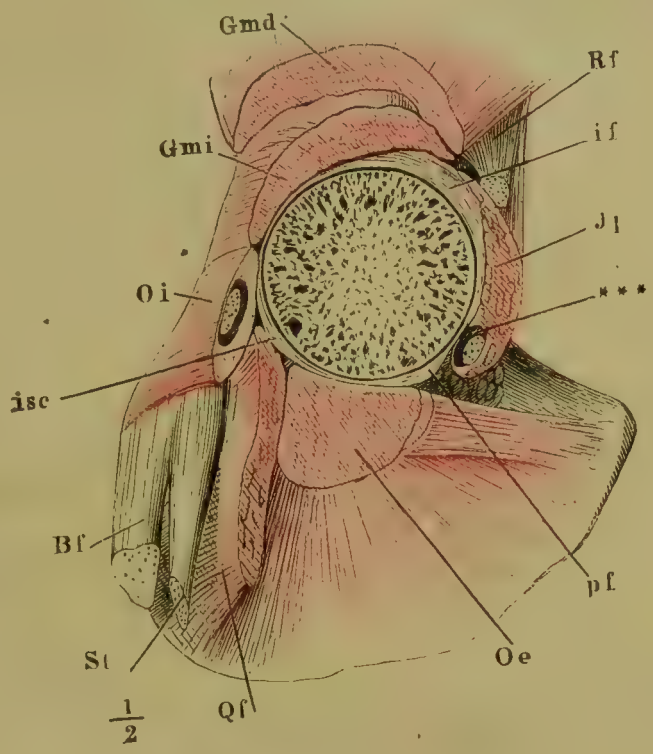

Section du col du fémur et des parties molles qui l'entourent (*).

Sa division.

Variétés du ligament inter-articulaire.

Rien de plus variable, du reste, que l'épaisseur et la force du ligament inter-articulaire : tantôt il est extrêmement fort, tantôt il est très-faible, et alors il ne tient qu'à l'un des bords de l'échancrure, ou bien il consiste en quelques fibres ligamenteuses contenues dans l'épaisseur de la synoviale réfléchie ; d'autres fois il est représenté simplement par un repli de la synoviale, qui se déchire par la plus légère traction ; enfin, il n'est pas très-rare de voir ce ligament manquer complétement. Des vaisseaux sanguins cheminent entre les faisceaux fibreux du ligament rond pour se porter à la tête du fémur.

Texture.

Le ligament rond est formé d'un tissu dense extérieurement, lâche au centre, comme s'il était creusé d'un canal ; à sa surface, on trouve une substance transparente, renfermant de nombreux noyaux et analogue à celle des franges synoviales.

Le ligament rond a une *direction* verticale dans la station sur les deux jambes

(*) Elle a été faite parallèlement au rebord cotyloïdien, et immédiatement au-dessous de lui. — *Gmd*, *Gmi*, muscles moyen et petit fessier. — *Oi*, obturateur interne. — *Bf*, muscles biceps et demi-membraneux. — *St*, demi-tendineux. — *Qf*, carré fémoral. — *Oe*, obturateur externe — *Jp*, psoas-iliaque. — ***, bourse séreuse de ce muscle. — *Rf*, droit antérieur de la cuisse. — *if*, ligament ilio-fémoral. — *pf*, ligament pubio-fémoral. — *isc*, ligament ischio-fémoral.

Usage. et permet un écartement considérable entre la tête du fémur et la cavité cotyloïde. Il ne paraît avoir d'autre usage que de servir de support aux vaisseaux qui pénètrent dans cette cavité. Suivant Weber, cependant, il contribuerait, avec le ligament ilio-fémoral, à imiter l'adduction du membre inférieur. Mais Henle fait observer fort judicieusement qu'il serait fort étonnant qu'un organe

Fig. 343.

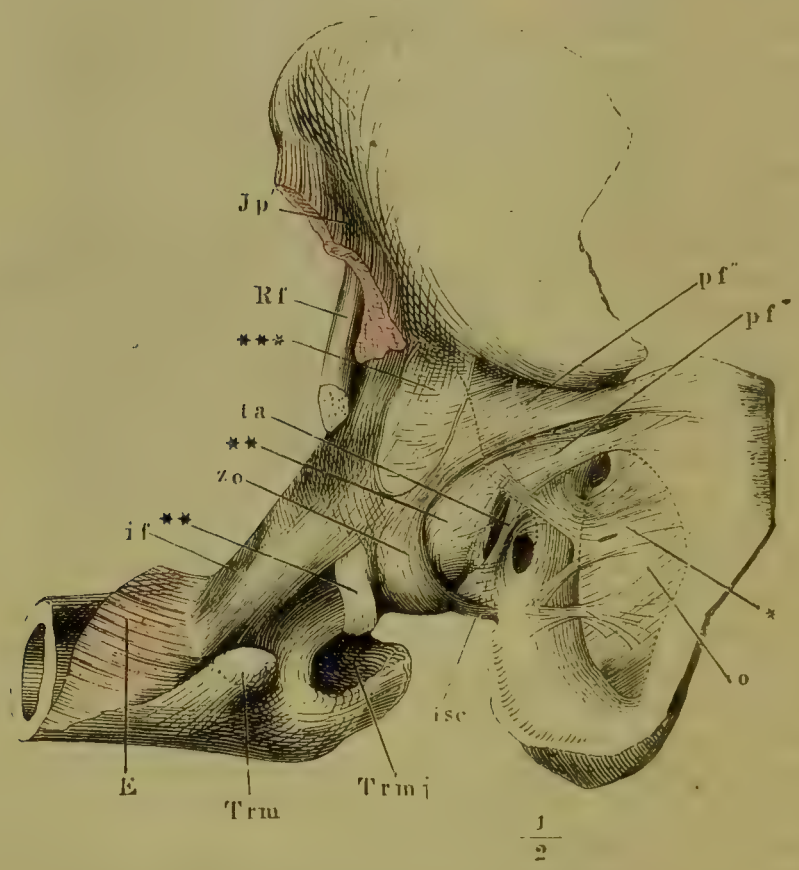

Face antérieure et inférieure de l'articulation coxo-fémorale (*).

aussi vasculaire fût destiné à subir des tractions violentes, quand partout ailleurs la nature a pris les précautions les plus minutieuses pour soustraire les vaisseaux aux causes de distension et de compression. A la vérité, dit-il, le ligament rond est habituellement assez solide pour limiter l'adduction du membre étendu quand la capsule a été incisée circulairement. Mais tant que celle-ci est intacte, sa résistance empêche l'adduction d'atteindre le degré où le ligament rond serait complétement tendu, et la section de ce ligament n'augmente nullement l'étendue de ce mouvement.

Synoviale. C. *Synoviale.* — Elle revêt toute la surface interne de la capsule fibreuse. De l'in-

(*) Le bassin a subi un mouvement de rotation en arrière, autour de son axe vertical, et un mouvement de rotation en haut, autour de son axe transversal ; le fémur est dans l'abduction et dans la rotation en dehors. — *Trmj*, *Trm*, grand et petit trochanter. — E, triceps crural. — *Rf*, tendon réfléchi du droit antérieur de la cuisse. — *Jp*, chef profond du psoas-iliaque. — ***, paroi postérieure de la bourse séreuse de ce muscle. — **, **, portions minces de la capsule fibreuse. — *ta*, ligament transverse. — *zo*, zone orbiculaire. — *if*, ligament ilio-fémoral. — *isc*, ligament ischio-fémoral. — *o*, membrane obturatrice. — *, fibres qu'elle fournit à la capsule fibreuse. — *pf'*, faisceau de la capsule provenant de la crête pectinéale. — *pf''*, faisceau provenant de la branche horizontale du pubis.

sertion iliaque, elle se réfléchit sur la face externe, le bord libre et la face interne du bourrelet cotyloïdien, contenu ainsi tout entier dans la cavité synoviale, sauf la partie qui constitue le ligament transverse. Elle reparaît au niveau de l'arrière-fond de cette cavité, où elle se porte sur le ligament rond, qu'elle engaîne (1), disposition qui avait fait admettre par les anatomistes anciens que le ligament rond s'insère en entier au fond de la cavité cotyloïde. Parvenue sur l'insertion fémorale de ce ligament, elle se continue avec le cartilage qui revêt la tête du fémur, reparaît sur la portion intra-capsulaire du col, pour regagner la capsule au niveau de son insertion sur le fémur.

D. *Mécanisme de l'articulation coxo-fémorale.* — Comme toutes les énarthroses, l'articulation coxo-fémorale peut exécuter des mouvements de flexion, d'extension, d'abduction, d'adduction, de circumduction et de rotation. Dans tous ces mouvements, la tête du fémur reste constamment en contact avec la cavité cotyloïde, où elle est maintenue par la pression atmosphérique (2).

Flexion.

Dans le *mouvement de flexion*, la tête du fémur roule dans la cavité cotyloïde sur un axe fictif représenté par une ligne transversale qui joindrait les centres des deux cavités cotyloïdes, tandis que l'extrémité inférieure du fémur décrit d'arrière en avant un arc de cercle dont la longueur du fémur représente le rayon. Dans le mécanisme de ce mouvement, l'existence du col du fémur a pour effet de substituer un mouvement de rotation de la tête de l'os, c'est-à-dire un mouvement sur place, sans changement de rapport avec la cavité cotyloïdienne, et par conséquent sans aucune tendance au déplacement, à un mouvement très-étendu dans lequel les surfaces tendraient à s'abandonner. On conçoit à peine la possibilité d'une luxation dans le mouvement de flexion, qui peut être porté impunément jusqu'au point où la région antérieure de la cuisse est en contact avec la partie antérieure de l'abdomen.

Mécanisme de ce mouvement.

Le mouvement d'extension s'effectue par le même mécanisme que le mouvement de flexion.

L'*extension* s'effectue par le même mécanisme, la tête et le col du fémur roulant sur eux-mêmes d'avant en arrière, pendant que le corps de l'os décrit un arc de cercle dans le même sens. Dans ce mouvement, le ligament ilio-fémoral est fortement tendu et la capsule tout entière subit une espèce de torsion par suite de laquelle elle est raccourcie, de sorte que les deux surfaces articulaires s'appliquent avec force l'une contre l'autre. C'est cette torsion, jointe à la tension du ligament ilio-fémoral, qui limite l'extension. Le muscle psoas-iliaque remplit alors le rôle d'un ligament actif. Aussi les luxations du fémur en avant sont-elles assez rares, le mouvement d'extension étant lui-même circonscrit dans d'étroites limites.

Abduction.

Dans les mouvements d'*adduction* et d'*abduction*, c'est un tout autre mécanisme. Ici, l'articulation est le centre des mouvements en arc de cercle qu'exécute le fémur ; le rayon de ces mouvements est mesuré par une ligne étendue de la tête du fémur à l'intervalle des condyles. Dans l'*abduction*, la tête du fémur

(1) Il n'est pas rare de voir la synoviale s'interposer entre le paquet adipeux et l'arrière-cavité cotyloïde, en s'enfonçant entre l'un et l'autre. Je dois signaler aussi des brides ou replis semi-lunaires formés souvent par la synoviale autour du col du fémur. Ces replis sont soutenus par quelques fibres détachées de la capsule, en sorte qu'à leur niveau le col n'est recouvert de synoviale qu'au voisinage de la tête du fémur. Ces replis synoviaux me paraissent avoir pour usage de conduire des vaisseaux au pourtour de la tête du fémur. On trouve constamment de très-petits paquets adipeux autour de la tête du fémur, au point de jonction de la tête avec le col

(2) Voyez les expériences des frères Weber.

vient faire saillie contre la partie interne du ligament orbiculaire. Or, telle est la laxité de la capsule en dedans que ce mouvement peut être porté extrêmement loin, sans rupture ni déplacement, et que la rencontre du bord supérieur du col du fémur et du pourtour de la cavité cotyloïde paraît seule le limiter. Mais cette rencontre peut devenir elle-même un moyen de luxation, car le sourcil cotyloïdien fait alors l'office du point d'appui d'un levier coudé du premier genre à bras inégaux, dont la puissance aurait pour bras toute la longueur du fémur, et la résistance, le col du même os. Dans l'*adduction*, le fémur décrit un mouvement en sens inverse de l'abduction ; ce mouvement est très-limité quand le membre est dans l'extension : les genoux peuvent bien être portés jusqu'au contact, mais si l'on essaye de les presser fortement l'un contre l'autre, on verra que le mouvement en dedans est extrêmement restreint. Au contraire, à l'aide d'une flexion légère, le mouvement d'adduction peut être porté jusqu'au croisement avec la cuisse du côté opposé. C'est le *ligament ilio-fémoral* de l'articulation coxo-fémorale qui est le principal obstacle à l'adduction pendant l'extension de la cuisse sur le bassin. La profondeur très-considérable de la cavité cotyloïde à sa partie supérieure et externe, la force énorme du ligament orbiculaire en haut et en dehors, semblent s'opposer à tout déplacement. Mais remarquez que c'est presque toujours dans l'adduction qu'ont lieu les chutes sur les genoux, parce que l'adduction est un mouvement instinctif de conservation, et que, en raison même de ce mouvement, la cuisse est un peu fléchie sur le bassin. La rupture du ligament interarticulaire est inévitable dans la luxation qui s'opère dans ce cas, c'est-à-dire dans la luxation iliaque, ou en haut et en dehors. Mais dans la luxation en dedans, il n'en est pas toujours ainsi : j'ai vu plusieurs exemples de luxation incomplète en dedans avec intégrité de ce ligament.

Adduction.

Mécanisme de la luxation en haut et en dehors.

Le mouvement de *circumduction* n'est que le passage de l'un à l'autre des mouvements précédents : le fémur circonscrit un cône dont le sommet est dans l'articulation et dont la base est tracée par l'extrémité inférieure de l'os. L'axe du cône est représenté par une ligne dirigée de la tête du fémur à l'intervalle qui sépare les condyles, et la longueur du fémur explique comment des mouvements à peine sensibles à l'articulation coxo-fémorale sont si considérables à l'extrémité inférieure de l'os.

Mouvement de circumduction.

Indépendamment des mouvements que nous venons de décrire, l'articulation coxo-fémorale exécute des *mouvements de rotation* qui ne résultent nullement de sa forme énarthrodiale, mais bien de la présence du col du fémur. En général, aucun mouvement ne paraît plus coûter à la nature que les mouvements de rotation, et ces mouvements ne sont pas toujours produits d'après le même mécanisme. Nous avons déjà vu un exemple de ce mouvement dans l'articulation atloïdo-axoïdienne, qui nous a présenté un cylindre formé par l'apophyse odontoïde roulant dans l'anneau, moitié osseux, moitié fibreux, de l'atlas, comme ferait un essieu tournant dans une roue. Ici, c'est un tout autre système : pour obtenir le mouvement de rotation, il a suffi de couder le levier, de telle sorte que les mouvements en avant et en arrière de la partie coudée déterminent des mouvements de rotation du corps du fémur sur son axe. Or, le mouvement de rotation doit être étudié à la partie supérieure et à la partie inférieure du fémur. A la partie supérieure, c'est un mouvement de déplacement horizontal, dans lequel le grand trochanter décrit un arc de cercle dont le centre répond à la portion moyenne de la cavité cotyloïde : à la partie in-

Mouvements de rotation.

Leur mécanisme.

Étude des mouvements de rotation 1° A la partie supérieure. 2° A la partie inférieure.

férieure, c'est un mouvement de rotation du corps du fémur, non pas précisément sur son axe, mais sur un axe fictif placé en dedans du corps de l'os et parallèlement à lui. Il suit de là que le mouvement de rotation doit être nul dans le cas de fracture du col du fémur, et c'est là un des signes de ce genre de fractures. Au reste, le mouvement de rotation se fait de *dehors* en *dedans* ou de *dedans* en *dehors*. Ce dernier mouvement est le plus étendu et le plus naturel; un grand nombre de muscles le produisent : aussi, dans l'attitude du repos, la pointe du pied est-elle légèrement inclinée en dehors.

§ 3. — ARTICULATION DU GENOU.

Préparation. — 1° Pratiquer une incision cruciale au-devant du genou et disséquer les lambeaux ; 2° détacher l'aponévrose de la cuisse, qui entoure comme une gaîne l'articulation du genou, en conservant la bandelette fibreuse qui fait suite au muscle du *fascia lata*, et qui constitue comme un ligament superficiel; 3° détacher avec précaution l'aponévrose du triceps sur les côtés de la rotule, en évitant d'ouvrir la synoviale ; 4° enlever le tendon du biceps et renverser de haut en bas les tendons des muscles couturier, droit interne et demi-tendineux; 5° enlever, en arrière, les vaisseaux et nerfs poplités, ainsi que les muscles jumeaux ; 6° après avoir étudié les ligaments périphériques, isoler autant que possible la synoviale, en coupant les ligaments latéraux et le ligament rotulien ; 7° ouvrir la synoviale au-dessus de la rotule ; 8° faire une coupe horizontale du fémur, immédiatement au-dessus des condyles, et une coupe verticale d'avant en arrière entre les deux condyles. Ces deux dernières coupes ont pour objet l'étude des ligaments croisés.

L'*articulation du genou* ou *fémoro-tibiale* appartient au genre des *articulations trochléennes*; c'est la plus étendue et la plus compliquée de toutes les articulations du corps humain. Elle est aussi la plus importante peut-être, tant par le rôle qu'elle joue dans la mécanique animale que par la fréquence et la gravité de ses maladies. Articulation trochléenne.

A. *Surfaces articulaires.* — L'extrémité inférieure du fémur et l'extrémité supérieure du tibia constituent essentiellement cette articulation, que complète en avant la rotule. Surfaces articulaires.

1° *Du côté du fémur*, on trouve, en avant, une trochlée, en arrière, deux condyles séparés par l'échancrure intercondylienne. Nous avons déjà appelé l'attention sur l'inégalité de courbure de la partie antérieure et de la partie postérieure de cette surface articulaire (V. *Ostéologie*). Du fémur.

Fig. 344.

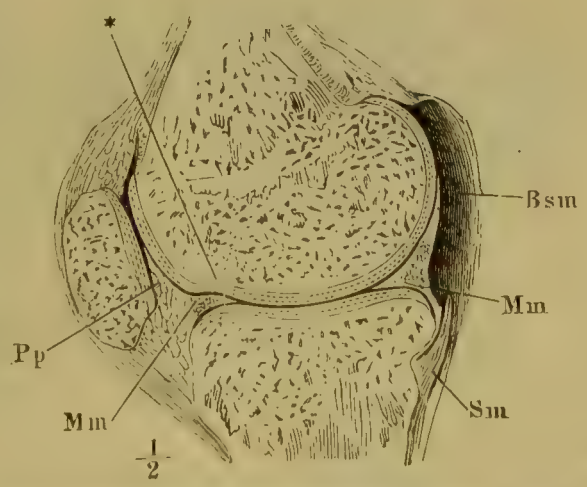

Section verticale antéro-postérieure du genou étendu, passant par le condyle interne (*).

2° *Du côté du tibia*, cavités glénoïdes, peu profondes, séparées par l'épine du tibia, au-devant et en arrière de laquelle se voient des inégalités. Du tibia.

(*) *Mm*, ménisque interarticulaire interne. — *Pp*, masse graisseuse sous-rotulienne. — *Sm*, tendon du demi-membraneux. — *Bsm*, bourse synoviale de ce tendon. — *, dépression logeant le ménisque interarticulaire.

De la rotule. 3° *Du côté de la rotule*, deux facettes concaves transversalement, séparées par une saillie verticale (*fig.* 346), qui répond à la gorge de la trochlée fémorale.

Fig. 345.

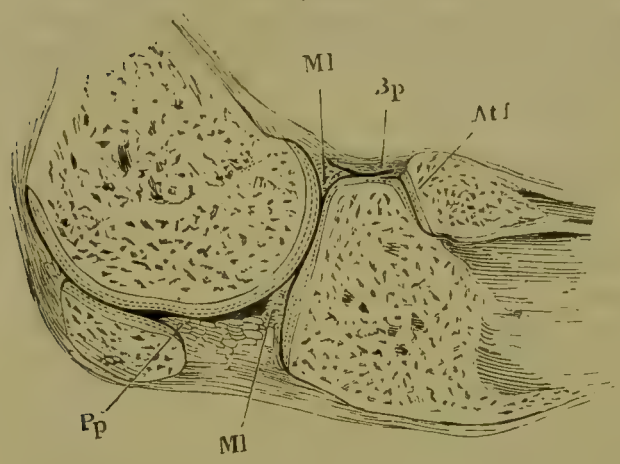

Section verticale antéro-postérieure du genou fléchi, passant par le condyle externe (*).

Fig. 346.

Section verticale et transversale du genou fléchi à angle droit, passant en avant du bord antérieur de la fosse intercondylienne du fémur.

Ces deux facettes comprennent chacune une portion supérieure, concave de haut en bas, qui répond au condyle fémoral, et une portion inférieure, légère-

Fig. 347.

Section horizontale du genou étendu, passant par la partie moyenne de la rotule.

Fig. 348.

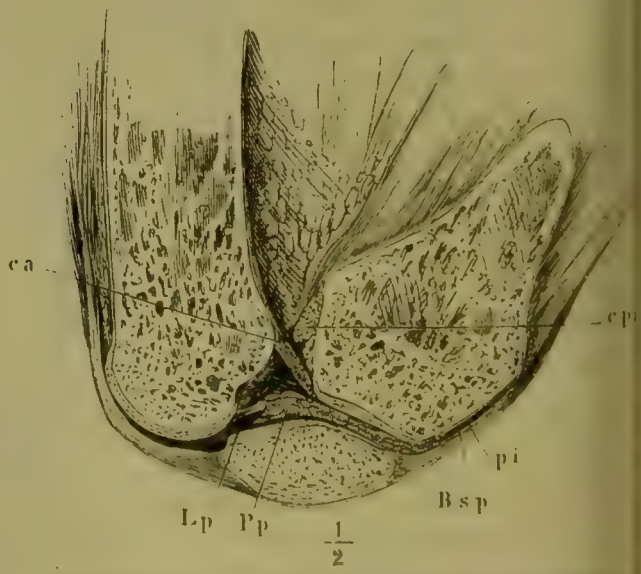

Section verticale médiane du genou dans la flexion extrême (**).

ment convexe, qui, dans la flexion du genou, répond médiatement aux cavités glénoïdes du tibia (*fig.* 348), et qui, dans l'extension, est séparée du condyle fé-

* *Ml*, ménisque interarticulaire externe. — *Pp*, masse graisseuse sous-rotulienne. — *Bp*, bourse synoviale poplitée. — *Atf*, articulation péronéo-tibiale supérieure.

** *ca*, ligament croisé antérieur. — *cp*, ligament croisé postérieur. — *Pp*, masse graisseuse sous-rotulienne. — *Lp*, ligament adipeux. — *pi*, ligament rotulien inférieur. — *Bsp*, bourse sous-rotulienne.

moral par un espace triangulaire, comblé par des franges synoviales chargées de graisse (*fig.* 344).

Toutes ces surfaces sont revêtues d'une couche épaisse de cartilage.

Conséquences qui dérivent de la direction en sens opposé des deux condyles.

Il est à remarquer que dans l'articulation du genou, les surfaces articulaires offrent plutôt une simple juxtaposition qu'un engrènement, et que cette articulation est en quelque sorte double, puisque deux condyles bien distincts correspondent à deux cavités également distinctes. Or, les deux condyles étant dirigés en sens opposé, savoir, l'externe en arrière et en dehors, l'interne en arrière et en dedans, ils se font mutuellement obstacle ; et de même que nous avons vu la double articulation condylienne de l'occipital avec l'atlas s'opposer à la fois aux mouvements latéraux et au mouvement de rotation, et constituer, quant aux mouvements, une sorte de ginglyme angulaire, de même, par ses deux condyles, qui constituent en quelque sorte une double articulation condylienne, le genou se trouve transformé en un ginglyme angulaire.

Fig. 349.

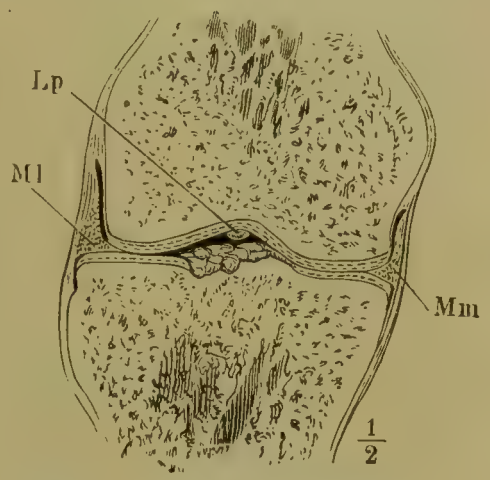

Section verticale et transversale du genou étendu, passant en avant de la fosse intercondylienne du fémur (*).

4° *Fibro-cartilages interarticulaires* (*fig.* 350 et 351). — L'articulation du genou est pourvue de fibro-cartilages interposés entre les surfaces articulaires (*fig.* 349) : ce sont deux lames nommées, en raison de leur forme, *fibro-cartilages semi-lunaires* ou *falciformes*. Excavés à leur face supérieure, qui répond à la convexité

Fibro-cartilages semi-lunaires.

Fig. 350.

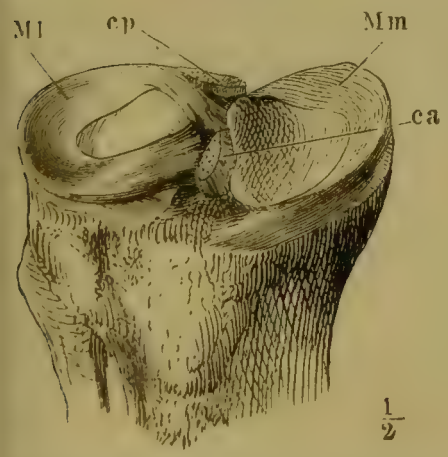

Extrémité supérieure du tibia et ménisques interarticulaires vus par devant (**).

Fig. 351.

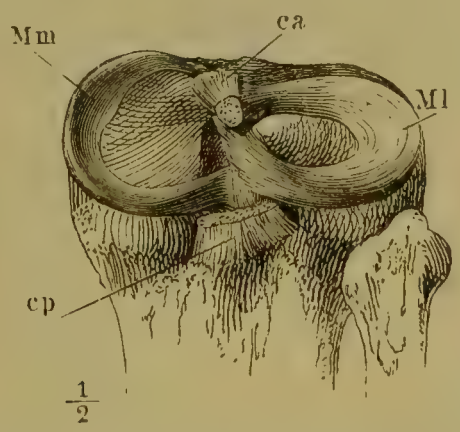

Extrémité supérieure du tibia et ménisque interarticulaire vus par derrière.

(*) *Mm*, ménisque interarticulaire interne. — *Ml*, ménisque interarticulaire externe. — *Lp*, section du ligament adipeux.

(**) *Mm*, ménisque interne. — *Ml*, ménisque externe. — *ca*, *cp*, ligaments croisés antérieur et postérieur.

des condyles, très-épais à leur circonférence externe, qui adhère à la capsule articulaire, très-minces et comme tranchants à leur circonférence interne, ces fibro-cartilages concourent à augmenter la profondeur des cavités glénoïdes du tibia. Leur coupe est un triangle isocèle très-allongé, dont la base est périphérique. Le fibro-cartilage interarticulaire externe couvre presque en entier la cavité glénoïde externe du tibia et représente un disque circulaire presque complet, tandis que le fibro-cartilage interarticulaire interne, qui est véritablement semi-lunaire, laisse à découvert une assez grande partie de la cavité correspondante du même os (1). Ils s'insèrent tous deux au tibia à l'aide de ligaments qui méritent une description particulière.

Différences de forme des deux fibro-cartilages.

Ligaments du fibro-cartilage semi-lunaire externe.

a) Les *ligaments du fibro-cartilage semi-lunaire externe* sont au nombre de deux, l'un antérieur, l'autre postérieur, et extrêmement forts. L'*antérieur* s'insère au-devant de l'épine du tibia, en dehors du ligament croisé antérieur, dans une dépression profonde qui avoisine la cavité glénoïde externe du tibia; il fournit un faisceau fibreux qui va se jeter dans le ligament croisé antérieur. Le *postérieur* vient s'insérer à l'épine du tibia, dans l'intervalle inégal des deux saillies qui la constituent ; il fournit un faisceau considérable qui va se jeter dans le ligament croisé postérieur. Les insertions très-rapprochées, distantes seulement de quelques millimètres, des deux ligaments du fibro-cartilage semi-lunaire externe expliquent la forme circulaire de ce fibro-cartilage.

Ligaments du fibro-cartilage semi-lunaire interne.

b) Les *ligaments du fibro-cartilage semi-lunaire interne* sont de beaucoup moins forts que les précédents. L'*antérieur* s'insère au-devant de son congénère, c'est-à-dire du ligament antérieur du fibro-cartilage semi-lunaire externe, et le *postérieur*, beaucoup plus en arrière que le ligament postérieur du même fibro-cartilage, d'où la forme de croissant qu'offre le fibro-cartilage semi-lunaire interne, qui n'envoie d'ailleurs aucun prolongement fibreux aux ligaments croisés.

Les fibro-cartilages interarticulaires, étant fixés au tibia, suivent cet os dans tous ses mouvements. Ils glissent cependant un peu sur les cavités glénoïdes du tibia pendant ces mouvements. Le ménisque interarticulaire externe, en raison de ses insertions très-rapprochées l'une de l'autre, est plus mobile que l'interne.

Texture.

Les ménisques interarticulaires du genou sont formés essentiellement par des faisceaux compactes de fibres tendineuses, parallèles, en général, à leur circonférence externe, où l'on voit pénétrer quelques vaisseaux ; ces fibres se continuent avec celles des ligaments qui fixent les ménisques interarticulaires au tibia, et leur surface est revêtue d'une couche mince de fibro-cartilage.

Usages.

Indépendamment de l'*usage* qu'ils ont d'augmenter la profondeur des cavités glénoïdes du tibia, les fibro-cartilages semi-lunaires ont pour effet d'empêcher les parties molles périarticulaires de se placer entre les surfaces osseuses, dans les divers mouvements de l'articulation du genou.

B. *Moyens d'union de l'articulation du genou.* — Ce sont deux ligaments latéraux, un ligament postérieur, un ligament antérieur et deux ligaments croisés.

Le ligament latéral externe est cylindroïde.

1° *Ligaments latéraux.* — *a*) Le *ligament latéral externe* (*al, fig.* 352 et 354) se pré-

(1) Je me suis demandé pourquoi cette différence entre les deux cartilages semi-lunaires. J'ai pensé que le condyle externe du fémur pesant bien plus sur le tibia que le condyle interne, attendu qu'il est dirigé suivant l'axe du fémur, tandis que le condyle interne est déjeté en dedans, il fallait que le fibro-cartilage interarticulaire externe protégeât une plus grande portion de la surface articulaire du tibia.

sente sous l'aspect d'un cordon arrondi ; il s'insère à la tubérosité externe du fémur, à la réunion des 5/6 antérieurs avec le 1/6 postérieur, sur la ligne prolongée du péroné. Le point précis de cette insertion est une petite éminence qui surmonte une dépression destinée au tendon du muscle poplité, et qui est au-devant d'une autre dépression destinée au jumeau externe ; de là ce ligament se porte verticalement en bas, pour s'insérer à la face externe de la tête du péroné. De son bord antérieur se détachent des fibres qui se recourbent directement en avant et s'insèrent au bord du ménisque interarticulaire (*al'*).

Ce ligament, qui présente l'aspect d'un tendon, longe le bord antérieur du tendon du biceps, avec lequel on est toujours tenté de le confondre. Comme son insertion supérieure est plus rapprochée du bord postérieur du condyle fémoral que de son bord inférieur, il en résulte que ce ligament se relâche dans la flexion et se tend dans l'extension du genou.

Fig. 352.

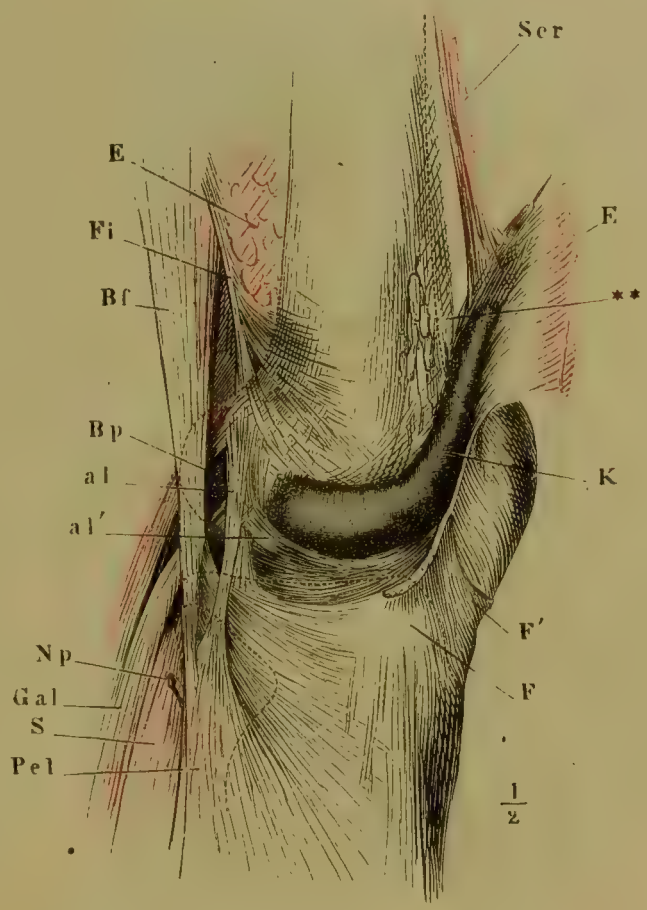

Face externe de l'articulation du genou (*).

On n'aurait qu'une idée bien incomplète des moyens d'union de l'articulation du genou en dehors, si l'on ne faisait pas entrer en ligne de compte : 1° le tendon du biceps, qui confond, en quelque sorte, ses insertions inférieures avec celles du ligament latéral externe ; 2° la bandelette du fascia-lata, qui va s'insérer au tubercule antérieur du tibia et qui envoie au bord externe de la rotule une expansion confondue avec le tendon du vaste externe.

Tendons qui concourent à la solidité de l'articulation en dehors.

b) Le *ligament latéral interne* (*fig.* 353), beaucoup plus long que le ligament latéral externe, se présente sous la forme d'une bandelette large, mince, nacrée (*aml*), qui naît de la partie postérieure de la tubérosité interne du fémur, au niveau du ligament latéral externe, immédiatement au-dessous du tuber-

Le ligament latéral interne est aplati en bandelette.

(*) L'aponévrose crurale et le muscle triceps crural (E) ont été divisés et renversés en avant. — *Scr*, muscle sous-crural. — *Fi*, aponévrose intermusculaire externe. — *Bf*, muscle biceps crural. — *Bp*, bourse synoviale du muscle poplité. — *Np*, nerf sciatique poplité externe. — *Gal*, muscle jumeau externe. — *S*, muscle soléaire. — *Pel*, muscle long péronier latéral. — K, capsule synoviale. — F, insertions tibiales de l'aponévrose crurale. — F', faisceaux de cette aponévrose qui s'entre-croisent au-devant de la rotule. — *al*, ligament latéral externe. — *al'*, fibres antérieures de ce ligament qui se recourbent en avant et se fixent au bord du fibro-cartilage. — **, masse graisseuse.

cule d'insertion du troisième adducteur, se dirige verticalement en bas et un peu en avant, s'élargit dans son trajet, et vient s'insérer par une large surface au bord interne et à la face antérieure du tibia. Dans cette insertion, qui occupe 3 centimètres d'étendue, il est recouvert par les tendons, qui constituent la patte d'oie et qui glissent sur lui à l'aide d'une synoviale. Sa face profonde est appliquée sur le tendon antérieur ou réfléchi du demi-membraneux (*Sm*), sur le ménisque articulaire interne, auquel il adhère intimement, et sur les vaisseaux articulaires inférieurs internes, qu'il protége.

Fig. 353.

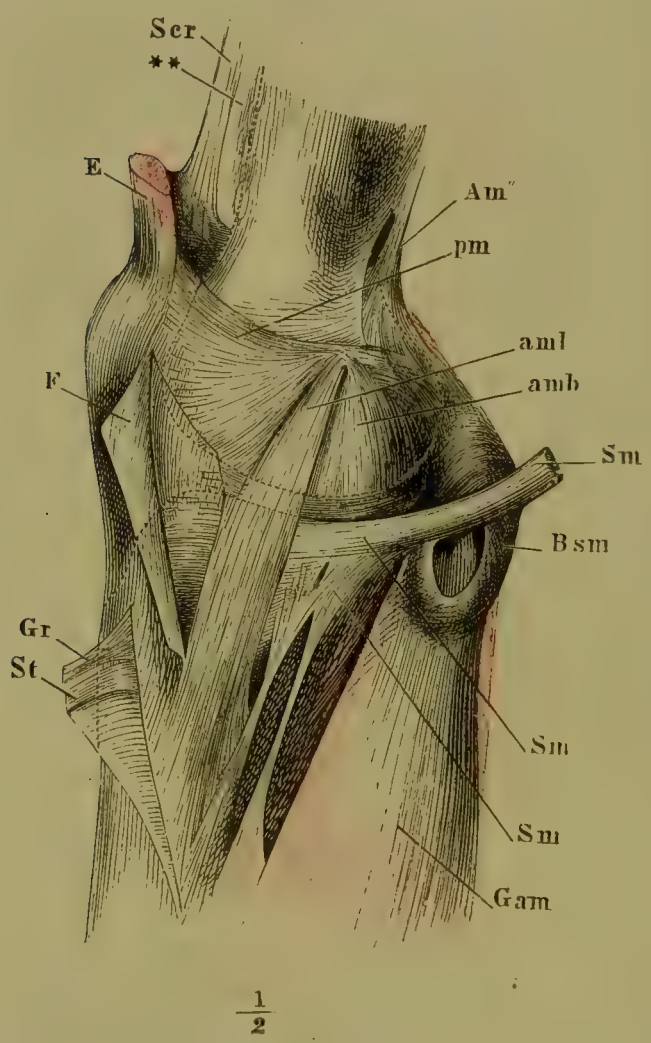

Face interne de l'articulation du genou (*).

Lorsqu'on enlève ce ligament couche par couche, on voit que les fibres les plus profondes vont s'attacher à la partie supérieure de la tubérosité interne du tibia, ainsi qu'au bord du fibro-cartilage interarticulaire, et qu'elles adhèrent à la synoviale. Ces fibres profondes débordent le ligament en arrière (*amb*).

L'insertion supérieure du ligament latéral interne occupant à peu près le centre de courbure de la portion postérieure du condyle interne du fémur, il en résulte que ce ligament est presque également tendu dans la flexion et dans l'extension.

2° Le *ligament postérieur* (*fig.* 354) est très-compliqué, et se compose : *a*) d'*une capsule fibreuse* pour chaque condyle ; *b*) d'un ligament postérieur médian, le seul qui ait été décrit par les auteurs.

Capsule fibreuse de chaque condyle.

a) *Capsule fibreuse des condyles.* — Chaque condyle est enveloppé d'une coque fibreuse, que recouvrent immédiatement le muscle jumeau externe, au niveau du condyle externe, et le muscle jumeau interne, au niveau du condyle interne. La capsule fibreuse du condyle interne est complétée par le jumeau interne,

(*) L'aponévrose crurale (F), ainsi que les tendons des muscles couturier, plantaire grêle (*Gr*) et demi-tendineux (*St*) a été divisée et renversée en avant. — E, triceps crural. — *Scr*, muscle sous-crural. — *Am''*, insertion du muscle grand adducteur à la tubérosité interne. — *Sm*, *Sm'*, tendon du muscle demi-membraneux. — *Bsm*, bourse synoviale de ce tendon. — *Gam*, muscle jumeau interne. — *aml*, ligament latéral interne. — *amb*, portion postérieure et profonde de ce ligament. — *pm*, ligament interne de la rotule. — **, masse graisseuse.

qui se contourne sur la portion la plus élevée et la plus interne de ce condyle; le demi-membraneux envoie de bas en haut une expansion fibreuse à cette même capsule. Le jumeau externe s'identifie bien plus encore que l'interne avec la capsule fibreuse correspondante, sur laquelle il prend un grand nombre d'insertions. C'est dans l'épaisseur de la capsule externe que se trouve, quand il existe, le sésamoïde du jumeau externe.

Fig. 351.

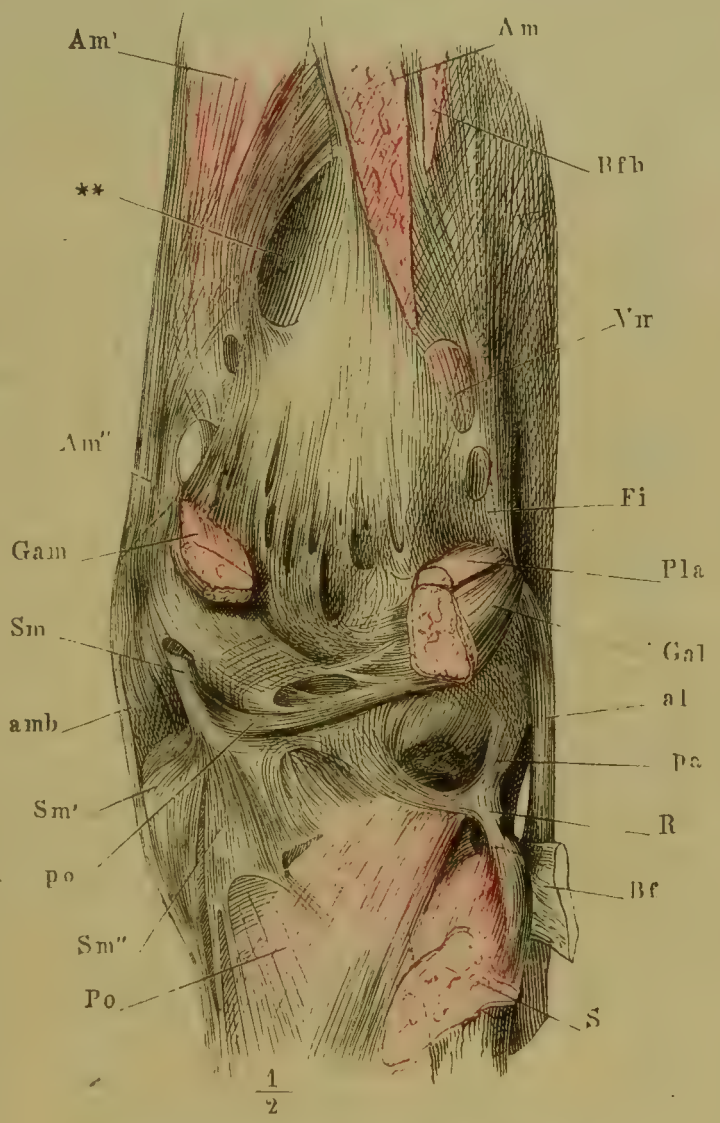

Face postérieure de l'articulation du genou (*).

Le ligament postérieur médian se compose de plusieurs ordres de fibres.

b) *Ligament postérieur médian.*— Il est composé de plusieurs ordres de fibres : les unes, obliquement dirigées de bas en haut et de dedans en dehors, appartiennent à une expansion considérable du demi-membraneux (ligament poplité oblique, *po*); d'autres proviennent des tendons des muscles poplité et jumeaux; un faisceau très-fort, né de la tubérosité externe, décrit un arc à concavité supérieure et se perd en s'irradiant dans le ligament postérieur médian : ce faisceau, appelé *ligament arciforme* (*pa*), donne insertion aux fibres du muscle poplité, et un ligament vertical (R) le fixe à la tête du péroné; enfin, quelques faisceaux fibreux propres, les uns verticaux, les autres obliques, prennent naissance au-dessus des condyles du fémur et se portent au tibia. De cet assemblage de fibres, dirigées en divers sens, résulte un ligament à trame irrégulière, qui est criblé de trous, par lesquels pénètrent des

(*) *Am, Am'*, muscle grand adducteur. — *Am''*, son insertion à la tubérosité interne. — **, ouverture qui livre passage à des vaisseaux. — *Bfb*, court chef du biceps crural. — *Vm*, muscle vaste interne. — *Fi*, aponévrose intermusculaire externe. — *Pla*, origine du muscle plantaire grêle. — *Gal*, muscle jumeau externe. — *Gam*, muscle jumeau interne. — *Bf*, tendon du muscle biceps. — S, muscle soléaire. — *Po*, muscle poplité. — *Sm, Sm', Sm''*, tendon du muscle demi-membraneux. — *al*, ligament latéral externe. — *amb*, portion postérieure du ligament latéral interne. — *po*, ligament postérieur oblique. — *pa*, ligament arciforme. — R, ligament qui fixe ce dernier à la tête du péroné.

ramifications de l'artère articulaire moyenne. Plusieurs faisceaux ligamenteux profonds vont s'insérer à la circonférence des fibro-cartilages interarticulaires.

Ligament antérieur.

3° *Ligament antérieur* ou *rotulien*. On donne ce nom à la portion du tendon des extenseurs qui, de la rotule, s'étend au tibia. Il est constitué par une bandelette fibreuse très-épaisse, à peu près triangulaire. Nées par une large insertion, non-seulement du sommet de la rotule, mais encore de la face antérieure de cet os, dans une étendue de 10 à 12 millimètres, ses fibres parallèles et nacrées se portent, en se rapprochant, obliquement de haut en bas et de dedans en dehors, à la partie la plus saillante et la plus inférieure de la tubérosité antérieure du tibia. Il est à remarquer, d'une part, que l'insertion de ce ligament au sommet de la rotule ne se fait nullement aux rugosités que ce sommet présente en bas et en arrière, d'autre part, que la direction de ce ligament forme, avec celle du tendon du triceps et de la rotule, un angle ouvert en dehors.

Fig. 355

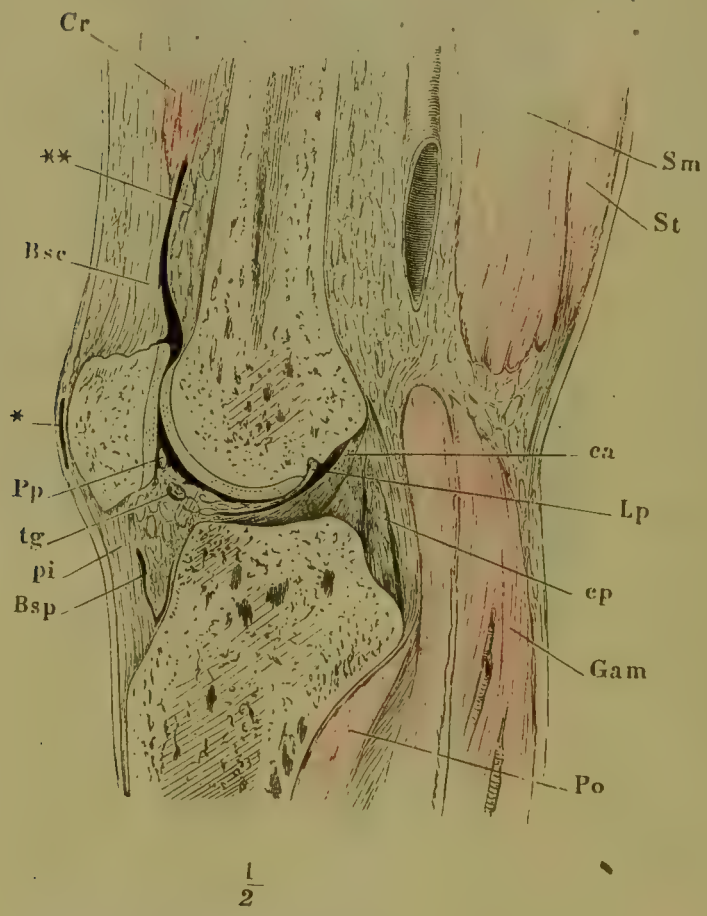

Section verticale médiane du genou dans l'extension (*).

Synoviale du ligament rotulien.

Derrière ce ligament, est une masse considérable de tissu adipeux, qui le sépare de la synoviale articulaire; une synoviale propre (B*sp*, *fig*. 355) le sépare de la portion de tubérosité antérieure du tibia sur laquelle il glisse. Cette *synoviale du ligament* tantôt communique avec la synoviale articulaire, et tantôt en est parfaitement distincte (1).

(*) C*r*, muscle sous crural. — B*sc*, pli indiquant l'ouverture de la bourse sous-crurale. — P*p*, masse graisseuse sous-rotulienne. — B*sp*, bourse sous-rotulienne. — *tg*, fibres transversales étendues entre les deux fibro-cartilages interarticulaires. — *pi*, ligament rotulien. — P*o*, muscle poplité. — G*am*, muscle jumeau interne. — *cp*, ligament croisé postérieur. — *ca*, ligament croisé antérieur. — L*p*, ligament adipeux. — S*t*, muscle demi-tendineux. — S*m*, muscle demi-membraneux. — *, bourse sus-rotulienne. — **, masse graisseuse de la face antérieure du fémur.

(1) Je ferai remarquer que cette synoviale se développe, d'une part, sur le ligament, dont elle occupe toute la largeur, d'autre part, sur la tubérosité antérieure du tibia, complétement dépourvue de cartilage articulaire.

Mais le ligament rotulien ne constitue qu'une partie du ligament antérieur de l'articulation du genou; il est complété par la rotule et par les tendons réunis du droit antérieur, du vaste interne et du vaste externe, tendons dont le ligament rotulien est évidemment la continuation. Nous voyons donc ici une application bien remarquable de cette loi par laquelle les ligaments articulaires sont fortifiés et quelquefois complétement remplacés par des tendons. Nous avons eu soin de noter, dans les généralités, que les articulations trochléennes présentent surtout des exemples de ce remplacement dans le sens de l'extension, parce que dans ce sens un ligament, c'est-à-dire un moyen de contention purement passif, ne pouvait convenir. Au tendon des muscles extenseurs, substituez un ligament ordinaire, qu'arrivera-t-il? ce ligament devra être extrêmement long pour permettre la flexion; mais alors que deviendra-t-il dans l'extension? A moins d'être doué d'extensibilité et d'élasticité, à la manière des ligaments jaunes, il se plissera et s'interposera entre les surfaces articulaires. Il fallait donc un ligament qui pût se raccourcir ou s'allonger suivant les besoins, un tendon faisant suite à un muscle, c'est-à-dire à un organe à la fois extensible, élastique et contractile. Il fallait, en outre, un os qui pût compléter en avant l'articulation, remplir le vaste hiatus qui, dans la flexion, serait resté entre les surfaces articulaires, glisser impunément sur des surfaces osseuses et permettre en même temps la station sur les genoux. Ce triple but a été rempli par la rotule, os sésamoïde développé dans l'épaisseur du tendon du muscle extenseur de la jambe et qui favorise, en outre, l'action du muscle en éloignant sa direction de la direction parallèle à la surface d'insertion.

La rotule et le tendon du triceps font partie du ligament antérieur.

Avantages de la substitution d'un tendon à un ligament.

Utilité de la rotule.

Indépendamment du ligament antérieur, l'articulation du genou présente, en avant, un grand surtout aponévrotique constitué par l'aponévrose fémorale, par une expansion aponévrotique du fascia-lata, par une autre expansion aponévrotique fournie par la patte d'oie, à laquelle vient se joindre une lame fibreuse qui se détache du tendon des muscles vaste interne et vaste externe et va se fixer au tibia. Ce *grand surtout aponévrotique de l'articulation du genou* présente 1° au niveau du tendon du triceps, comme pour le brider, un entrecroisement en sautoir, qui lui est très-adhérent; 2° au niveau de la rotule, une couche fibreuse mince, quelquefois interrompue et comme lacérée, à cause de la présence de la bourse séreuse sous-cutanée, et 3° au niveau du ligament rotulien, des fibres dirigées obliquement de haut en bas et de dehors en dedans.

Grand surtout aponévrotique antérieur de l'articulation du genou.

Enfin je noterai, comme annexes du ligament antérieur, *deux ligaments propres de la rotule*, l'un interne (*fig.* 353, *pm*), l'autre externe, étendus des bords de la rotule à la partie postérieure des tubérosités du fémur. Ces ligaments sont triangulaires, minces, membraneux et adhèrent fortement à la capsule synoviale, qu'ils protégent latéralement.

Ligaments propres de la rotule.

4° *Ligaments croisés* ou *interosseux*. — Il existe, au centre de l'articulation du genou, deux ligaments interosseux, qui jouent un rôle important dans le mécanisme de cette articulation. Ces ligaments, appelés *croisés*, parce qu'ils se croisent en sautoir ou en X, sont situés dans la profonde échancrure intercondylienne, qui paraît n'avoir d'autre destination que celle de les protéger. L'un est *antérieur*; il naît du condyle externe et se porte à la partie antérieure de l'épine du tibia. L'autre est *postérieur*; il naît du condyle interne et se porte à la partie postérieure de la même épine. Tous deux se continuent, par un faisceau distinct, avec le fibro-cartilage inter-articulaire externe, jamais avec le fibro-

Ligaments croisés ou interosseux.

Divisés en antérieur et en postérieur.

cartilage interarticulaire interne. Les noms d'antérieur et de postérieur leur ont été donnés à cause de leur insertion inférieure; car, supérieurement, les ligaments croisés naissent au même niveau. Voici, d'ailleurs, une description plus précise de leurs insertions supérieures et inférieures et de leur direction.

Supérieurement, ils naissent au même niveau.

Insertions précises du ligament croisé antérieur.

a) Le *ligament croisé antérieur* (*fig.* 356 et 357) naît de la face interne ou médiane du condyle externe, sous la forme d'une bandelette aplatie d'un côté à l'autre; ses fibres se détachent de l'os le long d'une ligne courbe presque parallèle à la portion postérieure et verticale du bord de la surface articulaire; de là, il se porte de haut en bas, de dehors en dedans et d'arrière en avant, s'aplatit d'avant en arrière, et vient s'insérer au-devant de l'épine du tibia, sur laquelle il empiète un peu, en prenant quelques insertions entre les deux reliefs articulaires qui la constituent. Du côté externe de ce ligament partent quelques fibres qui vont se jeter sur la partie antérieure du fibro-cartilage semi-lunaire externe.

Fig. 356.

Profil du genou dans l'extension, le condyle interne ayant été enlevé par une section verticale antéro-postérieure. — Ligament croisé antérieur.

Fig. 357.

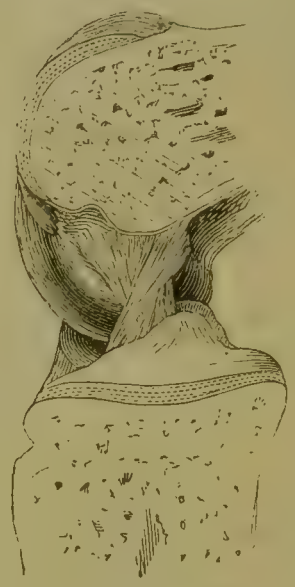

La même préparation, le genou étant fléchi.

Du ligament croisé postérieur.

Triple obliquité des ligaments croisés.

b) Le *ligament croisé postérieur* (*fig.* 358) naît de la face externe ou médiane du condyle interne, dans une dépression semi-lunaire qu'on y observe, et suivant une ligne horizontale; il présente d'ailleurs, comme le ligament croisé antérieur, une triple obliquité, savoir de haut en bas, d'avant en arrière et de dedans en dehors, envoie une expansion considérable au fibro-cartilage interarticulaire externe et va s'insérer en arrière de l'épine du tibia.

Leur double croisement.

Il suit de là que les ligaments croisés présentent un double entre-croisement : 1° dans le sens antéro-postérieur, et c'est le seul qui ait attiré l'attention; 2° dans le sens transversal. Lorsqu'on imprime au tibia un mouvement de rotation de dehors en dedans, l'entre-croisement augmente, au point que ces deux ligaments, fortement pressés l'un contre l'autre, limitent le mouvement; ils se décroisent, au contraire, se relâchent et deviennent parallèles dans la rotation de dedans en dehors; tous deux sont partiellement tendus dans la flexion et dans l'extension.

Une remarque fort intéressante, c'est que les insertions supérieures des ligaments latéraux des ligaments croisés et de l'articulation du genou ont lieu sur une même ligne transversale, en arrière de l'axe du fémur, au centre de la courbe que décrit la portion postérieure des condyles, de telle façon que si, avec une broche de fer, on traverse les deux condyles au niveau de l'insertion

supérieure des ligaments latéraux, cette broche traversera les quatre ligaments. Je ferai observer toutefois que dans cette expérience, bien que la broche traverse à peu près à leur partie moyenne les insertions condyliennes des ligaments croisés, la portion principale du ligament croisé antérieur se trouve cependant en arrière de la broche, et la portion principale du ligament croisé postérieur, en avant.

Fig. 358.

$\frac{1}{2}$

Genou dans l'extension, dont on a enlevé le condyle interne.

C. *Synoviale.* — C'est, de toutes les synoviales la plus considérable et la plus compliquée. En suivant son trajet à partir du bord supérieur de la rotule, nous trouverons les particularités suivantes :

La synoviale du genou est la plus considérable du corps humain.

1° Derrière le tendon des extenseurs, elle forme un vaste cul-de-sac, que remplace quelquefois une synoviale distincte, située entre le fémur et le tendon des extenseurs (Bsc, *fig.* 355 et 359). Chez un grand nombre de sujets, cette synoviale communique avec celle du genou par une ouverture plus ou moins considérable. Lorsque la communication existe, un rétrécissement ou étranglement circulaire est le vestige de la séparation.

Vaste cul-de-sac derrière le tendon des extenseurs, et quelquefois capsule synoviale distincte.

De chaque côté du tendon du triceps, la synoviale s'étend au-dessous des muscles vaste externe et vaste interne, et s'élève quelquefois de 3 à 5 centimètres au-dessus des surfaces articulaires; le prolongement situé sous le vaste interne est beaucoup plus considérable que celui qui s'étend sous le vaste externe (1). Deux petits faisceaux musculaires du triceps, connus sous le nom de muscle sous-crural ou *tenseur de la synoviale* du genou (Cr, *fig.* 355), s'attachent au cul-de-sac supérieur et le tiennent élevé dans l'extension.

Prolongements latéraux de la synoviale.

2° Au-dessous de la rotule, la synoviale tapisse le ligament rotulien. Elle est soulevée, à ce niveau, par du tissu adipeux et forme un repli, une gaîne à une sorte de cordon fibreux très-grêle qui naît de ce tissu adipeux et va se fixer à la partie antérieure de l'espace intercondylien, immédiatement derrière la trochlée. C'est ce petit repli, qu'accompagne souvent un prolongement de tissu adipeux, qu'on a appelé *ligament adipeux* (Lp, *fig.* 347, 349, 355 et 359). Quelquefois ce prolongement n'existe pas ; d'autres fois il est multiple. J'ai vu un repli du même genre étendu de la portion de synoviale qui revêt le tendon des extenseurs à la partie du fémur située au-dessus de la trochlée.

Ligament adipeux.

Repli synovial ou ligament adipeux anormal.

Il n'est aucune synoviale qui soit pourvue d'un aussi grand nombre de franges synoviales que celle du genou ; elles hérissent, pour ainsi dire, la surface interne de la séreuse, sous forme de petits prolongements chevelus. Leur siége de prédilection est autour de la rotule.

Franges synoviales.

3° La synoviale, examinée dans l'échancrure intercondylienne, enveloppe les ligaments croisés, sans s'interposer entre eux, et les accole l'un à l'autre, sans revêtir leurs faces contiguës ; elle forme ainsi une cloison verticale qui divise l'articulation du genou en deux chambres, l'une interne, l'autre externe. —

La synoviale unit l'un à l'autre les ligaments croisés

(1) L'existence de ces deux prolongements explique la formation des saillies qu'on observe sur les côtés et au-dessus de la rotule, dans l'hydropisie du genou ; l'étendue plus grande du prolongement interne explique aussi le volume plus considérable de la saillie interne.

Le bord antérieur et les faces de cette cloison sont garnis de petits lobules adipeux irréguliers.

Prolongements bursiformes de la synoviale.

Indépendamment des replis synoviaux dont il vient d'être question, et qui tous font saillie dans la cavité articulaire, il est des *prolongements bursiformes*, qui sont au dehors de l'articulation : tel est le prolongement synovial qui engaîne le tendon du muscle poplité en arrière (***, *fig.* 360). Quelquefois la synoviale de l'articulation tibio-péronière supérieure n'est aussi qu'un de ces prolongements externes, disposition bien importante à connaître en médecine opératoire. Un autre prolongement tapisse, dans certains cas, le tendon du muscle biceps fémoral. Le meilleur moyen de constater l'existence de ces culs-de-sac extérieurs est de perforer la rotule et d'injecter du suif dans l'articulation, la matière injectée se figeant dans tous les prolongements de la synoviale.

Fig. 359.

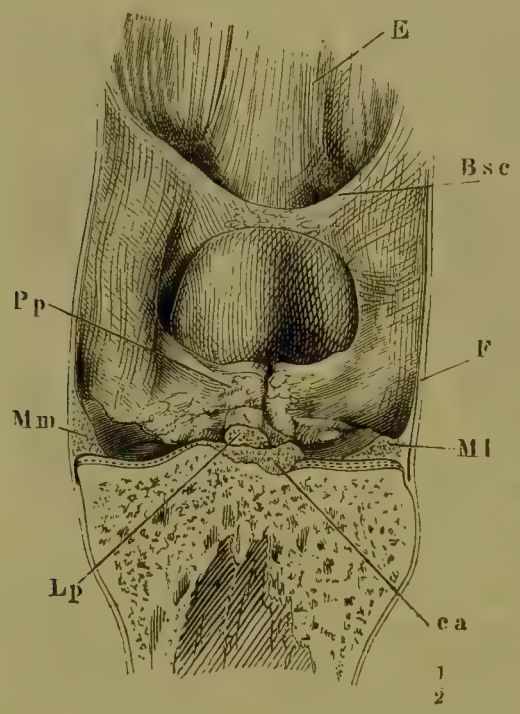

Paroi antérieure de l'articulation du genou, vue par derrière (*).

Fig. 360.

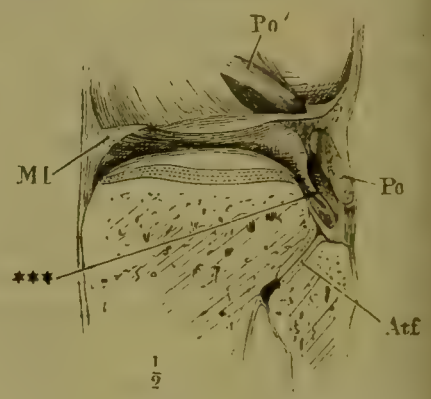

Paroi externe de l'articulation du genou, vue par la face interne (**).

Tissu adipeux sous-synovial.

L'abondance du *tissu adipeux sous-synovial* dans l'articulation fémoro-tibiale nous engage à insister sur la disposition qu'il présente. On le rencontre surtout derrière le ligament rotulien (P*p*, *fig.* 344, 345, 355 et 359) ; il forme là une couche extrêmement épaisse, qui remplit l'intervalle compris entre le ligament rotulien et la synoviale, et qui remonte sur la face postérieure de la rotule. Dans la flexion du genou, cette masse graisseuse est attirée en arrière par le ligament adipeux et forme un coussinet entre la rotule et la face supérieure du tibia (*fig.* 348). Si on l'examine du côté de l'articulation, on voit qu'elle présente plusieurs prolongements, assez analogues aux appendices graisseux de

Prolongements analogues aux appendices graisseux de l'épiploon.

(*) Le fémur a été enlevé et une section verticale, passant transversalement en avant de l'épine du tibia, a retranché la partie postérieure de ce dernier os. — E, tendon du triceps crural, recouvert par la bourse synoviale sous-crurale. — B*sc*, bourse séreuse sous-crurale. — F, aponévrose crurale. — M*l*, M*m*, ménisques interarticulaires externe et interne. — P*p*, masse graisseuse sous-synoviale. — L*p*, ligament adipeux coupé en travers. — *ca*, ligament croisé antérieur.

(**) M*l*, ménisque interarticulaire externe. — P*o*, section du tendon du muscle poplité. — P*o'*, le même tendon, coupé au niveau de son insertion à la tubérosité externe. — A*tf*, articulation péronéo-tibiale supérieure. — ***, bord externe de l'ouverture de communication entre la bourse synoviale poplitée et l'articulation du genou.

l'épiploon et tous recouverts par un des replis synoviaux dont il a été déjà question. On trouve encore du tissu adipeux en grande quantité derrière le tendon du triceps, au-dessus des condyles, où il comble l'intervalle qui sépare ce tendon de la partie correspondante du fémur. Enfin, des flocons adipeux se rencontrent tout autour des condyles, dans l'échancrure intercondylienne, de même qu'autour des insertions des ligaments croisés.

Usage de cette graisse.

Cette graisse, que l'on observe même chez les individus réduits au marasme, mais qui est alors plus séreuse et comme infiltrée, ne remplit nulle part plus évidemment que dans l'articulation du genou l'usage de combler les intervalles que laissent entre elles, dans certaines attitudes, les surfaces articulaires.

Conditions de solidité.

D. *Mécanisme de l'articulation fémoro-tibiale.* — 1° *Au point de vue de la solidité.* — La solidité des articulations étant généralement en raison directe de l'étendue des surfaces articulaires, il n'en est aucune qui soit, à cet égard, plus avantageusement disposée que l'articulation du genou. La réception de l'épine du tibia dans l'échancrure intercondylienne est encore une circonstance qui augmente la solidité de l'articulation, mais qui, cependant, ne constitue qu'un engrènement très-imparfait. Enfin, comme troisième condition de solidité, on doit ajouter la multiplicité des ligaments et des tendons, qui suppléent, en quelque sorte, à ce qui manque du côté de l'engrènement.

Deux mouvements.

2° *Au point de vue de la mobilité.* — L'articulation du genou, appartenant au genre des articulations trochléennes, présente deux mouvements principaux en sens opposé, la *flexion* et l'*extension;* mais, comme l'emboîtement des surfaces est très-imparfait, elle permet aussi quelques légers mouvements de *rotation* (1).

Mécanisme du mouvement de flexion.

a) Dans la *flexion* de la cuisse sur la jambe, les condyles du fémur *glissent* d'arrière en avant sur la face supérieure du tibia, en même temps qu'ils *roulent* d'avant en arrière. Ce double mouvement, mis hors de doute par les expériences des frères Weber, tient au mode d'attache des ligaments du genou, comme nous allons essayer de le faire comprendre.

Si aucun ligament n'unissait le fémur aux os de la jambe, les deux condyles, dans le mouvement de flexion, *rouleraient* sur les facettes presque planes du tibia, à peu près comme font les roues d'une voiture sur le sol. D'autre part, si les ligaments du genou s'inséraient, en haut, au centre de courbure des condyles, comme cela a lieu pour l'articulation du coude, ils seraient toujours tendus et ne permettraient aux surfaces articulaires que de *glisser* l'une sur l'autre. Or, quelque chose d'intermédiaire, pour ainsi dire, entre ces deux dispositions extrêmes s'observe au genou. L'insertion fémorale des ligaments latéraux étant *excentrique*, ces ligaments se relâchent à mesure que s'opère la flexion, qui abaisse cette insertion et la rapproche de l'insertion jambière. Relâchés, ils permettent au fémur de rouler d'avant en arrière, ce qui ramène leur tension; dès que celle-ci s'est produite, les surfaces articulaires ne peuvent plus que glisser; mais ce glissement ne tarde pas à relâcher de nouveau les ligaments, d'où la possibilité de rouler encore, et ainsi de suite : il y a donc combinaison du mouvement de glissement et du mouvement de roulement.

Les condyles glissent et roulent sur le tibia.

Ce que nous venons de dire, s'applique surtout au condyle externe; quant au condyle interne, nous avons vu que le ligament latéral de ce côté s'insère à peu

(1) On pourrait, à l'exemple de Weber, appeler *pronation* la rotation qui porte la partie externe de la jambe en avant, et *supination* celle qui la porte en arrière, par analogie avec les mouvements qui se passent dans l'avant-bras.

près au centre de courbure de la surface articulaire postérieure, et conséquemment se relâche peu pendant la flexion ; il s'ensuit que ce condyle doit surtout glisser et très-peu rouler sur la cavité glénoïde correspondante, tandis que le mouvement de roulement est très-marqué pour le condyle externe. Il résulte de là que le condyle externe décrit autour du condyle interne, comme autour d'un pivot, un arc de cercle analogue à celui que décrit, dans une voiture qu'on fait tourner, une des roues de devant autour de l'autre.

Les ligaments croisés présentent une disposition en harmonie avec celle des ligaments latéraux ; ils sont tendus l'un et l'autre dans l'extension complète ; mais la flexion amène le relâchement du ligament croisé antérieur, ce qui permet au condyle externe de se porter en arrière. Pendant ce temps, le ligament croisé postérieur se tend de plus en plus et met obstacle à tout déplacement du condyle interne, qui ne peut que glisser sur le tibia. Les deux ligaments qui s'attachent au condyle interne, c'est-à-dire le ligament latéral interne et le ligament croisé postérieur, sont donc tendus dans la situation fléchie de la jambe et retiennent ce condyle en place, tandis que ceux du condyle externe sont relâchés et lui permettent de tourner autour du condyle interne, jusqu'à ce que l'un de ces ligaments soit tendu par l'effet de cette rotation.

Limite de la flexion.

La flexion peut être portée assez loin pour permettre le contact de la jambe et de la cuisse en arrière ; elle n'est limitée que par la tension du ligament croisé postérieur, fort peu aidé en cela par le ligament croisé antérieur. Quand la jambe est fléchie, le ligament rotulien est tendu ; la rotule est appliquée sur la partie antérieure de l'articulation, elle est dans une situation fixe et ne peut pas être, comme dans l'extension, portée à droite ou à gauche. Dans cette attitude, la rotule comble, pour ainsi dire, le vaste hiatus qui existe alors, à la partie antérieure de l'articulation, entre le fémur et le tibia. La luxation est impossible dans l'exercice de ce mouvement.

État de l'articulation sans la flexion.

Extension.

b) Dans le mouvement d'*extension*, les condyles du fémur glissent et roulent en sens inverse de celui que nous avons observé dans la flexion. Les ligaments latéraux se tendent peu à peu, ainsi que le ligament postérieur ; il en est de même du ligament croisé antérieur, tandis que le ligament croisé postérieur se relâche d'abord complétement, pour se tendre de nouveau quand l'extension devient extrême. A ce moment, tous les ligaments de l'articulation, sauf le ligament rotulien, sont donc tendus et s'opposent à la flexion du membre en avant.

Ses limites.

Le mouvement s'arrête lorsque l'axe de la jambe a dépassé d'une très-faible quantité l'axe prolongé de la cuisse.

Les ligaments croisés ne permettent pas aux surfaces articulaires de s'abandonner.

Les ligaments croisés ont encore un autre usage, non moins important que ceux que nous venons de signaler : c'est d'empêcher les surfaces articulaires de s'abandonner dans le sens antéro-postérieur, lorsque le relâchement des ligaments latéraux, dans la flexion, permettrait ce genre de mouvement. Ainsi, le ligament croisé antérieur s'oppose au déplacement du tibia en avant et du fémur en arrière, de même que le ligament croisé postérieur empêche le tibia de se porter en arrière et le fémur de se porter en avant.

Les muscles extenseurs de la jambe ne prennent aucune part à la station bipède.

Il importe aussi de faire observer que dans la station sur les pieds, les jarrets tendus, les muscles extenseurs de la jambe sur la cuisse, droit antérieur, vaste externe et vaste interne, sont tout à fait inactifs, ainsi que le prouvent la mobilité extrême de la rotule et le relâchement de ces muscles dans cette attitude, ainsi que le prouve encore l'absence de tout sentiment de lassitude dans ces mêmes muscles après une station verticale longtemps continuée. Le fémur ayant,

dépassé quelque peu la ligne prolongée de la jambe, tout le poids du corps qui pèse sur lui, tend à diminuer l'angle ouvert en avant que forment ces deux segments du membre inférieur, et comme tous les ligaments du genou, sauf le ligament rotulien, s'opposent à cette diminution, il en résulte que la jambe et la cuisse constituent, dans l'extension complète, un support parfaitement rigide, comme formé d'une seule pièce, sans que l'intervention de la contraction musculaire soit nécessaire.

Dans tous ces mouvements, la rotule est invariablement fixée au tibia par le ligament rotulien, qui est inextensible, et c'est la trochlée fémorale qui glisse, soit de haut en bas, soit de bas en haut, sur la face postérieure de la rotule. L'existence de la rotule ne concourt en rien à limiter les mouvements d'extension. Ses seuls usages, par rapport à l'articulation, sont d'en protéger la partie antérieure et d'en prévenir la pression douloureuse pendant la station sur les genoux. Ses autres usages, et ce sont les principaux, se rattachent aux fonctions du muscle triceps fémoral, dans le tendon duquel elle est développée : elle éloigne l'axe de ce muscle du parallélisme avec le levier qu'il doit mouvoir. Mobile et déprimée pendant l'extension de la jambe, elle est saillante et fixe pendant la flexion (1).

c) Lorsque la jambe est à moitié fléchie sur la cuisse, elle peut exécuter des mouvements de *rotation* très-bornés, soit en dedans, soit en dehors. Ces mouvements ont lieu sur le condyle interne du fémur comme sur un pivot, et non sur le condyle externe. Le condyle externe du tibia glisse d'arrière en avant dans le mouvement de rotation en dedans, et d'avant en arrière dans le mouvement de rotation en dehors, tandis que le condyle interne tourne sur lui-même. La rotation en dedans est limitée par le contact mutuel des ligaments croisés, dont l'entre-croisement augmente dans ce mouvement. Dans la rotation en dehors, plus étendue et limitée par les ligaments latéraux, les ligaments interosseux se décroisent et deviennent parallèles. L'arc de cercle parcouru par le condyle externe dans ces mouvements de rotation mesure en moyenne 39°, suivant les frères Weber. Nous avons déjà fait connaître les dispositions anatomiques qui expliquent la fixité du condyle interne et la mobilité du condyle externe dans la position fléchie de l'articulation, comme aussi la fixité absolue de la jambe dans l'extension complète. Nous verrons bientôt que le muscle biceps est l'agent de la rotation en dehors, et le poplité celui de la rotation en dedans.

Mouvement de rotation.

(1) C'est le plus souvent pendant la flexion de la jambe, et conséquemment dans le moment de sa plus grande fixité, que la rotule se déplace par suite d'une violence extérieure, et ce déplacement a presque toujours lieu en dehors. Sur quarante-six cas de luxation de la rotule, Malgaigne n'a trouvé que six luxations du côté interne, dont pas une complète. Cependant le condyle externe du fémur, beaucoup plus saillant que l'interne, semblerait devoir s'opposer à la luxation en dehors et favoriser la luxation en dedans. Mais il est bon de remarquer que la rotule, déplacée en dedans, ne saurait rester dans cette position, où elle n'est maintenue par rien, où elle tend, au contraire, à être ramenée à sa situation naturelle par la direction un peu oblique du triceps ; tandis que déplacée en dehors, elle trouve dans la saillie du condyle externe un obstacle à sa réduction, qui ne saurait être obtenue que par les moyens de l'art. Remarquons d'ailleurs que de l'obliquité en bas et en dedans de la trochlée fémorale, il résulte que la rotule tend incessamment à être portée en dehors par le tendon des extenseurs, légèrement oblique dans le même sens. Cela est si vrai que, dans les tumeurs blanches de l'articulation du genou, c'est toujours en dehors qu'a lieu le déplacement spontané de la rotule.

§ 4. — ARTICULATIONS PÉRONÉO-TIBIALES.

Préparation. — 1° Enlevez avec précaution les muscles de la région antérieure et de la région postérieure de la jambe : de cette manière le ligament interosseux, ainsi que les ligaments antérieurs et postérieurs de ces articulations, se trouvera préparé. 2° Pour voir l'intérieur de ces articulations, sciez les deux os à la partie moyenne de la jambe, puis séparez-les. 3° On peut encore, pour se faire une idée du ligament interosseux de l'articulation péronéo-tibiale inférieure, diviser par un trait de scie l'extrémité inférieure des deux os de la jambe en deux moitiés, l'une antérieure, l'autre postérieure.

Le tibia et le péroné, contigus à leurs extrémités, sont séparés à leur partie moyenne par l'espace interosseux, qu'occupe une membrane fibreuse appelée *ligament interosseux*.

Il existe deux articulations péronéo-tibiales.

Il existe donc, pour l'union de ces os, une articulation péronéo-tibiale supérieure, une articulation péronéo-tibiale inférieure et un ligament ou mieux une aponévrose interosseuse.

Fig. 361.

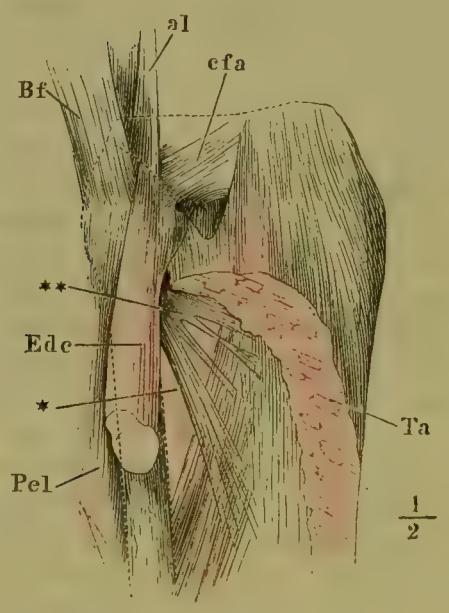

Face externe de l'extrémité supérieure de la jambe (*).

1° Articulation péronéo-tibiale supérieure.

Arthrodie.

Cette articulation est du genre des *arthrodies*.

Facettes articulaires.

La *facette articulaire* du tibia, dirigée en bas, en dehors et un peu en arrière, est arrondie et occupe la partie postérieure de la tubérosité externe de cet os. La facette du péroné regarde en haut, en dedans et en avant ; elle occupe la partie interne de l'extrémité supérieure de l'os. Ces deux facettes sont presque planes et recouvertes d'une couche mince de *cartilage*.

Ligaments.

Les *moyens d'union* sont deux ligaments, un antérieur (*cfa*, *fig.* 361) et un postérieur. Ces deux ligaments sont composés de faisceaux parallèles, obliquement dirigés en bas et en dehors, de la tubérosité externe du tibia à la tête du péroné.

Communication de la synoviale du genou avec l'articulation péronéo-tibiale supérieure.

Une *synoviale*, ordinairement isolée, quelquefois continue avec celle du genou, appartient à cette articulation (1).

(*) *Bf*, tendon du muscle biceps crural. — *Edc*, muscle extenseur commun des orteils. — *Pel*, muscle long péronier latéral. — *Ta*, muscle tibial antérieur, divisé près de son insertion supérieure. — *al*, ligament latéral externe de l'articulation du genou. — *cfa*, ligament péronéo-tibial antérieur. — *, muscles de la région postérieure de la jambe vus à travers l'ouverture du ligament interosseux. — **, faisceaux fibreux qui croisent ceux du ligament interosseux proprement dit.

(1) Cette communication de la synoviale du genou avec celle de l'articulation péronéo-tibiale, communication qui est assez fréquente, doit faire proscrire, dans l'amputation de la jambe, un procédé qui consisterait à extirper l'extrémité supérieure du peroné. On conçoit de quels accidents formidables pourrait être suivie cette extirpation, qui pourtant a été faite avec succès, et dont l'unique but est de s'opposer à la compression exercée sur les parties molles par le péroné.

2° Articulation péronéo-tibiale inférieure.

Cette articulation est de la classe des *amphiarthroses*, c'est-à-dire qu'elle offre à la fois des surfaces contiguës et des surfaces continues. Les premières consistent en deux facettes articulaires, étroites de haut en bas, oblongues d'arrière en avant, dont l'une, convexe, se remarque sur la face interne de l'extrémité inférieure du péroné, au-dessus de la malléole; dont l'autre, concave, appartient au tibia et se continue sans interruption avec la face articulaire inférieure ou astragalienne de cet os. Ces deux facettes ne sont point revêtues de cartilage; celle qui appartient au tibia, est tapissée par le périoste, celle qui fait partie du péroné, est recouverte d'une substance graisseuse. Les surfaces continues, rugueuses, offrent une étendue beaucoup plus considérable; elles sont triangulaires, ayant la base du triangle tournée en bas. Celle du péroné est convexe, celle du tibia, légèrement concave.

Amphiarthrose. Surfaces contiguës. Surfaces continues.

Les *moyens d'union* sont : 1° deux ligaments périphériques ; 2° un ligament interosseux, qui unit les deux surfaces triangulaires dont il a été question.

Fig. 362.

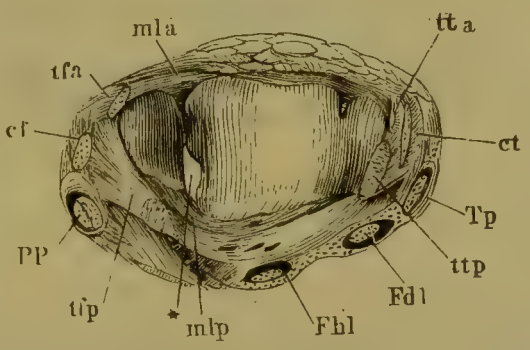

Mortaise tibio-péronière (*).

Moyens d'union.

Des deux *ligaments périphériques*, l'un est *antérieur* (*mla*), l'autre *postérieur* (*mlp*, *fig.* 362 et 365); tous deux sont très-forts et se composent de faisceaux épais, resplendissants, parallèles entre eux, et qui se rendent obliquement de haut en bas et de dedans en dehors, du tibia vers le péroné; ils sont presque toujours divisés en deux faisceaux distincts. Ces deux ligaments ont ceci de remarquable qu'ils débordent en bas les surfaces articulaires, comblent l'échancrure triangulaire qui existe, en avant et en arrière, entre le tibia et le péroné, et complètent ainsi par des trousseaux fibreux extrêmement forts la mortaise tibio-péronière, dont ils augmentent la profondeur.

Ligaments périphériques.

La *synoviale* qui revêt cette articulation, est un prolongement de la synoviale de l'articulation tibio-tarsienne ; elle fournit constamment un repli qui se détache du péroné immédiatement au-dessus de la portion péronière de la mortaise tibio-péronière, et qui s'avance au-dessous de la face inférieure du tibia, dans l'articulation tibio-tarsienne (*, *fig.* 362).

Synoviale.

Le *ligament interosseux* consiste dans des faisceaux ligamenteux très-forts, dirigés obliquement du péroné au tibia, entremêlés de tissu adipeux, et qui unissent si intimement les deux surfaces triangulaires que le péroné se fracture quelquefois par l'effort qu'on fait pour rompre le ligament.

Ligament interosseux.

(*) L'articulation tibio-tarsienne a été ouverte par une incision circulaire. — *mla*, ligament péronéo-tibial antérieur. — *mlp*, ligament péronéo-tibial postérieur. — *tfa*, *tfp*, ligaments péronéo-astragaliens antérieur et postérieur. — *cf*, ligament péronéo-calcanéen. — PP, tendons des muscles long et court péronier latéral. — *Fhl*, tendon du long fléchisseur du gros orteil. — *Fdl*, tendon du long fléchisseur des orteils. — *Tp*, tendon du tibial postérieur. — *tta*, *ttp*, ligament tibio-astragalien. — *tc*, ligament tibio-calcanéen. — *, pli de la synoviale qui s'avance dans l'articulation tibio-tarsienne.

3° Aponévrose interosseuse.

Aponévrose interosseuse.

On donne le nom de *ligament interosseux* ou d'*aponévrose interosseuse* à une cloison fibreuse placée entre les muscles de la région antérieure et ceux de la région postérieure de la jambe, et qui doit être considérée bien plus comme une aponévrose destinée à multiplier les points d'insertion musculaire que comme un moyen d'union entre les os de la jambe.

Interruption pour le passage des vaisseaux.

Cette membrane, qui va en se rétrécissant de haut en bas, est formée de faisceaux dirigés obliquement de haut en bas et de dedans en dehors, du bord externe du tibia à la crête longitudinale qui se remarque sur la face interne du péroné. De même qu'au ligament interosseux de l'avant-bras, on trouve ici quelques faisceaux de fibres qui croisent les premières à angle aigu (**, *fig.* 361). De même aussi que celui de l'avant-bras, le ligament interosseux de la jambe est interrompu en haut et en bas, pour le passage des vaisseaux. Dans l'ouverture inférieure passent l'artère et les veines péronières ; l'ouverture supérieure livre passage à l'artère et aux veines tibiales antérieures.

4° Mécanisme des articulations péronéo-tibiales.

Le péroné n'exécute sur le tibia que des mouvements de glissement presque imperceptibles. Ce mécanisme se rapporte exclusivement à l'articulation tibio-tarsienne.

§ 5. — ARTICULATION TIBIO-TARSIENNE (1).

Préparation. — 1° Couper et renverser les tendons qui se réfléchissent autour de l'articulation ; 2° enlever les gaînes tendineuses qui masquent la plupart des ligaments. Le ligament péronéo-calcanéen se voit lorsqu'on a enlevé les tendons des péroniers latéraux : il n'est recouvert que par la synoviale de ces tendons. Le ligament péronéo-astragalien postérieur est le plus difficile à découvrir, parce qu'il est profondément situé, séparé qu'il est de la gaîne des muscles de la région postérieure par une grande quantité de tissu adipeux. Le ligament latéral interne se voit immédiatement au-dessous des gaînes des muscles jambier postérieur, fléchisseur commun des orteils et fléchisseur propre du gros orteil ; pour voir la couche profonde de ce ligament, il faut enlever lame par lame les couches superficielles.

Articulation trochléenne.

L'articulation tibio-tarsienne appartient au genre des *trochléennes* (ginglymes angulaires).

Mortaise tibio-péronière.

A. *Surfaces articulaires.* — 1° Les deux os de la jambe se réunissent inférieurement pour former une mortaise oblongue transversalement, dont l'extrémité inférieure du tibia forme la presque totalité. Sur cette surface articulaire, on remarque une saillie antéro-postérieure, qui répond à la gorge de la poulie astragalienne et qui sépare deux cavités peu profondes. La mortaise est limitée latéralement par les deux malléoles. La malléole interne ou tibiale répond à la facette latérale interne de l'astragale ; la malléole externe ou péronière, qui répond à la facette latérale externe du même os, descend plus bas que l'interne.

(1) Nous ferons remarquer que pour étudier cette articulation, comme d'ailleurs toutes les autres articulations, il est très-avantageux d'en avoir deux en même temps à sa disposition, savoir, une ouverte, et une dont les ligaments soient intacts.

et se trouve placée sur un plan un peu plus postérieur. La mortaise tibio-péronière est d'ailleurs complétée en avant et en arrière par la partie inférieure des ligaments péronéo-tibiaux antérieur et postérieur.

2° Du côté du pied, est une trochlée dont l'axe est transversal et dont la surface articulaire forme environ 120° d'une surface cylindrique de 17 à 27 millimètres de rayon (1). Le diamètre transversal de la trochlée va en diminuant **Trochlée astragalienne.**

Fig. 363.

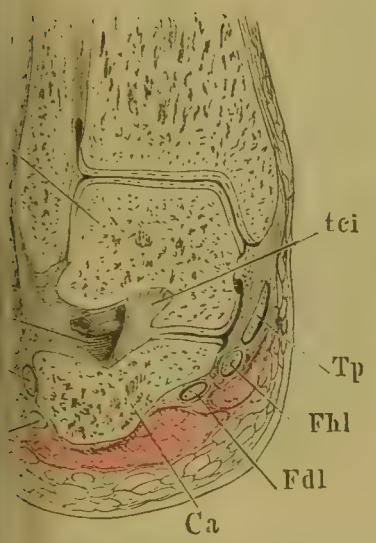

Section verticale de la jambe et du pied, parallèle à l'axe de rotation de la poulie astragalienne; segment postérieur (*).

Fig. 364.

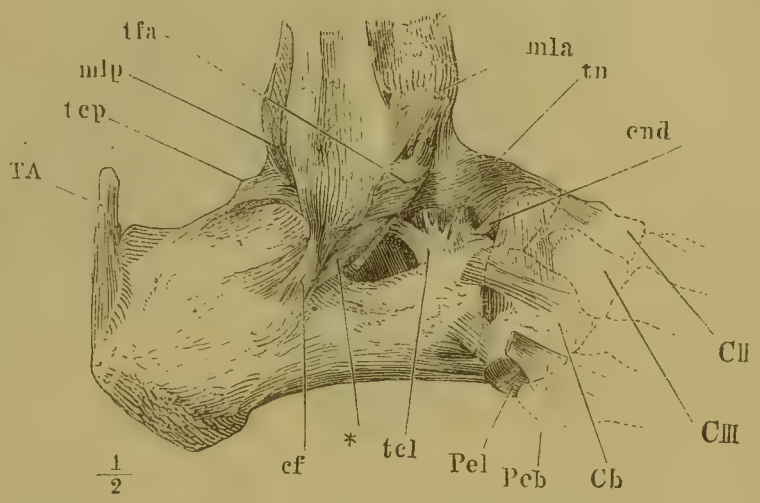

Ligaments des articulations du pied; face externe (**).

d'avant en arrière, comme aussi celui de la mortaise. Sa surface offre une dépression antéro-postérieure peu profonde et deux bords, l'un interne, l'autre externe, ce dernier beaucoup plus relevé. La poulie astragalienne se continue avec les deux facettes latérales de l'astragale, facettes dont l'externe est beaucoup plus considérable que l'interne. Du cartilage revêt toutes ces surfaces articulaires.

B. *Moyens d'union.* — Ce sont trois ligaments latéraux externes et un ligament latéral interne.

(*) T, astragale. — *Ca*, calcanéum. — *tci*, ligament interosseux calcanéo-astragalien. — T*p*, tendon du muscle tibial postérieur. — F*hl*, tendon du long fléchisseur du gros orteil. — F*dl*, tendon du long fléchisseur commun des orteils. — P*eb*, P*el*, tendons des muscles long et court péronier latéral. — *, articulation calcanéo-astragalienne postérieure ouverte par devant.

(**) C*b*, cuboïde. — CII, CIII, 2e et 3e cunéiforme. — P*eb*, P*el*, tendons des muscles court et long péronier latéral. — TA, tendon d'Achille. — *tcl*, ligament astragalo-calcanéen externe. — *cf*, ligament péronéo-calcanéen. — *, faisceau de ce ligament qui naît de l'astragale. — *tcp*, ligament astragalo-calcanéen postérieur. — *mlp*, ligament postérieur de l'articulation péronéo-tibiale inférieure. — *mla*, ligament antérieur de cette articulation. — *tfa*, ligament péronéo-astragalien antérieur. — *tn*, ligament astragalo-scaphoïdien supérieur. — *cnd*, ligament calcanéo-scaphoïdien dorsal.

(1) Le plus grand diamètre de la trochlée astragalienne est dirigé d'avant en arrière; le plus grand diamètre de la mortaise tibio-péronière est dirigé transversalement. C'est la différence de longueur entre le diamètre antéro-postérieur de la poulie astragalienne et celui de la mortaise jambière qui mesure l'étendue des mouvements de flexion et d'extension du pied. Je ferai encore remarquer que l'articulation tibio-tarsienne est la seule articulation trochléenne qui présente un emboîtement.

Il y a trois ligaments latéraux externes.

1° *Ligaments latéraux externes ou péronéo-tarsiens.* — Ces ligaments sont au nombre de trois ; tous partent du péroné et se terminent soit à l'astragale, soit au calcanéum.

Ligament péronéo-calcanéen.

a) Le *ligament latéral externe* proprement dit, ou *ligament péronéo-calcanéen* (*cf*, *fig.* 364 et 365), situé au-dessous de la gaîne des péroniers latéraux, naît du

Fig. 365.

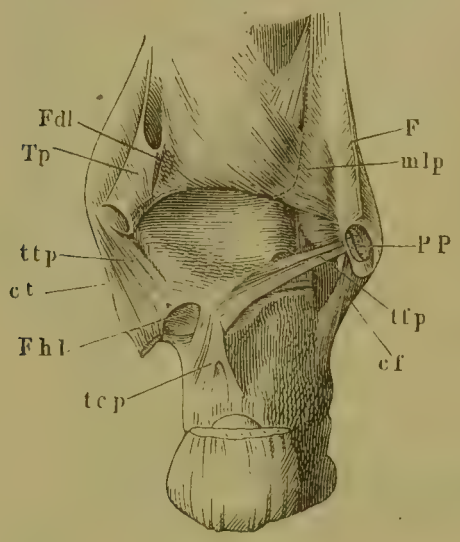

$\frac{1}{2}$

Articulation tibio-tarsienne ouverte par derrière (*).

Fig. 366.

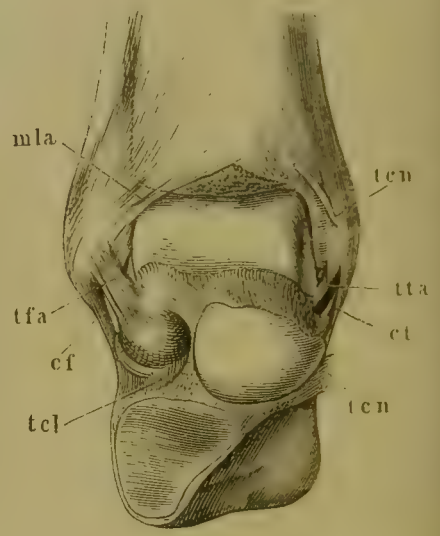

$\frac{1}{2}$

Articulation tibio-tarsienne ouverte par devant (**).

sommet de la malléole externe et va se fixer en bas et un peu en arrière, au côté externe du calcanéum. Il est arrondi et composé de fibres parallèles.

2° Ligament péronéo-astragalien antérieur.

b) Le *ligament latéral externe antérieur*, ou *péronéo-astragalien antérieur* (*tfa*, *fig.* 364), naît du bord antérieur de la malléole externe, se dirige en avant et en bas, et se fixe à l'astragale, au-devant de la facette malléolaire externe. Ce ligament est très-court ; il va en s'élargissant un peu de haut en bas.

3° Ligament péronéo-astragalien postérieur.

c) Le *ligament latéral externe postérieur* ou *péronéo-astragalien postérieur* (*tfp*, *fig.* 365), très-profondément situé et très-fort, s'étend de l'excavation que présente en dedans et en arrière la malléole externe, jusqu'à la face postérieure de l'astragale, immédiatement au-dessous de la poulie astragalienne ; dirigé presque horizontalement, bien qu'un peu oblique de haut en bas et de dehors en dedans, il est parallèle au ligament postérieur de l'articulation péronéo-tibiale inférieure et se compose de faisceaux parallèles, très-distincts, disposés en plusieurs couches, dont les plus profondes se fixent à l'astragale derrière la facette malléolaire externe.

(*) F*dl*, gouttière du long fléchisseur des orteils. — T*p*, gaîne du muscle tibial postérieur. — F*hl*, gouttière du long fléchisseur du gros orteil. — PP, tendons des péroniers latéraux dans leur gaîne. — F, aponévrose profonde de la face postérieure de la jambe. — *mlp*, ligament postérieur de l'articulation péronéo-tibiale inférieure. — *tfp*, ligament péronéo-astragalien postérieur. — *cf*, ligament péronéo-calcanéen. — *tcp*, ligament astragalo-calcanéen postérieur. — *ct*, ligament latéral interne de l'articulation tibio-tarsienne. — *ttp*, fibres postérieures de ce ligament, allant à l'astragale.

(**) Le pied a été amputé dans l'articulation médio-tarsienne. — *mla*, ligament antérieur. — *tfa*, ligament péronéo-astragalien antérieur. — *cf*, ligament calcanéo-péroneal. — *tcl*, ligament astragalo-calcanéen externe. — *tcn*, *tcn*, insertions ligamenteuses. — *tta*, ligament tibio-astragalien — *ct*, ligament tibio-calcanéen.

2° *Ligament latéral interne* ou *tibio-tarsien* (*ct*, *fig.* 367). — Extrêmement fort, composé de deux couches bien distinctes, l'une *superficielle*, seule décrite par les auteurs, l'autre *profonde*. Ligament latéral interne.

a) La *couche superficielle* est triangulaire ; elle naît du sommet tronqué ou bord inférieur de la malléole externe, mais seulement de la lèvre externe de ce bord ; 1° Couche superficielle

Fig. 367.

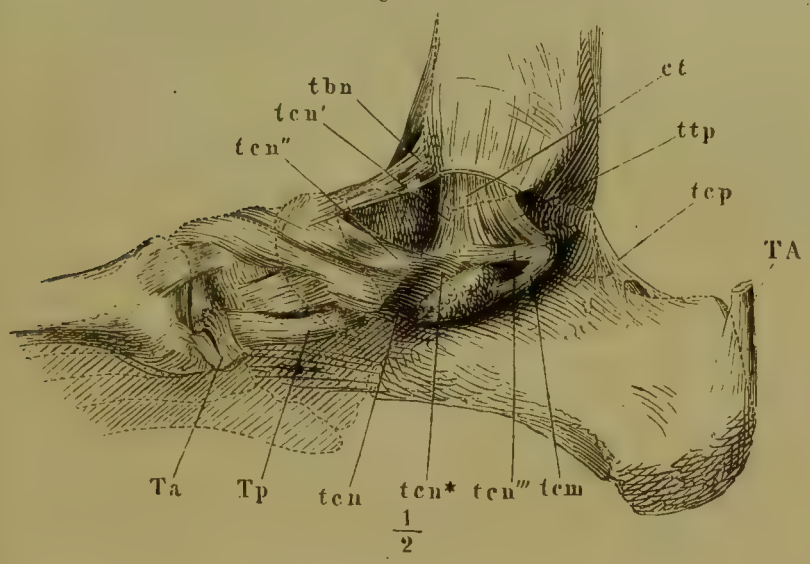

Ligaments du pied : face interne (*).

de là ses fibres se portent en divergeant : les postérieures (*ttp*), qui sont les plus fortes, à un gros tubercule que présente en bas et en arrière la face externe de l'astragale ; les moyennes (*ct*), qui sont verticales, au bec de la petite apophyse calcanéenne ; les antérieures (*tbn*), au col de l'astragale et au scaphoïde. Ce sont ces fibres divergentes qui constituent le ligament latéral interne des auteurs, et c'est cette divergence de ses fibres qui lui a mérité le nom de ligament deltoïdien. Quelques auteurs ont même donné aux fibres antérieures de ce ligament le nom de ligament antérieur.

b) Si on divise la couche superficielle du ligament latéral interne, on voit qu'il existe au-dessous d'elle une couche fibreuse extrêmement forte, composée de trousseaux fibreux obliquement étendus de toute l'épaisseur du sommet de la malléole interne à toute la portion du plan interne de l'astragale qui est au-dessous de la facette articulaire ; les faisceaux supérieurs, qui sont les plus courts, sont horizontalement dirigés. 2° Couche profonde.

Point de ligament antérieur, ni de ligament postérieur proprement dits, à moins qu'on ne donne ce nom à quelques fibres rares qui doublent la synoviale, et qui sont obliquement étendues du tibia vers le tarse. On doit considérer comme tenant lieu de ligament antérieur et de ligament postérieur les tendons qui passent au-devant et en arrière de l'articulation, et les gaînes fibreuses qui les contiennent. Les gaînes fibreuses des tendons qui passent sur les ligaments Point de ligament antérieur et postérieur proprement dits.

(*) TA, tendon d'Achille. — T*a*, tendon du tibial antérieur, renversé en bas. — T*p*, tendon du tibial postérieur. — *tcn*, ligament calcanéo-scaphoïdien inférieur. — *tcn'*, fibres de ce ligament qui descendent de la malléole interne (fibres moyennes du ligament tibio-tarsien). — *tcn"*, fibres qui proviennent du bord supérieur du scaphoïde. — *tcn'''*, fibres qui viennent du tubercule interne de l'astragale. — *tcn* *, lame fibreuse qui résulte de l'entre-croisement de toutes ces fibres. — *tcm*, ligament calcanéo-astragalien interne. — *tcp*, ligament calcanéo-astragalien postérieur. — *ttp*, ligament tibio-astragalien postérieur. — *ct*, ligament tibio-calcanéen. — *tbn*, ligament tibio scaphoïdien.

latéraux externes et internes, doivent également être considérées comme faisant partie de l'appareil ligamenteux de l'articulation.

Synoviale.

C. *Synoviale.* — On découvre sa surface extérieure, en avant et en arrière, après avoir enlevé les tendons et les gaînes tendineuses. Si, pour étudier le trajet de cette synoviale, on coupe les ligaments latéraux externes, on la voit s'enfoncer dans l'articulation péronéo-tibiale inférieure ; on constate aussi que, serrée latéralement, elle est très-lâche en arrière, et surtout en avant. Une assez grande quantité de tissu adipeux revêt sa surface externe dans ces deux derniers sens, et fait saillie dans l'articulation.

D. *Mécanisme.* — Cette articulation, devant transmettre le poids du corps au pied et prendre une part très-active aux mouvements par lesquels s'effectue la progression, est organisée de manière à jouir d'une grande solidité, tout en permettant des mouvements assez étendus.

Conditions favorables à la solidité.

1° *Relativement à la solidité*, on doit noter les dispositions suivantes.

1° Articulation à angle droit du pied et de la jambe.

a) La jambe, articulée à angle droit avec le pied, lui transmet directement le poids du corps dans l'attitude bipède ; comme cette transmission a lieu dans le sens perpendiculaire, c'est-à-dire dans le sens où les surfaces s'opposent directement l'une à l'autre, elle ne tend ni à fatiguer ni à rompre les ligaments. La direction perpendiculaire de la jambe sur le pied, dans la station, mérite toute notre attention ; elle suffit pour établir la destination de l'homme à l'attitude bipède, puisque c'est seulement dans cette attitude que le pied repose sur le sol par toute sa surface inférieure. Il est aussi à remarquer qu'on ne trouve aucune autre articulation, si ce n'est l'articulation de la tête avec la colonne vertébrale, disposée de manière à permettre que les deux brisures qu'elle sert à réunir soient, dans leur état habituel, réciproquement perpendiculaires.

2° Emboîtement articulaire à la manière d'un tenon dans une mortaise.

b) L'emboîtement du pied, qui, par la surface astragalienne, est articulé avec l'extrémité inférieure de la jambe à la manière d'un tenon dans une mortaise, est encore une des conditions les plus favorables à la solidité de l'articulation tibio-tarsienne, dont cet emboîtement est un des caractères spéciaux. Il est à remarquer, en outre, que la forme anguleuse de la mortaise appartient, pour ainsi dire, en propre à l'articulation tibio-tarsienne et ne se rencontre point dans les articulations trochléennes.

3° Présence du péroné.

c) Comme condition de solidité de l'articulation tibio-tarsienne, notons encore la présence du péroné. Si la malléole externe avait été un prolongement du tibia, on conçoit qu'elle eût pu être brisée par le moindre effort de latéralité : les fractures sont, au contraire, en grande partie empêchées par la présence du péroné, os long, grêle, élastique, qui ploie sans se rompre, à moins d'efforts de diduction considérables. Une portion de la quantité de mouvement se perd, d'ailleurs, dans la symphyse péronéo-tibiale.

Conditions favorables à la mobilité.

2° *Relativement à la mobilité*, l'articulation tibio-tarsienne est surtout disposée en vue des mouvements de flexion et d'extension (1) ; il ne se passe dans cette

(1) Afin d'éviter toute ambiguïté de langage, nous croyons devoir définir clairement les divers mouvements du pied, sur lesquels on ne s'entend pas toujours. On appelle généralement *flexion* du pied, le mouvement par lequel la *face dorsale* de l'organe se rapproche de la face antérieure de la jambe, et *extension* celui par lequel elle s'en éloigne. Nous conservons cette nomenclature, parce qu'elle est universellement adoptée en France ; mais nous ferons remarquer qu'elle est en opposition avec celle qui est appliquée aux mouvements du membre supérieur, puisque c'est la *face palmaire* de la main qui se rapproche de la face antérieure de l'avant-bras dans la flexion, et s'en éloigne dans l'ex-

articulation que de très faibles mouvements de latéralité : les mouvements d'adduction et d'abduction et les mouvements de rotation dont le pied est susceptible, ont lieu presque exclusivement dans les articulations des os du tarse. Il suit de là que les mouvements de circumduction qui se passent dans le cou-de-pied, se partagent entre l'articulation tibio-tarsienne et les articulations du tarse.

a. Dans la *flexion*, la surface convexe de l'astragale glisse d'avant en arrière sur la mortaise tibio-péronière et la partie postérieure de la poulie devient saillante en arrière. Ce mouvement ne saurait avoir lieu sans produire un écartement violent des deux malléoles, puisqu'il met en rapport la portion antérieure ou la plus large de la poulie astragalienne avec des portions de plus en plus étroites de la mortaise péronéo-tibiale. Fortement serrée entre les deux malléoles, cette poulie ne permet aucun mouvement de latéralité du pied. Une luxation par excès de flexion est presque impossible, la rencontre du col de l'astragale et du bord antérieur de la mortaise tibio-péronière mettant des bornes à la trop grande étendue du mouvement de flexion. Mécanisme du mouvement de flexion.

Dans ce mouvement, le ligament péronéo-astragalien antérieur est relâché, ainsi que les fibres antérieures du ligament latéral interne; les fibres moyennes et postérieures de ce même ligament, les ligaments péronéo-calcanéen et péronéo-astragalien postérieur sont fortement tendus.

b. Dans *l'extension*, au contraire, la poulie astragalienne glisse d'arrière en avant sur la surface correspondante, la synoviale se plisse à la partie antérieure, le ligament péronéo-astragalien antérieur, les fibres antérieures et moyennes du ligament latéral interne sont tendus. Dans ce mouvement, la portion postérieure, ou la plus étroite, de la poulie astragalienne se trouve en rapport avec des portions de plus en plus larges de la mortaise jambière, ce qui rend possibles de faibles mouvements d'adduction et d'abduction du pied. La luxation est possible dans la flexion, mais elle est fort rare. Mécanisme du mouvement d'extension.

c. *Mouvements de latéralité*. Nous avons vu que la conformation des surfaces articulaires est de nature à permettre, dans l'extension du pied, de faibles mouvements d'adduction et d'abduction; ces mouvements, favorisés également par l'élasticité du péroné et par le léger glissement qui a lieu dans les articulations péronéo-tibiales, se passent principalement au côté interne de l'articulation tibio-tarsienne, suivant les frères Weber. La surface malléolaire interne, en effet, jouirait seule de quelque mobilité et décrirait un arc de cercle autour de l'externe, qui resterait fixe et jouerait le rôle de pivot. On voit que c'est ici le contraire de ce qui a lieu dans l'articulation du genou. Mouvements de latéralité.

§ 6. — ARTICULATIONS DU TARSE.

Les articulations intrinsèques des os du tarse comprennent : 1° les articulations entre les os de chaque rangée; 2° l'articulation des deux rangées entre elles.

tension. Cette contradiction devient surtout évidente en myologie, où nous voyons les fléchisseurs des doigts être en même temps fléchisseurs de la main, tandis que, dans le langage usité, les longs fléchisseurs des orteils sont extenseurs du pied. La même opposition se remarque pour les extenseurs.

Quant aux *mouvements de latéralité*, il faut distinguer ceux d'*adduction* et d'*abduction* dans lesquels la pointe du pied se porte en dedans ou en dehors, et ceux de *rotation* ou de *supination* et de *pronation*, dans lesquels le pied se meut autour de son axe antéro-postérieur et qui élèvent son bord interne ou son bord externe.

Préparation. — 1° Enlever tous les tendons qui recouvrent la face dorsale du pied, ainsi que le muscle pédieux ; 2° enlever tous les muscles de la région plantaire ; 3° détacher par le frottement avec un linge rude le tissu adipeux qui recouvre les ligaments : sous ce rap-

Fig. 368.

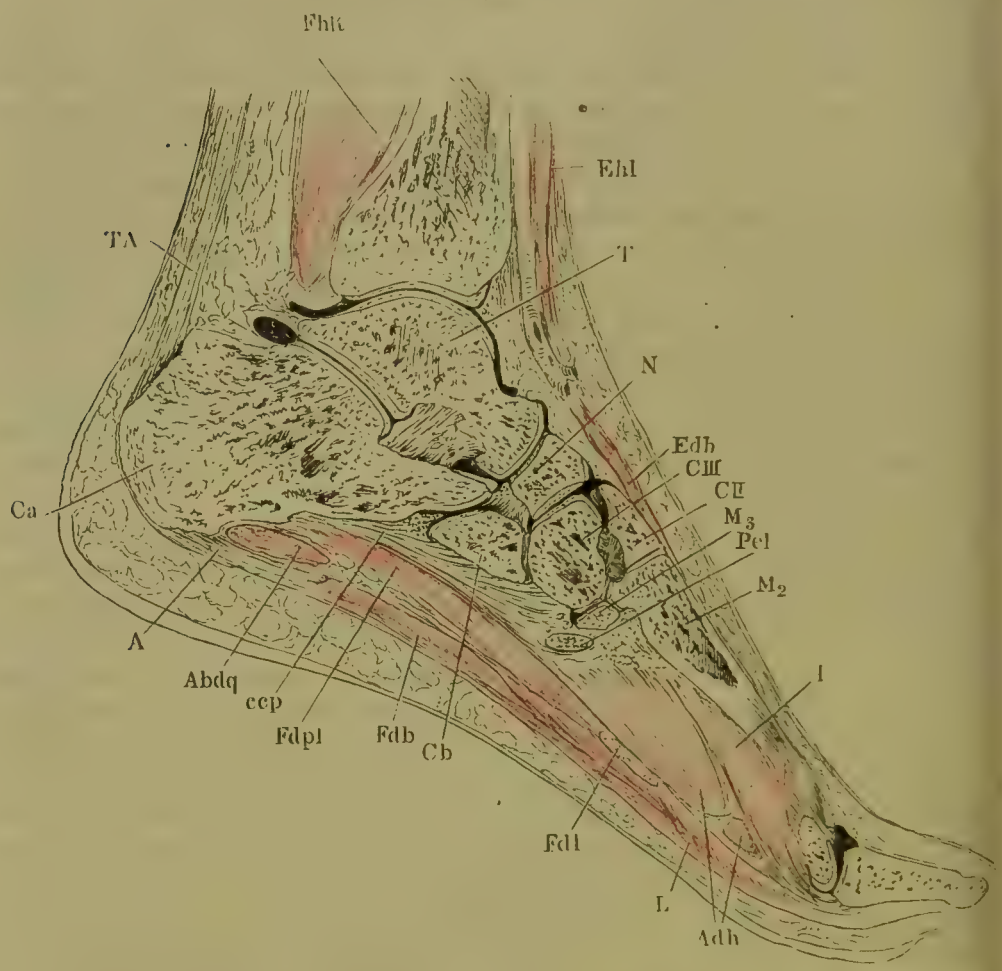

Section verticale du pied dans l'extension, parallèle à son axe antéro-postérieur (*).

port, un sujet infiltré offre beaucoup plus de facilité pour la préparation ; 4° pour bien comprendre l'articulation des deux rangées entre elles, enlever l'astragale de l'espèce de boîte dans laquelle cet os est contenu, en divisant le ligament interosseux qui l'unit au calcanéum ; 5° pour étudier les ligaments interosseux, on peut séparer les os par la déchirure ou par la section de ces ligaments : à la résistance qu'on éprouve et aux débris ligamenteux qui restent attachés aux os, on juge très-bien de la force et des insertions des ligaments interosseux ; 6° pour bien saisir l'ensemble des articulations du tarse, il faut, en étudiant chacun des ligaments, avoir sous les yeux un pied articulé, sur lequel toutes les articulations auront été ouvertes par la partie supérieure, les ligaments plantaires étant intacts.

(*) Le scaphoïde (N) a été divisé près de son bord externe, le cuboïde (*Cb* près de son bord interne. — T, astragale. — *Ca*, calcanéum. — CIII, CII, 3e et 2e cunéiforme — M^3, M^2, 3e et 2e métatarsien. — *Fhl*, long extenseur du gros orteil. — *Edb*, court extenseur des orteils. — *Pel*, tendon du long péronier latéral. — I, muscle interosseux. — *Adh*, adducteur du gros orteil. — L, muscle lombrical. — *Fdl*, long fléchisseur des orteils. — *Fdb*, court fléchisseur des orteils. — *Fdpl*, accessoire de ce muscle. — *Abdq*, muscle adducteur du petit orteil. —A, aponévrose. — T*a*, tendon d'Achille. — *ccp*, ligament calcanéo-cuboïdien plantaire.

1. — ARTICULATION DES OS DE LA PREMIÈRE RANGÉE ENTRE EUX, OU ARTICULATIONS ASTRAGALO-CALCANÉENNES.

L'astragale et le calcanéum forment entre eux deux articulations complétement

Fig. 369.

Même section que figure 368, *le pied dans le flexion.*

distinctes, l'une antérieure, l'autre postérieure, séparées par un *ligament interosseux* (*tci, fig.* 369, 375 et 376) extrêmement fort, qui remplit l'espace considérable correspondant aux rainures des deux os. Ce ligament, qui constitue le principal moyen d'union des deux os, est formé de trousseaux fibreux, les uns verticaux, les autres obliques, réunis en lames et entremêlés de tissu adipeux.

Fig. 370.

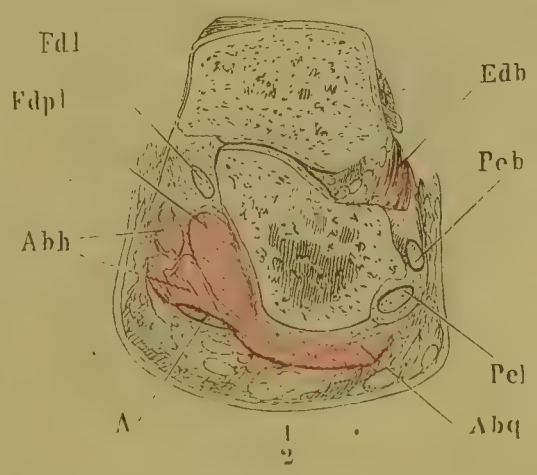

Section verticale et transversale de l'articulation astragalo-calcanéenne, la pointe du pied étant dirigée en dehors; segment antérieur (*).

Pour avoir une idée complète de ce ligament, dont on voit très-bien le bord externe et le bord interne sans désarticulation préalable, il convient de faire avec la scie deux coupes, l'une verticale antéro-postérieure, intéressant l'astragale et le calcanéum à leur partie moyenne, l'autre oblique, parallèle à la rainure et en arrière d'elle, n'intéressant que la partie postérieure de l'astragale.

L'articulation astragalo-calcanéenne postérieure (*fig.* 370) est une *arthrodie*. La facette calcanéenne, dont le plus grand diamètre est oblique d'avant en arrière

(*) *Fdl*, tendon du long fléchisseur des orteils. — *Fdpl*, chef accessoire de ce muscle. — *Abh*, abducteur du gros orteil. — A, aponevrose. — *Abq*, abducteur du petit orteil. — *Pel*, tendon du long péronier latéral. — *Peb*, tendon du court péronier latéral. — *Edb*, court extenseur des orteils.

et de dehors en dedans, est convexe dans le même sens; à cette convexité, la facette astragalienne, à peu près de même dimension, oppose une concavité qui est loin de présenter toujours des courbures exactement correspondantes.

Articulation astragalo-calcanéenne postérieure.

Une *synoviale* assez lâche, entourée de graisse en avant et en arrière, tapisse l'articulation astragalo-calcanéenne postérieure. La gaîne fibreuse du jambier postérieur, les gaînes fibreuses du fléchisseur commun des orteils et du fléchisseur propre du gros orteil doublent et fortifient la synoviale en dedans. On trouve encore, autour de cette articulation, deux faisceaux fibreux très-petits, l'un postérieur, l'autre externe, que quelques anatomistes ont décrits sous le titre de *ligament postérieur* (*tcp*, *fig.* 365) *et externe* (*tcl*, *fig.* 364).

Articulation astragalo-calcanéenne antérieure.

Quant à l'articulation *astragalo-calcanéenne antérieure*, souvent double, à raison de la division de la facette articulaire antérieure en deux facettes plus petites, elle fait partie de l'articulation astragalo-scaphoïdienne, avec laquelle nous la décrirons.

II. — ARTICULATIONS DES OS DE LA SECONDE RANGÉE DU TARSE ENTRE EUX.

Ce sont des amphiarthroses.

Elles sont toutes extrêmement serrées, les cinq os de la seconde rangée ne faisant qu'un, pour ainsi dire, dans l'exercice des mouvements qu'exécute le pied dans ses articulations tarsiennes. Ces articulations présentent, pour la plupart, des facettes anguleuses unies par des ligaments interosseux, et sont de véritables symphyses ou amphiarthroses.

1° Articulations des os cunéiformes entre eux, ou articulations cunéennes.

Portion contiguë.

Portion continue.

A. *Surfaces articulaires.* — Le premier et le deuxième cunéiforme se correspondent par des surfaces en partie lisses et contiguës, en partie inégales et continues. La portion contiguë, revêtue de cartilage, occupe, sous la forme d'une facette en équerre, la partie supérieure et la partie postérieure de cette surface. La portion continue est située au-devant de la facette en équerre. (V. Ostéologie, *fig.* 226, p. 250.) Le deuxième et le troisième cunéiforme se correspondent par des facettes qui ne sont contiguës et lisses qu'en arrière, et qui, en avant, sont inégales et rugueuses.

Fig. 371.

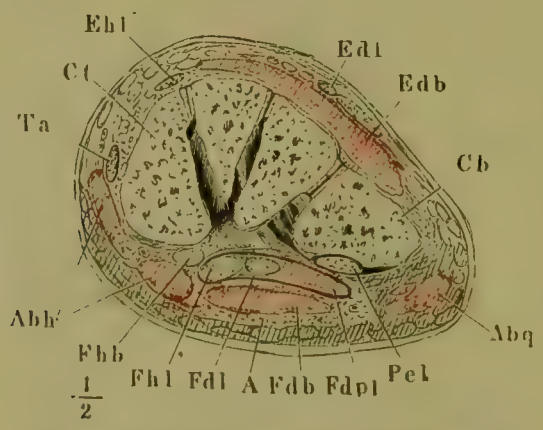

Section verticale et transversale du pied (*).

Ligaments dorsaux.

B. *Moyens d'union.* — *a. Ligaments dorsaux.* — On donne cenom à des bandelettes fibreuses, étendues transversalement d'un os à l'autre et très-serrées. Par leur face supérieure, sur

(*) *Cb*, cuboïde. — Ct, 1er cunéiforme. — A, aponévrose plantaire. — *Abh*, muscle abducteur du gros orteil. — *Abq*, muscle abducteur du petit orteil. — *Fdb*, muscle court fléchisseur des orteils. — *Fdpl*, chef plantaire du long fléchisseur des orteils. — *Pel*, tendon du long péronier latéral. — *Fdb*, long fléchisseur des orteils. — *Fhl*, long fléchisseur du gros orteil. — *Fhb*, court fléchisseur du gros orteil. — *Edb*, court extenseur des orteils. — *Edl*, tendon du long extenseur des orteils. — *Ehl*, tendon du long extenseur du gros orteil. — *Ta*, tendon du jambier antérieur.

aquelle se voient les fibres les plus longues, ces ligaments répondent au muscle médieux et aux tendons des extenseurs; par leur face inférieure, où les fibres sont très-courtes, ils correspondent aux articulations et au périoste des os cunéiformes, avec lesquels ils s'entrelacent.

b. Ligaments plantaires. — On ne peut donner ce nom qu'à quelques faisceaux de fibres appartenant aux ligaments interosseux.

c. Ligaments interosseux. Ces ligaments sont très-forts; ils constituent le principal moyen d'union de ces articulations, et occupent toute la portion rugueuse des facettes qui se correspondent. Ils établissent, entre les surfaces, une union tellement intime qu'on éprouve quelque difficulté, après avoir enlevé les ligaments dorsaux, à pénétrer dans l'articulation des cunéiformes. Ligaments interosseux.

La *synoviale* n'est qu'une dépendance de la synoviale générale du tarse. Synoviale commune.

1° Articulation du scaphoïde avec les cunéiformes, ou articulations cunéo-scaphoïdiennes.

A. *Surfaces articulaires.* — Le scaphoïde présente l'exemple, unique dans l'économie, d'une facette articulaire taillée à trois pans, séparés par des arêtes bien distinctes; chaque facette du scaphoïde est triangulaire et répond à une facette semblable d'un des os cunéiformes. Pour la facette qui répond au premier cunéiforme, la base du triangle est en bas; elle est en haut pour les deux autres. Facette à trois pans du scaphoïde.

Fig. 372.

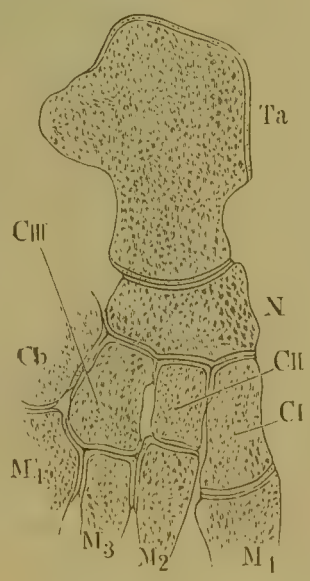

Section horizontale du pied (*).

B. *Moyens d'union.* — *a. Ligaments dorsaux* (*fig.* 373). — Il en existe deux pour le premier cunéiforme, l'un supérieur, l'autre interne; il n'y en a qu'un pour chacun des deux autres. Les ligaments dorsaux du premier cunéiforme sont étendus directement d'avant en arrière; ceux des deux autres cunéiformes sont très-obliquement étendus d'arrière en avant et de dedans en dehors. Ligaments dorsaux.

b. Ligaments plantaires (*fig.* 381). — Un ligament plantaire, extrêmement fort, est étendu du tubercule du scaphoïde au tubercule correspondant du premier cunéiforme; il se confond avec le tendon du jambier postérieur, qui s'insère le plus ordinairement au scaphoïde, mais qui envoie constamment un prolongement très-fort au premier cunéiforme. Il n'est pas rare de voir ce tendon s'insérer au premier cunéiforme, après avoir envoyé une languette au scaphoïde. Je dois noter ici une expansion, quelquefois très-considérable, de ce même tendon, qui se porte obliquement sous la plante du pied, en avant et en dehors, croise la direction du long péronier latéral, s'étend jusqu'au troisième cunéiforme, ainsi qu'au métatarsien correspondant, et peut être considéré comme un ligament inférieur du tarse. On peut à peine donner le nom de *ligaments plantaires* à quelques fibres irrégulières étendues de la face inférieure du scaphoïde au deuxième et au troisième cunéiforme. Ligaments plantaires. Une expansion du jambier postérieur représente un ligament plantaire. Absence de ligaments proprement dits.

(*) *Ta*, astragale. — N, scaphoïde. — CI, CII, CIII, cunéiformes. — *Cb*, cuboïde. — M1,... M4, métatarsiens.

Synoviale. La *synoviale*, commune aux trois articulations, se continue avec celle des articulations des os cunéiformes entre eux et avec le cuboïde.

3° Articulation du troisième cunéiforme avec le cuboïde, ou articulation cuboïdo-cunéenne.

Ligament dorsal. Cette articulation est tout à fait semblable à celle des os cunéiformes entre eux ; nous y trouvons pour moyen d'union un *ligament dorsal* (*fig.* 374), formé

Fig. 373.

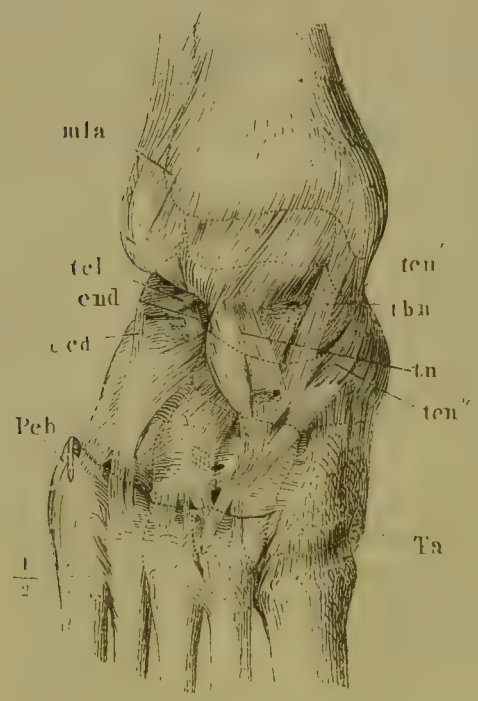

Ligaments de la face dorsale du pied (*).

Fig. 374.

Couche profonde des ligaments précédents (**).

Interosseux. par des faisceaux transverses ou obliques très-forts ; un *ligament interosseux* (*fig.* 371) qui occupe toute la portion non articulaire des facettes correspondantes.

Plantaire. et un *ligament plantaire*, peu prononcé, qui consiste en quelques fibres transversales irrégulières. La *synoviale* de cette articulation communique avec celle des articulations cunéo-scaphoïdiennes.

4° Articulation du scaphoïde avec le cuboïde, ou articulation scaphoïdo-cuboïdienne.

Souvent le scaphoïde et le cuboïde s'articulent entre eux par une petite facette. Un *ligament dorsal*, à fibres superficielles obliques (*fig.* 373) et à fibres profondes transversales (*fig.* 374), un *ligament interosseux* (*fig.* 368) très-fort, occupant toute la surface par laquelle ces deux os se correspondent, à l'exception des facettes contiguës ; un *ligament plantaire* (*cbnp*, *fig.* 381), transversales, très-épais, un peu obliquement étendu de la tubérosité du scaphoïde au cuboïde : tels sont

Moyens d'union du scaphoïde avec le cuboïde.

(*) *mla*, ligament péronéo-astragalien antérieur. — *tel*, ligament calcanéo-astragalien externe. — *end*, ligament calcanéo-scaphoïdien supérieur. — *ced*, ligament calcanéo-cuboïdien supérieur. — *ten'*, faisceau malléolaire du ligament calcanéo-scaphoïdien inférieur. — *ten''*, faisceau provenant du scaphoïde. — *tn*, ligament astragalo-scaphoïdien supérieur. — *tbn*, ligament tibio-scaphoïdien. — *Peb*, *Ta*, insertions des tendons du court péronier latéral et du jambier antérieur.

(**) *s*, section du ligament scaphoïdo-cuboïdien superficiel.

les liens qui unissent ces deux os, et qui existent même en l'absence des facettes articulaires.

III. — ARTICULATION DES DEUX RANGÉES ENTRE ELLES OU MÉDIO-TARSIENNE.

L'articulation des deux rangées du tarse entre elles se compose : 1° de l'articulation de l'astragale avec le scaphoïde et le calcanéum d'une part; 2° de celle du calcanéum avec le cuboïde, d'une autre part; enfin, le calcanéum est uni au scaphoïde par plusieurs ligaments.

Fig. 375.

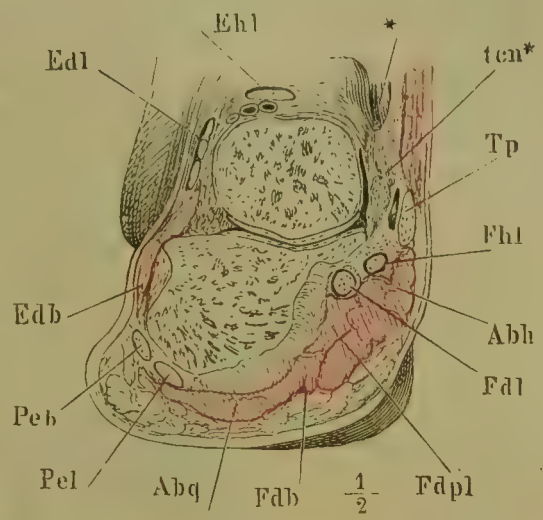

Section verticale et transversale de l'articulation astragalo-calcanéenne antérieure, le pied dans l'abduction (*).

1° Articulation de l'astragale avec le scaphoïde, ou articulation astragalo-scaphoïdienne.

A. *Surfaces articulaires.* — La *tête* de l'astragale, abstraction faite de la facette aplatie qui répond à la petite facette antérieure du calcanéum, représente une portion de sphère, dont la surface, allongée de dehors en dedans et de haut en bas, est plus considérable que la *cavité glénoïdienne* correspondante du scaphoïde. La cavité de réception, formée, quant à sa partie osseuse, par le scaphoïde et la facette ou les deux demi-facettes antérieures du calcanéum, est complétée par un ligament appelé *calcanéo-scaphoïdien inférieur* (1), lequel remplit l'intervalle triangulaire qui sépare le calcanéum et le scaphoïde à la face plantaire du pied, et constitue à lui seul la portion interne de la cavité de réception. Pour bien voir ce ligament avec

Fig. 376*

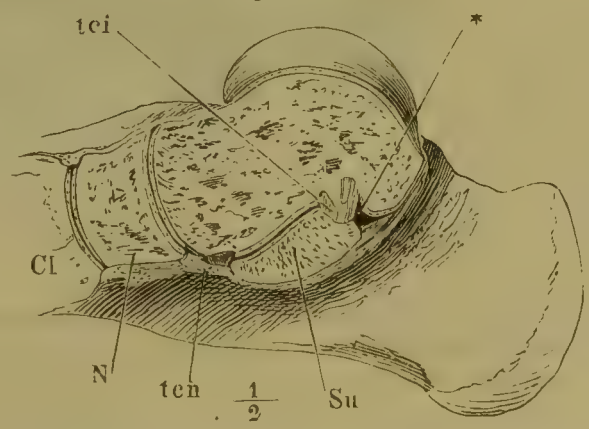

Section verticale de l'articulation astragalo-scaphoïdienne, faite suivant l'axe du premier métatarsien (**).

Ligament calcanéo-scaphoïdien inférieur.

(*) Articulation tibio-tarsienne. — *tcn**, ligament calcanéo-scaphoïdien inférieur. — T*p*, tibia, postérieur. — F*hl*, long fléchisseur du gros orteil. — A*bh*, abducteur du gros orteil. — F*dl*, tendon du long fléchisseur des orteils. — F*dpl*, chef accessoire de ce muscle. — F*db*, court fléchisseur des orteils. — A*bq*, abducteur du petit orteil. — P*el*, long péronier latéral. — P*eb*, court péronier latéral. — E*db*, court extenseur des orteils. — E*dl*, long extenseur des orteils. — E*hl*, long extenseur du gros orteil.

(**) N, scaphoïde.— Cl, premier cunéiforme. — S*u*, petite apophyse antérieure du calcanéum. — *tci*, ligament interosseux astragalo-calcanéen. — *tcn*, ligament calcanéo-scaphoïdien inférieur. — *, articulation astragalo-calcanéenne postérieure.

(1) Je ferai remarquer que le scaphoïde s'articule directement avec tous les os du tarse, moins le calcanéum, auquel il est uni cependant par deux ligaments très-forts, le ligament calcanéo-scaphoïdien supérieur et le ligament calcanéo-scaphoïdien inférieur.

ses connexions, il convient d'enlever l'astragale, en coupant ou en déchirant le ligament interosseux qui l'unit au calcanéum : alors se présente le ligament *calcanéo-scaphoïdien inférieur*, ligament très-fort, d'une densité presque cartilagineuse, d'une forme triangulaire, et qui répond, non-seulement à la partie inférieure, mais encore à la partie interne de la tête de l'astragale, sur laquelle il se moule. Il naît du bord interne de la grande apophyse du calcanéum et du bord antérieur de la petite apophyse de cet os ; ses faisceaux antérieurs (*fig.* 377, *tcn*) vont gagner la tubérosité du scaphoïde ; ses faisceaux postérieurs s'unissent à d'autres faisceaux ligamenteux qui proviennent de la malléole interne (*tcn'*), du bord supérieur et postérieur du scaphoïde (*tcn''*) et de la portion postérieure et interne de l'astragale (*tcn'''*). De l'entre-croisement de toutes ces fibres résulte une lame fibreuse épaisse, de consistance cartilagineuse (*tcn**), dont la

Fig. 377.

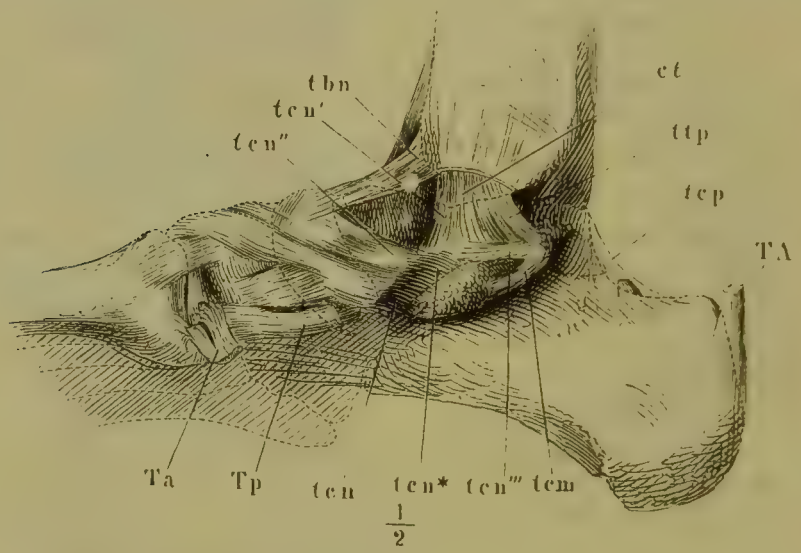

Ligaments du pied ; face interne (*).

face supérieure, concave, est moulée exactement sur la tête de l'astragale, et dont la face inférieure, creusée en gouttière, loge le tendon du muscle jambier postérieur. Ce ligament est souvent divisé en deux parties : l'une externe, étroite, en forme de bandelette ; l'autre interne, beaucoup plus large et plus épaisse, qui inférieurement est en rapport avec l'os sésamoïde du tendon du jambier postérieur, et présente lui-même un épaississement cartilagineux ou mieux un sésamoïde cartilagineux dans le point correspondant.

Ligament calcanéo-scaphoïdien supérieur.

Nous devons considérer comme concourant à l'emboîtement de l'astragale un autre ligament, appelé *calcanéo-scaphoïdien supérieur* (*cnd*, *fig.* 373 *et* 378), ligament étendu du côté interne de l'extrémité antérieure du calcanéum au côté externe du scaphoïde. Il est situé sur le dos du pied, dans le creux profond rempli de tissu adipeux qui existe en dehors de l'astragale. Ces deux ligaments,

(*) TA, tendon d'Achille. — T*a*, tendon du tibial antérieur, renversé en bas. — T*p*, tendon du tibial postérieur. — *tcn*, ligament calcanéo-scaphoïdien inférieur. — *tcn'*, fibres de ce ligament qui descendent de la malléole interne (fibres moyennes du ligament tibio-tarsien). — *tcn''*, fibres qui proviennent du bord supérieur du scaphoïde. — *tcn'''*, fibres qui viennent du tubercule interne de l'astragale. — *tcn**, lame fibreuse qui résulte de l'entre-croisement de toutes ces fibres. — *tcm*, ligament calcanéo astragalien interne. — *tcp*, ligament calcanéo-astragalien postérieur. — *ttp*, ligament tibio-astragalien postérieur. — *ct*, ligament tibio-calcanéen. — *tbn*, ligament tibio-scaphoïdien.

savoir, le calcanéo-scaphoïdien inférieur et le calcanéo-scaphoïdien supérieur, constituent les moyens d'union du calcanéum et du scaphoïde. Le calcanéum et le scaphoïde ne sont nulle part contigus ; mais on voit quelquefois le calcanéum

Fig. 378.

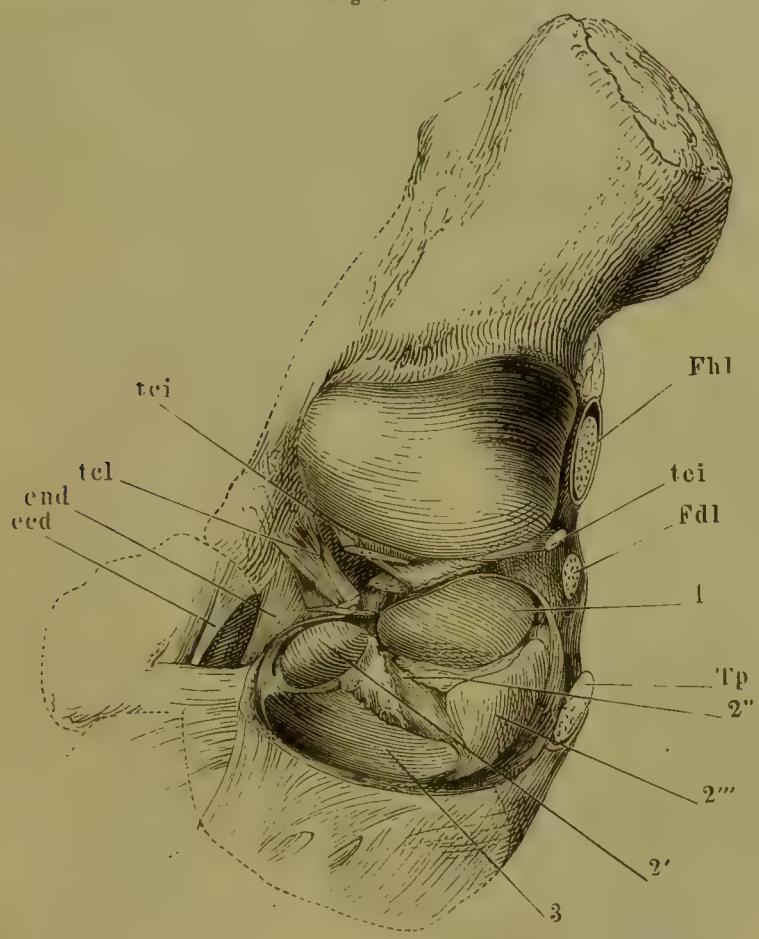

Cavité glénoïde de l'articulation astragalo-scaphoïdienne (*).

se continuer avec le scaphoïde par l'intermède d'une lame osseuse qui remplace le ligament calcanéo-scaphoïdien inférieur (1).

Le calcanéum, qui s'articule très-solidement avec l'astragale, étant lui-même fortement uni au scaphoïde, il en résulte que l'articulation du scaphoïde avec l'astragale jouit d'une grande solidité, bien que ces deux os n'aient pour moyens directs d'union que des ligaments assez faibles. C'est ainsi que l'atlas, faiblement uni à l'occipital par ses ligaments propres, reçoit une très-grande fixité

Faiblesse des moyens directs d'union du scaphoïde avec l'astragale.

(*) *tci*, faisceaux du ligament interosseux astragalo-calcanéen. — *tcl*, ligament astragalo-calcanéen externe. — *cnd*, ligament calcanéo-scaphoïdien supérieur. — *ccd*, ligament calcanéo-cuboïdien dorsal. — *p*, tendon du tibial postérieur. — *Fdl*, tendon du fléchisseur commun des orteils. — *Fhl*, tendon du long fléchisseur du gros orteil. — 1, facette antérieure interne du calcanéum. — 2', facette antérieure externe du même os. — 3, face postérieure du scaphoïde. — 2" et 2'", face interne du ligament calcanéo-scaphoïdien inférieur.

(1) J'ai fait représenter un cas de ce genre (*Anat. pathol.*, avec planches, 2e livraison, planche IV). Il semble que la rangée jambière du tarse réclame le scaphoïde, qu'il serait peut-être plus régulier de rattacher aux os de cette rangée qu'aux os de la rangée métatarsienne.

de l'existence des ligaments qui s'étendent de l'axis à l'occipital. Toutefois, il résulte de l'absence d'union directe très-résistante entre le scaphoïde et l'astragale que ce dernier os peut être expulsé par une violence extérieure de l'espèce de boîte osseuse et fibreuse dans laquelle il est contenu.

Le ligament astragalo-scaphoïdien est le seul moyen d'union.

Le *ligament astragalo-scaphoïdien supérieur* (*tn*, *fig.* 364 et 373) est le seul qui soit propre à cette articulation; de forme demi-orbiculaire, il est un peu obliquement étendu d'arrière en avant et de dedans en dehors, du col de l'astragale au pourtour de la facette du scaphoïde. Ce ligament a peu d'épaisseur et toutes ses fibres sont parallèles; il est recouvert à sa face supérieure par le muscle pédieux et tapissé inférieurement par la synoviale de l'articulation scaphoïdo-astragalienne.

2° Articulation calcanéo-cuboïdienne.

Elle est sur la même ligne que l'articulation astragalo-scaphoïdienne.

Cette articulation est sur la même ligne que l'articulation astragalo-scaphoïdienne, circonstance anatomique qui a suggéré l'idée ingénieuse de l'amputation partielle du pied entre les deux rangées.

Arthrodie avec emboîtement réciproque.

Eu égard aux surfaces articulaires, cette articulation appartient à la classe que nous avons désignée sous le nom d'articulations *par emboîtement réciproque*, et dont nous avons trouvé des exemples dans les articulations sterno-claviculaire et trapézo-métacarpienne du pouce. Il suit de là que, si l'on n'envisageait que la disposition des surfaces articulaires, cette articulation semblerait très-favorisée relativement aux mouvements qui peuvent, en effet, avoir lieu dans tous les sens. Mais ces mouvements sont excessivement bornés; nous allons voir que la brièveté des ligaments les réduit à un simple glissement. C'est donc une *arthrodie par emboîtement réciproque*.

Fig. 379.

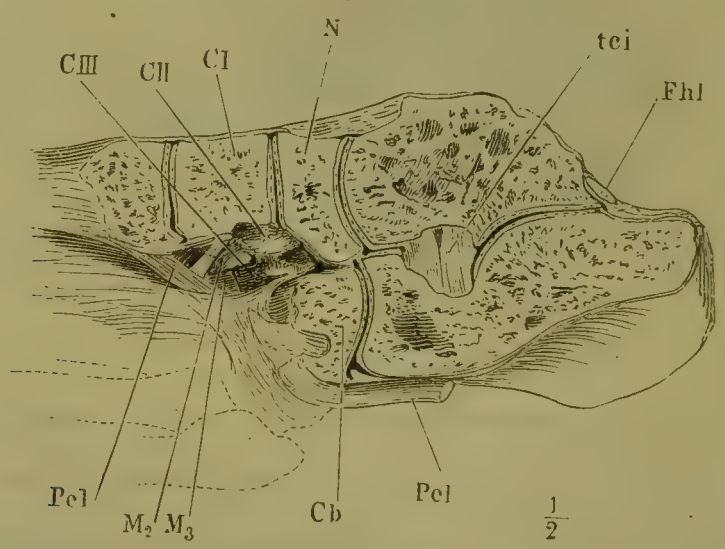

Section du tarse suivant un plan oblique qui, passant par le bord interne du pied, se dirigerait en dehors et en bas, en formant avec l'horizon un angle de 50 *degrés* (*).

A. *Surfaces articulaires.* — Le calcanéum offre une facette triangulaire concave de haut en bas, le cuboïde, une facette concave transversalement, c'est-à-dire perpendiculairement à la précédente; ces facettes sont revêtues toutes les deux de cartilage. La facette du calcanéum présente inférieurement une espèce de bec ou de prolongement horizontal, *bec du calcanéum*, qui arrête quelquefois le couteau dans la désarticulation des deux rangées.

(*) N, scaphoïde. — CI, CII, CIII, cunéiformes. — *Cb*, cuboïde. — M_2, M_3, 2e et 3e métatarsien. — *Pcl*, tendon du long péronier latéral. — *Fhl*, tendon du long fléchisseur du gros orteil. — *tci*, ligament interosseux astragalo-calcanéen.

B. *Moyens d'union.* — Il existe trois ligaments, un inférieur ou plantaire, un interne et un supérieur. Ligaments.

1° Le ligament *inférieur* ou *plantaire*, ou *calcanéo-cuboïdien inférieur* (*ccp*, *fig.* 380, 381 et 382) est le plus fort de tous les ligaments du tarse; il présente l'aspect d'une large bande à fibres nacrées, dirigées parallèlement d'arrière en avant. Ces fibres constituent un faisceau très-épais qui, de toute la face inférieure du calcanéum, à l'exception des tubérosités postérieures, s'étend à la lèvre postérieure Ligament calcanéo-cuboïdien inférieur.

Fig. 380.

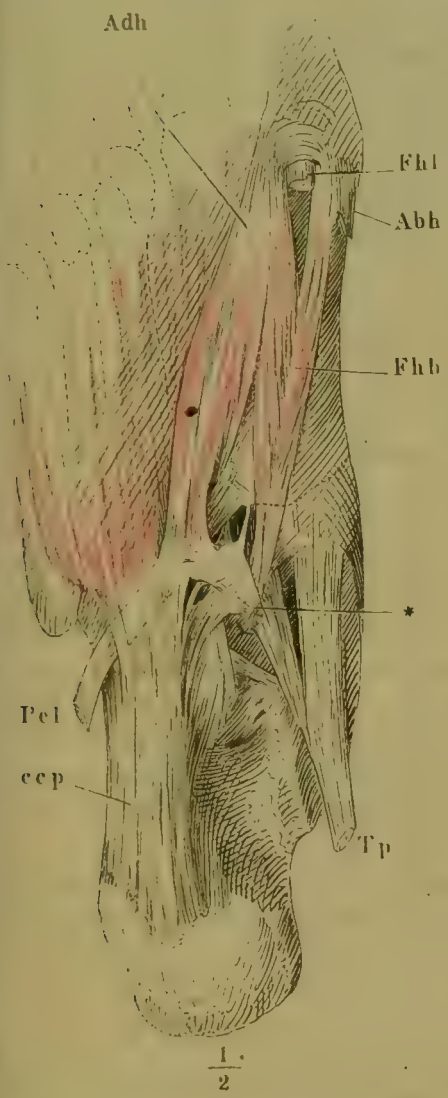

Ligaments de la face plantaire du pied (*).

Fig. 381.

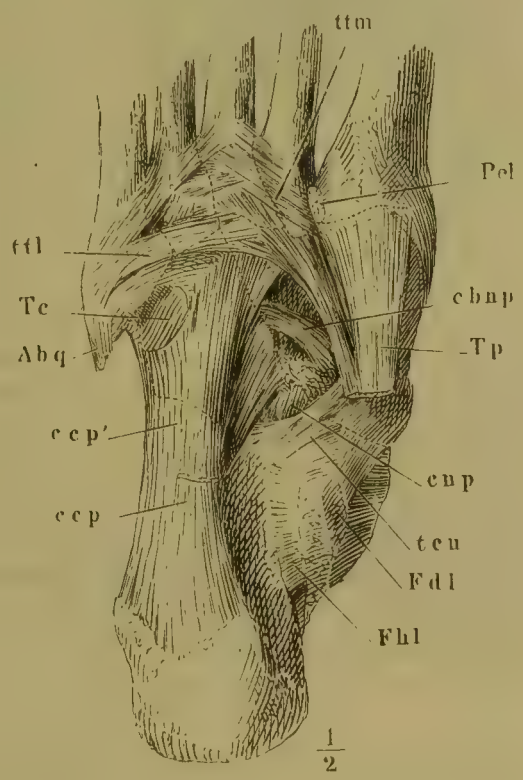

Ligaments de la face plantaire du pied (**).

de la coulisse du cuboïde. On doit considérer comme faisant partie du ligament calcanéo-cuboïdien la couche fibreuse la plus inférieure qui franchit la

(*) On a enlevé les couches musculaires superficielles. — P*el*, tendon du long péronier latéral. — T*p*, tendon du jambier postérieur. — F*hl*, tendon du long fléchisseur du gros orteil. — A*bh*, tendon de l'abducteur du gros orteil. — F*hb*, muscle court fléchisseur du gros orteil. — A*dh*, son muscle adducteur. — *ccp*, ligament calcanéo-cuboïdien inférieur. — *, fibres qui proviennent du tendon du jambier postérieur.

(**) On a enlevé les couches superficielles du ligament calcanéo-cuboïdien inférieur et les muscles avec lesquels elles sont en rapport. — T*c*, tubérosité du cuboïde. — P*el*, insertion du tendon du long péronier latéral. — T*p*, tendon du jambier postérieur. — A*bq*, tendon de l'abducteur du petit orteil. — F*hl*, gouttière du tendon du long fléchisseur du gros orteil. — F*dl*, gouttière du tendon du long fléchisseur des orteils. — *ccp*, couches superficielles du ligament calcanéo-cuboïdien inférieur. — *ccp'*, couches moyennes. — *ttl*, ligament transverse externe du tarse. — *ttm*, ligament transverse interne du tarse. — *cbnp*, ligament cuboïdo-scaphoïdien inférieur. — *cnp*, ligament calcanéo-scaphoïdien inférieur. — *tcn*, ligament calcanéo-scaphoïdien inférieur qui provient de la malléole interne.

coulisse du cuboïde, en complétant la gaîne du tendon du long péronier latéral, pour s'insérer à l'extrémité postérieure des trois derniers métatarsiens.

Lorsqu'on enlève couche par couche les fibres de ce ligament on arrive bientôt à un ligament plus profond, séparé du premier par du tissu adipeux et obliquement étendu, de dehors en dedans, d'une tubérosité que présente, en avant, la face inférieure du calcanéum, à toute la portion de la face inférieure du cuboïde qui est en arrière de la gouttière ou coulisse tendineuse du cuboïde; aussi admettons-nous deux ligaments calcanéocuboïdiens inférieurs, l'un *profond*, l'autre *superficiel*.

Fig. 382.

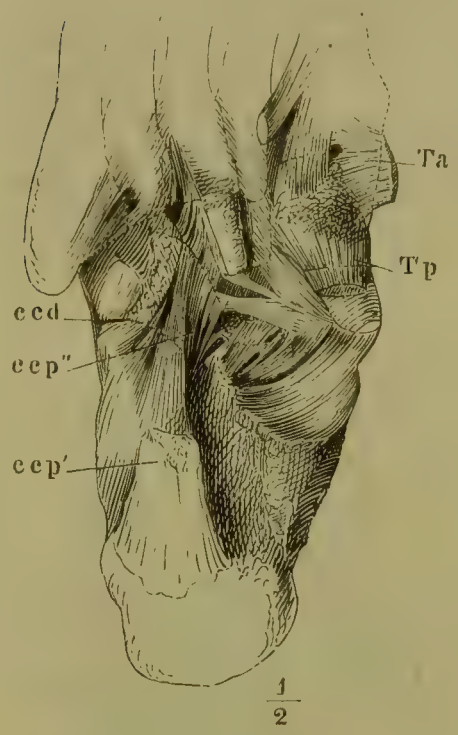

Face plantaire du pied (*).

Il présente deux couches distinctes.

Ligament calcanéo-cuboïdien interne.

2° Le ligament *calcanéo-cuboïdien interne* est court, étroit, quadrilatère, très-fort, et placé à côté du ligament calcanéo-scaphoïdien supérieur, dans l'excavation profonde qui est intermédiaire à l'astragale et au calcanéum. Ces deux ligaments, savoir, le ligament calcanéo-cuboïdien interne et le ligament calcanéo-scaphoïdien supérieur, séparés en avant, se confondent en arrière, et présentent ainsi la forme d'un Y. Ils peuvent être considérés comme la clef de l'articulation des deux rangées; car, dans la désarticulation des deux rangées, dès qu'ils sont divisés, les facettes articulaires s'écartent avec la plus grande facilité.

Ligament calcanéo-cuboïdien supérieur.

3° Le ligament *calcanéo-cuboïdien supérieur* (*ccd*, *fig.* 373) n'est autre chose qu'une petite bandelette fibreuse très-mince, étendue directement d'arrière en avant, du calcanéum au cuboïde (1).

IV. — MÉCANISME DES ARTICULATIONS TARSIENNES.

Nous devons examiner le mécanisme des articulations tarsiennes au point de vue de la solidité et à celui de la mobilité.

(*) On a enlevé la couche moyenne du ligament calcanéo-cuboïdien inférieur. — *Ta*, tendon du jambier antérieur. — *Tp*, tendon du jambier postérieur, coupé près de son insertion et écarté. — *ccp'*, section des couches superficielles et moyennes du ligament calcanéo-cuboïdien inférieur. — *ccp''*, couches profondes de ce ligament. — *ccd*, ligament calcanéo-cuboïdien supérieur.

(1) On ne saurait trop appeler l'attention sur la ligne articulaire des deux rangées, car sans la connaissance exacte de cette ligne, il serait impossible de pratiquer l'amputation du pied dans l'articulation médio-tarsienne ; tandis que cette opération, qui constitue la méthode de Chopart, devient d'une exécution facile et rapide tout à la fois, lorsqu'on possède des connaissances anatomiques bien précises sur cette ligne articulaire. Ainsi, il faut se rappeler que cette ligne est transversale, qu'elle commence, en dedans, derrière la tubérosité du scaphoïde, en dehors, derrière la tubérosité du cuboïde ; qu'en dedans, la ligne articulaire est courbe, à concavité postérieure, et qu'en dehors, elle est plane.

A. Au point de vue de la *solidité*, le tarse est la portion fondamentale du pied. On peut, en effet, regarder le métatarse et les orteils comme des parties surajoutées; car, réduit au tarse, le pied remplit encore très-bien ses fonctions de support. Les chirurgiens ont mis à profit cette donnée physiologique pour les amputations partielles du pied dans les articulations tarsiennes et tarso-métatarsiennes.

Conditions de solidité du tarse.

Tout est fait, au tarse, pour la solidité : la multiplicité des pièces, la largeur des surfaces articulaires, la force des ligaments interosseux et même la mobilité des os du tarse. Supposons, en effet, un seul os à la place des sept os du tarse : que de fractures dans ce long levier spongieux, soit par les chocs si violents auxquels il serait exposé, soit même par la contraction musculaire ! Étroit en arrière, le tarse s'élargit en avant, pour augmenter dans ce sens l'étendue transversale de la base de sustentation ; articulé à angle droit avec la jambe, il reçoit directement le poids du corps et le transmet directement au sol. S'il dépasse la jambe en arrière, c'est pour servir de bras de levier à la puissance qui soulève le poids du corps : aussi peut-on, jusqu'à un certain point, estimer l'aptitude à la course et au saut d'après la longueur de cette partie du calcanéum, mesurée elle-même par la saillie du tendon d'Achille, qui est fortement détaché chez les bons coureurs. Dans la station sur la plante des pieds, le poids du tronc est transmis à l'astragale par le tibia, et au calcanéum par l'astragale. Une partie de la quantité de mouvement se perd dans l'articulation calcanéo-astragalienne, et il est facile de voir pourquoi ces deux os sont superposés et non point juxtaposés. Mais l'astragale n'est pas horizontalement placé au-dessus du calcanéum ; il est oblique en dedans, en bas et en avant : il suit de là que, même dans la station sur la plante des pieds, le poids du corps se partage entre le calcanéum et la rangée antérieure du tarse. Cette rangée est subdivisée elle-même en deux rangées secondaires, mais du côté interne seulement, parce que c'est principalement au côté interne du pied que le poids du corps est transmis par l'astragale. Il est une attitude dans laquelle le poids du corps est exclusivement communiqué de l'astragale à la rangée antérieure : c'est la station sur la pointe du pied; c'est alors surtout que le brisement de cette rangée antérieure, que la multiplicité des articulations du tarse sont d'une grande utilité pour prévenir les funestes effets des chocs transmis de bas en haut : aussi existe-t-il une différence immense, sous le rapport des effets sur tout le système, entre une chute sur le talon et une chute sur la pointe des pieds.

Avantages d'un grand nombre de pièces.

Élargissement transversal du tarse en avant.

Bras de levier formé par le calcanéum.

Mode de transmission du poids du corps sur le tarse.

Le poids du corps se partage entre les divers os.

Transmission du poids du corps dans la station sur la pointe du pied.

B. Le mécanisme des articulations tarsiennes, envisagé au point de vue de la *mobilité*, doit être étudié, d'abord dans chaque rangée isolément, puis dans l'articulation des deux rangées entre elles.

Mécanisme du tarse sous le rapport de la mobilité.

1° Les os de la première rangée, c'est-à-dire l'astragale et le calcanéum, exécutent l'un sur l'autre des mouvements peu étendus de *glissement*, limités par le ligament interosseux et par la disposition des surfaces articulaires antérieures et postérieures, qui se font mutuellement obstacle. Dans l'articulation astragalo-calcanéenne postérieure, l'astragale glisse sur le calcanéum dans le sens du grand diamètre des surfaces articulaires, c'est-à-dire en avant, en dehors et en bas. Ce mouvement paraît avoir lieu dans la circonstance suivante : quand le poids du corps pèse sur la partie supérieure de l'astragale, cet os glisse un peu en avant et en bas, et le pied tend à s'aplatir de haut en bas, ainsi que l'a fait remarquer Camper; quand la pression cesse, l'astragale revient à sa position naturelle : c'est surtout à l'occasion de l'articulation calcanéo-astragalienne

L'astragale n'exécute sur le calcanéum que des mouvements de glissement.

qu'il est vrai de dire que le pied est un arc osseux élastique. Dans l'articulation astragalo-calcanéenne antérieure, les deux os pourraient exécuter l'un sur l'autre des mouvements assez étendus, si ces mouvements n'étaient limités par l'articulation astragalo-calcanéenne postérieure et par le ligament interosseux. Il résulte de là que l'astragale ne saurait exécuter sur le calcanéum que des mouvements d'oscillation qui portent son extrémité antérieure en dehors ou en dedans et son extrémité postérieure en sens inverse.

Glissements obscurs des os de la seconde rangée.

2° Les os de la deuxième rangée sont réduits à des mouvements de glissement tellement obscurs qu'ils peuvent être considérés comme ne formant qu'une seule pièce. Cependant l'articulation du scaphoïde avec les cunéiformes jouit d'une mobilité un peu plus prononcée que les articulations des cunéiformes entre eux et avec le cuboïde.

Mouvements entre les deux rangées.

3° Les mouvements de l'articulation entre les deux rangées doivent être examinés séparément dans l'articulation astragalo-scaphoïdienne et dans l'articulation calcanéo-cuboïdienne. Cette dernière ne jouit que de mouvements de glissement à peine appréciables, de sorte que, dans les mouvements généraux du pied, le calcanéum fait corps, en quelque sorte, avec les os de la seconde rangée du tarse et se meut avec eux sur l'astragale. Celui-ci, par conséquent, joue entre la jambe et le pied le même rôle que l'atlas entre la tête et la colonne vertébrale : dans les mouvements de flexion et d'extension, il forme une portion du pied et se meut avec lui ; dans les mouvements de latéralité, il semble faire partie de la jambe, et c'est entre lui et le reste du pied qu'ont lieu ces mouvements. N'oublions pas, cependant, que l'articulation tibio-tarsienne permet aussi, mais dans l'état d'extension seulement, de petits mouvements de latéralité.

L'articulation astragalo-scaphoïdienne nous présente un segment de sphère plus ou moins régulier, reçu dans une cavité sphénoïdale, c'est-à-dire une véritable *énarthrose*. A ce titre, elle devrait jouir de mouvements dans tous les sens, comme l'articulation scapulo-humérale. Mais il est à remarquer que la tête de l'astragale ne peut se mouvoir dans sa cavité de réception qu'autant que ces mouvements sont permis par l'articulation astragalo-scaphoïdienne postérieure ; ils seraient même complétement nuls si la cavité de réception était osseuse dans toute son étendue et si les portions fibreuses de cette cavité ne lui permettaient de se déformer notablement et de céder à la pression exercée par la tête de l'astragale ; d'autre part, le défaut d'harmonie entre les surfaces de l'articulation calcanéo-astragalienne postérieure rend possibles, dans l'articulation astragalo-scaphoïdienne, des mouvements de rotation, d'adduction et d'abduction qui n'eussent pu avoir lieu si ces surfaces s'adaptaient exactement l'une contre l'autre. De ces divers mouvements, qui se combinent avec ceux de l'articulation tibio-tarsienne, les plus étendus sont le mouvement de rotation en dehors, par lequel le bord interne du pied s'élève, et le mouvement d'adduction, qui porte la pointe du pied en dedans. Cette mobilité plus grande du côté interne du pied tient à ce que les articulations y sont plus nombreuses et moins serrées.

§ 7. — ARTICULATIONS DU MÉTATARSE.

Les métatarsiens s'articulent par leur extrémité postérieure, d'une part, avec le tarse, d'autre part, entre eux.

I. — ARTICULATIONS TARSO-MÉTATARSIENNES.

Pour ces articulations, l'extrémité tarsienne de chaque os du métatarse, présentant l'aspect d'un coin, oppose des facettes planes et triangulaires aux facettes correspondantes du tarse, qui ont la même forme. Le premier métatarsien s'articule avec le premier cunéiforme ; le deuxième métartarsien, avec le deuxième, et un peu avec le premier et le troisième cunéiforme ; le troisième métatarsien, avec le troisième cunéiforme ; le quatrième et le cinquième métatarsien, avec le cuboïde.

Disposition cunéiforme de l'extrémité tarsienne des os du métatarse.

De l'ensemble de ces articulations résulte une ligne articulaire brisée, anguleuse, difficile à décrire, et cependant moins sinueuse que la ligne articulaire si compliquée des articulations carpo-métacarpiennes (1).

Disposition anguleuse de la ligne articulaire tarso-métatarsienne.

Les articulations tarso-métatarsiennes sont maintenues par des ligaments *dorsaux*, *plantaires* et *interosseux*. Étudions successivement chacune de ces articulations en particulier.

A. *Articulation du premier métatarsien avec le tarse.* — Pour cette articulation, le premier métatarsien et le premier cunéiforme s'opposent une facette planiforme semi-lunaire ; le grand diamètre de ces facettes est dirigé verticalement. Un ligament *plantaire*, très-fort (*fig.* 382), un ligament *dorsal*, moins épais, tous deux se présentant sous l'aspect de bandelettes dirigées d'avant en arrière, maintiennent la solidité de cette articulation, pour laquelle existe une *synoviale* distincte de celles qui revêtent les autres articulations tarso-métatarsiennes.

Facettes articulaires

Ligaments.

Fig. 383.

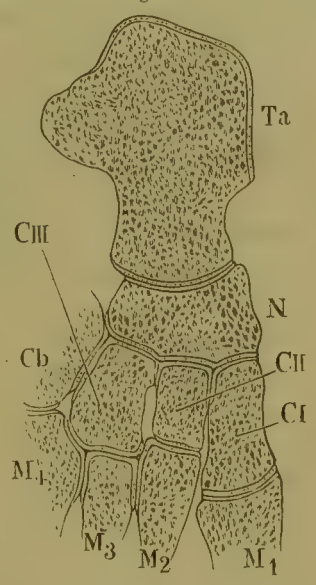

Section horizontale du pied (*).

On peut encore ranger parmi les ligaments de l'articulation du premier métatarsien avec le tarse : 1° le tendon du long péronier latéral (P*el*, *fig.* 381), qui s'insère à la fois au pre-

Tendons qui concourent à la solidité de l'articulation.

(*) T*a*, astragale. — N, scaphoïde. — CI, CII, CIII, cunéiformes. — C*b*, cuboïde. — M^1,..... M^3, métatarsiens.

(1) Aussi, tandis qu'on tenterait en vain, sans des tâtonnements pénibles, la désarticulation des os du métacarpe, celle des articulations tarso-métatarsiennes, déjà indiquée par Garengeot et Leblanc, pratiquée par Vigaroux en 1764, puis par Turner, Percy et Larrey, a été soumise par Lisfranc à des règles tellement précises qu'elle peut être pratiquée aujourd'hui sans grandes difficultés. Voici, d'ailleurs, quel est le trajet de cette ligne articulaire ; elle commence, en dehors, par une saillie considérable, formée par l'apophyse du cinquième métatarsien, saillie importante, puisqu'elle sert de point de départ dans l'amputation partielle du pied. Elle se dirige très-obliquement d'arrière en avant et de dehors en dedans au niveau du cinquième métatarsien, un peu moins obliquement au niveau du quatrième ; ensuite elle devient anguleuse au niveau du troisième et surtout du deuxième métatarsien, parce que le troisième cunéiforme fait une saillie qui s'enchâsse entre le deuxième et le quatrième métatarsien, tandis que le deuxième métatarsien fait une saillie qui anticipe sur le tarse et s'enchâsse entre le premier et le troisième cunéiforme. Cette double avance en sens opposé que présente la ligne articulaire du tarse (*fig.* 383), est vraiment le nœud gordien de l'amputation tarso-métatarsienne du pied, et ce nœud a été habilement tranché par Lisfranc.

Description de cette ligne articulaire.

Réception mutuelle du tarse et du métatarse.

Moyens d'union.

mier métatarsien et au premier cunéiforme, et qui fortifie l'articulation en bas et en dehors; 2° le tendon du jambier antérieur (*Ta*, *fig.* 382), qui protége le côté interne de l'articulation, sur laquelle il se contourne, pour se partager entre le cunéiforme et le premier métatarsien (1). Ce dernier tendon fait si bien partie de l'articulation qu'il est revêtu par la synoviale articulaire.

Réception du second métatarsien dans la mortaise formée par les trois cunéiformes

B. *L'articulation du deuxième métatarsien avec le tarse* est formée par la réception de l'extrémité postérieure de cet os dans l'espèce de mortaise que représentent les trois cunéiformes, disposition que nous avons rencontrée, mais moins développée, pour l'articulation carpo-métacarpienne du deuxième métacarpien. C'est la plus solide de toutes les articulations du même ordre ; on y trouve, comme à la main : 1° *trois ligaments dorsaux* (*fig.* 373), un *moyen*, large, constamment divisé en deux bandelettes, et qui vient du deuxième cunéiforme ; un *interne*, très-fort, qui naît du premier cunéiforme ; un *externe*, mince, qui provient du troisième cunéiforme ; 2° deux *ligaments plantaires*, dont l'un, extrêmement fort, obliquement étendu du premier cunéiforme au deuxième métatarsien, se prolonge en haut pour devenir interosseux ; dont l'autre, très-petit, va du bord tranchant du deuxième cunéiforme au deuxième métatarsien ; 3° un *ligament interosseux* ou *latéral*, étendu de la facette latérale externe du premier cunéiforme à la facette latérale interne du deuxième métatarsien.

Trois ligaments dorsaux.

Deux ligaments plantaires.

Ligament interosseux ou latéral.

C. *L'articulation du troisième métatarsien avec le tarse* est maintenue par un *ligament dorsal*, qui part du troisième cunéiforme. Il n'y a point de ligament plantaire proprement dit, si ce n'est un faisceau plantaire oblique venant du premier cunéiforme ; en outre, la couche fibreuse qui forme la gaîne du tendon du long péronier latéral, se prolongeant jusqu'au troisième métatarsien, me paraît tenir lieu de ligament plantaire. Nous trouvons, enfin, un *ligament latéral externe* ou *inter-osseux*, qui sépare l'articulation du quatrième métatarsien de celle du troisième, et sur lequel nous reviendrons dans un instant.

Ligament dorsal.

Vestige du ligament plantaire.

Ligaments dorsaux très-lâches.

D et E. Pour leur articulation avec le tarse, le *quatrième* et le *cinquième métatarsien* présentent une surface légèrement concave, qui répond à la surface légèrement convexe du cuboïde. Comme moyens d'union, nous trouvons un *ligament dorsal* pour le quatrième métatarsien, un *ligament dorsal oblique* en dehors et en avant pour le cinquième, l'un et l'autre très-lâches, surtout le ligament oblique : point de ligament *plantaire* autre que la gaîne du tendon du long péronier latéral et une expansion tendineuse très-forte du jambier postérieur. Le tendon du court péronier latéral tient lieu de ligament latéral externe. Nous devons encore ajouter à ce tendon une bandelette fibreuse extrêmement forte, dépendance de l'aponévrose plantaire externe, étendue du calcanéum à l'apophyse du cinquième métatarsien, et de plus une expansion fournie par le tendon du long péronier latéral, au moment où il glisse sur le cuboïde. L'articulation du cinquième métatarsien est très-lâche.

Vestige de ligament plantaire.

Tendon du court péronier latéral.

Bandelette de l'aponévrose plantaire.

Ligament interosseux.

Mais nous trouvons un *ligament interosseux* extrêmement fort, étendu de la facette latérale externe du troisième cunéiforme à la facette latérale interne du quatrième métatarsien et à la facette latérale externe du troisième. Ce ligament, que j'ai indiqué, il y a un instant, comme moyen de séparation de l'articulation du quatrième métatarsien de celle du troisième, nous rappelle celui qui isole les articulations du quatrième et du cinquième métacarpien des autres articu-

(1) Remarquons que le long péronier latéral s'insère essentiellement au premier métatarsien, et le jambier antérieur essentiellement au premier cunéiforme.

lations carpo-métacarpiennes ; il remplit aussi les mêmes usages. Il existe donc pour les articulations tarso-métatarsiennes trois articulations, et par conséquent trois synoviales distinctes : une destinée au quatrième et au cinquième métatarsien, une au deuxième et au troisième, et une au premier.

II. — ARTICULATIONS DES OS DU MÉTATARSE ENTRE EUX.

A. *Articulations des extrémités tarsiennes des os du métatarse entre elles.* — Ce sont de véritables *amphiarthroses*. Les surfaces qui se correspondent sont en partie contiguës et en partie continues. La portion diarthrodiale de ces surfaces est la plus rapprochée du tarse ; elle est plane et présente, pour chaque os, deux petites facettes secondaires. La portion symphysaire est plus étendue que la portion diarthrodiale ; ce qui est précisément l'inverse de la disposition qu'on observe au métacarpe. Ce sont des amphiarthroses.

Les ligaments sont *interosseux, dorsaux* et *plantaires*. Les ligaments *interosseux* sont des trousseaux fibreux extrêmement forts, courts et serrés, qui, nés de toute la surface rugueuse de la facette latérale de l'un des métatarsiens, se portent à la surface rugueuse correspondante du métatarsien voisin. Ligaments interosseux.

Les *ligaments dorsaux* et les *ligaments plantaires* se réduisent à des faisceaux transversalement dirigés de l'un à l'autre métatarsien. Les ligaments plantaires (*fig.* 391) sont beaucoup plus considérables que les dorsaux. Ligaments dorsaux et plantaires.

B. *Articulations des métatarsiens entre eux par leur extrémité digitale.* — Bien que les extrémités digitales des os du métatarse ne s'articulent pas entre elles, cependant, comme ces extrémités sont contiguës et exécutent des mouvements les unes sur les autres, une synoviale revêt leurs surfaces contiguës et favorise leurs mouvements ; en outre, un ligament, *ligament transverse du métatarse*, est étendu transversalement sur la surface plantaire de ces extrémités et les unit lâchement les unes aux autres. Ce ligament est commun aux cinq métatarsiens ; il est formé par la réunion de tous les ligaments antérieurs des articulations métatarso-phalangiennes à l'aide de petits ligaments qui vont de l'un à l'autre de ces ligaments antérieurs. Pour le mettre à découvert, il suffit d'ouvrir les gaînes des tendons fléchisseurs. Ce ligament est d'ailleurs beaucoup moins prononcé que le ligament transverse du métacarpe, ce qui est en rapport avec la différence qui existe entre les doigts et les orteils, tant sous le rapport de la force que sous celui de la mobilité. Ligament transverse des métatarsiens.

III. — MÉCANISME DES ARTICULATIONS MÉTATARSO-PHALANGIENNES.

A. La *solidité* des cinq pièces osseuses qui constituent le métatarse est telle qu'il est rare que l'une d'elles se fracture isolément : aussi le métatarse ne se brise-t-il que par l'effet de causes susceptibles de produire son écrasement. La mobilité, même peu étendue, dont jouissent les os du métatarse, concourt utilement à la solidité de cette partie du pied ; en permettant aux os de céder un peu, elle atténue l'intensité des chocs extérieurs. Mécanisme sous le rapport de la solidité.

La solidité n'est pas uniforme dans tout le métatarse : le premier métatarsien l'emporte sur tous les autres pour la solidité ; aussi est-ce lui qui, pendant la station, transmet au sol une grande partie du poids du corps. Mécanisme sous le rapport de la mobilité.

B. La *mobilité* des métatarsiens doit être étudiée dans leurs extrémités tarsiennes et dans leurs extrémités digitales. Dans les extrémités tarsiennes, la disposition anguleuse et l'espèce d'enclavement réciproque du tarse et du métatarse, la force et la brièveté des ligaments, tant extérieurs qu'interosseux, ne permettent que

des mouvements de glissement très-obscurs(1). Il résulte néanmoins de ces mouvements, quelque obscurs qu'ils soient, une mobilité assez prononcée des extrémités digitales. Cette mobilité est favorisée par la laxité du ligament transverse métatarsien et par la présence d'une synoviale entre les têtes des métatarsiens.

Du reste, le premier métatarsien ne jouit pas de plus de mobilité que les autres métatarsiens, ce qui établit une grande différence entre cet os et le premier métacarpien.

§ 8. — ARTICULATIONS DES ORTEILS.

I. — ARTICULATIONS MÉTATARSO-PHALANGIENNES.

Ces articulations appartiennent au genre des *condyliennes;* elles offrent une identité presque parfaite avec les articulations métacarpo-phalangiennes.

Fig. 384.

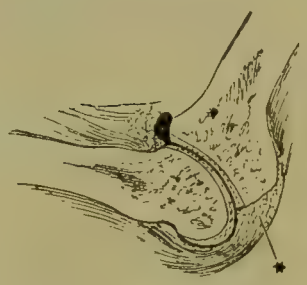

Condyle de métatarsien

Cavité glénoïde de la phalange.

Section verticale antéro-postérieure d'une articulation métatarso - phalangienne dans l'extension (*).

A. *Surfaces articulaires.*— Du côté des métatarsiens, on trouve une tête aplatie sur les côtés, ou un *condyle*, qui, étroit et sphéroïdal du haut, va en s'élargissant de la face dorsale vers la face plantaire et se prolonge beaucoup plus dans ce dernier sens que dans le premier. — Du côté de la phalange, on trouve une cavité superficielle ou *glénoïde*, dont la plus grande étendue est transversale, par opposition à ce qu'on observe pour la surface métatarsienne. Des cartilages revêtent ces deux surfaces.

B. *Moyens d'union.*— Il existe pour ces articulations : 1° un *ligament plantaire*, très-épais, ayant la densité d'un cartilage, formé de fibres entre-croisées en sautoir. Ce ligament se continue par ses bords, d'une part, avec la gaîne des tendons fléchisseurs, d'autre part, avec le ligament métatarsien transverse et avec les ligaments latéraux de l'articulation. Creusé en gouttière inférieurement, pour répondre aux tendons fléchisseurs, concave en haut, pour répondre à la convexité de la tête du métatarsien, il complète la cavité dans laquelle cette tête est reçue ; aussi mériterait-il le nom de *ligament capsulaire.* Il est très-solidement fixé, par son bord antérieur, à la partie inférieure du pourtour de la cavité phalangienne, dont il semble la continuation, libre par son bord postérieur, ou plutôt très-lâchement uni par quelques fibres ligamenteuses aux inégalités qui sont situées en arrière de la tête des métatarsiens, et se moule très-exactement sur le col rétréci qui soutient la tête de ces os.

Fig. 385.

Le ligament inférieur est un véritable ligament capsulaire.

Section analogue d'une autre articulation métatarso-phalangienne fléchie (*).

Ligaments latéraux.

2° *Deux ligaments latéraux*, très-forts, l'un interne, l'autre externe. Ils s'insèrent, non point dans l'enfoncement latéral que présentent, de chaque côté, les têtes des

(*) *, Portion plantaire de la capsule articulaire.

(1) Ce qui prouve dans quelles étroites limites est maintenue la mobilité des extrémités tarsiennes, c'est que la luxation des os du métatarse sur le tarse est si rare qu'on n'en

métatarsiens, mais aux tubercules situés derrière cet enfoncement; de là ils se portent très-obliquement d'arrière en avant et de haut en bas, sous la forme de bandelettes aplaties, qui vont en s'élargissant, pour se terminer en partie au ligament inférieur, en partie sur les côtés de la phalange. Le ligament latéral externe m'a toujours paru plus fort que le ligament latéral interne. La direction, extrêmement oblique, de ces ligaments a pour conséquence leur relâchement complet dans l'extension et une tension très-considérable du faisceau phalangien dans la flexion.

Point de ligament dorsal proprement dit; mais le tendon extenseur correspondant en tient évidemment lieu.

C. *Synoviale.* — Sous le tendon extenseur se voit une capsule synoviale extrêmement lâche, qui va tapisser la face interne des ligaments.

L'*articulation métatarso-phalangienne du gros orteil* présente quelques particularités qui méritent une mention spéciale.

Particularités que présente l'articulation métatarso-phalangienne du gros orteil.

1° Les surfaces articulaires ont une étendue beaucoup plus considérable que dans les autres articulations métatarso-phalangiennes.

Double trochlée correspondante à deux os sésamoïdes.

2° La tête du premier métatarsien offre, du côté de la région plantaire, deux gouttières profondes, dirigées d'avant en arrière et séparées l'une de l'autre par une crête saillante. — L'existence de ces deux gouttières est en rapport avec la présence de deux os sésamoïdes, développés dans le ligament plantaire, lequel présente une épaisseur triple ou quadruple de celle qu'il offre dans les autres articulations. C'est à ces os sésamoïdes, qui sont concaves d'avant en arrière et convexes transversalement, que se fait presque en totalité l'insertion des ligaments latéraux, ainsi que celle de tous les muscles propres du gros orteil; en sorte que les os sésamoïdes sont comme deux petites rotules développées sur le trajet des tendons courts et épais de ces muscles. Il existe en outre, pour cette articulation, une espèce de bourrelet qui revêt le pourtour de la cavité articulaire de la phalange.

Fig. 386.

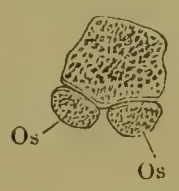

Section verticale et transversale de la tête du 1er métatarsien et des os sésamoïdes (Os).

Si maintenant nous jetons un coup d'œil sur l'ensemble des articulations métatarso-phalangiennes au point de vue de leur situation respective, nous verrons qu'elles décrivent une courbe très-régulière à concavité postérieure, et que, contrairement à ce qui existe au membre supérieur, l'articulation métatarso-phalangienne du gros orteil ne fait pas exception.

Mouvements en quatre sens.

D. *Mécanisme des articulations métatarso-phalangiennes.* — Comme toutes les articulations condyliennes, ces articulations exécutent des mouvements dans quatre sens principaux, et par conséquent des mouvements de circumduction. Les mouvements d'extension peuvent être portés beaucoup plus loin qu'ils ne le sont dans les autres articulations de la même espèce. Les mouvements de latéralité sont très-bornés. Dans ces divers mouvements, la cavité glénoïde de la première phalange glisse sur la tête du métatarsien correspondant.

Flexion.

Dans la *flexion*, la première phalange glisse de haut en bas sur la tête du métatarsien; le tendon extenseur et la partie supérieure de la synoviale sont distendus par la tête saillante de ce métatarsien; les fibres supérieures ou phalangiennes des ligaments latéraux sont également distendues. Ce sont ces fibres qui

connait jusqu'à présent que cinq exemples, dont le plus curieux a été décrit par Mazet dans le XIIe volume des *Bulletins de la Société anatomique*. La pièce pathologique qui a trait à ce dernier cas est déposée au Musée Dupuytren.

limitent la flexion, laquelle est beaucoup moins étendue que celle des articulations métacarpo-phalangiennes de la main : tandis que dans ces dernières articulations, la flexion peut être portée au point que la phalange fasse un angle droit avec le métacarpien, c'est à peine si, au pied, la phalange peut former avec le métatarsien un angle extrêmement obtus. L'extension, dans les orteils, l'emporte évidemment sur la flexion.

Extension.

Dans l'*extension*, la phalange glisse de bas en haut sur la tête du métatarsien; les ligaments latéraux sont relâchés. Chez presque tous les sujets, le ligament plantaire ou capsulaire est distendu ; la tête du métatarsien tend à sortir de l'espèce de collet que forme sur son col ce ligament capsulaire. Ce mouvement d'extension est aussi considérable que le mouvement de flexion est restreint ; ce qui ne surprendra pas, si l'on considère le rôle que joue l'extension des articulations métatarso-phalangiennes dans la progression, la course, le saut, la danse, dans tous les mouvements, en un mot, qui se font sur la pointe du pied.

L'*adduction* et l'*abduction* sont limitées par la rencontre des autres orteils.

II. — ARTICULATIONS PHALANGIENNES DES ORTEILS.

Ce sont des articulations trochléennes.

Ce sont des *articulations trochléennes*. Il y a, pour chaque orteil, deux articulations phalangiennes, à l'exception du gros orteil, qui n'en présente qu'une.

Trochlée.

A. *Surfaces articulaires*. — L'extrémité antérieure de la première phalange, aplatie de haut en bas, présente une *trochlée* qui va en s'élargissant de la face dorsale à la face plantaire et qui se prolonge beaucoup plus dans ce dernier sens que dans l'autre.

Double cavité glénoïde.

Du côté de la deuxième phalange, nous trouvons deux petites cavités glénoïdes, que sépare une crête verticale ; cette crête répond à la gorge de la poulie, et les cavités, aux deux petits condyles.

Ligament inférieur ou glénoïdien.

B. *Moyens d'union*. — 1° *Ligament inférieur* ou *glénoïdien*. — Comme la poulie articulaire de la première phalange déborde de beaucoup, en bas, la deuxième phalange, elle est recouverte dans ce sens par un ligament glénoïdien ou demi-capsulaire, qui ressemble exactement à celui des articulations des doigts ou des articulations métatarso-phalangiennes, et qui remplit les mêmes usages.

Ligaments latéraux.

2° *Ligaments latéraux*, au nombre de deux, dont l'un est *interne* et l'autre *externe*; ils ont absolument la même disposition que les ligaments correspondants de l'articulation métatarso-phalangienne; ils s'insèrent, non point au creux latéral de l'extrémité antérieure de la première phalange, mais au tubercule qui est au-dessus, et se portent obliquement d'arrière en avant pour s'attacher à la fois au ligament demi-capsulaire et à la deuxième phalange.

Point de ligament supérieur.

Point de ligament supérieur ; le tendon des extenseurs en tient lieu. Ce tendon présente même une disposition particulière : c'est que souvent il envoie, de sa face antérieure, une languette tendineuse qui vient s'insérer à l'extrémité supérieure de la deuxième phalange.

Capsule synoviale.

C. *Synoviale*.— Elle offre la même disposition que celle des articulations métatarso-phalangiennes. Souvent il existe un os sésamoïde dans l'épaisseur du ligament inférieur de l'articulation phalangienne du gros orteil.

Os sésamoïde.

Mouvements de flexion et d'extension très-limités

D. *Mécanisme des articulations phalangiennes*.—Le mécanisme de ces articulations est exactement le même que celui des articulations phalangiennes des doigts. Nous ferons toutefois remarquer que, soit par une disposition primitive, soit par suite de l'immobilité prolongée des orteils dans des chaussures étroites, les mouvements de ces articulations sont beaucoup moins étendus qu'à la main.

III. — DES MUSCLES ET DES APONÉVROSES

OU

DE LA MYOLOGIE

CHAPITRE PREMIER

CONSIDÉRATIONS GÉNÉRALES

§ 1. — DU SYSTÈME MUSCULAIRE.

Les os, avec les parties accessoires qui les relient entre eux, c'est-à-dire les cartilages, les ligaments, les synoviales, constituent la *portion passive de l'appareil de la locomotion* : leviers inertes, analogues à ceux qu'emploie l'industrie, ils ne sont mis en mouvement que par une puissance placée en dehors d'eux. Cette puissance réside dans une fibre particulière, douée de la propriété de se contracter ou de se raccourcir sous l'influence de certaines causes dites *excitantes*, dans la *fibre musculaire,* ainsi nommée d'un mot grec, μύειν, *se mouvoir* (1). Les fibres musculaires, réunies en faisceaux de divers ordres, forment les *muscles*, dont l'ensemble constitue le *système musculaire*, ou la *portion active de l'appareil de la locomotion.*

La fibre musculaire est la puissance de l'économie animale.

Les fibres musculaires réunies en faisceaux forment les muscles.

Les *muscles* sont donc les organes actifs de la locomotion. Ils sont composés de faisceaux de fibres rouges, dont le caractère essentiel est la *contractilité*, la *myotilité*, c'est-à-dire la propriété de se contracter ou de se raccourcir sous l'influence d'un stimulus.

Définition des muscles

Mais on s'exposerait à de graves mécomptes, si l'on s'attendait à trouver la fibre musculaire, telle que nous l'offrent les muscles de l'homme partout où nous observons des phénomènes de contractilité. Non-seulement les tissus qui sont le siége de cette contractilité présentent, dans la série animale, des caractères extrêmement variables, mais on rencontre, dans les espèces inférieures, des substances qui jouissent d'une contractilité non équivoque, sans que l'observation la plus minutieuse permette d'y découvrir le moindre élément organique auquel on puisse rapporter cette propriété. Chez ces êtres placés sur les limites du règne animal, toutes les fonctions, aussi bien celles de la vie végétative que celles de la vie de relation, semblent être le partage d'une substance homogène, sans structure apparente, composant toute la masse de l'animal : on lui a donné le nom de *substance sarcodique.*

Idée générale des tissus contractiles.

Substance sarcodique.

(1) Cette étymologie me paraît bien préférable à celle de *mus*, souris, qu'on attribue à Pollux, parce qu'il comparait, dit-on, un muscle à un rat écorché.

A mesure qu'on s'élève sur l'échelle des êtres, les systèmes organiques confondus dans la substance sarcodique, et avec eux les diverses fonctions, commencent à s'isoler et à devenir distincts. Mais de cette masse homogène à la fibre rouge de nos muscles la transition est lente et graduelle : la substance contractile prend une multitude de formes intermédiaires, dont l'organisme humain ne présente qu'un très-petit nombre, et dont la série complète ne peut être bien saisie que par celui qui se livre à l'étude de l'anatomie comparée.

Cellules contractiles

La forme élémentaire la plus simple que présente la substance contractile, est la forme cellulaire : c'est celle que nous rencontrons dans les premiers temps de la vie. Lorsque le cœur commence à battre chez l'embryon, il est composé uniformément de cellules exactement semblables à celles qui constituent les rudiments de tous les organes. C'est également sous la forme de cellules qu'apparaît la substance contractile dans la plupart des muscles dits de la vie végétative; mais déjà, dans ces muscles, les cellules ont pris une forme spéciale : elles sont allongées, fusiformes, et contiennent un noyau en forme de baguette ou de bâtonnet.

Fibres-cellules musculaires

Les cellules fusiformes, ou *fibres-cellules musculaires*, sont plus ou moins distinctes les unes des autres, plus ou moins faciles à isoler, suivant les points où on les examine. Dans quelques régions, elles ont perdu leur individualité propre et apparaissent sous la forme de rubans allongés, résultant de la soudure des fibres-cellules placées sur la même ligne, et présentant d'espace en espace des noyaux dont les caractères sont les mêmes que ceux des cellules isolées. Cette forme particulière du tissu contractile a reçu le nom de *tissu dartoïque*.

Tissu dartoïque.

Un autre mode d'union des fibres-cellules consiste dans l'anastomose qui s'établit entre les cellules voisines, de façon à constituer un réseau de cellules contractiles.

Fibres-cellules striées.

Les fibres-cellules consistent en une substance homogène, finement granuleuse ou faiblement striée dans le sens de la longueur. Mais on a découvert, dans ces dernières années, des fibres-cellules striées en travers, de même que les éléments des muscles de la vie animale. Il y a donc, entre les cellules striées en travers du cœur des invertébrés, par exemple, et les fibres striées des muscles de la vie animale, les mêmes relations qu'entre la fibre-cellule de la tunique musculeuse de l'intestin, par exemple, et le tissu dartoïque.

Comme on le voit, la fibre-cellule musculaire et la fibre striée ne doivent point être considérées, ainsi qu'on l'avait fait, comme les éléments de deux tissus distincts, le tissu musculaire de la vie végétative et le tissu musculaire de la vie animale, mais bien comme deux formes ou plutôt deux phases de développement des éléments d'un même tissu.

Dans les considérations qui vont suivre, nous aurons exclusivement en vue les *muscles de la vie de relation* ou *muscles volontaires*.

A. — Nomenclature des muscles.

Sylvius est le premier qui ait imposé des noms aux muscles.

Bases diverses qui ont servi à la nomenclature.

Les dénominations qui ont été données aux muscles, ne reposent point sur un principe unique. Avant Sylvius, on désignait les muscles par les noms numériques de *premier*, *second*, etc., en suivant l'ordre de leur superposition, ou plutôt l'ordre de leurs usages. Sylvius, le premier, donna des noms particuliers au plus grand nombre des muscles, et les anatomistes qui le suivirent, parmi lesquels je citerai surtout Riolan, complétèrent la nomenclature. Dans cette nomenclature,

qui est encore généralement usitée de nos jours, sauf quelques légères modifications, les noms des muscles sont tirés :

1° De leurs *usages* : de là les noms d'*adducteur*, d'*abducteur*, de *crémaster* (de κρεμάω, *suspendre*), de *diaphragme* (διὰ-φράσσω, *clore transversalement*), de *masséter*, (μασάομαι, *manger*), de *sphincter* (σφίγγω, *serrer*). Ces dénominations seraient bonnes, si plusieurs muscles ne remplissaient pas les mêmes usages, et si le même muscle n'avait pas plusieurs usages à la fois. Ainsi, par exemple, le couturier n'est-il pas fléchisseur de la cuisse sur le bassin, en même temps qu'il est fléchisseur de la jambe sur la cuisse ? 1° Usages.

2° De la *forme* des muscles ; exemples : les lombricaux, le deltoïde, le pyramidal, les scalènes, le splénius (semblable à la rate), le soléaire (de *solea*, semelle), etc.; mais rien de plus inexact, de plus grossier que toutes ces comparaisons. 2° Forme.

3° Du mode de *constitution* des muscles : tels sont les complexus, digastriques, jumeaux, biceps, triceps. 3° Divisions.

4° De leur *direction*, d'où les muscles droits, obliques, transverses, orbiculaires. 4° Direction

5° De leur *volume* : muscles grands, moyens, petits, très-larges, très-longs, courts. 5° Volume.

6° De leur *situation* : les radiaux, cubitaux, péroniers, l'anconé (ἀγκὼν, *coude*), les poplités, fessiers, etc. Cette base de nomenclature est plus anatomique ; mais elle n'en est pas moins défectueuse, parce qu'elle ne peut s'appliquer qu'à un petit nombre de muscles de chaque région. 6° Situation

7° Enfin, on a déduit les noms des muscles de leurs *attaches* ou *insertions* : muscles sterno-hyoïdien, sterno-cléido-mastoïdien, et c'est là la base la plus rationnelle. C'est parce qu'il était bien pénétré de l'importance des insertions que Chaussier a appliqué à tous les muscles ce que les anciens n'avaient fait que pour un petit nombre de ces organes. Sa nomenclature, exclusivement fondée sur les insertions, a obtenu un succès aussi rapide que général, et si elle n'est pas universellement adoptée, cela tient à ce que la connaissance des noms nouveaux ne saurait dispenser de celle des noms anciens, les seuls dont on fasse usage dans un grand nombre d'ouvrages de médecine et de chirurgie. Joignez à cela que des dénominations moins parfaites, par cela seul qu'elles sont depuis longtemps usitées dans la science, sont préférables à des dénominations nouvelles. D'un autre côté, bien que le point le plus important de l'histoire des muscles soit dans la détermination de leurs insertions, le nombre de ces insertions est quelquefois si considérable qu'il est impossible de les comprendre toutes dans la nomenclature, à moins de rendre le langage d'une complication et d'une rudesse presque intolérables. 7° Insertions

La nomenclature de Chaussier est fondée sur les insertions.

Défectuosités de la nomenclature déduite des insertions.

B. — **Nombre des muscles.**

Le système musculaire est composé d'un très-grand nombre de parties, distinctes par leurs insertions, par leurs usages et par une quantité plus ou moins considérable de tissu cellulaire qui les environne de toutes parts et les isole, en même temps qu'il les unit. Chacune de ces parties constitue un muscle (1). Il

Pourquoi le nombre des muscles n'est-il pas le même pour tous les anatomistes ?

(1) Pour qu'un muscle soit distinct, il n'est pas nécessaire qu'il soit isolé à la fois et dans son corps et dans toutes ses attaches. L'insertion fixe peut être commune à un grand nombre de muscles ; il suffit que le corps et l'attache mobile soient séparés.

règne peu d'accord parmi les auteurs pour le dénombrement des muscles. Suivant la plupart, le nombre des muscles est de 400. Chaussier l'a réduit à 368 ; M. Sappey l'a porté à 500, nombre qui est de beaucoup supérieur à celui des os. Remarquez, en effet, que chaque os peut jouer le rôle de levier pour un grand nombre de mouvements, et que la plupart des mouvements nécessitent le concours de plusieurs muscles. Le nombre des muscles, toutefois, serait bien plus grand encore, si beaucoup d'articulations n'étaient pas dépourvues de muscles propres. Ainsi, point de muscles pour les synarthroses, pour plusieurs symphyses, et même pour plusieurs arthrodies. Où sont, en effet, les muscles des os du crâne, du bassin? On compte vingt-six pièces pour la colonne vertébrale; on ne compte que trois muscles extenseurs de chaque côté, au moins pour la région lombaire et la région dorsale. Les os du carpe et du tarse, du métacarpe et du métatarse n'ont qu'un petit nombre de muscles qui leur soient destinés.

Ce nombre est supérieur à celui des os.

Les divergences tiennent à la façon différente dont a été faite la délimitation des muscles. Quelques anatomistes réunissent plusieurs muscles en un seul; d'autres divisent un muscle en plusieurs : ainsi l'on a considéré comme un muscle particulier, sous le nom d'ilio-capsulo-trochantérien, un faisceau décrit comme surnuméraire par quelques anatomistes, mais que je regarde comme constant, et qui est étendu de l'épine iliaque antérieure et inférieure à la capsule de l'articulation coxo-fémorale et au petit trochanter. Tels sont encore deux petits faisceaux qui vont du fémur à la capsule du genou, et qui appartiennent à la couche profonde du triceps fémoral. Les anatomistes ne sont pas d'accord sur le nombre des scalènes : on en admet le plus généralement deux; d'autres en reconnaissent trois, et même quatre. L'occipito-frontal, les trois muscles constricteurs du pharynx, les muscles des gouttières vertébrales sont réunis ou séparés par les différents anatomistes. J'ai cru devoir réunir, sous le titre de triceps fémoral, le droit antérieur et le triceps fémoral des auteurs; j'ai démontré qu'il n'y a pas de portion crurale dans le triceps des auteurs, et que le droit antérieur constitue la longue portion du triceps fémoral proprement dit. J'ai cru devoir réunir aussi le muscle iliaque et le muscle psoas en un seul et même muscle, à deux têtes ou corps de muscle; on pourrait aussi réunir le sous-épineux et le petit rond, ce dernier n'étant, à vrai dire, qu'un faisceau du sous-épineux, etc.

Exemples de muscles réunis et de muscles divisés.

Bien que le système musculaire soit, parmi les différents systèmes de l'économie, un de ceux qui offrent le moins de variétés anatomiques, il n'est pas rare cependant de voir manquer quelques muscles : tels sont les petits zygomatiques, les palmaires cutanés, les pyramidaux de la ligne blanche, les petits psoas, les péroniers antérieurs. Fréquemment aussi on trouve des faisceaux musculaires surnuméraires, plus rarement des muscles surnuméraires ou doubles : ainsi j'ai rencontré deux muscles angulaires de l'omoplate du même côté; on dit avoir vu deux grands pectoraux d'un seul côté.

Absence congénitale de plusieurs muscles. Faisceaux surnuméraires. Muscles doubles.

C. — **Volume et masse du système musculaire.**

Volume et masse énorme du système musculaire. Différences individuelles.

De tous les systèmes organiques, le système musculaire est, sans contredit, le plus considérable sous le rapport de la masse et du volume; à ce double point de vue, aucun système d'organes ne présente des différences plus grandes d'individu à individu, et même, chez le même individu, suivant l'état de mai-

greur ou d'embonpoint. Voyez le système osseux, le système nerveux : ils sont à peu près également développés chez tous les hommes ; tandis que le système musculaire ne forme pas chez tel individu la moitié, ni même le tiers, le quart de ce qu'il présente chez tel autre. Comparez le muscle grand dessier d'un athlète au même muscle d'un individu grêle, nerveux ou dans un état d'amaigrissement compatible, d'ailleurs, avec la santé ; car l'état de maladie introduit des différences plus tranchées encore : il semble que l'émaciation morbide porte autant sur le système musculaire que sur le système adipeux, et que ce soit aux dépens de leur fibrine, non moins que de leur graisse, que se nourrissent les individus soumis à une longue diète, en proie à une longue maladie. C'était sans doute parce qu'ils avaient été frappés de l'influence qu'exerce sur l'économie le développement du système musculaire, que les anciens avaient admis un tempérament musculaire ou athlétique : il serait absurde de faire un tempérament osseux ou fibreux. Le tempérament dit nerveux est fondé moins sur une disposition organique que sur une disposition vitale : on pourrait dire, cependant, qu'il est caractérisé par le défaut de développement de l'appareil musculaire, bien plus que par l'exagération du développement de l'appareil nerveux. Pourquoi ces grandes masses musculaires? Elles étaient nécessaires, vu la disposition désavantageuse des leviers; car je ferai remarquer que la nature a suivi, dans la distribution des puissances de l'appareil de la locomotion, un plan diamétralement opposé à celui que nous suivons dans nos machines, à celui qu'elle a coutume de suivre dans toutes ses opérations, où elle nous montre, en général, l'économie de force et de moyens jointe à la multiplicité des effets. Aussi, tandis qu'elle a été si avare de volume et de masse dans la confection des leviers, elle a été prodigue de puissance, au point de déployer une force énorme pour arriver à de petits résultats. Toute autre disposition eût nécessité un système de mouvements différent ; et d'ailleurs, ce que l'on perd en puissance, on le gagne en vitesse.

Différences morbides.

Le tempérament athlétique est fondé sur le développement du système musculaire.

Le désavantage des leviers a nécessité un grand déploiement de puissance.

Au reste, un grand développement individuel des muscles peut être originel ou acquis, partiel ou général. Voyez les muscles des extrémités supérieures du boulanger, ceux de la colonne vertébrale et des épaules du portefaix, ceux des extrémités inférieures du danseur !

Développement musculaire acquis.

Pourquoi les muscles du côté droit sont-ils plus développés que ceux du côté gauche ? Serait-ce une différence congénitale en rapport avec la fréquence de la position occipito-cotyloïdienne gauche du fœtus ? Le nombre des gauchers serait-il exactement proportionnel au nombre des enfants qui viennent par la position occipito-cotyloïdienne droite, comme on l'a avancé dans ces derniers temps, ou bien cette prédominance du côté droit serait-elle l'effet pur et simple de l'habitude où nous sommes d'exercer beaucoup plus habituellement le côté droit que le côté gauche ? Tous les faits connus militent en faveur de cette dernière manière de voir, et sont en opposition avec la première explication, qui ne peut être considérée que comme une hypothèse plus ou moins ingénieuse.

Développement partiel.

Chez les animaux, le développement de telle ou telle région du système musculaire est toujours en rapport, soit avec l'instinct, soit avec l'alimentation, soit avec l'attitude habituelle, soit avec quelque particularité importante d'organisation. A la vue des muscles puissants, énormes, qui relèvent la mâchoire inférieure du lion, du tigre, de tous les carnassiers, nous devinons que ces animaux sont destinés à attaquer et à dévorer une proie qui résiste ; à la vue des muscles épais qui remplissent les gouttières vertébrales de l'ours, nous pouvons conclure

Développement partiel en rapport avec les instincts et l'attitude des animaux.

que c'est un animal grimpeur; la disproportion qui existe entre les extrémités postérieures et les extrémités antérieures du lièvre, nous prouve que c'est un animal sauteur. Quels sont les muscles prédominants chez l'homme ? Ne sont-ce pas les muscles des extrémités inférieures et ceux des gouttières vertébrales ? Donc il est destiné à l'attitude bipède. On voit combien les circonstances anatomiques les plus minutieuses, en apparence, acquièrent de l'importance quand on veut les interpréter.

D. — **Volume et forme générale des muscles.**

Variétés dans le volume des muscles, comparés les uns aux autres. La force des muscles est en raison directe :

Considérés relativement à leur *volume* et à leur *forme propre*, les muscles présentent une foule de variétés ; on peut même dire qu'il n'y a pas deux muscles qui se ressemblent sous ces deux rapports. Que d'intermédiaires, relativement au volume, entre le muscle de l'étrier et le muscle grand fessier ! Le volume d'un muscle est, en général, en raison directe de sa force; mais il n'est pas la condition unique de la force, et si vous avez quelquefois assisté à la lutte d'hommes de différentes constitutions, vous avez dû être frappés de l'énergie musculaire déployée par quelques individus grêles, qui l'emportent de beaucoup sur leurs adversaires à muscles beaucoup plus volumineux. Deux choses sont à considérer dans un muscle : 1° la force matérielle, qui se mesure par le volume du muscle, ou plutôt par le nombre de ses fibres ; 2° la force vitale, la force nerveuse, l'énergie de sa contraction, qui résulte de l'influx cérébral. Pour apprécier la force d'un muscle relativement à son volume, il faut avoir égard à la contexture de ce muscle, au nombre et au tassement plus ou moins considérable de ses fibres.

1° Du nombre de leurs fibres, 2° De l'influx cérébral.

Bases diverses qui ont servi à déterminer la figure des muscles.

La *forme* des muscles se détermine de la manière suivante : 1° d'après leur ressemblance soit avec des formes géométriques, soit avec des objets généralement connus ; 2° d'après leur symétrie ou leur défaut de symétrie. Sous ce dernier rapport, il existe, entre le système osseux et le système musculaire, une très-grande différence. On trouve, en effet, un nombre assez considérable d'os symétriques ou impairs ; presque tous les muscles, au contraire, manquent de symétrie ou sont disposés par paires. Le diaphragme, l'orbiculaire des lèvres, l'orbiculaire des paupières, le sphincter anal, auxquels j'ajouterai les deux frontaux, qu'on peut considérer comme ne formant qu'un seul et même muscle, tels sont les seuls muscles médians et symétriques; 3° d'après le rapport de leurs trois dimensions : sous ce point de vue, les muscles, comme les os, ont été divisés en *longs*, *larges* et *courts* (1).

Les muscles impairs médians sont très-peu nombreux.

Forme générale des muscles longs.

Les muscles longs occupent les membres ; les muscles larges, les parois des cavités; les muscles courts sont destinés aux os courts.

Muscles simples ou divisés.

A. Les *muscles longs* sont simples ou divisés. Tantôt la division est du côté du point fixe, et alors deux ou trois muscles, tels que les biceps, les triceps, concentrent leurs efforts sur le même point; aussi ne rencontre-t-on ces muscles que dans les parties où il faut un grand effort : le triceps fémoral et le triceps jambier en sont des exemples ; le vaste externe, le vaste interne et le droit antérieur se réunissent sur un seul point, la rotule, pour produire le mouvement d'extension de la jambe sur la cuisse ou de la cuisse sur la jambe, tandis que les

(1) Borelli admettait huit formes de muscles : les muscles prismatiques, rhomboïdaux, orbiculaires, croisés, penniformes, rayonnés, en spirale, et les muscles composés.

umeaux et le soléaire concentrent leur action sur le calcanéum, pour soulever le poids de tout le corps. Tantôt la division est du côté du point mobile, et alors plusieurs parties se meuvent en même temps : tels sont les muscles fléchisseurs et extenseurs des doigts et des orteils.

Divisions du côté du point fixe. Divisions du côté du point mobile.

Les muscles les plus longs sont les plus superficiels ; ordinairement ils passent sur plusieurs articulations, et peuvent, par conséquent, concourir à produire les mouvements dans toutes ces articulations. Il en résulte des mouvements composés, ou plutôt des mouvements successifs, qui simplifient beaucoup le mécanisme de la locomotion, en même temps qu'ils augmentent l'énergie des mouvements. Ainsi, les muscles biceps fémoral, demi-tendineux et demi-membraneux sont essentiellement des muscles fléchisseurs de la jambe sur la cuisse ; mais ils sont aussi des extenseurs de la cuisse sur le bassin ou du bassin sur la cuisse, et de cette manière ils concourent puissamment à la station. De même, les muscles fléchisseurs des doigts sont en même temps des fléchisseurs de la main, et même de l'avant-bras. Ces muscles superficiels, plus éloignés du parallélisme que les muscles profonds, paraissent être les premiers qui agissent ; ils commencent le mouvement, que complètent les muscles profonds. Cette longueur considérable de certains muscles est encore avantageuse en ce sens qu'elle leur permet de prendre un point d'appui, c'est-à-dire une insertion fixe, sur une partie moins mobile, sur le tronc : ainsi, les muscles qui meuvent les membres inférieurs prennent un point d'appui sur le bassin. Il est bon de noter que, par suite du mécanisme différent de l'épaule et du bassin, le bassin a pu suffire à l'insertion fixe de tous les muscles de l'extrémité inférieure, tandis que l'épine de l'omoplate, le sternum et les côtes ont été employés pour servir d'insertion fixe aux muscles du membre supérieur.

Les muscles superficiels sont les plus longs.

Les muscles fléchisseurs sont-ils plus courts que les extenseurs ? C'était l'opinion de Borelli, qui expliquait par là la position demi-fléchie des membres dans l'attitude du repos. Pour résoudre cette question, il faut distinguer la longueur du corps charnu du muscle de celle de ses fibres charnues prises isolément. Sous l'un et l'autre point de vue, les muscles fléchisseurs sont incontestablement les plus longs. Comparez, si vous le voulez, le biceps au triceps brachial, le biceps fémoral, le demi-tendineux et le demi-membraneux au triceps fémoral, et vous verrez que la différence est tout entière à l'avantage des fléchisseurs. Règle générale : il ne faut pas juger de la longueur des fibres d'un muscle long par la longueur du corps charnu de ce muscle. Le muscle couturier, le muscle le plus long du corps humain, est peut-être le seul qui fasse exception. Je ne connais pas de muscle dont les fibres soient plus courtes que celles du soléaire, bien que son corps charnu mesure les trois quarts de la longueur de la jambe. Nous verrons plus tard que cette disposition est relative à la force du mouvement.

Les muscles fléchisseurs sont plus longs que les extenseurs.

Distinction à établir entre la longueur du corps charnu d'un muscle et celle de ses fibres.

La connaissance approximative de la longueur des fibres charnues des muscles n'est pas un point de pure curiosité, car c'est cette circonstance anatomique qui a permis d'expliquer la conicité du moignon dans les amputations de la cuisse, et qui a servi de base aux modifications apportées aux procédés opératoires.

B. Les *muscles larges* occupent les parois des grandes cavités, qu'ils concourent à former, ou qu'ils forment presque entièrement. Quadrilatères lorsqu'ils vont d'une partie du tronc à une autre, ils sont triangulaires lorsqu'ils sont étendus du tronc aux membres. Il est des muscles qui ont l'apparence des muscles longs, mais qui appartiennent évidemment aux muscles larges : tels sont les muscles

Les muscles larges occupent les parois des grandes cavités.

Croisement à angle des muscles larges superposés.

intercostaux. Lorsqu'il existe plusieurs muscles larges superposés, leurs fibres affectent une direction opposée, de manière à se couper à angle ou à se croiser; disposition qui, en formant une espèce de tissu, augmente singulièrement la résistance des parois qu'ils concourent à former : tels sont les muscles abdominaux. A la place des trois muscles larges de l'abdomen, supposez un seul muscle trois fois plus épais, mais à direction unique : certainement le but serait moins bien rempli.

Muscles courts.

C. Si, pour caractériser les *muscles courts*, on n'avait égard qu'à la brièveté des fibres, il y aurait un très-grand nombre de muscles qui mériteraient ce nom; mais c'est la brièveté du corps charnu qui sert de base. Or, nous rencontrerons des muscles courts partout où il y a des os courts à mouvoir. Force considérable et étendue faible des mouvements, voilà le but que s'est proposé la nature en plaçant autour de la mâchoire inférieure des muscles courts, tels que les masséters et les ptérygoïdiens. Nous devons considérer les muscles des gouttières vertébrales comme des muscles courts, bien qu'ils présentent la disposition des muscles longs; car ces muscles ne sont autre chose que des séries de muscles courts disposés à la suite les uns des autres, de manière à simuler un muscle long.

E. — Direction des muscles.

Détermination de la direction ou de l'axe des muscles.

La *direction* des muscles est un des points les plus importants de leur histoire. Sans cette connaissance, il est impossible d'apprécier exactement leur action; aussi m'attacherai-je beaucoup plus qu'on ne le fait ordinairement à la détermination précise de cette direction. Chaque muscle a un *axe* ou une ligne moyenne, à laquelle on peut rapporter l'effet général de ses fibres. Cette ligne bien tracée, il n'y a plus qu'à la raccourcir dans les diverses attitudes du membre, pour déterminer l'action du muscle. Il est des muscles qui ont une direction curviligne; le premier effet de leur contraction est de redresser leurs fibres, et cet effet produit, on peut apprécier leurs usages comme ceux des muscles rectilignes.

Des muscles réfléchis.

La plupart des muscles éprouvent des déviations ou réflexions en passant sur les articulations; cette déviation favorise leur action, en les éloignant du parallélisme avec le levier qu'ils doivent mouvoir. Quelques-uns prennent, en passant sur des poulies ou des crochets de réflexion, une direction perpendiculaire à la direction primitive. Pour apprécier l'action d'un muscle réfléchi, il faut négliger la direction primitive du muscle, n'avoir égard qu'à la portion réfléchie, et transporter par la pensée le muscle au point de réflexion sur la poulie de renvoi. Il est des muscles qui subissent deux réflexions successives : tel est le long péronier latéral.

Le long péronier latéral présente deux réflexions.

Rapports de l'axe des muscles et de l'axe des leviers qu'ils doivent mouvoir.

La direction des muscles doit être étudiée relativement à l'axe du corps, et surtout relativement à l'axe du membre ou du levier dont ils sont la puissance. Un très-grand nombre de muscles sont presque parallèles à l'axe du levier qu'ils doivent mouvoir; mais il importe de noter que, dans certaines attitudes, ces mêmes muscles s'éloignent du parallélisme, forment des angles plus ou moins prononcés avec les leviers sur lesquels ils prennent leur insertion, et même quelquefois deviennent perpendiculaires à ces leviers. Sous ce rapport, la direction des muscles n'a rien d'absolu; elle est subordonnée à l'attitude des leviers. Les muscles offrent, d'ailleurs, des incidences variées, mais qui se rapprochent bien plus du parallélisme que de l'incidence perpendiculaire. Cependant, il existe

dans l'économie quelques exemples de muscles perpendiculaires aux leviers qu'ils doivent mouvoir : tels sont les muscles jumeaux et soléaire par rapport au pied, le muscle masséter par rapport à la mâchoire inférieure.

La direction d'un muscle doit être bien distinguée de la direction de ses fibres charnues.

L'axe du muscle n'étant pas le même que celui des fibres qui le composent, on doit étudier dans chaque muscle, d'une part, la direction du corps charnu et de son tendon, d'autre part, la direction des fibres musculaires par rapport aux tendons et aux aponévroses d'insertion. Tantôt les fibres musculaires suivent la même direction que les fibres tendineuses, tantôt elles tombent obliquement sur le tendon, pour constituer les muscles penniformes ou demi-penniformes ; souvent elles sont convergentes ou radiées, comme dans les muscles moyen fessier et petit fessier, grand dorsal, grand pectoral ; d'autres fois elles s'étendent obliquement entre deux plans aponévrotiques, etc. Souvent les diverses portions d'un même muscle présentent des directions très-différentes, en sorte que, pour bien connaître l'action de ce muscle, il faut le décomposer en autant de portions qu'il y a de directions dans les fibres : voyez le deltoïde, le trapèze, le grand dentelé ; voyez encore les muscles moyen et petit fessier. Ce sont surtout les muscles larges qui offrent des exemples de cette disposition complexe, et l'effet total est la résultante de toutes les actions partielles.

F. — **Rapports ou connexions des muscles.**

Les *rapports* ou *connexions* des muscles sont, au point de vue chirurgical, une des considérations les plus importantes de leur histoire.

Rapports des muscles avec la peau

1° *Rapports avec la peau.* Les muscles peauciers sont les seuls qui aient des rapports directs avec la peau, à laquelle ils ne s'insèrent, en général, que par une de leurs extrémités, tandis que par l'autre ils prennent un point d'insertion fixe sur les os. Tous les autres muscles sont séparés de la peau par des aponévroses plus ou moins épaisses, en sorte que les mouvements de la peau sont étrangers aux muscles, et réciproquement. Néanmoins, les changements qui s'opèrent dans le volume et dans la forme des muscles, pendant leur contraction, sont tels que les muscles superficiels se dessinent plus ou moins à travers les téguments ; mais les saillies qui répondent au corps des muscles, les enfoncements qui répondent à leurs insertions et à leurs intervalles, sont masqués par une couche de graisse, dont l'épaisseur est variable suivant les sexes et suivant les individus : d'où la différence qui existe entre les formes de l'homme et celles de la femme, entre les formes d'un individu pourvu d'un gros embonpoint et celles d'un individu dont la peau touche immédiatement aux aponévroses subjacentes. Le peintre et le sculpteur ont besoin de connaître, tout aussi bien que l'anatomiste, la disposition des muscles superficiels, à l'état de relâchement et à l'état de contraction.

Rapports des muscles avec les os.

2° *Rapports des muscles avec les os.* Dans les membres, où les muscles forment autour des os plusieurs couches qui leur sont parallèles, toujours le corps, ou la partie la plus renflée du muscle, répond au cylindre, c'est-à-dire à la partie la plus étroite de l'os, et le tendon, ou la partie la plus étroite du muscle, répond aux extrémités renflées des os. Les muscles profonds s'insèrent à toute la longueur du corps de l'os qu'ils environnent ; les muscles superficiels ne correspondent aux os que par leurs extrémités ou par leurs tendons, qui glissent plus ou moins longtemps sur les os avant de s'y insérer, qui entourent les articulations, et concourent puissamment à en assurer la solidité. Or, il importe de connaître d'une manière précise les rapports des muscles avec les os, pour expliquer certains dé-

placements des fragments dans les fractures et pour se rendre compte du mécanisme et des symptômes des luxations.

Rapports des muscles entre eux.

3° *Rapports des muscles entre eux.* Les muscles, formant plusieurs couches superposées, se correspondent par leurs faces et par leurs bords, et sont exactement moulés les uns sur les autres. Une membrane fibro-celluleuse revêt tous les muscles et leur constitue une espèce de gaîne, qui les isole des muscles voisins; un tissu cellulaire plus ou moins abondant, lâche et humide, permet leur glissement facile et assure leur indépendance de contraction. Souvent plusieurs muscles sont confondus à leurs attaches dans une insertion commune, d'où ils partent comme d'un centre pour se séparer bientôt les uns des autres. Cette communauté d'insertions se remarque particulièrement pour les muscles qui remplissent des usages analogues, ou qui, du moins, ont coutume d'agir simultanément. La plupart des muscles sont contenus dans une gaîne fibreuse propre, qui les isole dans leurs contractions, aussi bien que dans leurs maladies : tel est le muscle grand droit de l'abdomen ; tel est encore le muscle couturier. Toujours la résistance de la gaîne fibreuse est proportionnelle à la force du muscle et à sa tendance au déplacement. Considérés sous le point de vue des rapports qu'affectent leurs bords, les muscles sont tantôt contigus dans toute leur longueur, et tantôt ils interceptent des espaces, ordinairement triangulaires, dans lesquels se voient les muscles des couches profondes. Ces intervalles méritent une attention d'autant plus grande que c'est presque toujours à leur niveau et le long de leurs bords qu'il faut pratiquer des incisions pour aller à la recherche des vaisseaux, dans les opérations de chirurgie : voyez les bords internes du couturier, du biceps brachial, du sterno-mastoïdien.

Gaîne fibreuse d'isolement pour chaque muscle.

Espaces triangulaires interceptés par les muscles

Les muscles remplissent pour les vaisseaux et les nerfs les fonctions de couches protectrices.

Espaces celluleux destinés aux vaisseaux et aux nerfs.

Arcades protectrices des vaisseaux qui traversent les muscles.

4° *Rapports des muscles avec les vaisseaux et les nerfs.* Eu égard à leurs connexions avec les vaisseaux et les nerfs, les muscles sont des moyens de protection, autant par l'épaisseur des couches qu'ils forment au-devant d'eux que par la résistance qu'ils opposent, durant leur contraction, aux violences extérieures. En général, il existe dans l'épaisseur et près de la partie centrale des membres, au milieu des couches musculaires, un espace celluleux fort remarquable, destiné aux vaisseaux et aux nerfs principaux. L'existence de ces espaces celluleux, qu'on ne peut bien étudier que sur les cadavres qui ont conservé leur rigidité, prévient la gêne qui pourrait résulter, pour les nerfs et les vaisseaux, de la compression produite par le gonflement des muscles pendant leur contraction. On remarque aussi que là où les vaisseaux traversent le corps des muscles, il existe une arcade ou un anneau aponévrotique, qui s'oppose, jusqu'à un certain point, à la compression des vaisseaux et à leur aplatissement lors de la contraction des fibres charnues; je dis jusqu'à un certain point, car pour que toute espèce de compression sur les vaisseaux fût impossible, il faudrait que les fibres charnues qui s'insèrent au pourtour de ces anneaux fibreux, en partissent comme d'un centre, en divergeant dans tous les sens. Il résulterait, en effet, de cette disposition que les tractions musculaires, s'exerçant à la fois sur tout le pourtour de l'anneau fibreux, ne pourraient en changer la forme, et tendraient à l'agrandir en tous sens. Mais partout, au contraire, où se trouvent des anneaux fibreux, les contractions des muscles auxquels ils appartiennent, ont pour effet de les allonger dans un sens, en les rétrécissant dans un autre. Or, ce changement de forme ne peut avoir lieu qu'en diminuant l'espace circonscrit par l'anneau fibreux, car il est démontré en géométrie qu'une surface limitée par une ligne d'une longueur déterminée est d'autant plus étendue qu'elle se rapproche

Rétrécissement des anneaux fibreux pendant la contraction musculaire.

davantage du cercle. Du reste, nous devons ajouter que ce resserrement des anneaux fibreux n'apporte aucun préjudice notable à la liberté de la circulation.

Il est à remarquer aussi qu'une gaîne fibreuse isole et protége les vaisseaux et les nerfs au milieu de tous les muscles dont ils sont environnés.

Parmi les muscles qui avoisinent les artères, il en est un, généralement, qui suit plus ou moins exactement la direction du vaisseau ; on a donné à ce muscle le nom de *muscle satellite* de l'artère : ainsi, le couturier est le satellite de l'artère fémorale ; le biceps, celui de la brachiale ; le sterno-mastoïdien, celui de la carotide primitive, etc.

Muscle satellite des artères.

G. — Attaches ou insertions des muscles.

Les *attaches* ou *insertions* des muscles sont, sans contredit, la partie la plus importante de leur histoire, car les attaches d'un muscle étant données, il est facile, en général, de déterminer l'étendue, la direction, la forme et les usages de ce muscle.

Importance des attaches musculaires

Les insertions musculaires comprennent : *a.* l'insertion des tendons et aponévroses de terminaison des muscles aux os ; *b.* celle des fibres musculaires aux tendons ou aux aponévroses.

Insertions musculaires

a. Il est des muscles qui s'insèrent à la *peau* par une de leurs extrémités ou qui y adhèrent dans toute leur longueur : ce sont les *peauciers* ; d'autres s'insèrent par une de leurs extrémités à des *aponévroses*, dont ils constituent les muscles tenseurs, ou à des membranes fibreuses servant d'enveloppe à certains organes, qu'ils sont destinés à mouvoir : tels sont les muscles extrinsèques de l'œil. Il est quelques muscles qui s'insèrent à des *cartilages* ; mais le plus grand nombre s'insèrent aux *os*. Pour ce qui est des muscles de la face, de la langue, etc., dont les fibres, suivant les auteurs anciens, s'insèrent à d'autres fibres musculaires, ce sont tantôt des muscles qui se continuent simplement avec ces dernières, tantôt des muscles qui s'entre-croisent avec elles, pour se grouper d'une manière différente au delà de l'entre-croisement.

Les fibres musculaires ne s'insèrent pas aux fibres musculaires.

En donnant aux extrémités osseuses un volume très-considérable, en hérissant la surface des os de crêtes, d'éminences, d'aspérités, la nature a singulièrement multiplié le nombre des points d'insertion ; mais le squelette offrirait une surface dix, vingt fois plus considérable, qu'il ne suffirait point encore à l'insertion de toutes les fibres musculaires, sans la présence des *tendons* et des *aponévroses d'insertion*, que nous pouvons considérer comme des espèces de ligaments unissant les muscles aux os. Par suite de cette disposition, l'effort d'une masse charnue très-volumineuse se transmet au levier qu'elle doit mouvoir par un cordon fibreux ou par une lame aponévrotique d'un volume peu considérable ; d'où il résulte de grands avantages sous le rapport de l'économie des surfaces osseuses destinées aux insertions musculaires. Ces parties fibreuses, placées à la surface des muscles ou prolongées dans leur épaisseur, recueillent, pour ainsi dire, toutes les fibres musculaires, et les rattachent solidement aux os. L'étude des insertions des aponévroses et des tendons aux os est une des parties les plus importantes de l'ostéologie ; mais comme cette étude ne saurait être faite d'une manière utile indépendamment de la myologie, j'ai dû retrancher de l'ostéologie, pour la renvoyer à la myologie, la détermination exacte du plus grand nombre des insertions musculaires. L'existence des tendons et des aponévroses d'insertion donne aux insertions musculaires une solidité beaucoup plus grande que si

Insuffisance du squelette pour les insertions musculaires

Nécessité des tendons et aponévroses d'insertion.

Avantages qui résultent de leur présence.

L'étude des insertions musculaires est une partie importante de l'ostéologie.

les fibres charnues se fussent insérées directement aux os. Le tissu fibreux joue le rôle d'un tissu de transition entre les muscles et les os. L'analogie qui existe entre le tissu osseux et le tissu fibreux, est démontrée par la fréquence des ossifications du tissu fibreux, dont quelques point s'ossifient normalement, ainsi qu'on le voit pour les os sésamoïdes.

Union des tendons et des os.

Quant au mode suivant lequel s'effectue l'union des tendons avec les os et les cartilages, tantôt cette union a lieu par l'intermédiaire du périoste et du périchondre, dont les éléments, de même nature que ceux des tendons, se continuent directement avec ces derniers ou sont simplement renforcés par leur épanouissement; tantôt cette union est immédiate, et alors les faisceaux tendineux s'appliquent et se fixent sur toutes les éminences et dans toutes les dépressions osseuses, sans qu'il existe aucune substance interposée : cette dernière disposition se rencontre au niveau des insertions du tendon d'Achille, du triceps crural, etc. Les tendons qui aboutissent à une membrane fibreuse, se perdent graduellement dans l'épaisseur de cette membrane, avec laquelle leurs fibres se confondent.

On divise les insertions de chaque muscle en *insertions fixes* et *insertions mobiles ;* mais cette distinction, éminemment utile, ne doit point être prise dans un sens absolu; elle ne s'applique d'une manière rigoureuse qu'à un petit nombre de muscles qui, comme quelques muscles de la face, se fixant, d'une part, à la peau et, d'autre part, au squelette, ne peuvent imprimer de mouvement qu'à leur insertion cutanée. La plupart des muscles ont toutes leurs insertions mobiles, mais à des degrés divers, suivant l'état de contraction ou de relâchement des muscles qui se fixent sur les mêmes os.

Ce qu'on entend par insertions fixes, Par insertions mobiles.

Aussi ces insertions peuvent-elles devenir alternativement point fixe et point mobile; mais on a coutume de donner le nom d'*insertions fixes* à celles qui servent le plus habituellement de point d'appui, et c'est ordinairement l'attache qui présente les insertions les plus multipliées, celle qui se fait sous la forme membraneuse ou aponévrotique; tandis que les *insertions mobiles* ont ordinairement lieu par un tendon bien nettement circonscrit, à l'aide duquel toutes les forces musculaires convergentes se concentrent sur le même point. C'est à cette double disposition que se rapportent les expressions métaphoriques de *tête* et de *queue*, données autrefois aux extrémités des muscles. Ordinairement l'attache fixe d'un muscle se confond avec l'attache fixe de plusieurs autres, tandis que l'attache mobile est toujours isolée.

Ce qu'on entend par origine et par terminaison des muscles.

Pour faciliter la description des muscles, l'attache habituellement fixe est souvent désignée sous le nom d'*origine*, et l'attache le plus habituellement mobile, sous celui de *terimnaison*. La contraction musculaire consistant dans un raccourcissement, il est clair que les deux points d'insertion tendent également à se rapprocher. Or, pour peu que le point fixe cède, le mouvement est beaucoup moins précis et moins énergique ; d'où la nécessité de maintenir dans l'immobilité l'os qui doit servir de point fixe; d'où, par conséquent, la contraction des muscles qui s'y insèrent; d'où cette succession de mouvements synergiques telle qu'il est difficile de mouvoir une partie du corps sans qu'un très-grand nombre de muscles, quelquefois le plus grand nombre des muscles, entrent en action. Je citerai pour exemple le mouvement de flexion de la tête, lorsque le corps est dans une position horizontale : cette flexion de la tête exige que le sternum soit fixé par les muscles droits, que le bassin soit maintenu par les muscles fessiers, que la cuisse et la jambe soient elles-mêmes maintenues

Contraction synergique nécessaire pour maintenir dans l'immobilité l'os qui doit servir de point fixe.

immobiles par la contraction de ces derniers muscles ; d'où le précepte si important, lorsqu'on veut opérer la réduction d'une hernie, de placer tous les membres dans une position telle qu'aucun mouvement ne soit exécuté, pas même un simple mouvement du bras, car ce mouvement nécessite la fixité de l'épaule, et la fixité de l'épaule entraîne la contraction d'un grand nombre de muscles attachés au tronc. Il est si vrai que cette synergie est dans la nature, qu'elle rend très-pénibles certains mouvements qu'on exécute pour la première fois, et ce n'est que par l'habitude qu'on parvient à diriger la contraction synergique des muscles de manière à la proportionner aux besoins. Ainsi, voyez l'individu qui monte à cheval pour la première fois : tous ses muscles sont dans un état de contraction, et il se sent brisé au bout d'une demi-heure de cet exercice. Plus tard, il ne contractera que les muscles qui concourent à la station à cheval, et cela dans la mesure convenable.

Exemple déduit du mouvement de flexion de la tête, le tronc étant dans la position horizontale.

b. Le mode de continuité des fibres musculaires avec les tendons et les aponévroses mérite de nous occuper un instant. Il est des muscles dont toutes les fibres sont parallèles entre elles et se continuent en ligne directe avec les fibres tendineuses ; on y voit chaque faisceau musculaire donner naissance, sans intermédiaire, à un faisceau tendineux : tel est le muscle couturier. Dans la plupart des muscles, les faisceaux musculaires sont obliques relativement au tendon et se terminent par une extrémité mousse, nettement limitée, laquelle s'enfonce dans une petite excavation creusée à la surface du tendon. La disposition la plus générale est la suivante : le tendon d'origine se prolonge, en s'épanouissant sous la forme de membrane ou d'aponévrose, dans l'épaisseur ou à la surface du muscle ; c'est le long des faces et des bords de cette aponévrose ou de ce tendon que naissent les fibres musculaires ; c'est encore à une surface membraneuse ou aponévrose qu'elles se terminent. Cette aponévrose, se ramassant sur elle-même, constitue un tendon de terminaison, que les fibres charnues abandonnent à une distance plus ou moins considérable de son extrémité. Il résulte de cette disposition : 1° un développement considérable de surface pour l'insertion des fibres musculaires, que le tendon recueille, pour ainsi dire, afin de concentrer leurs efforts sur le même point ; 2° une certaine obliquité d'insertion ou d'incidence des fibres musculaires par rapport au tendon, qui représente l'axe du muscle, c'est-à-dire la direction de la puissance. Cette obliquité est du plus grand intérêt sous le rapport dynamique ou de l'énergie d'action des muscles, et entraîne nécessairement une grande déperdition de force. Du reste, il existe une foule de variétés dans ces angles d'insertion ou d'incidence des fibres musculaires sur le tendon ; mais ces variétés se rapportent toutes à l'insertion oblique. On conçoit d'ailleurs que la facilité de multiplier les fibres, en les disposant ainsi obliquement, l'emporte de beaucoup sur le désavantage de leur direction. Les muscles dont les fibres font suite aux fibres tendineuses, ne peuvent présenter un grand développement que lorsque la nature a pu disposer pour eux d'une surface d'insertion considérable : exemple, le grand pectoral. Quand il a fallu multiplier le nombre des fibres, les aponévroses d'insertion occupent toute la longueur du muscle, dont les fibres charnues se trouvent parfois placées entre deux plans aponévrotiques : exemple, le droit antérieur de la cuisse. Quelquefois des cloisons aponévrotiques se trouvent çà et là dans l'épaisseur des muscles (exemple, le soléaire), ou bien ce sont des intersections tendineuses, ou bien encore un tendon moyen, et cette dernière variété constitue les muscles digastriques.

Insertions des fibres musculaires sur les tendons.

Obliquité de l'incidence des fibres musculaires sur les tendons.

Les fibres tendineuses font quelquefois suite aux fibres musculaires

Suivant la remarque de E. H. Weber, les fibres musculaires n'ont que la lon-

gueur nécessaire à l'étendue du mouvement qu'elles doivent produire; c'est cette étendue de mouvement et la distance entre le point mobile et le point fixe qui règlent les rapports de longueur entre la portion charnue et la portion tendineuse du muscle.

Union intime des fibres tendineuses et des fibres musculaires

Quel que soit le mode de continuité des fibres tendineuses ou aponévrotiques avec les fibres musculaires, l'union du tissu musculaire et du tissu fibreux est tellement intime que les violences extérieures ne la détruisent presque jamais, et qu'elles triomphent plutôt de la cohésion des fibres musculaires que de celle des fibres tendineuses. C'est un fait bien digne de remarque, et que nous avons déjà eu l'occasion de signaler, que l'adhésion de deux tissus organiques est plus forte que la cohésion respective de ces tissus; de telle sorte que ces tissus se rompent plutôt que de se séparer.

§ 2 — CARACTÈRES GÉNÉRAUX DES MUSCLES.

A. — **Caractères physiques.**

Couleur des muscles.

Les muscles offrent une *coloration* rouge dont l'intensité varie dans les différentes régions et chez les différents individus. En général, les muscles qui appartiennent à des individus vigoureux, endurcis, comme on dit, par la fatigue, sont très-cohérents et d'une couleur rouge très-foncée. Les muscles sont, au contraire, pâles et peu cohérents chez les individus débiles, épuisés par un long repos. La même différence s'observe, et pour la même raison, entre les chairs des animaux sauvages et celles des animaux domestiques. Cette couleur n'est point un attribut essentiel de la fibre musculaire, car chez les animaux, on rencontre fréquemment des muscles blancs ou jaunes; elle est indépendante du sang contenu dans les vaisseaux du muscle, bien que la matière colorante des muscles partage presque toutes les propriétés de celle du sang. Ainsi que cette dernière, elle se dissout très-facilement dans l'eau, tandis qu'elle est insoluble dans l'eau chargée de sels; elle devient d'un rouge vif au contact de l'oxygène de l'air, et prend une teinte plus foncée sous l'influence de l'hydrogène sulfuré.

Consistance

Les muscles ont une *consistance* moindre et se déchirent plus facilement que les tendons, surtout après la mort; cette consistance, d'ailleurs, est fort variable chez les différents sujets. Après la mort, les muscles prennent généralement une rigidité et une dureté plus considérables, qui persistent plus ou moins longtemps suivant les sujets : cet état est connu sous le nom de *rigidité cadavérique.*

Extensibilité. Élasticité.

Les muscles sont doués d'*extensibilité*, et cette propriété est mise en jeu dans un grand nombre de circonstances; ils jouissent, en outre, d'une certaine *élasticité*, en vertu de laquelle ils reviennent exactement à leurs dimensions primitives lorsque les causes qui les ont allongés, cessent d'agir. Cette élasticité, propriété purement physique, qu'il ne faut pas confondre avec la contractilité, est tout à fait indépendante du système nerveux; elle est loin d'être la même, ainsi que l'a démontré E. Weber, dans le muscle mort et dans le muscle vivant, et, dans ce dernier, à l'état de contraction ou de relâchement.

B. — **Texture des muscles.**

Fibre musculaire.

Tous les muscles de la vie de relation, et quelques-uns de ceux de la vie végétative, sont composés, en dernière analyse, d'un certain nombre de fibres spé-

ciales, offrant des caractères qui leur appartiennent exclusivement, et qu'on désigne sous le nom de *fibres musculaires* ou de *faisceaux primitifs* de fibrilles musculaires. Ces fibres sont très-faciles à isoler sur des muscles cuits, ou conservés dans l'alcool, et ne présentent que de très-légères différences dans les diverses régions où elles se rencontrent : elles se reconnaissent immédiatement, sous le microscope, aux *stries transversales* dont elles sont marquées ; elles ont une forme prismatique, et leur largeur, plus considérable dans les muscles du tronc et des membres que dans ceux de la face, varie entre $0^{mm},01$ et $0^{mm},07$. Chacune d'elles est formée d'une enveloppe ou gaîne, qui porte le nom de *sarcolemme* ou *myolemme*, et d'un contenu ou substance musculaire proprement dite. Sarcolemme

Le sarcolemme est une membrane très-mince, transparente, sans structure, lisse, élastique, qu'on reconnaît aisément quand on a traité la fibre par l'acide acétique ou par un alcali ; il ne se dissout pas dans l'eau bouillante et ne fournit point de gélatine. La soude caustique liquéfie le contenu du sarcolemme, et

Fig. 386.

Deux fibres musculaires de l'homme (*).

Fig. 387.

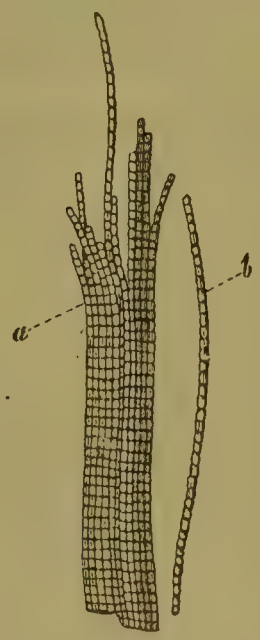

Fibrilles primitives d'un faisceau musculaire du siredon pisciformis (**).

permet ensuite de l'expulser au moyen d'une légère pression. Sur les muscles qui ont subi la dégénérescence graisseuse, le sarcolemme se voit très-nettement ; à sa face interne sont distribués irrégulièrement un certain nombre de *noyaux* arrondis ou fusiformes, que l'acide acétique met parfaitement en évidence, et qui souvent renferment un nucléole.

Le contenu du sarcolemme se présente le plus souvent sous l'aspect d'un faisceau de fibrilles très-ténues, dites *fibrilles musculaires*, qu'on peut isoler facilement sur des muscles conservés dans l'alcool ou dans l'acide chromique. Ces Fibrilles musculaires

(*) Grossies 350 fois. Dans l'une, le faisceau de fibrilles *b* est rompu, et l'on voit le sarcolemme *a* sous la forme d'un tube vide.

(**) *a*, petit faisceau de fibrilles. — *b*, fibrille isolée. Grossissement de 600 diamètres.

fibrilles, dont l'existence se traduit souvent, sur le faisceau intact, par des stries longitudinales plus ou moins marquées, présentent ordinairement un aspect variqueux et semblent alors formées elles-mêmes de séries longitudinales de globules arrondis comme les grains d'un chapelet (*sarcous elements* de Bowman) et soudés les uns aux autres. Mais comme, dans toute l'épaisseur du faisceau de fibrilles, les globules, ainsi que les étranglements qui les séparent, sont placés à la même hauteur, il en résulte cette apparence de *stries transversales*, que nous avons dit être le caractère essentiel de la fibre musculaire de la vie animale. Il résulterait, d'autre part, des recherches de M. Rouget que la fibrille musculaire est constituée par un filament aplati et contourné en spirale.

La composition fibrillaire de la fibre musculaire est tellement évidente sur la plupart des préparations qu'elle est admise par la très-grande majorité des observateurs. Mais quelques auteurs, en particulier Bowman, pensent que les fibrilles sont des produits artificiels, dus au mode de préparation destiné à les mettre en évidence, et que les fibres musculaires ne sont en réalité que des séries de *disques* superposés, dont les stries transversales indiquent les limites. Cette manière de voir repose principalement sur quelques observations faites sur des muscles qui ont macéré dans l'eau ou dans certains réactifs ; mais elle est en opposition avec toutes celles que l'on peut faire sur des muscles frais, et même sur des muscles vivants.

Opinion de Bowman.

Faisceaux.

Les fibres musculaires, disposées parallèlement entre elles et complétement indépendantes les unes des autres, sont réunies en *faisceaux* par une enveloppe nommée *périmysium* et composée de tissu cellulaire. Un certain nombre de ces faisceaux, appelés *secondaires*, sont réunis en *faisceaux tertiaires* par une gaîne un peu plus épaisse, et ces derniers, en se juxtaposant, forment les muscles, entourés d'une gaîne commune, dite *gaîne musculaire*, souvent d'une texture fibreuse.

Périmysium

Les faisceaux secondaires et tertiaires sont d'un volume extrêmement variable; leur forme est celle de prismes irréguliers ; ils sont séparés les uns des autres par des lames de tissu conjonctif.

Les enveloppes fournies par le tissu conjonctif à chaque muscle et aux faisceaux de divers ordres dont il se compose, sont destinées à la fois à soutenir les vaisseaux et nerfs de ces organes, à réunir et à protéger les faisceaux musculaires, et à favoriser leur contraction, en leur permettant de glisser facilement les uns sur les autres ; elles constituent, dans le muscle, une sorte de charpente, dont les diverses parties sont d'autant plus solides et plus résistantes, en général, qu'elles enferment des faisceaux musculaires plus volumineux. Elles sont formées uniformément de tissu conjonctif ordinaire, mélangé de fibres élastiques; ces fibres sont surtout abondantes dans la gaîne générale du muscle, qu'on peut considérer comme une véritable enveloppe élastique, susceptible de changer de forme pour suivre les variations de forme que subit le muscle en se contractant ou en se relâchant. A l'union du corps charnu du muscle avec le tendon, la gaîne se prolonge sur ce dernier et entre ses divers faisceaux. De même que le muscle, le tendon terminal est donc engaîné par un étui de tissu cellulaire ; cette enveloppe favorise le glissement du tendon et joue un grand rôle dans les phénomènes qui suivent les solutions de continuité des tendons.

Structure des gaînes musculaires

Vaisseaux des muscles

Artères.

Les muscles, étant des organes essentiellement actifs, reçoivent un grand nombre de vaisseaux qui se distribuent dans leur épaisseur. Les *artères*, ordinairement multiples, sont en rapport avec le volume du corps charnu du muscle ; elles arrivent au muscle perpendiculairement à sa direction ou sous un angle obtus et

donnent naissance, en cheminant dans le tissu conjonctif qui sépare les faisceaux, à des ramifications arborescentes qui s'étendent à toute la longueur du muscle. Les ramifications les plus petites sont, en général, parallèles aux faisceaux musculaires et se terminent dans un *réseau capillaire* composé de mailles rectangulaires et formé de deux ordres de vaisseaux, les uns longitudinaux, placés dans les interstices que laissent les fibres musculaires, les autres transversaux, perpendiculaires à la direction de ces fibres. Il résulte de cette disposition, que chaque fibre musculaire est enveloppée d'un réseau capillaire spécial, qui distribue dans son épaisseur les matériaux nutritifs nécessaires à son fonctionnement. Ce réseau ne s'étend pas au delà du corps charnu du muscle, les tendons recevant fort peu de vaisseaux. Capillaires.

Les capillaires des muscles sont des plus ténus qu'on rencontre dans le corps humain; leur diamètre varie entre 0mm,005 et 0mm,007, et paraît quelquefois inférieur à celui des globules sanguins.

Les *veines* des muscles suivent la même distribution que les artères; il existe ordinairement deux veines collatérales pour chaque artère musculaire. Elles sont munies de nombreuses valvules, destinées à empêcher le sang de rétrograder pendant la contraction musculaire, qui exerce sur les veines une pression très-marquée. Ces valvules sont ordinairement disposées par paires. Veines.

On est parvenu à injecter quelques *vaisseaux lymphatiques* à la surface d'un certain nombre de muscles, sur le diaphragme, le cœur, les muscles de l'abdomen, les intercostaux, les muscles fessiers. Ces vaisseaux, en fort petit nombre, accompagnent les vaisseaux sanguins. Leur origine est encore incertaine; quelques anatomistes la placent dans les faisceaux musculaires eux-mêmes, tandis que d'autres sont plutôt disposés à admettre que ces lymphatiques naissent dans le tissu cellulaire qui sépare les grandes divisions des muscles. Lymphatiques.

Les *nerfs* des muscles émanent principalement du système cérébro-spinal et s'engagent dans les espaces remplis de tissu cellulaire qui séparent les gros faisceaux musculaires; il existe ordinairement pour chaque muscle des membres un seul tronc nerveux, qui pénètre, par la face profonde, dans la moitié supérieure de l'organe et se divise successivement en rameaux et en ramuscules de plus en plus ténus. Ces ramuscules s'anastomosent entre eux pour former des plexus à mailles allongées, en général, dans le sens des faisceaux. C'est de ces plexus que partent les anses nerveuses, composées d'une ou plusieurs fibres nerveuses primitives, que Prévost et Dumas considéraient comme la terminaison ultime des nerfs musculaires. Les observations les plus récentes ont démontré que ces anses sont elles-mêmes le point de départ de filets nerveux plus fins, composés d'un petit nombre de tubes nerveux, ou même d'un seul, qui, après s'être bifurqués une ou plusieurs fois, se terminent par des organes spéciaux appelés *plaques terminales*. (V. Névrologie, t. III, p. 323.) Nerfs.

C. — Caractères chimiques des muscles.

Les muscles, comme nous venons de le voir, sont des organes très-complexes, puisque, outre la substance des fibrilles musculaires, on y rencontre le sarcolemme, des vaisseaux plus ou moins remplis de sang, des nerfs et du tissu cellulaire. Les analyses chimiques auxquelles on les a soumis, ont dû porter sur l'ensemble de ces éléments et donner des résultats qu'on ne saurait évidemment regarder comme représentant exactement la composition de la substance

musculaire. D'autre part, en raison de la grande activité fonctionnelle de ces organes, les phénomènes chimiques dont ils sont le siége, doivent amener de grandes différences entre le muscle à l'état de repos et le muscle à l'état de contraction ; mais ces différences n'ont pas encore été appréciées d'une manière rigoureuse.

Eau.

Les muscles renferment une proportion très-considérable *d'eau* : suivant Bibra, ceux de l'homme en contiennent de 72,56 à 74,45 pour 100. Cette proportion, qui est la même pour tous les muscles du même animal, est plus considérable chez les animaux très-jeunes et dans les espèces inférieures.

Substances protéiques. Fibrine musculaire ou syntonine.

Les *substances protéiques* sont, après l'eau, celles dont on trouve la plus grande quantité dans les muscles ; la plus abondante est la *fibrine musculaire*, appelée aussi *syntonine* ou *musculine*. Longtemps regardée comme identique avec la fibrine du sang, elle s'en distingue par les particularités suivantes : elle est insoluble dans une solution de nitre et dans le carbonate de potasse, qui la durcit ; au contraire, elle se dissout complétement dans l'acide chlorhydrique extrêmement étendu (1 partie d'acide pour 1000 parties d'eau). Ce dernier réactif constitue un excellent moyen de se procurer la syntonine pure et de la séparer des autres matières protéiques, du sarcolemme et des noyaux, de la graisse, etc., contenus dans les muscles.

Liqueur des muscles.

Le liquide qu'on retire des muscles par voie d'expression ou de macération, contient une certaine quantité d'*albumine* dissoute, un peu de caséine, et une substance analogue à la gélatine, mais qui ne se prend point en gelée par le refroidissement (Liebig), quelques substances azotées cristallisables, la créatine, la créatinine, l'acide inosique, et l'hypoxanthine, qui n'est que de l'acide urique dont on aurait enlevé deux atomes d'oxygène.

Graisse.

De la substance musculaire desséchée on extrait, au moyen de l'éther, une notable quantité de *graisse* (7,15 pour 100 *Bibra*), provenant en partie du sang, du tissu conjonctif et des nerfs, en partie des fibres musculaires elles-mêmes. Dans cette quantité se trouve comprise un peu de *graisse phosphorée*, qui peut-être provient des nerfs contenus dans le muscle.

Principes inorganiques.

Abondance.

Les muscles sont remarquables par la forte proportion de *principes inorganiques* qu'ils contiennent. En incinérant de la chair musculaire de cheval desséchée, Bibra a obtenu 4 pour 100 de résidu fixe ; les muscles du lièvre, du chevreuil lui ont donné le même résultat. Ces principes inorganiques, qui forment les cendres de la chair musculaire, sont en grande partie solubles dans l'eau. Déjà M. Chevreul avait fait observer que les sels inorganiques constituent le quart des matières dissoutes dans le bouillon de bœuf, et les 81/100 des sels solubles contenus dans la chair musculaire.

Sels solubles.

Les *sels solubles* des muscles consistent surtout en phosphates alcalins : les combinaisons chlorurées s'y rencontrent en quantités fort variables, mais de beaucoup inférieures à celles qui existent dans les autres tissus et dans les diverses humeurs de l'économie. Une particularité qui avait déjà frappé Braconnot, c'est que ces composés sont presque exclusivement à base de *potasse*, et que la soude fait à peu près, si ce n'est complétement, défaut dans les muscles, contrairement à ce qui a lieu pour le sang, où prédominent les sels de soude. Outre la potasse, on trouve dans les muscles une certaine quantité de *magnésie* et une proportion bien plus faible de *chaux*.

Quant aux *matériaux inorganiques insolubles*, ils sont formés principalement de *phosphates terreux* et d'un peu d'*oxyde de fer*. Peut-être ce dernier composé pro-

vient-il de la petite quantité de sang dont les lavages répétés n'ont pu débarrasser les muscles.

L'analyse suivante, faite par Weber, donnera une idée de la composition des principes minéraux des muscles. Dans 100 parties de cendres, provenant de muscles du cheval dont les vaisseaux avaient été lavés par des injections d'eau, il a trouvé :

Potasse	39,40
Soude	4,86
Chlorure de sodium	1,47
Magnésie	3,88
Chaux	1,80
Peroxyde de fer	1,00
Acide phosphorique	45,74
Acide sulfurique	0,30

D. — Caractères physiologiques et usages des muscles.

Les muscles sont les *organes actifs du mouvement;* ils constituent la puissance appliquée aux leviers que représentent les diverses pièces du squelette.

Les muscles sont les puissances appliquées aux leviers.

Les mouvements sont une conséquence de la propriété qu'ont les muscles de se raccourcir, propriété connue sous le nom de *contractilité musculaire* ou *myotilité*. Le raccourcissement d'un muscle s'appelle *contraction*, son allongement s'appelle *relâchement*.

Contraction et relâchement des muscles.

a) *Phénomènes de la contraction musculaire.* Pendant la contraction, le muscle *durcit* et présente une augmentation en largeur et en épaisseur qui est proportionnelle au raccourcissement, mais *son volume reste le même.*

Que se passe-t-il dans la fibre musculaire pendant la contraction ? Jusqu'à ces derniers temps, on admettait, avec Prévost et Dumas, qu'elle se plisse en zigzag. Des observations directes, sur des muscles qu'on faisait contracter sous le microscope, ont montré que ce plissement est, au contraire, un état de relâchement dans lequel le muscle n'est pas tendu, et qu'au moment de la contraction ce plissement s'efface. On voit alors le faisceau de fibrilles se raccourcir, tout en conservant sa rectitude, et s'élargir en proportion; en même temps les *stries transversales se dessinent plus nettement et se rapprochent* les unes des autres. Ces modifications paraissent avoir leur siége dans les fibrilles mêmes ; le sarcolemme se prête simplement, par son élasticité, à ces changements de forme.

État de la fibre musculaire pendant la contraction.

Le *degré* du raccourcissement dont la fibre musculaire est susceptible, ne saurait être déterminé d'une manière rigoureuse ; ce que nous savons, c'est que le raccourcissement de la fibre musculaire, et par conséquent l'étendue des mouvements, sont proportionnels à la longueur de cette fibre.

Degré du raccourcissement.

On distingue dans la contraction musculaire la *force* et la *vitesse ;* la vitesse ou la vélocité de contraction est bien distincte de l'*étendue* du mouvement. Celle-ci se mesure par la longueur des fibres musculaires ; la vitesse ou la vélocité ne s'explique pas : variable suivant les sujets, suivant les circonstances, elle tient probablement à la rapidité plus ou moins grande de l'influx nerveux.

Force, vitesse, étendue des mouvements

b) *Force musculaire.* La force musculaire se compose d'un grand nombre d'éléments. Depuis Borelli, on distingue dans chaque muscle une *force intrinsèque* et une *force efficace.* La force intrinsèque est celle que les fibres musculaires déploieraient si elles étaient dans les conditions les plus favorables pour leur action ; la force efficace est mesurée par l'effet produit.

Force musculaire intrinsèque, force efficace.

Éléments nécessaires pour l'appréciation de la force musculaire.

L'appréciation de la force d'un muscle suppose la connaissance 1° du nombre de ses fibres; 2° de la qualité, de la constitution de la fibre; 3° de la disposition du levier sur lequel le muscle agit; 4° de l'angle d'incidence du muscle sur le levier; 5° de l'angle d'incidence des fibres musculaires par rapport à l'axe fictif du muscle.

1° Nombre des fibres.

1° Chaque fibre musculaire étant bien distincte des fibres voisines et pouvant être considérée comme une petite puissance, on conçoit que plus il entrera de fibres dans un muscle, plus la contraction de ce muscle sera énergique.

2° Qualité de la fibre. Intensité des stimulants.

2° La qualité, la constitution de la fibre, l'intensité du stimulant, n'influent pas moins sur la force de contraction d'un muscle que le nombre de ses fibres. Pour s'en convaincre, on n'a qu'à comparer l'énergie de mouvement d'un individu qu'anime la colère avec celle d'un individu paisible.

3° Espèce de levier.

3° La détermination de l'espèce de levier (1) que représente l'os sur lequel agit le muscle, est un point fondamental dans l'action musculaire. On démontre en mécanique que la puissance agit avec d'autant plus d'efficacité que son bras de levier l'emporte davantage sur celui de la résistance. Or, le levier le plus répandu dans l'économie est celui du troisième genre, c'est-à-dire celui dans lequel la puissance, s'insérant entre le point d'appui et la résistance, agit par le bras de levier le plus défavorable.

4° La brièveté du bras de levier de la puissance diminue la force, mais augmente la vitesse.

4° Au point de vue de l'énergie du mouvement, le levier de la puissance est aussi défavorable que possible, car les muscles s'insèrent, en général, à côté du point d'appui. Mais par une sorte de compensation, qui est tout à l'avantage de la mécanique animale, les mouvements gagnent en vitesse et en étendue ce qu'ils perdent en force ; or, la force pouvait s'obtenir par la multiplication des muscles et par celle des fibres charnues de chaque muscle. Toutefois les leviers et les dispositions de levier les plus favorables à la puissance se rencontrent dans les régions qui exigeaient un grand déploiement de force : tel est le pied, dans son articulation avec la jambe, qui offre un exemple de levier du second genre ; telle est la tête, dans son articulation avec la colonne vertébrale, qui offre un exemple de levier du premier genre.

5° De l'angle d'incidence de la puissance.

5° L'*incidence* la plus favorable à la puissance est l'incidence perpendiculaire. Or, dans l'économie, les muscles, étant couchés sur les os qu'ils doivent mouvoir, s'insèrent, pour la plupart, à ces leviers sous un angle extrêmement aigu. Leur incidence serait bien plus défavorable encore sans les renflements que présentent les extrémités articulaires des os, renflements qui éloignent les muscles du parallélisme. D'ailleurs, l'incidence se rapproche plus ou moins de la perpendiculaire ; elle devient même perpendiculaire et se trouve combinée avec un levier

(1) Rappelons ici les notions les plus générales du *levier*. On entend par ce mot, en mécanique, une verge inflexible qui peut tourner autour d'un point fixe appelé *point d'appui* : le moteur est nommé la *puissance*, l'obstacle à surmonter la *résistance*. La portion de levier comprise entre le point d'appui et la puissance constitue le *bras de levier de la puissance* : celle qui est comprise entre le point d'appui et la résistance, forme le *bras de levier de la résistance*.

On a distingué les leviers en trois genres, eu égard à la situation respective des trois éléments : 1° le *levier du premier genre* ou *intermobile* est celui où le point d'appui se trouve entre le point d'application de la puissance et celui de la résistance; 2° le *levier du second genre* ou *interrésistant* est celui où la résistance est appliquée entre le point d'appui et le point d'application de la puissance ; 3° dans le *levier du troisième genre* ou *interpuissant*, enfin, la puissance se trouve appliquée entre la résistance et le point d'appui.

extrêmement avantageux, lorsque les besoins de l'économie réclament cette double disposition ; exemple : le pied, dans son articulation avec la jambe.

Une remarque importante à faire dans la détermination de l'action d'un muscle, c'est que son incidence varie dans les différents temps de son action : tellement qu'un muscle qui est presque parallèle au levier lorsqu'il commence à se contracter, lui devient perpendiculaire dans un moment déterminé. J'appellerai *moment d'un muscle* ce temps de son action où son incidence, plus ou moins rapprochée de la perpendiculaire, lui donne tout le degré d'énergie dont il est susceptible : ainsi le moment de l'action du biceps fémoral a lieu lorsque la jambe fait un angle droit avec la cuisse. Il est un certain nombre de muscles dont le moment coïncide avec le commencement de leur action : tels sont les jumeaux et le soléaire. Il est quelques muscles dont l'incidence est la même dans tous les temps de leur action, et qui, par conséquent, n'ont pas de moment : tel est le muscle deltoïde.

L'incidence d'un muscle varie dans les différents temps de son action.

Moment d'un muscle

6° Quant à l'angle d'incidence des fibres musculaires par rapport à l'axe fictif d'un muscle ou au tendon de terminaison, il est une cause de déperdition de force d'autant plus grande que cet angle est lui-même plus considérable. Pour un certain nombre de muscles, les fibres aponévrotiques font suite aux fibres charnues ; pour d'autres, l'angle d'incidence de la fibre musculaire est tellement aigu qu'on peut le négliger.

6° Incidence des fibres musculaires par rapport à l'axe fictif d'un muscle

c) *Appréciation de l'action ou des usages des muscles.* Puisque les muscles, en se contractant, se raccourcissent, il s'ensuit que, pour déterminer *à priori* l'action d'un muscle, il suffit d'en connaître les attaches et la direction. On pourra l'apprécier expérimentalement en plaçant le membre dans une position telle que le muscle soit dans le relâchement le plus complet.

Règles pour l'appréciation de l'action des muscles.

Or, comme un muscle remplit d'ordinaire plusieurs usages à la fois, il convient de placer le membre dans plusieurs positions, afin de noter quelles sont celles qui déterminent le relâchement. Prenons pour exemple le grand fessier : veut-on obtenir le relâchement complet de ce muscle, il faut : 1° étendre le fémur sur le bassin ; 2° le porter dans l'abduction ; 3° lui imprimer un mouvement de rotation de dedans en dehors. Donc le grand fessier est à la fois extenseur de la cuisse sur le bassin, abducteur et rotateur en dehors.

On peut faire cette appréciation expérimentalement :

1° Par le relâchement du muscle ;

Pour contre-épreuve, il faut placer le membre dans une position telle que le muscle soit dans l'état de tension le plus complet. Les attitudes successives dans lesquelles le muscle sera tendu, seront l'opposé de celles que prend le membre pendant la contraction de ce muscle ; ainsi, le grand fessier relâché éprouvera : 1° un commencement de tension par la rotation de dehors en dedans ; 2° un second degré de tension dans l'adduction ; 3° un troisième et dernier degré dans la flexion de la cuisse sur le bassin.

2° Par sa tension.

D'autres moyens ont été mis en usage pour déterminer exactement l'effet produit par la contraction des muscles : c'est ainsi qu'en pratiquant des sections musculaires sur des cadavres atteints de rigidité cadavérique, on a rendu possibles certains mouvements qui ne pouvaient se produire antérieurement et qu'on a pu déduire jusqu'à un certain point l'action des muscles coupés. L'observation des paralysies et des contractures musculaires a fourni des notions précieuses sur les effets de certains muscles. Enfin nous devons à la méthode d'électrisation localisée de M. Duchenne d'avoir rectifié nos connaissances sur l'action d'un grand nombre de muscles.

3° Sections musculaires

4° Électrisation localisée.

Règle pour les muscles réfléchis.

Lorsqu'un muscle se réfléchit, il faut, pour déterminer son action, faire abs-

traction de toute la portion de muscle qui est en deçà de la réflexion, et supposer la puissance transportée au point même de la réflexion.

Pour les muscles curvilignes.

Lorsqu'un muscle est curviligne, le premier temps de son action a pour effet de ramener le muscle à la direction rectiligne.

Pour les sphincters.

L'action des muscles disposés en sphincter est de resserrer les ouvertures autour desquelles ils sont placés.

Point fixe.

Les insertions d'un muscle, avons-nous dit, ne sont ni également fixes, ni également mobiles, et cette fixité ou mobilité relative dépend souvent de la contraction ou du relâchement des muscles qui s'attachent au même os que celui dont on étudie l'action. Aussi le point fixe peut-il devenir *point mobile* dans certaines circonstances : d'où la nécessité de supposer, dans la détermination de l'action du muscle, que le point fixe deviendra point mobile, et réciproquement.

Point mobile.

Le point fixe le plus habituel est l'attache la plus voisine du tronc. Or, comme, à peu d'exceptions près, le point fixe n'est jamais parfaitement fixe, et comme, d'une autre part, l'effet de la contraction d'un muscle, partagé entre le point mobile et le point fixe, serait singulièrement affaibli, il importe que ce dernier soit maintenu, par la contraction d'autres muscles, dans un état de fixité aussi complet que possible. Cette succession de contractions, qui peut avoir lieu dans un rayon très-étendu et dont nous avons déjà parlé, doit être connue du médecin et du physiologiste.

Contractions nécessaires pour le point fixe.

Lorsqu'un muscle passe sur plusieurs articulations, il peut mouvoir successivement toutes ces articulations, en commençant par celle qui avoisine le point d'insertion mobile.

Muscles congénères.

Muscles antagonistes.

Les muscles qui concourent au même mouvement, sont appelés *congénères*; ceux qui font exécuter des mouvements opposés, sont appelés *antagonistes* : ainsi, tous les muscles fléchisseurs sont congénères, les muscles fléchisseurs sont antagonistes des extenseurs.

Muscles congénères sous certains rapports et antagonistes sous d'autres.

Deux muscles peuvent être congénères sous certains rapports et antagonistes sous d'autres. Lorsque ces deux muscles agissent ensemble, les effets opposés se détruisent, et l'effet commun reste : ainsi, lorsque le muscle cubital antérieur, qui est adducteur et fléchisseur, se contracte en même temps que le cubital postérieur, qui est adducteur et extenseur, la main n'est portée ni dans la flexion ni dans l'extension, mais bien dans l'adduction. Nous retrouverons, pour ainsi dire à chaque instant, cette combinaison, qui paraît destinée à donner aux mouvements une bien plus grande précision que s'ils avaient été produits par deux muscles congénères de tout point.

Mouvements combinés.

Il y a encore des mouvements combinés qui sont comme la résultante de deux mouvements différents : ainsi, quand les fléchisseurs et les adducteurs du fémur se contractent simultanément, le fémur suit la direction intermédiaire. C'est de cette combinaison que résultent les mouvements en fronde ou de circumduction, lesquels sont le produit de quatre ordres de muscles, situés aux extrémités du diamètre antéro-postérieur et du diamètre transverse de l'articulation. Ces quatre ordres de muscles sont désignés sous les noms de *fléchisseurs*, *extenseurs*, *adducteurs* et *abducteurs*.

Immobilité active.

Enfin, les muscles peuvent se contracter sans faire exécuter de mouvements : c'est lorsque les muscles antagonistes se contractent avec une égale énergie. Il résulte de cette contraction simultanée une *immobilité active*, un *mouvement tonique*, comme le disaient les anciens, qui mérite de fixer toute l'attention.

§ 3. — MANIÈRE D'ÉTUDIER LES MUSCLES.

A. — Ordre suivant lequel les muscles peuvent être décrits.

Avant de passer à la description des muscles en particulier, il nous faut examiner une question importante, celle de savoir dans quel ordre seront étudiées les diverses régions du système musculaire. Le nombre considérable des muscles, la difficulté de les isoler les uns des autres, voilà sans doute les raisons principales pour lesquelles l'étude des muscles a été négligée par les anciens. Hippocrate, Aristote et d'autres les confondaient entre eux et avec le tissu cellulaire, sous le nom commun de chairs. Les mouvements leur paraissaient produits par les tendons et les nerfs, qu'ils ne distinguaient pas des ligaments. Les seuls muscles qu'Hippocrate ait nommés dans ses écrits, sont les psoas (de ψόαι, *lombes*). L'école d'Alexandrie, que nous ne connaissons que par les ouvrages de Galien, s'occupa des muscles comme de toutes les autres parties du corps. Galien, pour décrire les muscles, les groupa en un certain nombre de régions, qui n'ont d'autre défaut que de n'être pas assez nettement circonscrites, et dans chacune desquelles il étudia les muscles en suivant l'ordre de superposition. Ses descriptions ne désignent pas exactement les points d'attache. A l'ordre de Galien, qui est entièrement topographique, Vesale substitua l'ordre physiologique, et les muscles, groupés jusques alors d'après la région qu'ils occupent et l'ordre de leur superposition, furent classés d'après leurs usages, vrais ou supposés.

L'étude des muscles a été négligée par les anciens.

Ordre de Galien ou ordre topographique.

Ordre de Vesale ou ordre physiologique.

L'ordre physiologique de Vesale prévalut ; c'est celui qu'adopta Winslow, qui rectifia beaucoup d'erreurs échappées à ses devanciers et apprécia beaucoup mieux qu'ils ne l'avaient fait les insertions et les usages des muscles. Il eut égard, non-seulement aux mouvements absolus des parties, mais encore aux mouvements relatifs, et désigna les diverses régions musculaires par les dénominations suivantes : *muscles qui meuvent l'épaule sur le tronc*, *muscles qui meuvent l'os du bras sur l'omoplate*, etc.

Winslow suivit l'ordre de Vesale.

Albinus fit revivre la méthode de Galien ; il divisa le corps, relativement aux muscles, en 48 régions pour l'homme, 46 pour la femme, dont 45 sont communes aux deux sexes. Sur ces 45 régions, 34 sont doubles, ce qui les réduit pour l'étude à 28 ; et comme, des 3 régions propres à l'homme, il n'y en a qu'une impaire, il s'ensuit que l'étude des muscles comprend 30 régions chez l'homme et 29 chez la femme. Cet ordre fut exactement suivi par Sabatier ; Vicq-d'Azyr le perfectionna en établissant des subdivisions dans plusieurs des groupes qui avaient été formés par Albinus, et porta le nombre des régions à 40. C'est cet ordre ainsi modifié qui a servi de base à tous les anatomistes modernes.

Albinus fit revivre l'ordre de Galien.

L'ordre topographique est évidemment préférable à beaucoup d'égards, en ce qu'il est essentiellement anatomique et qu'il offre l'avantage de faire bien apprécier les rapports des muscles entre eux et des diverses régions entre elles ; il a en outre, au point de vue de l'économie des sujets et de la facilité des préparations, un avantage incontestable sur l'ordre physiologique, avec lequel il peut, du reste, se concilier pour un assez bon nombre de régions. C'est donc l'ordre topographique que nous adopterons, en lui faisant toutefois subir quelques modifications, qui permettront d'étudier toute la myologie sur le même sujet.

Avantages de l'ordre topographique.

Avantages du groupement des muscles d'après leurs usages.

D'un autre côté, les usages des muscles étant, sous le rapport physiologique,

le point de vue le plus intéressant sous lequel on puisse envisager ces organes, je me propose de présenter à la fin de la Myologie un tableau général dans lequel les muscles seront groupés dans l'ordre de leurs usages.

B. — **Préparation des muscles.**

La préparation des muscles consiste dans leur isolement.

I. *Préparation extemporanée.* Le but qu'on doit se proposer dans la préparation d'un muscle, c'est de l'isoler exactement des parties qui l'entourent, en laissant subsister tous ceux de ses rapports dont la conservation est compatible avec son isolement.

Comme il est parfois impossible de concilier ces deux choses, la conservation des rapports et l'isolement du muscle, il devient alors nécessaire d'avoir deux préparations pour la démonstration ou pour l'étude d'un seul muscle.

Règles à suivre dans la préparation des muscles.

Isoler un muscle, c'est le dépouiller du tissu cellulaire qui l'environne de toutes parts et qui lui constitue une gaîne, souvent très-adhérente. Or, pour enlever complétement le tissu cellulaire, il faut :

1° Faire à la peau une incision parallèle à l'axe du muscle et se prolongeant un peu au delà de ses insertions, pénétrer par cette incision jusqu'au corps même du muscle, en y comprenant la gaîne;

2° Écarter les bords de l'incision, les tendre successivement avec les doigts ou une pince à disséquer, pour porter le bistouri dans l'angle qui se forme entre le muscle et les téguments ;

3° Dès que la face superficielle est mise à découvert, séparer avec précaution la face profonde, en conservant, autant que possible, les rapports importants ;

4° Disséquer ensuite les insertions, en les circonscrivant avec la plus grande exactitude.

Conditions relatives au choix du sujet.

On doit attacher, pour l'étude du système musculaire, une grande importance au choix des sujets. Les muscles des sujets robustes et pourvus d'un médiocre embonpoint sont ceux qui se prêtent le mieux à l'étude de l'appareil musculaire.

Conservation des muscles dans l'acide nitrique étendu d'eau.

II. *Conservation des muscles dans les liquides.* L'alcool, l'huile essentielle de térébenthine, un mélange à parties égales de ces deux liquides, les solutions de deutochlorure de mercure, de persulfate de fer, d'arsenic, peuvent être employés pour la conservation des muscles, dont ils altèrent toutefois plusieurs propriétés, telles que la couleur, la consistance, etc.

Un excellent moyen de conservation, au moins temporaire, des muscles consiste à les plonger dans l'acide nitrique étendu d'eau dans la proportion d'un quart d'acide sur trois quarts d'eau. On commence par enlever la peau et le tissu cellulaire, on plonge ensuite les membres, enveloppés de leur aponévrose, dans le liquide. Les muscles se crispent, deviennent rigides, consistants, prennent la forme et le volume qu'ils affectent pendant leur contraction. Ce mode de préparation fournit le meilleur moyen de bien apprécier la forme des muscles, leurs rapports et les espaces celluleux qui les séparent ; ainsi conservés, les muscles peuvent servir aux dissections pendant plusieurs mois. Mais un avantage incomparable de ce mode de conservation, c'est qu'il rend les fibres musculaires beaucoup plus distinctes du tissu cellulaire et des parties environnantes : c'est que la rigidité que l'acide étendu imprime à ces fibres musculaires, permet de les reconnaître dans les parties où elles sont si peu apparentes que leur présence a été révoquée en doute, et de débrouiller leur intrication.

Ce moyen de conservation et de dissection est d'une indispensable nécessité pour l'étude des muscles de la face, et je crois qu'il est appelé à rendre presque autant de services à la myologie qu'il en a rendu à la névrologie. C'est sur des préparations ainsi conservées qu'ont été dessinées mes planches sur le système musculaire de la face et les belles planches de MM. Bonamy et Beau sur la myologie. Avantages de ce mode de conservation et de dissection.

On se sert aujourd'hui dans les pavillons de l'École pratique, pour conserver les préparations anatomiques, de la glycérine phéniquée, indiquée par M. Laskosky ($\frac{1}{10}$ d'acide phénique). Ce liquide a l'avantage de conserver aux muscles leur souplesse et leur couleur.

III. *Préparations sèches.* Extrêmement défectueuses, les préparations sèches des muscles pourraient être bannies de nos cabinets d'anatomie ; aussi ne les conseille-t-on généralement que concurremment avec la préparation des vaisseaux, pour montrer les rapports de ces derniers. D'ailleurs, pour ce mode de préparation, il suffit de soumettre les muscles amincis à la dessiccation. Le printemps est la saison la plus favorable. Si l'on fait ce genre de préparation en hiver, on aura soin de placer les pièces dans un lieu chaud, d'espacer les plans musculaires amincis, de les humecter de temps en temps avec l'alcool concentré, qui a la propriété d'absorber l'eau dont ils sont pénétrés. Pour éviter l'action des insectes, il faut plonger les pièces préparées dans une solution d'arsenic, de deutochlorure de mercure ou de persulfate de fer. Les préparations sèches des muscles me paraissent utiles seulement pour la conservation des insertions tendineuses. (Voir pour les détails les traités spéciaux de préparation de Marjolin et Lauth.) Défectuosités des préparations sèches.

§ 4. — DES APONÉVROSES.

Les muscles, couchés le long des os, parallèlement aux leviers qu'ils doivent mouvoir, réfléchis autour des articulations, tendent à se déplacer dans leur contraction. Ils se déplaceraient, en effet, incessamment, s'ils n'étaient maintenus dans leur situation par des espèces de toiles résistantes, souples, mais inextensibles, qui les brident, leur forment des gaînes contentives et favorisent leur contraction, en même temps qu'elles leur fournissent de grandes surfaces à insertion. Ces membranes, on les appelle *aponévroses*, dénomination dont l'étymologie atteste une grande erreur anatomique (1). Aujourd'hui on les désigne assez généralement sous le nom de *fascia* (de *fascia*, bande , appliquant ainsi par extension à toutes les aponévroses le nom consacré à l'une des aponévroses principales du corps humain, savoir, à l'aponévrose résistante, en forme de bande large, qui termine le muscle du fascia lata, qui fait elle-même partie de l'aponévrose fémorale. Disposition générale des aponévroses ou fascia.

Les aponévroses constituent un appendice important du système de la locomotion. Longtemps négligées, ou plutôt étudiées indépendamment les unes des autres et seulement dans quelques-unes de leurs parties principales, elles ont été, pour la première fois, envisagées d'une manière générale par Bichat, qui les a réunies dans sa division du système fibreux à forme membraneuse. Plus tard, les aponévroses ou *fascia* sont devenues l'objet de recherches extrêmement multipliées, et il est arrivé ce qui arrive presque toujours lorsque les idées sont arrê- Les aponévroses sont un appendice des muscles.

(1) Aponévrose, du grec ἀπὸ νεῦρον. Les anciens regardaient comme nerveuses toutes les parties blanches.

tées sur quelque point particulier, c'est que les plus petites lamelles aponévrotiques ont été décrites avec une minutieuse exactitude. Bien plus, sous le scalpel de quelques anatomistes, le tissu cellulaire lui-même a été converti en aponévroses, auxquelles on a voulu faire jouer un grand rôle en pathologie. De telles exagérations ne pouvaient tarder à amener une réaction; aujourd'hui l'importance des aponévroses, sans être méconnue, est appréciée dans de justes limites.

Parmi les aponévroses, les unes sont une partie intégrante des muscles dont elles constituent les moyens d'insertion, et doivent, par conséquent, être considérées comme des tendons étalés en membrane; les autres représentent une partie accessoire des muscles et leur servent de moyen de contention ; quelques-unes remplissent ces deux usages à la fois. On ne saurait donc, sans inconvénients, étudier les aponévroses isolément, comme je l'avais fait dans la première édition de cet ouvrage, sous le titre d'*aponévrologie* (1), car on isolerait violemment des parties qui ont entre elles des connexions extrêmement intimes. Il ne serait guère plus irrationnel de séparer l'étude et la description des tendons de celles des muscles, que de séparer l'étude et la description des muscles de celles des aponévroses.

Inconvénients de l'étude des aponévroses indépendamment des muscles

Le périoste établit la continuité entre toutes les parties du système aponévrotique.

Au système aponévrotique, on rapportait autrefois le *périoste*, qu'on considérait comme une aponévrose des os, les enveloppant de toutes parts. Mais nous savons déjà que le périoste a une structure et des propriétés que nous ne retrouverons point dans les véritables aponévroses. Du périoste, dans lequel on voyait le point central du système aponévrotique, partent tantôt des tendons qui vont s'épanouir dans l'épaisseur ou à la surface des muscles, pour prendre le nom d'*aponévroses d'insertion*, et tantôt un système de pyramides ou cônes fibreux, ou de cornets, comme les appelle Gerdy, naissant par un tendon d'origine commune et de la cavité desquels proviennent les fibres charnues; d'autres fois, enfin, les arêtes ou crêtes dont sont hérissés les os, donnent naissance à des lames aponévrotiques, qui entourent comme dans une gaîne tous les muscles d'un membre, leur servent de moyens de contention, en même temps que de moyens d'insertion, et envoient de leur face interne des prolongements qui isolent les diverses couches de muscles et même les muscles d'une même couche.

Les muscles sont situés entre deux lames aponévrotiques

Ainsi, les muscles sont situés entre deux lames fibreuses, l'une profonde, qui est le périoste, l'autre superficielle, qui est l'aponévrose d'enveloppe; des cloisons multiples et variées vont de l'une à l'autre, et divisent les membres en une multitude de compartiments, destinés à isoler, à contenir, à protéger les différents muscles, et à favoriser leur glissement et leur action.

Les gaînes fibreuses des tendons peuvent être rapportées aux aponévroses.

Aux aponévroses, on peut rapporter encore les *gaînes fibreuses des tendons*, véritables gaînes contentives, qui se présentent sous la forme, tantôt de demi-anneaux, tantôt de demi-canaux plus ou moins prolongés, qui maintiennent les tendons appliqués contre les os et les empêchent de se déplacer.

Deux classes d'aponévroses.

Bichat a divisé les aponévroses en deux classes : les unes servent d'insertion aux muscles et ne sont, à proprement parler, que des tendons : ce sont les *aponévroses d'insertion;* les autres servent à ces mêmes muscles de moyen de contention : ce sont les *aponévroses d'enveloppe* ou *de contention*. Beaucoup d'aponévroses remplissent les deux usages à la fois; mais, en général, l'un de ces usages prédomine dans chacune d'elles.

(1) M. Godman, de Philadelphie, a publié, en 1814, un travail *ex professo* sur les fascia; M. Paillard, un traité sur les aponévroses du corps humain, en 1827.

Les *aponévroses d'insertion* se subdivisent en celles qui font suite à des tendons, dont elles sont l'épanouissement, et en celles qui ne naissent point par des tendons. Les aponévroses des jumeaux, du soléaire sont dans la première catégorie ; celles des muscles larges de l'abdomen sont dans la seconde. Dans ce dernier cas, l'aponévrose sert à la fois et à l'insertion et à la contention. Quelquefois l'aponévrose occupe la partie moyenne du muscle : ex., aponévrose diaphragmatique, aponévrose occipito-frontale. L'utilité des aponévroses d'insertion est évidemment en rapport avec la multiplicité des fibres musculaires, qui n'auraient pu toutes se fixer sur l'étroite superficie du squelette. Or, les aponévroses multiplient d'une manière indéfinie les moyens d'insertion. 1° Aponévroses d'insertion.

Les *aponévroses de contention* tantôt enveloppent la totalité des membres : elles sont dites *générales;* tantôt n'engaînent qu'un seul muscle ou plusieurs muscles : elles sont alors *partielles.* Ces aponévroses se rencontrent non-seulement aux membres, où elles jouent un rôle si essentiel, mais encore au tronc. Règle générale : partout où se trouve un muscle susceptible de déplacement dans sa contraction, il existe une aponévrose, ou mieux une gaîne aponévrotique, et l'épaisseur de cette gaîne est proportionnelle à la longueur du muscle, à sa force, et surtout à sa tendance au déplacement. 2° Aponévroses de contention.

On considère à chaque aponévrose une *surface externe*, une *surface interne*, un *bord* ou une *circonférence supérieure*, qu'on appelle quelquefois son *origine*, un *bord* ou une *circonférence inférieure*, qu'on appelle quelquefois sa *terminaison.*

Par leur *surface externe*, les aponévroses d'enveloppe générale répondent à la peau, dont elles sont séparées par le tissu cellulaire sous-cutané, renfermant les veines, les vaisseaux lymphatiques et les nerfs superficiels. Il suit de là que la peau est mobile sur ces aponévroses; quelquefois, cependant, elle leur adhère intimement au moyen de prolongements fibreux nés de la face profonde du derme: exemple, les aponévroses palmaires et plantaires. Que serait-il arrivé, relativement au toucher et à la station, si la peau de ces régions eût présenté la mobilité de la peau de la cuisse ? La même adhérence s'observe encore au cuir chevelu. Surface externe des aponévroses d'enveloppe générale.

La mobilité de la peau sur les aponévroses a lieu par le mécanisme suivant : de la face profonde du derme partent des prolongements fibreux très-multipliés, interceptant des aréoles qui sont le réservoir du tissu adipeux ; ces prolongements réunis s'épanouissent en une membrane, qui glisse sur l'aponévrose, les vaisseaux et les nerfs superficiels, et qui porte le nom de *fascia superficialis.* On ne la rencontre d'une manière distincte que dans les parties où des vaisseaux et nerfs superficiels rampent entre la peau et les aponévroses : telle est la partie inférieure de l'abdomen, tels sont les membres. Quant au fascia superficiel des autres parties du corps, fascia généralement admis par les anatomistes modernes, il est tout à fait artificiel. Disposition anatomique qui favorise la mobilité de la peau. Fascia superficialis.

La *surface profonde* des aponévroses d'enveloppe générale présente des prolongements fibreux qui s'interposent entre les couches de muscles, et même entre les muscles composant ces couches. En outre, tantôt elle donne insertion aux muscles superficiels, soit par elle-même, soit par ses prolongements ; tantôt, et cette disposition s'observe dans la plus grande partie de son étendue, elle glisse sur les muscles et leurs tendons, au moyen d'un tissu cellulaire filamenteux fort lâche. Enfin, au milieu de toutes ces gaînes musculaires, il existe une gaîne propre pour les vaisseaux principaux du membre. Surface profonde des aponévroses d'enveloppe générale. Des gaînes aponévrotiques des muscles.

Ces gaînes aponévrotiques ne sont pas tellement moulées sur les muscles

qu'elles ne permettent l'accumulation d'une certaine quantité de graisse dans leur cavité ; cependant, leur capacité a été si exactement mesurée sur le volume des muscles que ces muscles contractés éprouvent, de la part de leurs gaînes, une pression qui favorise leur action, en même temps qu'elle prévient tout déplacement.

Circonférences des aponévroses

Les aponévroses, par *leurs circonférences*, abusivement nommées origine et terminaison de ces aponévroses, 1° se continuent avec les aponévroses des régions voisines ; 2° se fixent aux éminences d'insertion que présentent les extrémités articulaires des os ; 3° se continuent avec les tendons, dont elles paraissent être en partie l'épanouissement.

Anneaux, arcades et canaux aponévrotiques.

Les aponévroses sont souvent traversées par des vaisseaux et par des nerfs ; dans ces cas, des arcades, des anneaux ou des canaux fibreux sont destinés à conduire et à protéger ces vaisseaux et ces nerfs : telles sont les gaînes de l'artère et de la veine fémorales, de l'artère et de la veine brachiales, l'arcade fémorale, l'arcade et le canal des adducteurs, l'arcade du trou ovalaire, l'arcade diaphragmatique de l'aorte ; canaux et arcades qui s'opposent à ce que les artères, veines et nerfs qui les traversent, reçoivent quelque dommage de la contraction des muscles. Gardons-nous néanmoins de croire que ces vaisseaux soient exempts de toute compression ; car l'expérience a prouvé que les artères sont surtout exposées aux anévrysmes au voisinage de ces arcades. Exemple : les artères poplitée, fémorale, aorte. Nous avons vu en effet, à l'occasion du système musculaire, que les fibres musculaires ne s'insèrent pas à ces arcades de manière à les dilater dans tous les sens et à les élargir pendant leur contraction, mais bien de manière à les allonger dans un sens en les rétrécissant dans un autre.

Compression notable des vaisseaux à leur passage à travers les arcades aponévrotiques.

Toutes les aponévroses ont leur muscle tenseur.

D'ailleurs, toutes les aponévroses soit d'insertion, soit de contention, ont leur muscle tenseur. Pour les aponévroses d'insertion, il n'est pas besoin de preuve ; le muscle ou les muscles auxquels elles fournissent un point fixe ou un point mobile, les tendent nécessairement. Cette proposition n'est pas moins vraie pour les aponévroses de contention ; quelques-unes ont même un muscle tenseur propre : ainsi, l'aponévrose occipito-frontale a pour tenseurs les muscles occipital et frontal ; l'aponévrose fascia lata et l'aponévrose palmaire sont tendues par le muscle du fascia lata et par le petit palmaire, etc.

Loi des aponévroses sur la ligne médiane.

Continuité des fibres transversales.

Décussation des fibres obliques.

Double décussation latérale et antéro-postérieure.

Les insertions des aponévroses du tronc sur la ligne médiane méritent ici une mention toute particulière. Toutes les fois qu'il n'existe point d'insertions osseuses sur la ligne médiane, il y a *continuité* des fibres aponévrotiques du côté droit avec celles du côté gauche. La direction des fibres établit des différences très-prononcées dans leur disposition ultérieure : si cette direction est horizontale, il y a continuité pure et simple, sans ligne de démarcation aucune, entre les fibres aponévrotiques droites et les fibres aponévrotiques gauches ; si cette direction est oblique, il y a *entre-croisement*, *décussation*, suivant l'expression consacrée, de telle manière que les fibres obliques supérieures d'un côté se continuent avec les fibres obliques inférieures du côté opposé, et réciproquement. Exemples : aponévroses abdominales. Quand il existe plusieurs plans aponévrotiques superposés, il y a, indépendamment de cet *entre-croisement latéral*, un entre-croisement *antéro-postérieur*. C'est ainsi que je prouverai que les fibres aponévrotiques du muscle oblique externe de l'abdomen du côté droit vont former les fibres aponévrotiques du muscle oblique interne du côté gauche.

Loi qui préside au développement du système aponévrotique.

Les aponévroses, soit d'insertion, soit de contention, membranes inextensibles, résistantes, insensibles, ont une épaisseur et, par conséquent, une force rigou-

reusement proportionnée à la force et à la résistance des muscles qu'elles engainent ou auxquels elles servent de moyen d'insertion. Aussi l'aponévrose fémorale est-elle singulièrement plus forte que l'aponévrose brachiale ; aussi l'épaisseur des aponévroses va-t-elle en augmentant depuis la partie supérieure jusqu'à la partie inférieure des membres ; aussi le puissant muscle vaste externe est-il pourvu d'une aponévrose contentive plus forte que les muscles de la région postérieure et que ceux de la région interne de la cuisse. On peut donc considérer comme une loi sans exception, que le système aponévrotique suit constamment, dans son développement, les mêmes phases que le système musculaire. Ainsi, c'est sur des individus vigoureux qu'il faut étudier les aponévroses, aussi bien que les muscles ; l'aspect nacré se perd chez les individus épuisés par des maladies chroniques. C'est chez les carnassiers que le système aponévrotique, de même que le système musculaire, se voit dans toute sa plénitude : chez le lion, le tigre, l'aspect nacré est extrêmement prononcé, et le tissu cellulaire est souvent remplacé par du tissu fibreux. Chez ces animaux, les enveloppes celluleuses, les cloisons celluleuses des muscles de l'homme sont remplacées par des enveloppes et des cloisons fibreuses.

C'est chez les carnassiers que le système aponévrotique se voit à son maximum de développement.

Les aponévroses d'insertion, qui remplissent les mêmes usages que les tendons, partagent la *structure* de ces organes, et se composent principalement de fibres tendineuses parallèles, qui font suite aux fibres musculaires. Les aponévroses de contention, au contraire, devant se prêter aux changements de forme qui accompagnent la contraction musculaire, renferment une quantité notable de *fibres élastiques* ; leurs fibres, en général, croisent perpendiculairement celles du muscle : aussi sont-elles transversales aux membres.

Structure des aponévroses.

Les aponévroses minces sont composées d'un seul plan de fibres parallèles, laissant entre elles des intervalles ou des éraillements plus ou moins considérables ; les aponévroses fortes sont composées de plusieurs plans superposés, dont les fibres s'entre-croisent tantôt à angle droit et tantôt à angle aigu. Il est rare que, dans les aponévroses à fibres entre-croisées, on ne trouve pas la raison anatomique de la différence de direction des fibres aponévrotiques dans celle des fibres ou plans musculaires qui viennent s'insérer à ces aponévroses.

Les aponévroses ne reçoivent que très-peu de vaisseaux, et l'on peut même dire qu'au-dessous d'une certaine épaisseur, elles en sont complétement dépourvues. Quant aux *nerfs*, elles paraissent en manquer totalement. M. Sappey, néanmoins, leur attribue une richesse nerveuse assez considérable.

Usages des aponévroses. Parties intégrantes du tissu fibreux, les aponévroses partagent les propriétés physiques, chimiques, anatomiques, physiologiques et pathologiques de ce tissu.

Usages.

1° A raison de leur grande force de cohésion, elles peuvent résister aux tractions considérables ou aux distensions qu'exercent sur elles les fibres musculaires. Leur division ou leur destruction est accompagnée du déplacement des parties qu'elles étaient destinées à brider. Elles établissent, entre les différentes couches d'organes, des limites extrêmement précises, qu'il est de la plus haute importance de connaître exactement, si l'on veut se rendre un compte fidèle d'une foule de phénomènes morbides et se diriger dans la pratique des opérations chirurgicales.

Elles résistent aux tractions et aux distensions.

2° Elles sont peu extensibles, d'où la résistance qu'elles opposent au développement des parties subjacentes, d'où l'étranglement des inflammations sous-aponévrotiques. Lorsqu'elles sont soumises à une cause de distension lente et

Elles sont peu extensibles.

graduelle, elles finissent par céder; mais alors elles s'éraillent, s'affaiblissent, et remplissent incomplétement leurs fonctions.

Elles sont dépourvues d'élasticité.

3° Elles sont peu élastiques; aussi, lorsque leur distension a dépassé une certaine mesure, elles ne reviennent jamais sur elles-mêmes. Voyez les parois abdominales distendues par la grossesse ou par une ascite.

Elles jouissent d'une vitalité très-bornée.

4° Le peu de vitalité dont elles sont douées, explique pourquoi elles participent si peu aux inflammations et aux maladies des parties voisines, pour lesquelles elles constituent une barrière que ces maladies parviennent difficilement à franchir. Insensibles à tous les stimulants ordinaires, les aponévroses deviennent douloureuses lorsque, par une distension brusque, elles sont portées au delà de leur extensibilité. L'aponévrose plantaire, ainsi tiraillée, manifeste une sensibilité extrême.

5° La densité de leur tissu empêche les liquides épanchés autour d'elles de les imbiber ou de les traverser; aussi le pus des abcès par congestion, des abcès froids peut-il rester fort longtemps en contact avec les aponévroses, sans leur faire subir la moindre altération et sans les traverser. C'est ce qui explique pourquoi ce pus suit une voie à peu près constante et qu'on peut déterminer à l'avance, lorsqu'il passe d'une région dans une autre.

CHAPITRE II

DES MUSCLES EN PARTICULIER

On peut diviser les muscles, suivant la partie du corps à laquelle ils appartiennent, en muscles du tronc et du cou, muscles de la tête, muscles des membres supérieurs et muscles des membres inférieurs.

SECTION I. — MUSCLES DU TRONC ET DU COU.

Les muscles du tronc et du cou se divisent en plusieurs groupes qui sont :
1° Les muscles de la région postérieure du tronc et du cou;
2° Les muscles de l'abdomen;
3° Les muscles du thorax;
4° Les muscles de la région cervicale antérieure superficielle;
5° Les muscles de la région sous-hyoïdienne;
6° Les muscles de la région sus-hyoïdienne;
7° Les muscles de la région cervicale profonde antérieure ou prévertébrale.
Et 8° les muscles de la région cervicale profonde latérale.

§ 1. — MUSCLES DE LA RÉGION POSTÉRIEURE DU TRONC ET DU COU.

Énumération des muscles postérieurs du tronc.

Forme générale.

Les muscles situés à la région postérieure du tronc et du cou forment plusieurs couches successives, qui sont, en procédant de la peau vers les os : le trapèze; le grand dorsal, le grand rond et le rhomboïde; l'angulaire et les petits dentelés postérieurs, divisés en supérieur et inférieur; le splénius; le grand complexus; le petit complexus; le transversaire du cou; les muscles spinaux

postérieurs, divisés en sacro-lombaire, long dorsal et transversaire épineux; les interépineux du cou, le grand et le petit droit, le grand et le petit oblique postérieur de la tête.

1 — Trapèze.

Préparation. 1° Tendre ce muscle, en plaçant un billot sous la poitrine; 2° faire à la peau une incision qui s'étende de la protubérance occipitale à la douzième vertèbre dorsale; 3° faire une autre incision, horizontale, qui, de la septième vertèbre cervicale, s'étende à l'extrémité externe de la clavicule; 4° disséquer les deux lambeaux, en comprenant dans la dissection une membrane celluleuse qui adhère intimement au muscle; 5° disséquer avec beaucoup d'attention les insertions occipitales, qui se font par une aponévrose très-mince et très-adhérente à la peau.

Le *trapèze*, le plus superficiel des muscles de la région postérieure du tronc, recouvre la nuque et le dos; il est large, triangulaire plutôt que trapézoïde, assez épais à sa partie moyenne, à angle supérieur tronqué, à angle inférieur très-aigu et très-allongé.

a. Insertions. Il s'insère, *d'une part* (*insertions fixes*), aux apophyses épineuses les dix premières et quelquefois des douze vertèbres dorsales, ainsi qu'aux ligaments interépineux correspondants; aux apophyses épineuses de la sixième et de la septième vertèbre cervicale, au raphé médian cervical postérieur, à la protubérance occipitale externe et au tiers interne de la ligne courbe occipitale supérieure; *d'autre part* (*insertions mobiles*), à toute la longueur de l'épine de l'omoplate, au bord postérieur et supérieur de l'acromion et au tiers externe du bord postérieur de la clavicule (*dorso-sus-acromien*, Chauss.). Insertions fixes; Mobiles.

1° Les insertions fixes de ce muscle aux apophyses épineuses des trois à cinq dernières vertèbres dorsales et aux ligaments interépineux correspondants se font par des fibres aponévrotiques, dont la longueur va en diminuant de bas en haut, et qui constituent ainsi une petite aponévrose triangulaire. Les fibres aponévrotiques semblent disparaître, tant elles sont peu prononcées, au niveau de la septième, de la sixième, de la cinquième et de la quatrième vertèbre dorsale. Mode d'insertion aux apophyses épineuses

2° L'insertion aux trois premières vertèbres dorsales, à la septième et à la sixième vertèbre cervicale se fait, au contraire, par une aponévrose large et forte, demi-elliptique, qui, adossée à celle du côté opposé, constitue une ellipse aponévrotique très-forte et très-remarquable. Ellipse aponévrotique d'insertion des trapèzes

3° Au-dessus de la sixième vertèbre cervicale, le muscle s'insère à un entrecroisement aponévrotique (ligament cervical postérieur des auteurs), que j'appellerai *raphé médian cervical postérieur*. Insertion au raphé médian cervical postérieur;

4° A la protubérance occipitale externe, il s'insère par des fibres aponévrotiques confondues avec celles du muscle de l'autre côté. A la protubérance occipitale externe;

5° A la ligne courbe demi-circulaire supérieure de l'occipital, par une lame fibreuse, mince, dépourvue du brillant aponévrotique, très-adhérente à la peau, confondue avec une lame aponévrotique émanée du muscle sterno-mastoïdien. C'est cette lame fibreuse qui constitue l'angle supérieur tronqué du muscle (1). A la ligne courbe supérieure.

(1) Cette aponévrose occipitale du trapèze mérite une description détaillée. La lame aponévrotique du sterno-mastoïdien qui la recouvre, est mince, dépourvue du brillant aponévrotique, et se présente sous l'aspect de fibres curvilignes, à concavité inférieure,

Fig. 388.

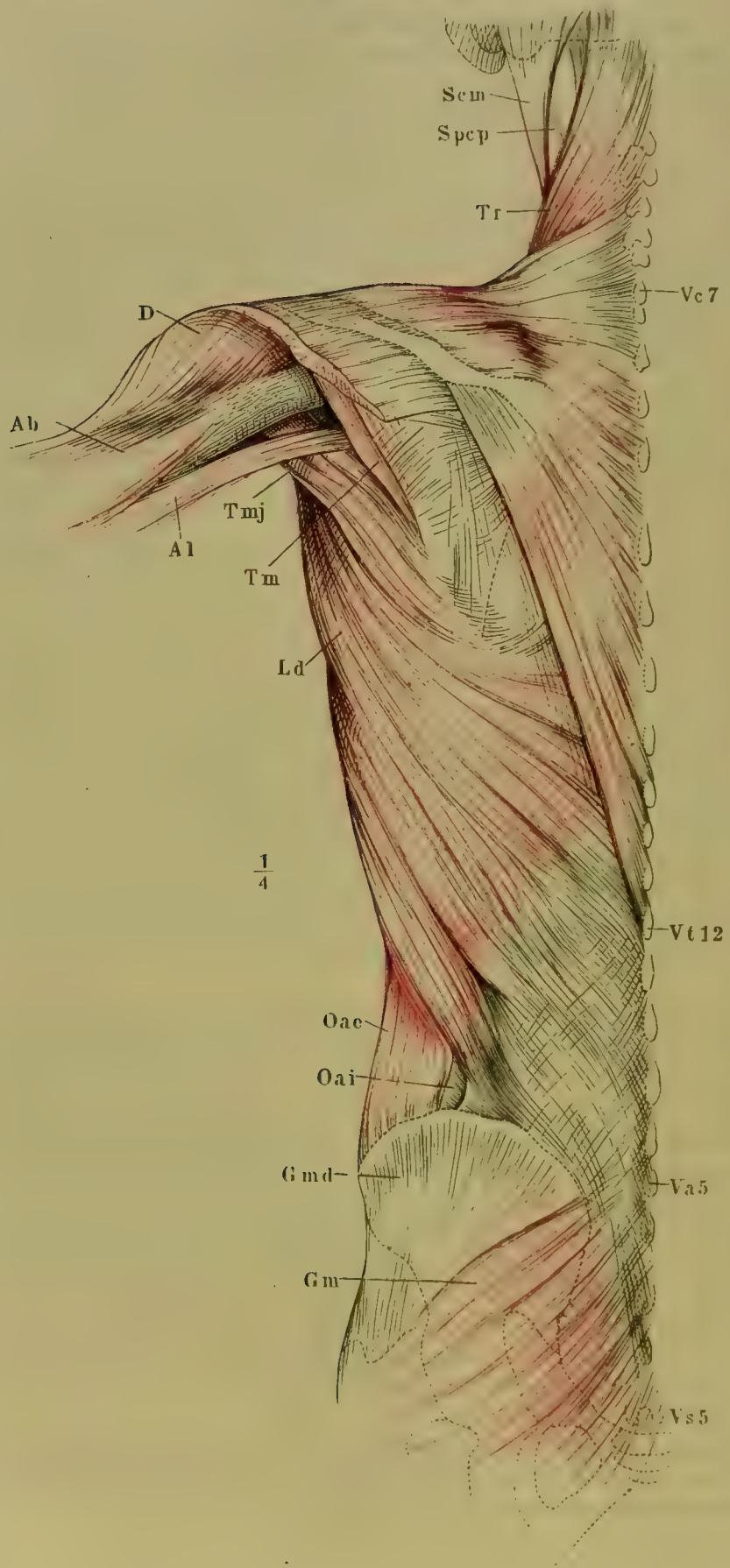

Muscles superficiels de la face postérieure du tronc et du cou (*).

(*) On a enlevé la partie postérieure du muscle deltoïde D — *Vc7*, septième vertèbre cervicale. — *Vt12*, douzième dorsale. — *Va5*, cinquième lombaire. — *Vs5*, cinquième sacrée. — *Scm*, sterno-cléido-mastoïdien. — *Spcp*, splénius de la tête. — *Tr*, trapèze. — *Ab*, *Al*, vaste interne et vaste externe. — *Tmj*, grand rond. — *Tm*, petit rond. — *Ld*, grand dorsal. — *Oac*, oblique externe. — *Oai*, oblique interne. — *Gmd*, moyen fessier. — *Gm*, grand fessier.

Nées de cette longue série d'insertions, les fibres charnues se portent toutes *de dedans en dehors*, les inférieures *de bas en haut*, les supérieures *de haut en bas* et *d'arrière en avant*, les moyennes *horizontalement*, et vont se terminer : 1° les inférieures ou ascendantes, en se ramassant en faisceau, à une aponévrose triangulaire, qui glisse, avec ou sans bourse séreuse interposée, sur la petite facette placée à l'extrémité interne de l'épine scapulaire, pour aller s'insérer au tubercule qui lui fait suite (1); 2° les fibres moyennes ou horizontales au bord postérieur de l'épine scapulaire, par des fibres aponévrotiques très-marquées, surtout vers l'acromion ; je ferai remarquer que cette insertion a lieu, non-seulement à la lèvre supérieure de l'épine scapulaire, mais à la presque totalité de l'épaisseur de ce bord, dans une espèce de gouttière à insertion qu'il présente ; 3° les fibres supérieures ou descendantes se contournent sur elles-mêmes, pour aller s'insérer à la portion convexe, c'est-à-dire au tiers externe du bord postérieur de la clavicule ; un grand nombre de ces fibres s'attachent à la face postérieure de cet os.

Triple direction des fibres charnues.

Insertion des fibres ascendantes et moyennes à l'épine scapulaire et à l'acromion.

Des fibres descendantes ou claviculaires.

b. Rapports. Le trapèze est recouvert par la peau, dont il est séparé par une lame aponévrotique, excepté supérieurement, où il lui adhère d'une manière intime ; il recouvre : 1° au cou, les muscles complexus, splénius et angulaire ; 2° au dos, le rhomboïde, le petit dentelé supérieur, le sus-épineux, les muscles spinaux postérieurs et le grand dorsal.

Rapports.

Les rapports les plus importants de ce muscle sont ceux que présente son bord supérieur externe ou occipito-claviculaire ; ce bord limite en arrière le triangle sus-claviculaire, lequel est borné en avant par le sterno-mastoïdien, et en bas par la clavicule. Or, il est à remarquer, au point de vue des indications que peut fournir ce bord du trapèze relativement à l'espace sus-claviculaire, qu'il s'avance quelquefois jusqu'à la partie moyenne de la clavicule ; on l'a même vu s'entre-croiser avec le bord postérieur du sterno-mastoïdien (2).

Importance des rapports de son bord supérieur externe.

c. Action. Pour bien comprendre l'action du trapèze, il importe de diviser ce muscle en trois portions, qui répondent à la triple direction de ses fibres :

qui semblent se détacher du bord postérieur du muscle sterno-mastoïdien et auxquelles s'unissent des fibres aponévrotiques horizontales, émanées du muscle auriculaire postérieur. Il résulte de ces trois ordres de fibres aponévrotiques, savoir, celles du trapèze, celles du sterno-mastoïdien et celles de l'auriculaire postérieur, une espèce de trame fibreuse, très-dense, intimement unie au tissu adipeux du derme, au milieu de laquelle il est assez difficile de suivre le rameau auriculaire du nerf facial, qui est contenu dans son épaisseur.

Il n'est pas rare de voir les fibres aponévrotiques du sterno-mastoïdien remplacées, en partie, par des faisceaux charnus qui recouvrent le splénius et ne deviennent aponévrotiques qu'au voisinage de la protubérance occipitale externe et de la ligne courbe occipitale supérieure.

Il n'est pas rare non plus de voir le muscle auriculaire postérieur se prolonger comme une bande charnue horizontale jusqu'au voisinage de la protubérance occipitale externe.

(1) Cette aponévrose triangulaire présente toujours une sorte de plissement ; elle s'enfonce sous les fibres aponévrotiques transversales de la partie moyenne du muscle et s'insère, non-seulement au tubercule, mais à une bonne partie de la longueur de l'épine. Elle se continue avec l'aponévrose sous-épineuse.

(2) J'ai considéré comme accessoire ou supplémentaire du trapèze un faisceau musculaire que j'ai rencontré récemment : il était étendu de l'apophyse transverse de l'atlas à l'extrémité externe de la clavicule, où il confondait ses insertions avec le trapèze. L'insertion à l'atlas avait lieu en avant du splénius et de l'angulaire.

Action de la partie supérieure ou descendante.

1° La portion supérieure ou descendante est représentée par une ligne ou un axe étendu de l'occipital à l'extrémité externe de la clavicule ; raccourcissez cette ligne, il y aura élévation de la clavicule et, par conséquent, du moignon de l'épaule ; si le point fixe est à l'épaule, cette portion du trapèze déterminera l'inclinaison latérale et l'extension de la tête, et de plus elle lui imprimera un mouvement de rotation par lequel la face sera dirigée du côté opposé.

Action de la portion moyenne ou horizontale.

2° La portion moyenne ou horizontale du trapèze est représentée par une ligne étendue de l'apophyse épineuse de la première vertèbre dorsale au bord supérieur de l'acromion ; raccourcissez cette ligne, et l'épaule sera portée en arrière ; mais, à raison de l'obliquité que présente l'épine de l'omoplate, cette contraction imprimera à l'omoplate un mouvement de bascule, par lequel le moignon de l'épaule sera porté en haut. Lorsque la portion moyenne du trapèze est très-fortement contractée sous l'influence de l'électricité, j'ai observé qu'après avoir rapproché l'omoplate de la colonne vertébrale, elle imprimait au tronc un mouvement très-prononcé d'avant en arrière.

Action de la portion inférieure ou ascendante.

3° La portion inférieure ou ascendante du trapèze est représentée par une ligne étendue de la neuvième vertèbre dorsale à l'extrémité interne de l'épine scapulaire ; raccourcissez cette ligne, et le bord spinal de l'omoplate sera porté en dedans et en bas, d'où résultera l'élévation du moignon de l'épaule par un mouvement de bascule ou de rotation tout à fait analogue au mouvement de sonnette dont le mécanisme a été indiqué au sujet des articulations scapulo-claviculaires.

4° Quand les trois parties du muscle trapèze se contractent simultanément, l'omoplate est portée en dedans, et le moignon de l'épaule élevé.

5° Lorsque le point d'insertion fixe est à l'épaule, la contraction du trapèze a pour résultat le soulèvement du tronc.

2. — Grand dorsal et grand rond.

Préparation. 1° Tendre le grand dorsal de la même manière que le trapèze, et, de plus, écarter le bras du tronc ; 2. faire sur la ligne médiane une incision étendue de la dixième vertèbre dorsale au sacrum : 3° pratiquer une incision transversale étendue de cette même dixième dorsale au bord postérieur de l'aisselle ; 4° comprendre dans cette incision une membrane fibro-celluleuse très-adhérente aux fibres charnues ; 5° disséquer l'insertion humérale avec beaucoup d'attention, et préparer en même temps le muscle grand rond, qui a les rapports les plus intimes avec cette insertion humérale et que, par cette raison, on doit étudier en même temps que le grand dorsal.

I. — GRAND DORSAL.

Le *grand dorsal* occupe la région lombaire, une partie de la région dorsale et le bord postérieur du creux de l'aisselle ; c'est le plus large de tous les muscles du corps humain (*latissimus dorsi*, Albin. *Ld*). Il a la forme d'un triangle dont l'angle inférieur serait tronqué, l'angle supérieur et externe, très allongé.

Insertions fixes;

a. Insertions. Ce muscle s'insère, *d'une part* (*insertions fixes*), 1° aux apophyses épineuses des six ou sept dernières vertèbres dorsales et des vertèbres lombaires et sacrées, 2° au tiers postérieur de la crête iliaque, 3° aux trois ou quatre dernières côtes (*Ld'*, *Ld''*, *Ld'''*, *fig.* 391).

Mobiles.

D'autre part (*insertions mobiles*), il s'insère, non point au bord postérieur de la

Fig. 389

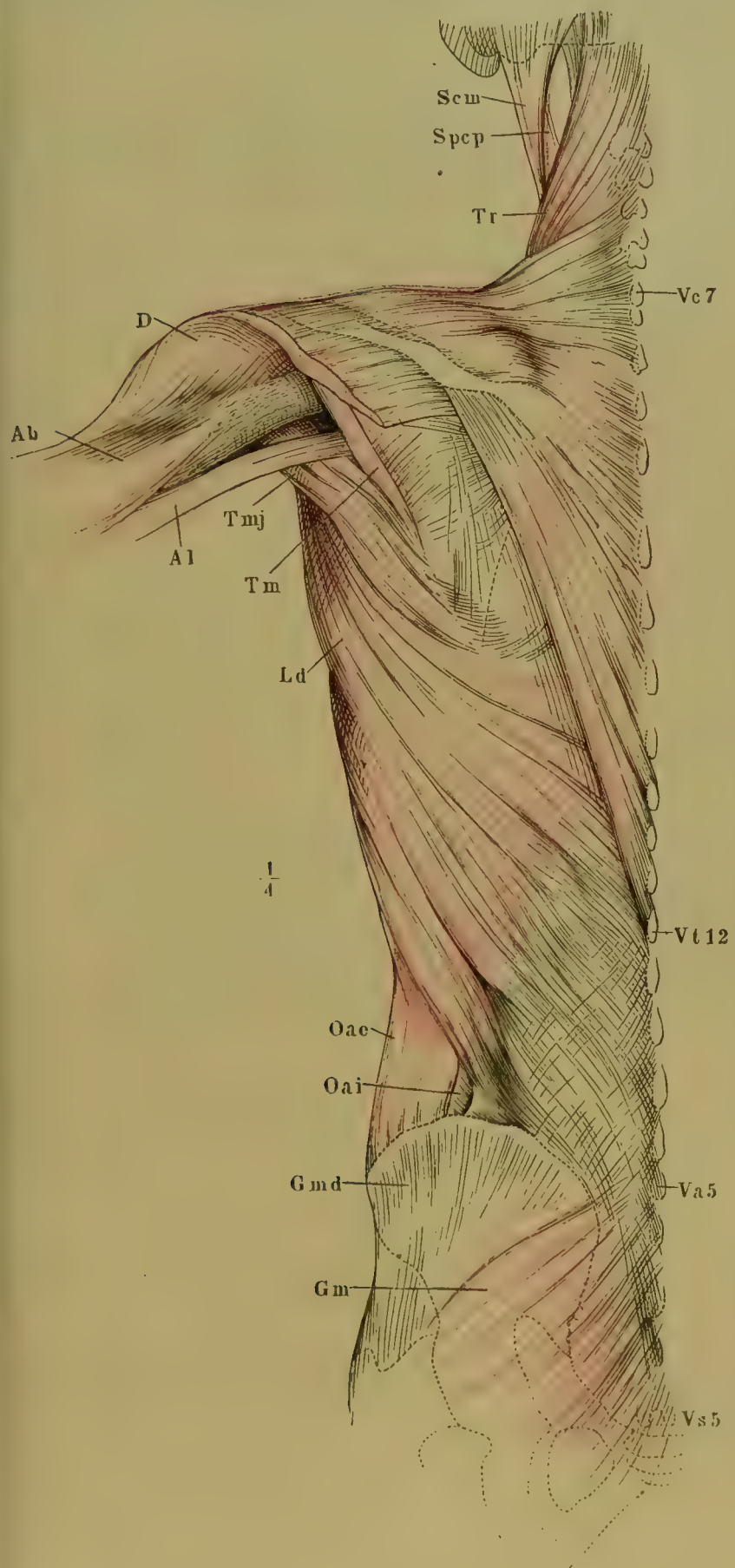

Muscles superficiels de la face postérieure du tronc et du cou (*).

(*) On a enlevé la partie postérieure du muscle deltoïde D. — *Vc7*, septième vertèbre cervicale. — Vt^{12}, douzième dorsale. — Va^5, cinquième lombaire. — Vs^5, cinquième sacrée. — *Scm*, sterno-cléido-mastoïdien. — *Spcp*, splénius de la tête. — *Tr*, trapèze. — *Ab*, *Al*, vaste interne et vaste externe. — *Tmj*, grand rond. — *Tm*, petit rond. — — *Ld*, grand dorsal. — *Oae*, oblique externe. — *Oai*, oblique interne. — *Gmd*, moyen fessier. — *Gm*, grand fessier.

coulisse bicipitale de l'humérus, comme on le dit généralement, mais dans le fond même de cette coulisse (*lumbo-huméral*, Chauss.).

Très-large aponévrose d'insertion lombaire et iliaque.

Les insertions à la crête iliaque et à l'épine se font par une aponévrose triangulaire, étroite et mince en haut, très-large et très-forte en bas, où elle se confond avec l'aponévrose du petit dentelé inférieur, celle du petit oblique et le feuillet postérieur de l'aponévrose du transverse. Cette aponévrose, qui concourt à former la gaîne contentive des muscles sacro-lombaire, long dorsal et transversaire épineux, constitue le feuillet superficiel de l'aponévrose abdominale postérieure, que je décrirai plus tard. Les insertions costales se font à la face externe des côtes, par des languettes charnues ou digitations qui s'entre-croisent avec celles du grand oblique (1). De la triple insertion spinale, iliaque et costale, les fibres charnues se *dirigent* de dedans en dehors, les supérieures horizontalement, les moyennes obliquement, les externes verticalement. Toutes convergent et forment un faisceau considérable, qui se dirige vers l'angle inférieur de l'omoplate, duquel se détache souvent une languette musculaire qui vient se joindre aux fibres supérieures. A partir de cet angle, qu'elles recouvrent, les fibres charnues se contournent de telle sorte que les fibres inférieures ou verticales deviennent d'abord antérieures, puis supérieures ; tandis que les fibres supérieures ou horizontales deviennent postérieures, puis inférieures. Ne pourrait-on pas dire que cette torsion des fibres a pour objet de s'opposer à leur déplacement respectif?

Triple direction des fibres charnues.

Leur convergence.

Leur torsion.

Tendon huméral.

Toutes ces fibres viennent se terminer à un tendon aplati, ou plutôt à une bandelette quadrilatère, qui les reçoit dans un dédoublement de ses fibres; cette bandelette aponévrotique, que les fibres charnues abandonnent immédiatement, vient se fixer, après un trajet de 4 centimètres environ, non au bord postérieur de la coulisse bicipitale de l'humérus, mais au fond de cette coulisse, entre le tendon du grand pectoral, qui est en avant, et le tendon du grand rond, qui est en arrière, à une plus grande hauteur que celle à laquelle s'insèrent ces deux derniers muscles. Une bandelette fibreuse verticale, étendue du petit trochanter de l'humérus au tendon du grand dorsal, le long de son insertion humérale, semble destinée à le brider. Enfin, du tendon du grand dorsal part une expansion fibreuse qui se continue avec l'aponévrose brachiale.

Son insertion au fond de la coulisse bicipitale.

Rapports superficiels;

b. Rapports. Ce muscle est recouvert par la peau, dont il est séparé par une gaîne fibro-celluleuse très-adhérente ; il est aussi recouvert par l'angle inférieur du trapèze.

Profonds.

Il recouvre les muscles spinaux postérieurs, le petit dentelé inférieur, les intercostaux externes, le grand dentelé, l'angle inférieur de l'omoplate, le rhomboïde, et enfin le grand rond, par lequel il est lui-même recouvert à son tour.

Son bord externe présente des rapports avec le bord postérieur du grand oblique, dont il est assez souvent séparé inférieurement par un petit intervalle triangulaire.

Quelquefois, du bord externe du grand dorsal, naît un faisceau musculaire qui va se continuer avec le bord inférieur du grand pectoral.

(1) Il est rare de voir le grand dorsal s'insérer à la dernière côte; il est assez fréquent de ne rencontrer pour le grand dorsal que deux insertions costales, l'une pour la dixième, l'autre pour la onzième côte.

II. — GRAND ROND.

Le *grand rond* (teres major, T*mj*), muscle épais et fort, qui, sous le rapport de ses usages, aussi bien que sous le rapport de sa disposition anatomique, doit être considéré comme l'accessoire du grand dorsal, est *situé* à la partie postérieure de l'épaule. Le grand rond est un muscle accessoire du grand dorsal.

a. Insertions. Il s'insère, *d'une part* (*insertions fixes*), 1° au tiers inférieur du bord axillaire de l'omoplate, entre le petit rond et le sous-scapulaire ; 2° à la fosse sous-épineuse, sur une surface quadrilatère, légèrement rugueuse, qui occupe la partie inférieure et externe de cette fosse, au-dessous du petit rond, en dehors du muscle sous-épineux ; *d'autre part* (*insertions mobiles*), à la lèvre postérieure de la coulisse bicipitale de l'humérus (*scapulo-huméral*, Chauss.). Insertions fixes ; Mobiles.

Les insertions scapulaires se font au bord axillaire par des fibres aponévrotiques, à la fosse sous-épineuse et à la cloison aponévrotique qui sépare le grand rond du muscle sous-épineux, directement par des fibres charnues. Nées de ces diverses insertions, les fibres charnues forment un faisceau très-épais, aplati d'avant en arrière, et nullement cylindroïde, large de deux à trois travers de doigt, qui se *dirige* obliquement en dehors et en haut, et se contourne sur lui-même, de telle manière que la face postérieure devient antérieure et réciproquement, pour venir se fixer au bord postérieur de la coulisse bicipitale de l'humérus. L'insertion humérale se fait par une bandelette aponévrotique composée de deux lamelles, dont l'antérieure est la plus considérable, lamelles unies par leurs bords inférieurs, écartées dans le reste de leur étendue, et qui manquent à la partie supérieure du muscle. Mode d'insertion. Direction du muscle.

b. Rapports. Les rapports du grand rond avec le grand dorsal sont les suivants : le grand dorsal recouvre d'abord le grand rond au niveau de l'angle de l'omoplate ; puis il contourne le bord inférieur de ce muscle et vient se placer au-devant de lui. Le tendon du grand dorsal est donc appliqué au-devant de celui du grand rond. Ces deux tendons se fixant, celui du grand dorsal au fond de la coulisse bicipitale, ou plutôt au fond et en même temps à la lèvre antérieure de cette coulisse, derrière le grand pectoral, celui du grand rond à la lèvre postérieure, ces deux tendons, dis-je, sont séparés par un intervalle dans lequel existe toujours une synoviale. Je ferai remarquer que c'est le grand rond qui constitue essentiellement le bord postérieur du creux de l'aisselle au voisinage du bras, car le tendon du grand dorsal, bien qu'appliqué au-devant du grand rond, ne descend jamais au niveau du bord inférieur de ce muscle, tandis qu'il dépasse en haut son bord supérieur. Rapports avec le grand dorsal.

Les autres rapports du grand rond sont les suivants : recouvert par la peau, dont il est séparé, en dedans, par le grand dorsal, en dehors, par la longue portion du triceps, il recouvre le sous-scapulaire, le coraco-brachial, la courte portion du biceps, le plexus brachial, les vaisseaux axillaires et le tissu cellulaire du creux de l'aisselle ; il côtoie, par son bord supérieur, le muscle petit rond, dont il est ensuite séparé par la longue portion du triceps. Autres rapports du grand rond.

c. Action des muscles grand dorsal et grand rond. Le grand dorsal porte le bras dans l'adduction et dans la rotation en dedans ; en même temps il le dirige en arrière (*ani scalptor*). Lorsque les fibres supérieures ou horizontales se contractent seules, le bras est porté en dedans et en arrière ; quand ce sont les inférieures, il est porté en bas. Le grand dorsal et le grand rond sont adducteurs et rotateurs en dedans.

Le grand rond remplit exactement les mêmes usages que le grand dorsal, dont il est le congénère et l'accessoire et avec lequel il combine toujours son action. Il porte, en effet, l'humérus en dedans, en arrière et en bas.

Quand l'humérus devient le point fixe, le grand dorsal soulève le tronc avec

Fig. 390.

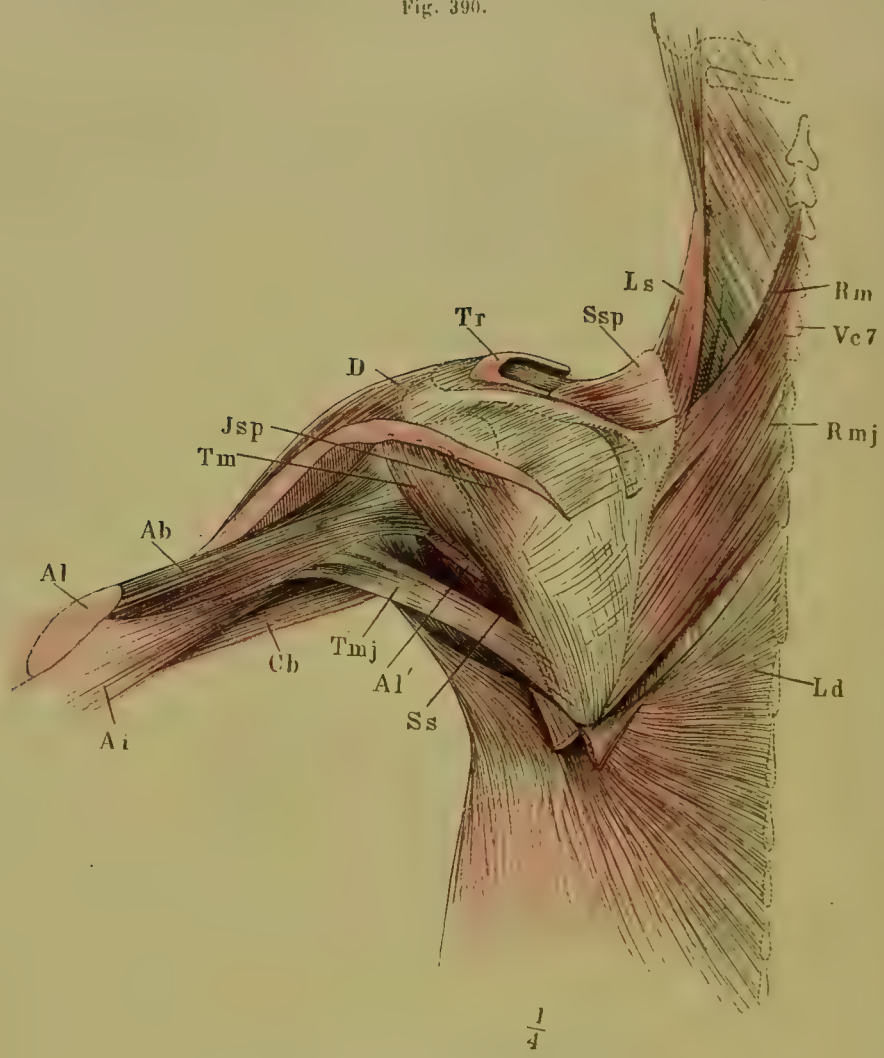

Muscles de la face postérieure du tronc, deuxième couche (*).

d'autant plus d'efficacité qu'il s'insère à la fois aux côtes, à l'épine et au bassin.

A raison de ses insertions costales, le muscle grand dorsal est un muscle inspirateur. Il est même à remarquer que la direction de ses fibres, qui est presque perpendiculaire à celle des côtes, lui permet d'agir avec beaucoup de puissance.

(*) Le trapèze (*Tr*) a été enlevé, ainsi qu'une portion du deltoïde (D). — Le grand dorsal (*Ld*) a été incisé verticalement dans la portion qui recouvre l'angle inférieur de l'omoplate, et les bords de la section ont été renversés en bas. — Le bras est étendu presque horizontalement et fortement dans la rotation en dedans. — Du vaste interne (*Al*), on a enlevé la portion qui recouvre en arrière le grand rond (*Tmj*). — *Vc7*, septième vertèbre cervicale. — *Rm*, *Rmj*, rhomboïdes. — *Ls*, angulaire de l'omoplate. — *Ssp*, sus-épineux. — *Jsp*, sous-épineux. — *Tm*, petit rond. — *Ab*, vaste externe. — *Al'*, tendon du vaste externe, coupé au-dessus de son origine. — *Ai*, vaste interne. — *Cb*, coraco-brachial. — *Ss*, sous-scapulaire.

3. — Rhomboïde.

Préparation. 1° Diviser le trapèze par une incision étendue de la troisième vertèbre dorsale à l'angle inférieur de l'omoplate ; 2° disséquer les deux lambeaux, en ayant soin d'enlever une lame fibro-celluleuse qui adhère intimement au trapèze.

Le *rhomboïde*, situé à la région dorsale, à la partie postérieure du tronc, présente assez exactement la forme d'un rhombe ou losange ; il est large, mince, plus épais inférieurement que supérieurement, presque toujours divisé en deux portions (R*m*, R*mj*, *fig.* 390). Situation. Figure.

a. Insertions. Ce muscle s'insère, *d'une part* (*insertions fixes*), à la partie inférieure du ligament cervical, aux apophyses épineuses de la septième vertèbre cervicale et des quatre ou cinq premières vertèbres dorsales, ainsi qu'aux ligaments interépineux correspondants ; *d'autre part* (*insertions mobiles*), au bord interne ou spinal de l'omoplate, dans toute la portion située au-dessous de l'épine scapulaire (*dorso-scapulaire*, Chauss.). Insertions fixes ; Mobiles.

Les insertions *spinales* ou internes se font par des fibres aponévrotiques, d'autant plus longues qu'on les examine plus près du bord inférieur du muscle. De là, les fibres charnues se portent, parallèlement entre elles, *de haut en bas* et *de dedans en dehors*, à un tendon très-grêle qui longe le bord postérieur de l'omoplate, auquel il n'adhère qu'à ses deux extrémités ; le plus grand nombre des fibres va s'insérer à l'angle inférieur de l'omoplate, immédiatement au-dessus et en arrière du grand dentelé, par un tendon très-fort, qui constitue l'attache principale du rhomboïde, qui s'épanouit dans l'épaisseur du muscle et dont le tendon grêle n'est qu'une dépendance. Mode d'insertion. Direction

La portion supérieure de ce muscle, celle qui vient du ligament cervical et de la septième vertèbre cervicale, va se fixer isolément au niveau de l'épine scapulaire. Elle est ordinairement distincte du reste du muscle ; ce qui motive les dénominations de *petit rhomboïde*, *rhomboïde supérieur*, données à ce faisceau charnu par Vesale, Albinus et Sœmmering, par opposition à celle de *grand rhomboïde*, donnée à la portion inférieure. Petit rhomboïde.

b. Rapports. Ce muscle est recouvert par le trapèze, le grand dorsal et la peau. Il recouvre le petit dentelé supérieur, une partie des muscles spinaux postérieurs, des côtes et des muscles intercostaux. Rapports.

c. Action. Le rhomboïde a pour effet d'élever l'omoplate et de la porter en dedans. Agissant spécialement sur l'angle inférieur de l'omoplate, il fait éprouver à cet os un mouvement de rotation par lequel l'angle antérieur et, par conséquent, le moignon de l'épaule sont abaissés. Ce muscle est congénère du trapèze, en ce sens que, comme lui, il tend à porter l'épaule en dedans ; il est, en outre, congénère des fibres supérieures du trapèze, parce qu'il est élévateur de l'épaule ; d'une autre part, il est antagoniste du trapèze, en ce qu'il est abaisseur du moignon de l'épaule, tandis que le trapèze est un élévateur. Action.

4. — Angulaire de l'omoplate.

Préparation. 1° Couper avec précaution les insertions du trapèze à l'épine de l'omoplate ; 2° diviser la partie supérieure du sterno-mastoïdien, pour arriver aux apophyses transverses des trois ou quatre premières vertèbres cervicales.

Situation. Figure.

L'*angulaire* (*levator scapulæ*, Ls, *fig.* 390 et 392), *situé* à la partie postérieure et latérale du cou, présente la *forme* d'un gros faisceau musculaire allongé, divisé supérieurement en trois, quatre et quelquefois cinq faisceaux secondaires, aplati de dehors en dedans dans sa moitié supérieure, et d'arrière en avant dans sa moitié inférieure, qui est indivise.

Insertions fixes; Mobiles.

a. Insertions. Il s'insère, *d'une part* (*insertions fixes*), aux tubercules postérieurs des apophyses transverses des trois, quatre et quelquefois cinq premières vertèbres cervicales, en dehors du splénius, en arrière du scalène postérieur; *d'autre part* (*insertions mobiles*), à l'angle supérieur et interne de l'omoplate (d'où lui est venu son nom et à toute la portion du bord interne de cet os qui est située au-dessus de l'épine scapulaire (*trachélo-scapulaire*, Chauss.). Il n'est pas rare de voir le muscle angulaire s'insérer exclusivement, non à l'angle de l'omoplate, mais seulement à cette partie du bord interne qui est au-dessus de l'épine scapulaire, entre le muscle sus-épineux et le muscle grand dentelé.

Mode d'insertion.

Les insertions cervicales de ce muscle se font par trois, quatre ou cinq tendons, auxquels succèdent autant de faisceaux charnus, d'abord distincts, puis réunis en un seul corps musculaire, qui se porte en bas, en arrière, et en dehors, et s'élargit pour se fixer à l'omoplate par de courtes fibres aponévrotiques. Le faisceau principal de l'angulaire naît de l'atlas; les trois ou quatre faisceaux qui suivent, vont successivement en décroissant. Il est difficile d'isoler complétement, à leur insertion, les tendons cervicaux de ce muscle de ceux du splénius et du scalène postérieur (1).

Rapports.

b. Rapports. Recouvert par le trapèze, par le sterno-mastoïdien et par la peau, ce muscle recouvre le splénius, le sacro-lombaire, le transversaire du cou et le petit dentelé.

Usages.

c. Action de l'angulaire. Quand son insertion supérieure est fixe, ce muscle porte l'angle postérieur de l'épaule en haut et en avant, et par conséquent il imprime à l'omoplate un mouvement de rotation en vertu duquel le moignon de l'épaule est abaissé. Suivant M. Duchenne, le mouvement de rotation imprimé à l'omoplate par l'angulaire s'effectue autour de l'angle antérieur de l'os, comme centre, et ne saurait, par conséquent, déterminer l'abaissement de l'épaule. Ce muscle est congénère du rhomboïde et du trapèze pour l'élévation de l'épaule.

Lorsque l'angulaire prend son point fixe en bas, ce qui doit être extrêmement rare, il incline le cou en arrière et de son côté.

5. — **Petits dentelés postérieurs.**

Au nombre de deux : l'un supérieur, l'autre inférieur.

Préparation. 1° Pour le supérieur : le trapèze et le rhomboïde étant divisés et renversés, porter l'omoplate en avant; 2° pour l'inférieur : enlever le grand dorsal avec beaucoup de précaution, son aponévrose se confondant avec celle du petit dentelé inférieur ; 3° conserver une aponévrose très-mince qui s'etend du dentelé supérieur à l'inférieur.

Situation.

I. *Petit dentelé supérieur* (*serratus post. sup.*, Sps). Petit muscle très-mince, *situé*

(1) J'ai vu un faisceau assez considérable se détacher de la ligne courbe occipitale supérieure, au-dessous du sterno-mastoïdien, se porter verticalement en bas, s'accoler à l'angulaire et venir s'ajouter au faisceau de l'atlas. Il y avait, dans ce cas, un angulaire du cou et un angulaire de la tête.

à la partie supérieure et postérieure du thorax, de *forme* irrégulièrement quadrilatère. Figure.

a. Insertions. Il s'insère : *d'une part*, au raphé médian cervical postérieur, à la partie inférieure de ce raphé, jusqu'au niveau de la quatrième vertèbre cervicale, aux apophyses épineuses de la sixième et de la septième vertèbre cervicale, et des deux ou trois premières vertèbres dorsales; *d'autre part*, au bord supérieur et à la face externe de la seconde, de la troisième, de la quatrième et de la cinquième côte (*dorso-costal*, Chauss.). Insertions.

Fig. 391.

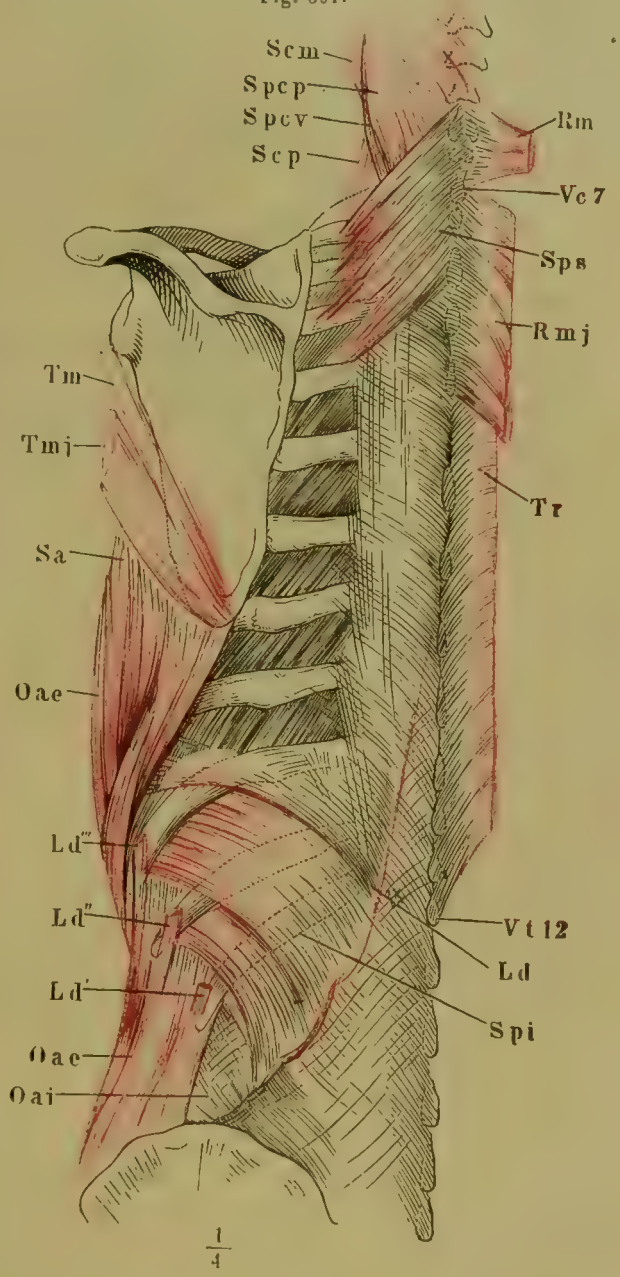

Muscles de la face postérieure du tronc, troisième couche (*).

Aponévrose d'insertion.

Direction.

Division en dentelures.

Les insertions vertébrales se font par une lame aponévrotique très-mince, à fibres parallèles, obliques de haut en bas et de dedans en dehors. De cette aponévrose, qui forme au moins la moitié interne du muscle, naissent les fibres charnues; celles-ci suivent la même direction que les fibres aponévrotiques et se divisent presque immédiatement en quatre languettes ou dentelures pour se terminer par de courtes fibres aponévrotiques qui cosntituent les insertions costales du muscle; la première languette s'attache au niveau de l'angle de la deuxième côte, les suivantes, d'autant plus loin de cet angle qu'elles sont plus inférieures.

II. *Petit dentelé inférieur* (*Spi*). De forme irrégulièrement quadrilatère, mince et aplati comme le précédent, mais plus étendu en largeur, il est situé à la partie inférieure du dos et supérieure des lombes. Situation.

Insertions. Elles se font *d'une part*, aux apophyses épineuses des deux dernières Insertions.

(*) Le trapèze (*Tr*) et le rhomboïde (*Rm* et *Rmj*) sont coupés à leur origine et renversés. — Les insertions dorsales et costales du grand dorsal (*Ld*) et les muscles grand et petit rond (*Tmj*, *Tm*) sont coupés également. — *Vc*[7], 7e vertèbre cervicale. — *Vt*[12], dernière vertèbre dorsale. — *Sps*, petit dentelé postérieur et supérieur. — *Spi*, petit dentelé postérieur et inférieur. — *Oai*, *Oae*, oblique interne et oblique externe de l'abdomen. — *Ld'*, *Ld''*, *Ld'''*, chefs costaux du grand dorsal. — *Sa*, grand dentelé. — *Scp*, scalène postérieur. — *Spcv*, *Spcp*, splénius. — *Scm*, sterno-cléido-mastoïdien.

vertèbres dorsales et des trois premières lombaires; *d'une autre part*, au bord inférieur des quatre dernières fausses côtes (*lombo-costal*, Chauss.).

Aponévrose d'insertion. Direction.

Les insertions vertébrales ou internes se font par une aponévrose analogue à celle du petit dentelé supérieur, mais dont les fibres sont obliquement dirigées de dedans en dehors et de bas en haut, c'est-à-dire en sens inverse du muscle précédent.

Dentelures.

De cette aponévrose, formant la moitié interne du muscle, naissent les fibres charnues, qui suivent la même direction que les fibres aponévrotiques, et se divisent en quatre languettes ou dentelures aplaties, de largeur inégale et progressivement décroissante des supérieures aux inférieures. Ces languettes se fixent aux côtes indiquées par autant de lames aponévrotiques, la plus élevée au niveau de l'angle de la côte correspondante, les suivantes d'autant plus loin de l'angle qu'elles sont plus inférieures.

Rapports.

b. Rapports. Les deux muscles dentelés ont des rapports communs et des rapports propres à chacun d'eux.

Tous deux recouvrent le long dorsal, le sacro-lombaire, le transversaire épineux, les côtes et les muscles intercostaux qui leur correspondent.

Mais le supérieur est recouvert par le rhomboïde, le trapèze, le grand dentelé, et recouvre le splénius et le transversaire du cou. L'inférieur est recouvert par le grand dorsal, avec l'aponévrose duquel sa partie aponévrotique est tellement confondue qu'il est impossible de l'en séparer complétement. Il recouvre avec adhérence intime le feuillet postérieur de l'aponévrose du transverse.

Usages.

c. Action des petits dentelés postérieurs. Ces muscles ont des usages communs et des usages qui appartiennent en propre à chacun d'eux. Les usages communs sont de maintenir dans la gouttière vertébrale la partie des muscles longs du dos qui est la plus longue, et par conséquent la plus disposée à se déplacer. Cette contention est produite par la traction qu'exerce leur partie charnue sur leur partie aponévrotique.

Pour ce qui est des usages propres à chacun de ces muscles, 1° le petit dentelé supérieur est un élévateur des côtes auxquelles il s'insère, et par conséquent un muscle inspirateur ; 2° le petit dentelé inférieur est, au contraire, un abaisseur des côtes, et par conséquent un muscle expirateur.

Aponévrose intermédiaire aux petits dentelés postérieurs.

III. *Aponévrose intermédiaire aux petits dentelés.* Indépendamment des aponévroses propres des petits dentelés, il existe entre ces muscles une lame aponévrotique très-mince, quadrilatère, comme l'intervalle qui les sépare, formée de fibres transversales resplendissantes, comme les fibres aponévrotiques propres de ces muscles. Cette aponévrose s'insère par son bord interne au sommet des apophyses épineuses, par son bord externe aux angles des côtes, par son bord inférieur au bord supérieur du dentelé inférieur ; il est rare qu'elle se continue, en haut, avec le bord inférieur du petit dentelé supérieur. Presque toujours elle s'enfonce sous lui pour devenir l'aponévrose contentive du muscle splénius.

Les usages de cette aponévrose sont évidemment de servir d'aponévrose contentive aux muscles spinaux postérieurs ou longs du dos. La direction en sens opposé des petits dentelés postérieurs doit favoriser la tension de cette aponévrose.

6. — **Splénius ou mastoïdien postérieur.**

Préparation. Il suffit, pour préparer ce muscle, d'enlever le trapèze, le rhomboïde et le petit dentelé supérieur.

Ainsi nommé parce qu'on l'a comparé à la rate (σπλήν), le *splénius* est *situé* à la partie postérieure du col et supérieure du dos; c'est un muscle large, terminé en pointe inférieurement, divisé en deux portions supérieurement. Situation. Figure.

a. Insertions. Il s'insère, *d'une part* (*insertions fixes*), aux apophyses épineuses des quatre ou cinq premières vertèbres dorsales et aux ligaments sus-épineux correspondants, aux apophyses épineuses de la sixième et de la septième vertèbre Insertions fixes;

Fig. 392.

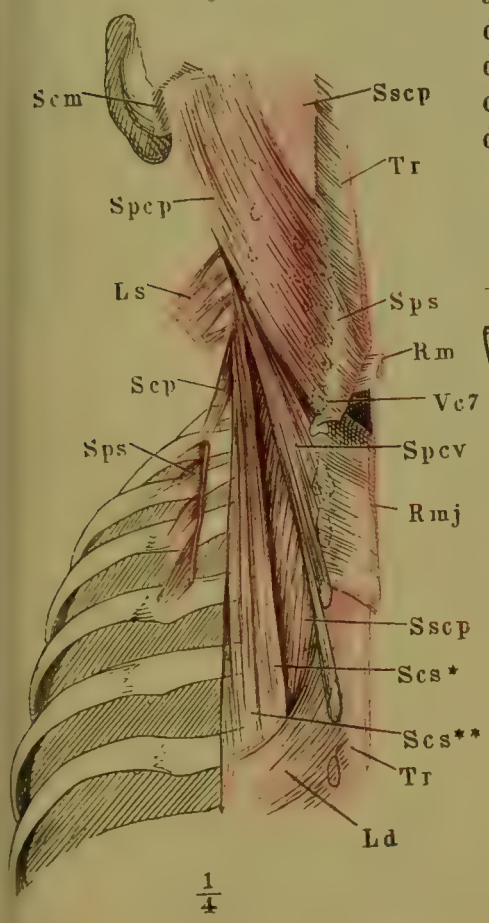

Muscles du dos, quatrième couche (*).

Fig. 393.

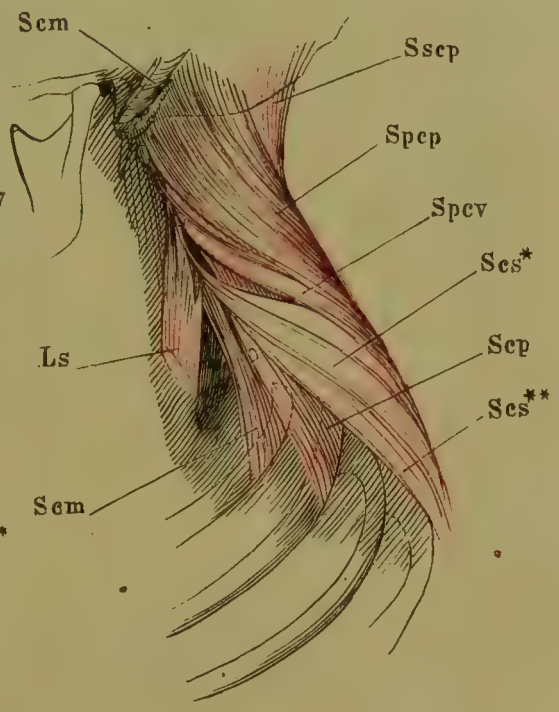

Même région, vue de profil (**).

cervicale, et au raphé médian cervical postérieur, dans l'espace compris entre la sixième et la troisième vertèbre cervicale.

D'autre part (*insertions mobiles*), 1° aux tubercules postérieurs des apophyses transverses de l'atlas, de l'axis et souvent de la troisième vertèbre cervicale; 2° à la moitié postérieure de la face externe de l'apophyse mastoïde, dans toute la hauteur de cette apophyse, derrière le sterno-mastoïdien, avec lequel il entrelace quelques-unes de ses insertions; 3° à la lèvre inférieure de la ligne courbe occipitale supérieure, au-dessous du sterno-mastoïdien. Mobiles.

Les insertions spinales de ce muscle se font par des fibres aponévrotiques, d'autant plus longues qu'on les examine plus inférieurement. De là, les fibres charnues se dirigent obliquement *de bas en haut* et *de dedans en dehors*, d'autant plus longues et plus rapprochées de la direction verticale qu'elles sont plus infé- Mode d'insertion spinale. Direction.

(*) Les muscles trapèze (*Tr*), rhomboïde (*Rm*, *Rmj*), grand dorsal (*Ld*), petit dentelé supérieur (*Sps*) et angulaire de l'omoplate (*Ls*) ont été coupés et écartés. — *Vc7*, 7e vertèbre cervicale. — *Sscp*, grand complexus. — *Spcv*, splénius du cou. — *Scs**, *Scs***, muscles des gouttières vertébrales. — *Scp*, scalène postérieur. — *Spcp*, splénius de la tête. — *Scm*, insertion du sterno-cléido-mastoïdien.

(**) Les lettres comme dans la figure précédente. — *Scm*, scalène antérieur.

rieures, forment un corps charnu large, aplati, beaucoup plus épais en dehors qu'en dedans, qui se divise bientôt en deux portions : l'une *inférieure* et *externe*, plus petite ; l'autre *supérieure* et *interne*, plus considérable. La première portion, quelquefois distincte dès son origine, se subdivise bientôt en deux ou trois faisceaux terminés par autant de languettes aponévrotiques longues, qui vont s'insérer à l'atlas, à l'axis, et souvent à la troisième cervicale : c'est le *splénius du cou* (*dorso-trachélien*, Chauss., *Spcv*). Le faisceau qui va à l'atlas est le plus volumineux. La seconde portion du splénius, ou la partie supérieure et interne, qui constitue la partie la plus considérable du muscle, est destinée à la tête : c'est le *splénius de la tête* (*cervico-mastoïdien*, Chauss., *Spcp*). Je ferai remarquer combien les insertions mastoïdiennes de ce muscle sont fortes et multipliées. Elles ont lieu par des fibres aponévrotiques parallèles, d'autant plus fortes et plus serrées qu'on les examine plus près du sommet de l'apophyse mastoïde, où elles constituent un tendon très-fort et très-court. Les insertions occipitales, bien moins nombreuses, se font par des fibres aponévrotiques extrêmement courtes.

Division du splénius en deux portions.

Splénius du cou

Splénius de la tête.

Rapports.

b. Rapports. Le splénius est recouvert par le trapèze, dont il est séparé, en bas, par le rhomboïde et par le petit dentelé postérieur et supérieur, recouvert encore par le sterno-mastoïdien et l'angulaire ; il recouvre le grand complexus, le long dorsal, le transversaire du cou et le petit complexus. Son bord externe est longé par l'angulaire, qui s'appuie sur lui supérieurement et confond ses insertions cervicales avec les siennes ; il en est séparé, en bas, par le transversaire du cou et le sacro-lombaire. Son bord interne ou spinal, extrêmement mince, est séparé, en haut, de celui du côté opposé par un espace triangulaire, dans lequel on voit les grands complexus.

Usages.

Extenseur et rotateur de la tête et du cou.

c. Usages. Le splénius porte la tête dans l'extension, l'incline de son côté, et lui fait exécuter un mouvement de rotation en vertu duquel la face est dirigée du même côté. Cette action du splénius a lieu et par ses attaches occipitales et mastoïdiennes, et par l'épais faisceau qui s'attache à l'atlas. Par ses faisceaux d'insertion à la deuxième et à la troisième vertèbre cervicale, il tend à imprimer à ces vertèbres un mouvement de rotation dans le même sens. Lorsque les deux muscles splénius agissent simultanément, la tête est renversée directement en arrière. Le splénius est donc *extenseur* et *rotateur* de la tête et du cou ; il concourt, dans la station verticale, au maintien de la tête, qu'il empêche d'obéir à la force de gravité qui l'entraîne en avant.

7. — Grand complexus.

Préparation. Diviser le splénius perpendiculairement à la direction de ses fibres, et renverser les deux moitiés, l'une en haut, l'autre en bas ; déjeter en dehors la partie supérieure du long dorsal, le transversaire du cou et le petit complexus.

Situation.

Le *grand complexus* (*semi-spinalis capitis*, *Ssep*, *fig.* 394), est situé à la partie postérieure du cou et supérieure du dos, au-dessous du splénius. Il est aplati, large supérieurement, terminé en pointe inférieurement.

Insertions fixes ;

a. Insertions. Il s'insère : *d'une part* (*insertions fixes*), 1° aux apophyses transverses des cinq ou six premières vertèbres dorsales ; 2° aux tubercules articulaires et à l'angle rentrant que forment, en arrière, les apophyses transverses avec les apophyses articulaires des quatre dernières vertèbres cervicales ; 3° quelquefois aux apophyses épineuses de la dernière vertèbre cervicale et des deux

premières dorsales par des languettes charnues extrêmement grêles; *d'autre part* (*insertions mobiles*), sur les parties latérales de la crête occipitale externe, immédiatement au-dessous de la ligne courbe occipitale supérieure, aux inégalités qui séparent cette ligne de la ligne courbe inférieure, et à la moitié interne de cette ligne courbe inférieure (*trachélo-occipital*, Chauss.). Mobiles.

Les insertions inférieures ou vertébrales de ce muscle se font par des tendons, auxquels succèdent les fibres charnues, dirigées, les inférieures, *verticalement en haut*, les supérieures, *obliquement de dehors en dedans* et *de bas en haut*, d'autant plus courtes et plus rapprochées de la ligne horizontale qu'elles sont plus supérieures. Insertions vertébrales. Direction.

Dans leur trajet, les fibres musculaires sont coupées par des *intersections aponévrotiques* très-remarquables. Ainsi, en dedans, le faisceau charnu qui naît de la sixième, de la cinquième et de la quatrième vertèbre dorsale, donne naissance à un tendon plus ou moins complétement isolé, qui règne le long du bord interne du muscle, au niveau des premières vertèbres dorsales, et qui, après un trajet de 3 à 5 centimètres, devient l'origine d'un faisceau charnu, lequel va se fixer à côté de la crête occipitale; d'où le nom de *biventer cervicis*, digastrique du cou, donné par Eustachi au grand complexus, et par Albinus à cette portion interne seulement. C'est à ce faisceau charnu supérieur du *biventer cervicis* que vont s'ajouter les languettes venues des apophyses épineuses, quand elles existent. Du reste, cette portion digastrique n'est que partiellement distincte du reste du muscle. Plus en dehors, et au niveau de la partie moyenne du cou, est un autre tendon aplati, qui règne sur la face postérieure du muscle et du bord externe duquel part une intersection aponévrotique qui va obliquement en dehors et en haut, en manière de zigzag. Enfin, il n'est pas rare de rencontrer un autre petit faisceau digastrique à tendon isolé sur la face antérieure du muscle grand complexus. Intersections aponévrotiques.

b. Rapports. Recouvert par le trapèze, le splénius, le long dorsal, le transversaire du cou et le petit complexus, le grand complexus recouvre le transversaire épineux, dont il est séparé par une lame aponévrotique, les muscles droits et obliques postérieurs de la tête. Son bord interne, qui constitue la partie la plus épaisse du muscle, est séparé de celui du côté opposé par une assez grande quantité de tissu adipeux et par une cloison aponévrotique détachée du raphé médian. C'est l'espace qui sépare les bords internes, très-épais, des grands complexus, qui détermine le creux médian de la nuque chez les personnes amaigries. Les deux cordes tendues qui limitent ce creux, sont les bords internes de ces muscles. Rapports. Le bord interne est la partie la plus épaisse du muscle.

c. Action. Le grand complexus est un des principaux agents de l'extension de la tête et, à raison de l'obliquité de ses fibres, il lui imprime un mouvement de rotation en vertu duquel la face est tournée du côté opposé. Congénère du splénius sous le rapport de l'extension, il est antagoniste du splénius du même côté sous le rapport de la rotation, et congénère du splénius du côté opposé. Cette différence d'action résulte de la direction opposée des fibres de ces deux muscles, l'axe du complexus étant oblique de dehors en dedans, et celui du splénius oblique de dedans en dehors. Usages. Extenseur et rotateur de la tête.

8. — Transversaire du cou.

Les auteurs ont décrit sous le nom de *transversaire du cou* (*longissimus cervicis*,

Lgcv), un petit muscle long et très-grêle, fasciculé, que je regarde comme un muscle de renforcement du long dorsal, en dedans duquel il est situé et dont il ne peut être distingué que par la direction de ses fibres; car jamais on ne peut l'en séparer complétement (1). Ses faisceaux, variables pour le nombre, naissent du sommet des apophyses transverses des vertèbres dorsales depuis la troisième jusqu'à la sixième, quelquefois jusqu'à la septième ou huitième, par des tendons longs et grêles (Lg*, *fig.* 394). A ces tendons succèdent des fibres charnues, qui donnent à leur tour naissance à d'autres tendons, lesquels vont s'insérer aux tubercules postérieurs des apophyses transverses des cinq dernières vertèbres cervicales, en se confondant plus ou moins intimement avec l'angulaire et le scalène postérieur.

Recouvert par le long dorsal, le splénius et l'angulaire, le transversaire du cou est appliqué sur le petit et le grand complexus.

Fig. 394.

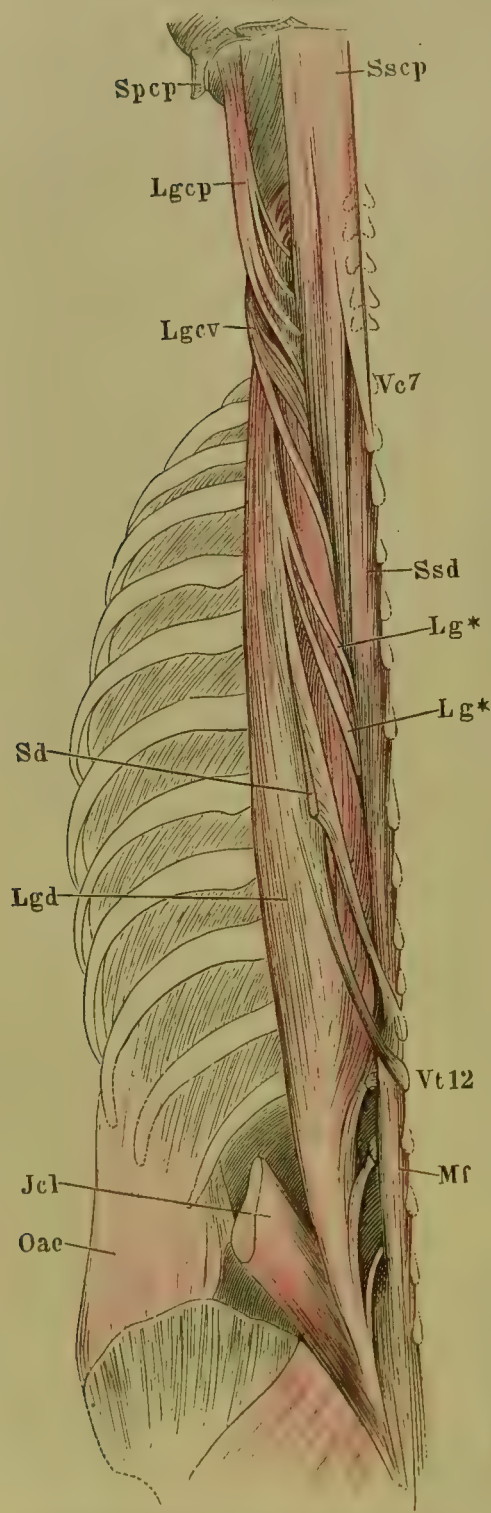

Muscles profonds du dos et du cou (*).

(*) *Sscp*, grand complexus. — *Ssd*, transversaire épineux. — *Lg**, tendon d'origine du transversaire du cou. — *Mf*, transversaire épineux — *Spcp*, splénius de la tête. — *Lgcp*, petit complexus. — *Lgcv*, transversaire du cou. — *Sd*, faisceaux internes épineux du long dorsal. — *Lgd*, long dorsal. — *Jcl*, sous-lombaire — *Oac*, oblique externe de l'abdomen.

9. — **Petit complexus.**

Je regarde le *petit complexus* (*longissimus capitis*, *Lgcp*, *fig.* 394) comme un second muscle de renforcement du long dorsal, qu'il est destiné à continuer jusqu'à la tête. Pour découvrir ses insertions inférieures, il faut renverser en dehors le transversaire du cou.

On voit alors le petit complexus naître de l'angle rentrant qui existe en arrière entre les apophyses transverses et les apophyses articulaires des quatre,

(1) Dans quelques cas, on peut les séparer complétement; mais alors un faisceau établit la continuité.

cinq ou six dernières vertèbres cervicales, par autant de petits tendons qui constituent quelquefois un plan fibreux continu. De là, ses fibres se portent verticalement en haut et forment, en se réunissant, un petit corps de muscle, qui vient s'insérer au sommet et au bord postérieur de l'apophyse mastoïde, en dehors du muscle digastrique, sur un plan plus profond que le splénius (1) (*mastoïdien latéral*, Winslow). Son insertion au sommet de l'apophyse.

Recouvert par le splénius, par l'angulaire et par le transversaire du cou, en dedans duquel il est placé, et dont il se distingue surtout par la direction de ses fibres, le petit complexus est appliqué contre le grand complexus, dont il recouvre les insertions cervicales. Presque toujours ce petit muscle est coupé par une intersection aponévrotique tout près de son insertion mastoïdienne. Rapports.

10. — Interépineux du cou.

Les *interépineux* n'existent d'une manière bien distincte que dans la région cervicale (Js, *fig.* 395). On admet généralement six paires d'interépineux, dont la première est entre l'axis et la troisième vertèbre cervicale, et la dernière entre la septième vertèbre cervicale et la première dorsale. Ce sont de petits muscles quadrilatères, étendus de l'un des bords de la gouttière épineuse de la vertèbre qui est au-dessus, à la lèvre correspondante de l'apophyse épineuse qui est au-dessous. Ils répondent, en dehors, au transversaire épineux; en dedans, ils sont séparés l'un de l'autre par du tissu cellulaire et par une lamelle aponévrotique. Il y a six paires d'interépineux du cou.

11. — Grand droit postérieur de la tête ou axoïdo-occipital.

Préparation. Les muscles grand et petit droit postérieur de la tête, grand et petit oblique, sont à découvert lorsque le muscle grand complexus a été enlevé. Pour la préparation de ces muscles, comme d'ailleurs pour celle de tous les muscles postérieurs du cou, il importe de les maintenir dans un état de tension, à l'aide d'un billot placé sous la poitrine.

Le *grand droit postérieur de la tête* ou *axoïdo-occipital* (Rcpmj) se présente sous l'aspect d'un gros faisceau cylindroïde, situé à la partie postérieure et supérieure du cou, obliquement étendu de l'axis à l'occipital. Situation.

a. Insertions et direction. Ce muscle naît de l'apophyse épineuse de l'axis, dans une fossette très-prononcée qu'elle présente à sa face supérieure, de chaque côté de la ligne médiane; il confond ses insertions avec celles du grand oblique, en dedans duquel il est placé; de là il se porte *obliquement* en haut et en dehors, et vient s'insérer à l'occipital, aux inégalités qu'on remarque au-dessous de la ligne courbe occipitale inférieure. Ses insertions occipitales sont en partie cachées par celles de l'oblique supérieur ou petit oblique. Insertions. Direction très-oblique.

Les deux muscles grands droits postérieurs interceptent entre eux un espace triangulaire à base dirigée en haut, dans lequel sont placés les muscles petits droits postérieurs. Ce n'est que relativement que le nom de muscle droit leur est applicable; la dénomination d'*axoïdo-occipital* est bien préférable.

b. Rapports. Recouvert par le grand complexus et un peu par l'oblique supérieur, ce muscle recouvre l'arc postérieur de l'atlas et les ligaments qui l'unissent à l'axis et à l'occipital. Rapports.

(1) C'est par erreur qu'on a dit que le petit complexus s'insérait dans une petite rainure parallèle à la rainure digastrique, en dedans de laquelle elle est située.

Il est extenseur et rotateur de la tête.

c. Action. Il étend la tête sur l'atlas et l'atlas sur l'axis. En raison de son obliquité, il imprime à la tête un mouvement de rotation en vertu duquel la face est dirigée du même côté. C'est un des agents principaux du mouvement de rotation qui a lieu dans les articulations atloïdo-axoïdiennes. Lorsque les deux muscles axoïdo-occipitaux agissent simultanément, la tête est étendue directement.

Fig. 395.

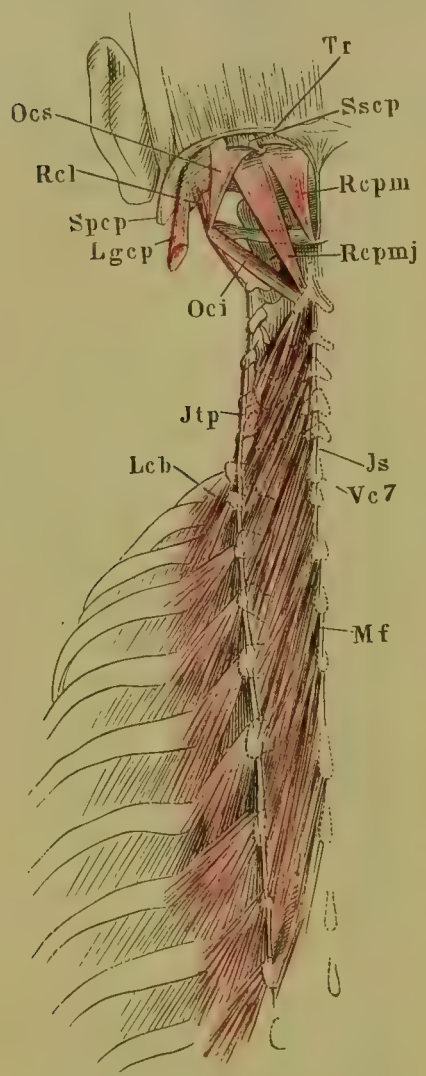

$\frac{1}{4}$

Muscles profonds du dos et du cou (*).

12. — Petit droit postérieur de la tête ou atloïdo-occipital

Insertion à l'atlas.

Muscle petit, droit, mieux nommé *atloïdo-occipital* (R*cpm*), court, rayonné, qui naît par un tendon fasciculé, bientôt épanoui en houppe fibreuse, du tubercule postérieur de l'atlas, de chaque côté de la ligne médiane; de là ses fibres se portent obliquement en haut et en dehors, s'épanouissent et s'irradient, pour venir s'insérer, sur une large surface, aux inégalités qu'on observe de chaque côté de la crête occipitale, par conséquent en dedans du muscle axoïdo-occipital. Ses insertions externes sont recouvertes par celles de ce dernier muscle.

Son épanouissement Sa direction oblique.

Son insertion occipitale.

Mêmes rapports que le précédent.

Extenseur.

Action. Il étend la tête sur l'atlas, et, à raison de son obliquité, tend à lui imprimer un léger mouvement de rotation, en vertu duquel la face est dirigée du même côté.

13. — Grand oblique ou oblique inférieur.

Situation.

Le *grand oblique* ou *oblique inférieur* (Oci), court, est épais, constitué par un gros faisceau très-obliquement étendu entre l'apophyse épineuse de l'axis et l'apophyse transverse de l'atlas. Nous verrons bientôt que ce muscle est un épineux transversaire, et qu'il peut être considéré comme représentant un gros faisceau du long dorsal.

Insertions. Direction voisine de l'horizontale.

Il *naît* par des fibres charnues de la fossette de l'apophyse épineuse de l'axis et confond ses insertions avec celles du grand droit postérieur; de là il se porte, à la manière d'un gros faisceau cylindroïde, très-obliquement en haut et en dehors, bien plus obliquement encore que le muscle grand droit, avec lequel il forme un angle aigu, pour venir s'insérer à la face inférieure et au bord postérieur

(*) Tr, insertion du trapèze. — Sscp, grand complexus. — Rcpm, petit droit postérieur. — Rcpmj, grand droit postérieur. — Js, interépineux. — Mf, transversaire épineux. — Ocs, oblique supérieur. — Oci, oblique inférieur. — Lcb, surcostaux. — Jtp, intertransversaires. — Sgcp, petit complexus. — Spcp, splénius de la tête. — Rcl, droit latéral.

de l'apophyse transverse de l'atlas; on peut l'appeler muscle *axoïdo-atloïdien*.

Action. Le grand oblique est l'agent principal des mouvements de rotation de l'atlas sur l'axis; l'angle d'incidence de ce muscle est on ne peut plus favorable à la force de ce mouvement, en vertu duquel la face est dirigée du même côté. Agent principal de la rotation de la tête.

14. — Oblique supérieur ou petit oblique.

L'oblique supérieur, petit oblique (Ocs), est très-obliquement étendu de l'apophyse transverse de l'atlas à l'occipital : il constitue un transversaire épineux, et nous verrons plus tard qu'il représente, en effet, un gros faisceau du grand muscle spinal postérieur qui est connu sous le nom de transversaire épineux. Le petit oblique est un transversaire épineux.

a. Insertions et direction. Il naît de la face supérieure de l'apophyse transverse de l'atlas, en dehors du trou dont elle est percée, par des fibres aponévrotiques et charnues; de là il se dirige, en s'épanouissant, en haut et en dedans, sous un angle de 45° environ, vers l'occipital, auquel il s'insère, non loin de l'apophyse mastoïde du temporal, par des fibres aponévrotiques moins prononcées que celles d'origine (*atloïdo-sous-mastoïdien*, Chauss.). On pourrait l'appeler *atloïdo-occipital oblique*, par opposition au petit droit. Insertions et direction.

Le point précis de ses insertions occipitales est une crête antéro-postérieure qui avoisine la circonférence de l'occipital et qui fait partie de la ligne courbe occipitale inférieure. Insertions occipitales.

b. Rapports. Les insertions occipitales de ce muscle recouvrent en partie celles du grand droit postérieur.

Il résulte de la direction et du rapport des muscles droits et obliques postérieurs de la tête que les muscles grands droits interceptent entre eux un espace triangulaire, dans lequel se voient les muscles petits droits, et que, de chaque côté, le grand droit postérieur, le grand et le petit oblique interceptent un triangle équilatéral.

c. Action. Le petit oblique tend à imprimer à la tête sur l'atlas un mouvement de rotation en vertu duquel la face serait dirigée du côté opposé. Action du petit oblique.

Les muscles droits et obliques sont évidemment affectés aux mouvements de l'articulation de l'atlas et de l'axis avec l'occipital; les muscles grand droit et grand oblique sont plus particulièrement affectés au mouvement de rotation. Action générale des droits et obliques.

15. — Muscles spinaux postérieurs.

Préparation. 1° Tendre ces muscles, à l'aide d'un gros billot placé sous l'abdomen; 2° diviser les muscles trapèze, grand dorsal, rhomboïde, petit dentelé postérieur, splénius, grand complexus; 3° renverser en dedans et en dehors les muscles divisés. Pour bien étudier la texture de ces muscles, il convient de faire cette préparation sur un jeune sujet. L'immersion dans l'acide nitrique étendu d'eau rendra bien plus faciles la séparation et la détermination des nombreux faisceaux qui constituent chacun des muscles spinaux postérieurs.

Les muscles *spinaux postérieurs* ou *très-longs du dos* sont au nombre de trois de chaque côté, et ont reçu les noms de *sacro-lombaire, long dorsal* et *transversaire épineux*; Chaussier les a décrits sous le nom collectif de *sacro-spinal*. Ces trois muscles, qui occupent toute la longueur du rachis, se présentent sous la forme d'une masse musculaire très-considérable, qui remplit complétement la gouttière vertébrale correspondante. Grêle à la partie inférieure de la région sacrée, Ils sont au nombre de trois de chaque côté.

Forme générale.

où elle remplit la gouttière formée par le sacrum et l'os coxal, cette masse se renfle de bas en haut, en même temps que la gouttière s'élargit ; à la région lombaire, elle se présente sous l'aspect d'une grosse masse cuboïde, qui conserve son volume dans toute la hauteur de cette région, diminue graduellement de volume au dos, et se termine à la région cervicale d'une manière assez compliquée, en se mêlant, sans se confondre, avec les muscles de cette région, qui peuvent être considérés comme une dépendance ou plutôt comme un prolongement renforcé des muscles spinaux postérieurs.

Rapports généraux des muscles spinaux postérieurs.

Les rapports généraux des muscles très-longs du dos, considérés ainsi d'une manière collective, sont les suivants :

En avant, ils répondent à la gouttière vertébrale, dans toute la longueur de laquelle ils prennent des insertions; *en arrière*, ils sont bridés par l'aponévrose du grand dorsal, par les muscles petits dentelés et par l'aponévrose intermédiaire à ces muscles, qui semble leur être destinée comme aponévrose de contention ; à la région lombaire, ils sont encore bridés par le feuillet postérieur de l'aponévrose abdominale postérieure. Ils sont, d'ailleurs, séparés de la peau par les petits dentelés, le rhomboïde, le grand dorsal et le trapèze. On pourrait dire que les muscles très-longs du dos sont maintenus dans une gaîne ostéo-fibreuse, dont la partie osseuse serait formée par la gouttière vertébrale et la partie fibreuse par les aponévroses indiquées.

Ils sont maintenus dans une gaîne ostéo-fibreuse.

Vus par leur face postérieure, les muscles très-longs du dos se présentent sous l'aspect d'un muscle long, composé de faisceaux parallèles, dont la structure paraît extrêmement simple. Vus par devant, ces muscles sont divisés en une multitude presque innombrable de faisceaux charnus et tendineux, offrant un grand nombre de directions diverses, et que nous verrons se réduire par l'analyse à quatre directions fondamentales.

Et d'abord, disons ce qu'on entend par *masse commune*, ce qu'on appelle *sacro-lombaire*, *grand dorsal* et *transversaire épineux*.

I. — MASSE COMMUNE.

La masse commune est la portion lombo-sacrée des muscles spinaux postérieurs.

La *masse commune* (Scs) aux muscles sacro-lombaire, long dorsal et transversaire épineux constitue la portion lombo-sacrée de ces muscles, et occupe la gouttière lombaire et la gouttière sacrée, qu'elle remplit entièrement, qu'elle déborde même en arrière et de chaque côté, chez les sujets vigoureux ; cette portion lombo-sacrée est formée par toute la partie charnue de la région lombaire, par ce qu'on appelle le *filet* chez les animaux. Chez l'homme, où elle agit puissamment pendant la station bipède, elle est plus volumineuse que dans les autres espèces. Elle semble la commune origine de tous les muscles spinaux postérieurs.

Division de la masse commune en deux moitiés latérales. La division externe est le sacro-lombaire, la division interne le long dorsal.

Si l'on examine avec attention la face postérieure de la masse commune, on voit que, complétement indivise inférieurement, cette masse présente vers sa partie supérieure un commencement de scission en deux portions à peu près égales, parallèles, l'une *interne*, l'autre *externe*, et que cette scission est marquée par une ligne celluleuse très-prononcée, à travers laquelle passent des vaisseaux et des nerfs. Cette ligne de séparation deviendra bien plus prononcée à la région dorsale, et il est bon de noter que la division n'est pas superficielle, qu'elle est profonde et traverse toute l'épaisseur du muscle. Or, la division externe a reçu le nom de *muscle sacro-lombaire* (*ilio-costalis*, Icl), la division interne, celle de

muscle long dorsal (*longissimus dorsi*, Lgd). Il me reste maintenant à déterminer la portion de la masse commune qui appartient au muscle *transversaire épineux*.

Détermination de la portion de la masse commune qui appartient au transversaire épineux.

Pour mettre à découvert ce muscle, qui fait partie intégrante de la masse commune, mais qui en forme la portion la plus profonde et qui est comme accolé aux apophyses épineuses et transverses, il faut détacher à ses insertions spinales une très-forte aponévrose, que je décrirai dans un instant sous le nom d'*aponévrose commune des muscles spinaux postérieurs*, aponévrose qui occupe la région lombaire et une partie de la région dorsale de ces muscles.

Cette aponévrose ainsi détachée et renversée en dehors, on voit qu'au-devant d'elle et en dedans, il existe une masse musculaire volumineuse, parfaitement distincte des muscles sacro-lombaire et long dorsal, composée de faisceaux obliquement dirigés de bas en haut et de dehors en dedans, et qui remplit toute la gouttière sacrée et toute la portion de gouttière lombaire intermédiaire aux apophyses épineuses et aux apophyses articulaires. Si l'on prolonge la dissection à la région dorsale et à la région cervicale, on voit que le transversaire épineux se continue dans ces deux régions; que, très-renflé à la région lombaire, il se rétrécit notablement

Le transversaire épineux occupe la partie profonde et interne de la gouttière sacro-lombaire.

Fig. 396.

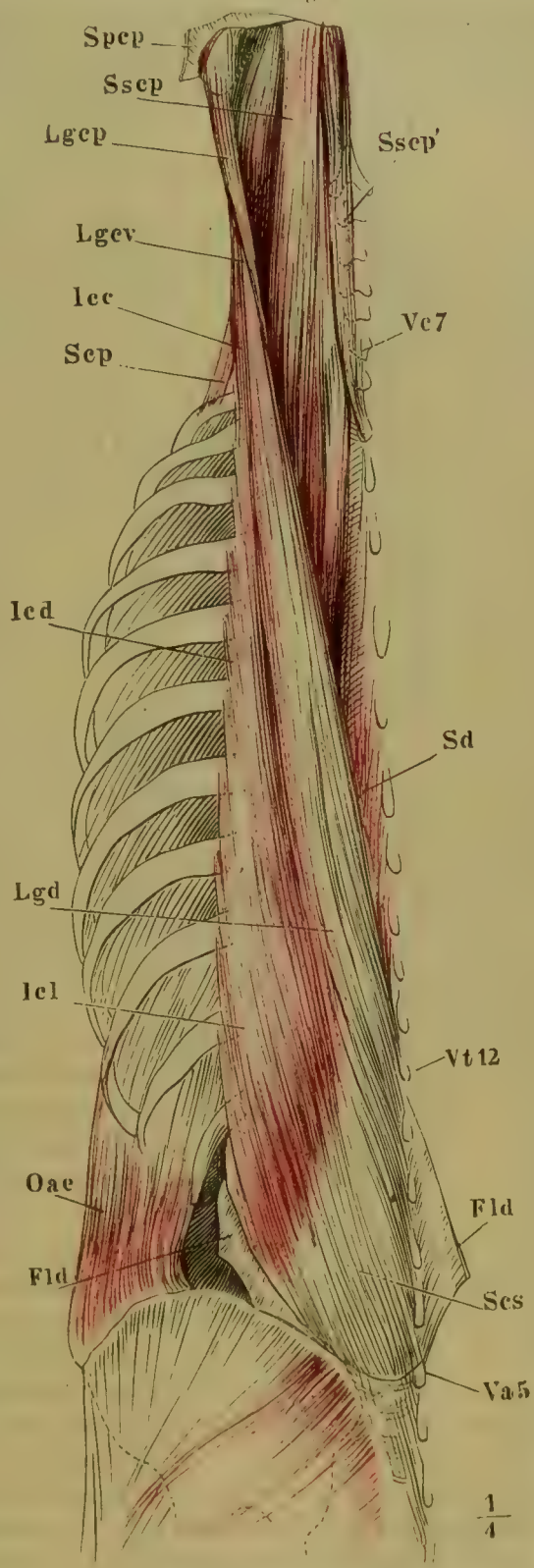

Muscles spinaux postérieurs (*).

(*) Les muscles superficiels ont été enlevés et l'aponévrose du grand dorsal (*Fld*) fendue verticalement et renversée au dedans et en dehors. — *Va5*, *Vt12*, *Vc7*, 3e vertèbre lombaire, 12e dorsale et 7e cervicale. — *Scs*, aponévrose commune d'origine des muscles spinaux postérieurs. — *Lgd*, long dorsal. — *Sd*, faisceaux internes épineux du long dorsal. - *Icd*, portion dorsale du cervical descendant. — *Icc*, portion cervicale de ce muscle. — *Scp*, scalène postérieur. — *Lgcv*, transversaire du cou — *Lgcp*, petit complexus. — *Sscp*, grand complexus. — *Sscp'*, faisceaux épineux du grand complexus. — *Spcp*. splénius de la tête.

au dos, pour se renfler de nouveau à la région cervicale et se terminer à l'axis.

Ces préliminaires établis, nous sommes maintenant en mesure d'entrer dans le détail de la situation relative, des insertions, de la direction, de l'arrangement des faisceaux qui entrent dans la composition des muscles spinaux postérieurs.

II. — SACRO-LOMBAIRE.

Le *sacro-lombaire* (*ilio-costalis*, Icl) constitue la division externe de la masse commune ; on pourrait l'appeler *long spinal externe.*

Origine du sacro-lombaire.

Bien qu'il soit difficile d'isoler son origine de celle du long dorsal, avec lequel il est confondu dans ce qu'on appelle masse commune, on peut dire qu'il naît plus particulièrement : 1° du bord externe de l'aponévrose commune ; 2° d'un tendon extrêmement fort, que nous désignerons sous le nom de *tendon d'origine du sacro-lombaire*, et qui s'attache à l'épine iliaque postérieure et supérieure, dont la saillie paraît en rapport avec le développement de ce tendon ; 3° de la partie voisine de la crête iliaque, à laquelle il s'insère directement par ses fibres musculaires les plus externes.

Tendon d'origine du sacro-lombaire.

Description de l'aponévrose commune.

L'*aponévrose commune des muscles spinaux postérieurs* occupe la région sacrée, la région lombaire et une partie de la région dorsale. Courte en dehors, elle est très-longue en dedans et se prolonge jusqu'au milieu de la région dorsale sous la forme de bandelettes parallèles et régulières, lesquelles sont quelquefois distinctes à partir de la cinquième vertèbre lombaire, et laissent apercevoir dans leurs interstices le corps charnu du transversaire épineux.

Cette aponévrose s'attache : *en dedans*, à la crête sacrée, au sommet des apophyses épineuses des vertèbres lombaires et des trois dernières vertèbres dorsales, ainsi qu'aux ligaments interépineux correspondants ; *en dehors*, à la série d'éminences qui représentent les apophyses transverses des vertèbres sacrées, et à la partie postérieure de la crête iliaque. Au niveau de la gouttière sacrée, cette aponévrose fournit, par son bord externe, un grand nombre d'insertions au muscle grand fessier.

Direction verticale du muscle.

Sa décomposition en faisceaux successifs.

Languettes aponévrotiques d'insertion.

Volume du faisceau de la douzième côte.

Épuisement successif du sacro-lombaire.

De ces diverses insertions, le sacro-lombaire se porte verticalement en haut ; parvenu à la région dorsale, il s'applique contre la face postérieure des côtes et des espaces intercostaux, et se décompose immédiatement en faisceaux, qui vont s'insérer successivement et comme par étages à la face externe de l'angle des côtes, par l'intermédiaire de languettes aponévrotiques qui règnent sur la face postérieure du muscle. C'est la présence de ces languettes aponévrotiques, très-longues, d'autant plus longues et plus grêles qu'on les examine plus supérieurement, souvent réunies par leurs bords voisins, qui a fait dire à Winslow que ces muscles ressemblaient à une feuille de palmier. Le faisceau destiné à la douzième côte constitue une portion considérable, souvent distincte, du sacro-lombaire, qui se détache de la face antérieure et du bord externe de ce muscle, et va s'insérer au bord inférieur de la douzième côte, à la manière du carré des lombes, dont il affecte la forme. Le reste du muscle franchit cette douzième côte et s'épuise successivement en fournissant des faisceaux de plus en plus grêles aux côtes suivantes, jusqu'à la sixième. Souvent le muscle sacro-lombaire semble épuisé à la huitième côte, rarement il monte au-dessus de la sixième côte ; il cesserait donc d'exister, sans la présence de *faisceaux de renforcement*, qui permettent à ce muscle de s'élever jusqu'à la région cervicale.

Pour découvrir ces faisceaux de renforcement, renversez de dedans en dehors le sacro-lombaire, après l'avoir séparé du muscle long dorsal; faites que ce renversement soit tel que la face postérieure devienne antérieure, et réciproquement; alors vous verrez, de l'angle des douze côtes, ou plutôt en dedans de cet angle, naître autant de tendons ascendants longs et grêles, auxquels succèdent des faisceaux charnus qui vont se rendre obliquement aux languettes aponévrotiques observées sur la face postérieure du muscle, en suivant une direction tout à fait opposée à celle de ces derniers. Ainsi, le muscle sacro-lombaire étant renversé, la direction des tendons et faisceaux de renforcement est oblique de bas en haut et de dedans en dehors; en supposant le muscle non renversé, dans sa situation normale, la direction de ces mêmes tendons est oblique de bas en haut et de dehors en dedans, c'est-à-dire en sens opposé de celle des languettes tendineuses de la face postérieure.

Sa continuation à l'aide de faisceaux de renforcement.

Au nombre de douze.

La direction des tendons et faisceaux de renforcement est opposée à celle des tendons et faisceaux de la face antérieure.

Ces faisceaux de renforcement ont été considérés comme un muscle particulier par Diemerbroek et Albinus, sous le nom de *cervical descendant*, par Sténon, sous celui d'*accessoire* du sacro-lombaire, par Winslow, sous celui de *transversaire grêle*.

Les faisceaux de renforcement sont inégaux : celui qui naît de la douzième côte est le plus fort; les autres vont en diminuant de bas en haut. Il arrive souvent que le faisceau de renforcement le plus élevé est très-

Fig. 397.

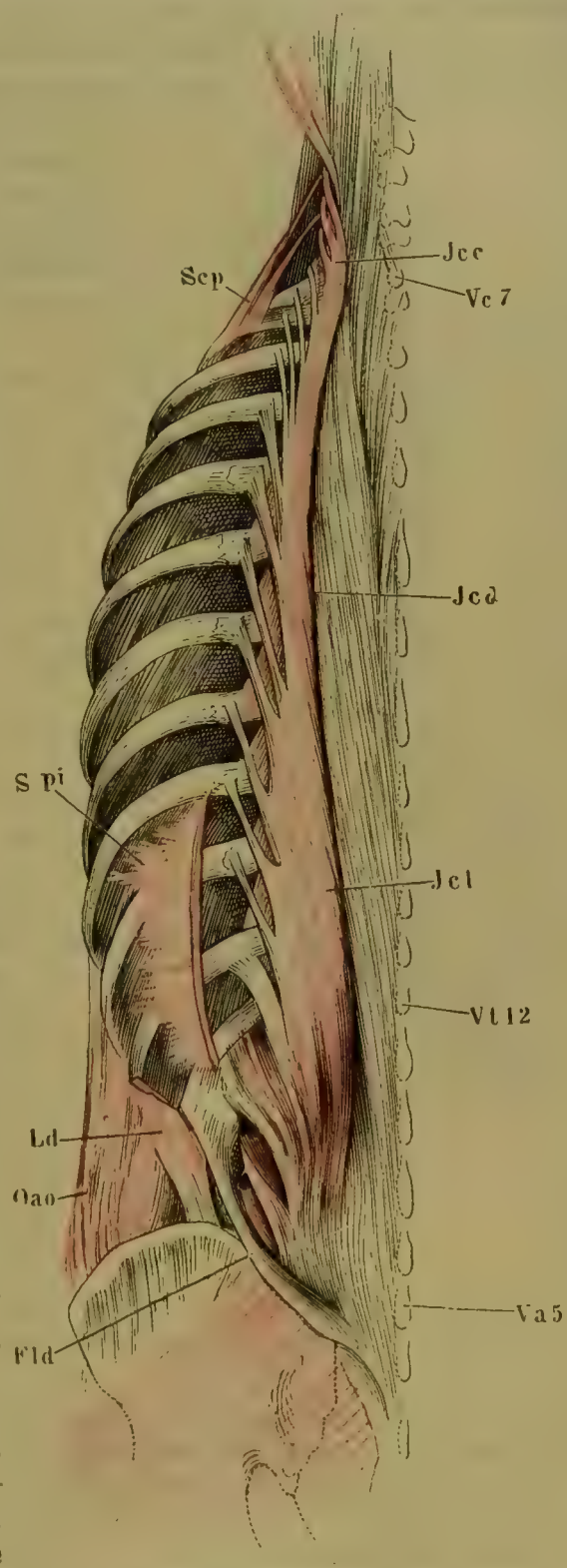

Muscles spinaux postérieurs (*).

* Le sacro-lombaire (*Jcl*) est renversé en dedans, pour montrer les insertions costales et cervicales. — *Fld*, *aponévrose* du grand dorsal, divisée verticalement et renversée en dehors. — *Ld*, grand dorsal, origine pelvienne. — *Oae*, oblique externe de l'abdomen. — *Spi*, petit dentelé inférieur — *Scp*, scalène postérieur — *Jcc*, portion cervicale du cervical descendant. — *Jcd*, portion dorsale du même muscle.

fort ; dans un cas, il naissait par deux origines distinctes de la troisième et de la quatrième côte, et semblait constituer un muscle isolé, parallèle et analogue au *transversaire du cou*, dont nous avons déjà parlé.

Terminaison supérieure du sacro-lombaire.

Quant à la terminaison supérieure du sacro-lombaire, devenu excessivement grêle à la partie supérieure du dos, ce muscle est continué par ses faisceaux de renforcement jusqu'aux apophyses transverses des cinq dernières vertèbres cervicales, au sommet desquelles il s'insère par des tendons très-grêles.

Fig. 398.

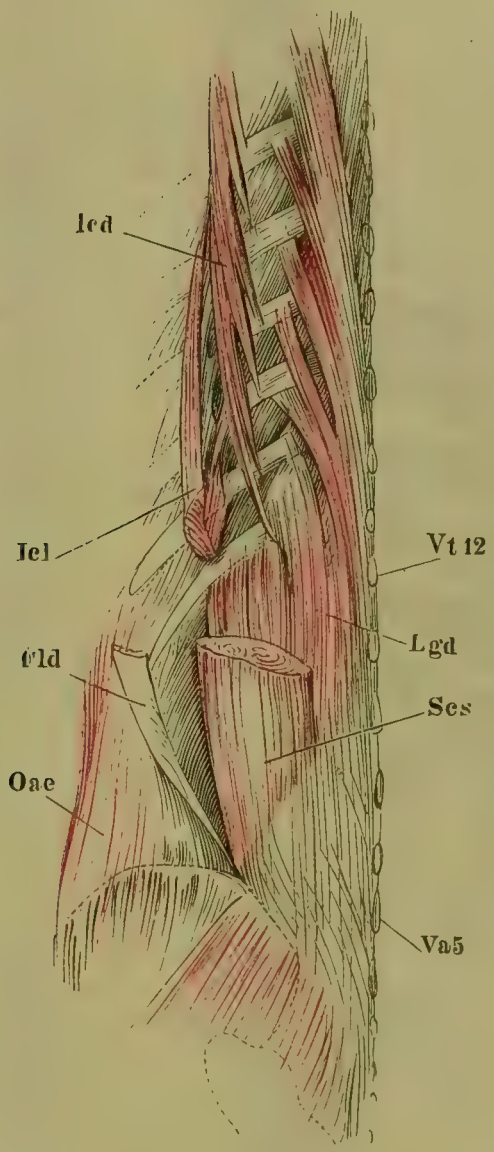

Muscles spinaux postérieurs (*).

Fig. 399.

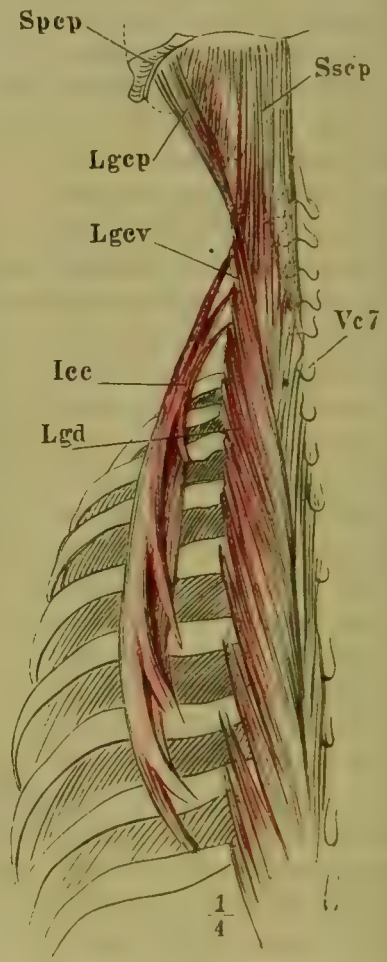

Muscles spinaux postérieurs (**).

Rien de plus variable que les faisceaux de terminaison du sacro-lombaire.

Au reste, rien de plus variable que le nombre des faisceaux de terminaison du sacro-lombaire ; il y a, relativement au nombre et à la force des insertions cervicales, une sorte de solidarité entre le splénius, le transversaire du cou, le sa-

(*) Le sacro-lombaire a été divisé en travers, et son bout supérieur renversé en dehors (*Icl*). — *Icd*, cervical descendant. — *Fld*, aponévrose du grand dorsal renversée en dehors. — *Oae*, oblique externe de l'abdomen. — *Scs*, masse commune. — *Lgd*, long dorsal.

(**) *Icc*, cervical descendant, renversé en dehors. — *Lgd*, long dorsal. — *Lgcv*, transversaire du cou. — *Lgcp*, petit complexus. — *Spcp*, splénius de la tête. — *Sscp*, grand complexus.

cro-lombaire et même l'angulaire, tellement que si l'on n'avait égard qu'aux insertions cervicales, on dirait que tous les faisceaux cervicaux appartiennent à un seul et même muscle.

La portion cervicale du sacro-lombaire est recouverte par l'angulaire, qu'il faut conséquemment renverser en dehors pour la mettre à découvert.

III. — LONG DORSAL.

Le muscle *long dorsal* des auteurs constitue la division interne de la masse commune; on pourrait donc l'appeler *long spinal interne*.

Le long dorsal naît essentiellement de l'aponévrose commune.

Il naît essentiellement de la face antérieure de l'*aponévrose commune des muscles spinaux*, et se porte verticalement en haut; confondu d'abord avec le sacro-lombaire, dont il se sépare à la partie la plus supérieure de la région lombaire, il en est parfaitement distinct à la région dorsale, et finit avec cette région.

Le long dorsal finit avec la région dorsale.

Plus considérable que le sacro-lombaire, le long dorsal diminue moins rapidement que lui, attendu que l'aponévrose commune, se continuant sur sa face postérieure en bandelettes qui ne sont autre chose que des tendons distincts d'origine, donne continuellement naissance à de nouvelles fibres charnues.

Faisceaux de terminaison externes ou costaux.

Pour bien voir la conformation de ce muscle, il faut le renverser en dedans, après l'avoir séparé du sacro-lombaire : alors apparaissent une série de faisceaux musculaires aplatis, minces, *faisceaux de terminaison externes*, qui se détachent successivement du bord externe du muscle et se terminent par autant de languettes aponévrotiques très-minces, lesquelles vont s'insérer aux côtes, au milieu de l'espace qui sépare l'angle des côtes du sommet des apophyses transverses des vertèbres correspondantes. Le nombre de ces faisceaux de terminaison *externes* ou *costaux* est très-variable : quelquefois les sept dernières côtes en sont seules pourvues, quelquefois il y en a douze; il arrive souvent que quelques-uns de ces faisceaux manquent (1).

Leur nombre est très-variable.

Lombaires

Telle est la disposition de ces faisceaux à la région dorsale. A la région lombaire, les *faisceaux de terminaison externes* sont extrêmement forts, incomparablement plus forts qu'à la région dorsale, et vont s'insérer aux apophyses transverses ou costiformes des vertèbres lombaires, apophyses que nous avons vu être les analogues des côtes. Cette insertion se fait non-seulement au sommet des apophyses transverses, mais encore à la face postérieure de ces apophyses, au voisinage de leur sommet.

Faisceaux de terminaison internes.

Indépendamment de ses faisceaux de terminaison externes, le muscle long dorsal présente deux ordres de *faisceaux de terminaison internes*, savoir : 1° les *faisceaux épineux*; 2° les *faisceaux transversaires*.

1° Épineux.

Leur nombre est très-variable.

1° Les *faisceaux internes épineux* occupent seulement la région dorsale ; ils sont très-variables pour le nombre ; quelquefois il n'y a que deux faisceaux épineux, d'autres fois il y en a cinq ou six. Ils sont ainsi nommés, parce qu'ils vont se rendre au sommet des apophyses épineuses des premières vertèbres dorsales; et comme ces faisceaux font suite aux bandelettes aponévrotiques de l'*aponévrose* d'origine, lesquelles sont insérées au sommet des apophyses épineuses des dernières vertèbres dorsales, et même des premières lombaires, il suit que ces faisceaux ont à la fois leur origine et leur terminaison aux apophyses épineuses.

(1) Les languettes aponévrotiques de ces faisceaux croisent les muscles surcostaux et leur fournissent même quelques insertions; elles semblent destinées à les brider.

Winslow en a fait un muscle particulier, sous le nom de *long épineux* du dos (*spinalis dorsi*, Sd, *fig.* 401). Il n'est pas rare, d'ailleurs, de voir quelques-uns de ces faisceaux se jeter dans le muscle transversaire épineux.

2° Faisceaux internes transversaires.

2° Les *faisceaux internes transversaires* ne peuvent être mis complétement à découvert que lorsqu'on a séparé exactement le long dorsal du transversaire épineux et renversé le premier de ces muscles en dehors; on voit alors : *a.* à la *région dorsale*, douze faisceaux beaucoup plus forts que les faisceaux externes se détacher successivement de la face antérieure et du bord interne du muscle long dorsal, et se terminer par des tendons arrondis, grêles, très-longs, au sommet des apophyses transverses de toutes les vertèbres dorsales. *b.* A la *région lombaire*, ces faisceaux internes sont beaucoup plus développés et se rendent, non aux apophyses, mais aux tubercules des apophyses articulaires, tubercules que nous avons vu (*voyez* Ostéologie) être aux lombes les analogues des apophyses transverses dorsales.

Faisceaux internes transversaires dorsaux.

Faisceaux internes transversaires lombaires.

Fig. 400.

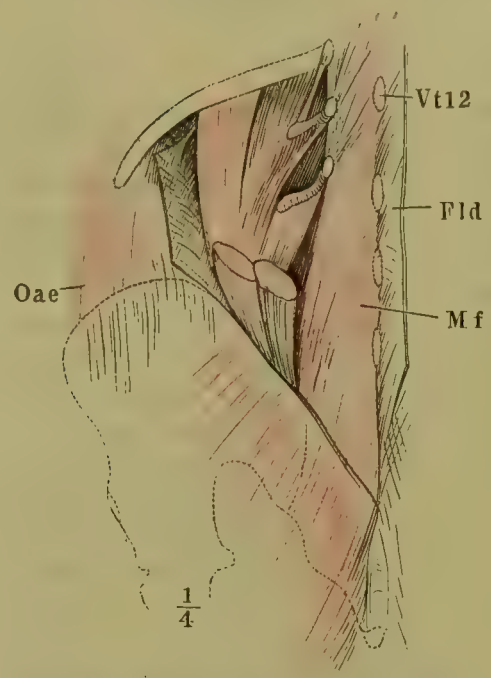

Faisceaux de terminaison du long dorsal dans la région lombaire (*).

Le long dorsal manque entièrement à la région cervicale.

A la *région cervicale*, le long dorsal manque complétement. Son faisceau *externe* ou *costal* le plus élevé est pour la deuxième, quelquefois pour la quatrième côte. Son faisceau *interne épineux* le plus supérieur atteint rarement la première vertèbre dorsale; mais son faisceau *interne transversaire* le plus élevé s'insère toujours à l'apophyse transverse de la première vertèbre dorsale.

Variété anatomique.

Ce n'est que dans des cas exceptionnels qu'on voit des faisceaux internes transversaires s'insérer aux vertèbres cervicales : ainsi, j'ai vu le faisceau transversaire interne le plus supérieur se partager entre la troisième vertèbre cervicale et le muscle grand complexus.

Muscles continuateurs du muscle long dorsal.

Mais, de même que nous avons vu le sacro-lombaire prolongé jusqu'à la région cervicale par des faisceaux de renforcement, qu'on a décrits comme un muscle distinct, de même il existe pour le grand dorsal des muscles continuateurs ou de renforcement, qui lui permettent d'atteindre les vertèbres cervicales et même l'apophyse mastoïde : ces muscles continuateurs sont le *transversaire du cou* et le *petit complexus* (1), que j'ai déjà décrits (p. 497), et dont j'aurais dû re-

(*) On a enlevé le sacro-lombaire et les couches superficielles du long dorsal. — *Fld*, aponévrose du grand dorsal. — *Oae*, oblique externe de l'abdomen. — *Mf*, transversaire épineux.

(1) A l'appui de cette manière de voir, je suis heureux de citer le passage suivant de Winslow (*Exposit. anat.*, t. II, Amst., 1743) : « On pourrait prendre la suite de ces trous-« seaux (il s'agit du transversaire du cou) pour un muscle accessoire du long dorsal ou « pour un transversaire du dos, de la même manière que l'on a fait par rapport à l'ac-« cessoire du sacro-lombaire. Quelques-uns prétendent que le long dorsal se continue « jusqu'à l'apophyse mastoïde du crâne, prenant le petit complexus ou mastoïdien latéral « pour une partie du long dorsal. »

mettre la description à ce moment, si je n'avais préféré l'ordre le plus élémentaire, le plus favorable aux dissections.

Fig 401.

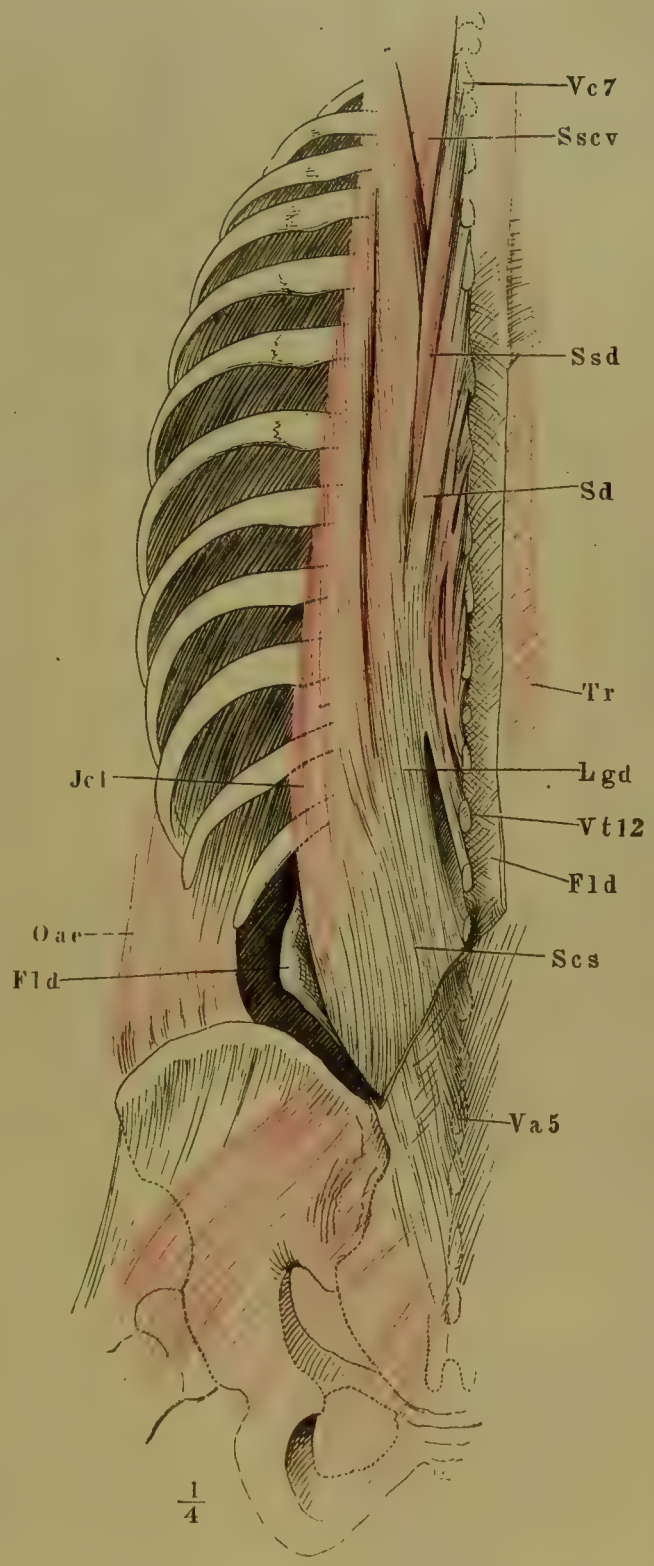

Muscles spinaux postérieurs (*).

(*) *Fld*, aponévrose du grand dorsal incisée verticalement et renversée des deux côtés. — *Scs*, aponévrose commune des muscles spinaux. — *Jcl*, sacro-lombaire. — *Lgd*, long dorsal. — *Sd*, faisceaux internes épineux de ce muscle. — *Ssd*, portion dorsale du transversaire épineux — *Sscv*, portion cervicale du transversaire épineux. — *Tr*, trapèze. — *Oae*, grand oblique de l'abdomen.

IV. — TRANSVERSAIRE ÉPINEUX.

Le *transversaire épineux* remplit la gouttière sacrée, toute la portion de la gouttière lombaire qui est en dedans des apophyses articulaires, la gouttière dorsale et la gouttière cervicale jusqu'à l'axis. Grêle à son origine, au bas de la gouttière sacrée, il grossit rapidement de bas en haut, forme une grosse masse à la région lombaire, masse plus volumineuse chez l'homme que chez les mammifères, à raison de la destination de l'homme à la station bipède, diminue rapidement à la région dorsale, commence à s'accroître à la partie supérieure de la région dorsale, pour se renfler considérablement à la région cervicale, et se terminer en pointe au niveau de l'axis.

Le transversaire épineux est parfaitement distinct, dans toute sa longueur, des muscles sacro-lombaires et long dorsal, qui le recouvrent; la ligne de démarcation est établie par une couche celluleuse, traversée par des vaisseaux et des nerfs.

Situation.

Volume.

Ses deux renflements lombaire et cervical.

Insertions :

1° A la région sacrée.

Le transversaire épineux naît : 1° de toute la gouttière sacrée ; il y est recouvert par l'aponévrose d'origine sur laquelle il ne prend aucune insertion.

2° Aux lombes.

2° Aux lombes (*Mf*, *fig.* 402), il naît des tubercules apophysaires, par des tendons aplatis, obliquement dirigés de dehors en dedans et de bas de haut ; de ces tendons naissent les fibres charnues, qui suivent la même direction, se réunissent en faisceaux, pour aller se terminer par d'autres tendons aux apophyses épineuses des vertèbres qui sont au-dessus. Les tendons d'origine s'épanouissent sur la face postérieure du muscle, s'unissent par leurs bords voisins, de manière à former un plan aponévrotique qui isole parfaitement ce muscle du sacro-lombaire et du long dorsal.

3° A la région dorsale.

3° A la région dorsale, le transversaire épineux (*Ssd*) naît, par des tendons très-longs et très-grêles, du sommet et de la face postérieure des apophyses transverses des vertèbres dorsales inférieures, pour se terminer par des tendons, également très-longs et très-grêles, entre lesquels sont placés des faisceaux charnus, grêles et quelquefois décolorés, au sommet des apophyses épineuses des vertèbres dorsales supérieures.

4° A la région cervicale.

4° Tandis que les muscles sacro-lombaire et long dorsal n'offrent au cou que des faisceaux rares et grêles, qu'ils doivent encore à des muscles de renforcement, le transversaire épineux remplit la gouttière cervicale, qu'il déborde. Chez les carnassiers, cette portion cervicale est encore bien plus considérable que chez l'homme, à cause du rôle de la tête et du cou dans

Fig. 402.

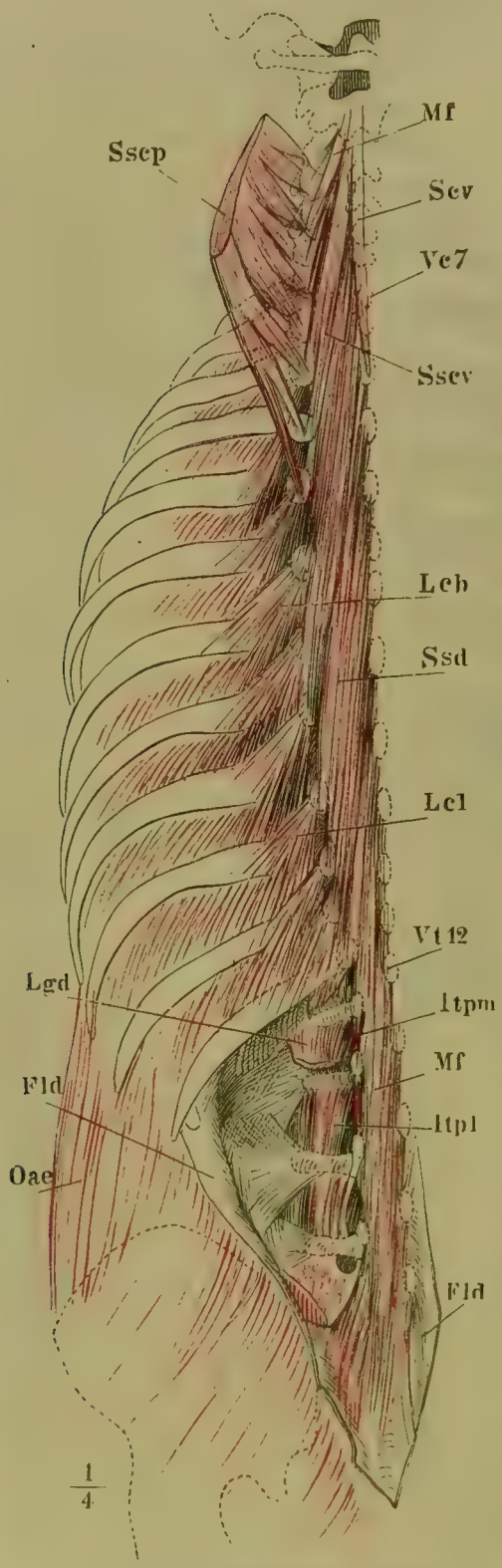

Muscles profonds du dos (*).

(*) On a enlevé le sacro-lombaire et le long dorsal. — *Ssep*, grand complexus, divisé et renversé en dehors. — *Lgd*, long dorsal. — *Fld*, aponévrose du grand dorsal, divisée et renversée. — *Oae*, oblique externe de l'abdomen. — *Mf*, transversaire épineux. — *Sco*, interépineux du cou. — *Sscv*, portion cervicale du transversaire épineux. — *Lcb*, L *l*, sus-costaux. — *Itpa*, intertransversaires postérieurs internes. — *Itpl*, intertransversaires postérieurs externes.

la préhension d'une proie qui résiste et qui a un poids considérable. Albinus fait de cette portion cervicale renflée du transversaire épineux un muscle particulier, sous le titre de *spinalis cervicis* (Sscv, *fig.* 402).

Au cou, de même que dans les autres régions, le transversaire épineux consiste dans une collection de faisceaux superposés et comme étagés, qui naissent des apophyses transverses des cinq ou six premières vertèbres dorsales, des apophyses articulaires des cinq dernières vertèbres cervicales, et qui vont se rendre aux apophyses épineuses des six dernières vertèbres cervicales. Le faisceau le plus élevé et le plus volumineux appartient à l'axis.

Le transversaire épineux consiste dans une collection de faisceaux étagés.

V. — MUSCLES DES GOUTTIÈRES VERTÉBRALES EN GÉNÉRAL.

Après avoir décrit chacun des muscles des gouttières vertébrales en particulier, nous sommes en mesure de jeter un coup d'œil général sur l'ensemble de ces muscles, et de saisir la loi générale qui préside à leur disposition.

Je comprendrai sous le titre de *muscles des gouttières vertébrales* tous les muscles couchés le long de ces gouttières, qu'ils remplissent entièrement depuis le sacrum jusqu'à l'occiput.

Dans cette catégorie de muscles, j'embrasserai non-seulement les muscles *sacro-lombaire*, *long dorsal* et *transversaire épineux*, mais encore les muscles *splénius*, *grand* et *petit complexus*, *transversaire du cou*, que nous verrons n'être autre chose que des muscles de renforcement, et qui se rattachent parfaitement à la loi qui préside à la détermination des muscles *spinaux postérieurs* proprement dits. J'y comprendrai, en outre, les muscles *grand* et *petit droit postérieur*, *grand* et *petit oblique de la tête* et *interépineux du cou*, lesquels font également partie de ce grand système de muscles spinaux postérieurs, essentiellement destinés à l'extension de la colonne vertébro-crânienne.

Aux muscles des gouttières vertébrales appartiennent tous les muscles destinés à l'extension de la colonne vertébro-crânienne.

Or, les muscles extenseurs de la colonne vertébro-crânienne, qui sont en même temps ses rotateurs, devant faire équilibre au poids de tout le tronc, qui tend sans cesse à être entraîné dans le sens de la flexion, on comprend combien ces muscles doivent prédominer sur les muscles fléchisseurs. Aussi est-ce pour loger les muscles extenseurs qu'existent les gouttières vertébrales ; aussi est-ce en arrière qu'on voit toutes les apophyses d'insertion ou bras de levier des vertèbres, savoir, les apophyses épineuses, articulaires et transverses. On comprend parfaitement pourquoi la portion des muscles des gouttières vertébrales, qui est destinée à maintenir la tête dans l'extension et à lui imprimer des mouvements de rotation, doit présenter un volume beaucoup plus considérable que les muscles destinés aux vertèbres proprement dites, et pourquoi elle constitue des muscles distincts, affectés à la locomotion de la tête.

Raison physiologique de la force de ces muscles.

Les muscles spinaux postérieurs proprement dits sont les muscles les plus longs du corps humain, d'où le nom de *muscles très-longs du dos*, qui leur a été donné. Toutefois, de même que la colonne vertébrale présente l'aspect d'un os long, bien qu'elle soit composée d'une multitude d'os courts, de même les muscles destinés à s'insérer à cette série de petites colonnes superposées qu'on appelle vertèbres, sont composés de faisceaux ou de petits muscles qui, par leur réunion successive, prennent l'apparence de muscles longs.

Les muscles très-longs du dos appartiennent aux muscles courts.

Ces muscles sont, sans contredit, les plus compliqués du corps humain : leur intrication est telle que les plus grands anatomistes ont vainement cherché à découvrir la loi qui préside à leur structure. Les anciens les divisaient en mus-

Difficulté de leur étude.

Manière de voir des anciens. De Sténon.

cles *épineux*, *demi-épineux*, *transversaires*, sans attacher à ces mots une acception rigoureuse et uniforme. Sténon jeta quelque jour sur ce sujet en les divisant en *muscles droits*, *médians* et *latéraux*, et en muscles *obliques*, *convergents* et *divergents*. Mais personne n'a mieux éclairci cette question que Winslow, dont la description me paraît surpasser de beaucoup celle des ouvrages les plus modernes. J'ai moi-même essayé de déterminer la loi de leur composition, et je crois avoir été assez heureux pour l'avoir réduite à ses termes les plus simples ; voici le résultat auquel je suis parvenu :

Les muscles des gouttières vertébrales se réduisent à quatre faisceaux élémentaires.

Quels sont les leviers qu'avaient à mouvoir les muscles extenseurs de l'épine ? 1° Les apophyses épineuses ; 2° les apophyses transverses et leurs annexes, les côtes et les apophyses articulaires. Or, les muscles des gouttières vertébrales se réduisent, en dernière analyse, à quatre faisceaux élémentaires ou types, qui seront rendus sensibles par la figure suivante :

Figure propre à faciliter l'intelligence de la disposition de ces faisceaux.

Tirez deux lignes verticales et par conséquent parallèles, l'une médiane, qui répondra à la série des apophyses épineuses : c'est la *ligne épineuse* E ; l'autre externe, qui répondra à la série des apophyses transverses T.

Or, tous les faisceaux des muscles des gouttières vertébrales vont s'insérer à ces deux lignes, en présentant quatre ordres d'insertions ou quatre directions bien distinctes.

1er ordre d'insertions : faisceaux épineux.

1° *Faisceaux épineux :* ce sont les faisceaux EE, qui vont d'une apophyse épineuse à une autre apophyse épineuse. Ces faisceaux sont dirigés verticalement ; on pourrait les appeler *verticaux internes*. (Les interépineux du cou, le grand et le petit droit postérieurs de la tête, le grand épineux du dos, de Winslow, appartiennent à cette catégorie.)

2e ordre d'insertions : faisceaux transversaires.

2° *Faisceaux transversaires :* ce sont les faisceaux TT, qui vont d'une apophyse transverse à l'autre, et par apophyses transverses j'entends toutes les éminences d'insertion latérales, apophyses articulaires, apophyses transverses, côtes. On pourrait appeler ces faisceaux *verticaux externes*.

3e ordre d'insertions : faisceaux épineux transversaires.

3° *Faisceaux épineux transversaires :* ce sont les faisceaux ET, étendus des apophyses épineuses, soit aux apophyses articulaires, soit aux apophyses transverses, soit aux côtes. Ces faisceaux, obliquement dirigés de bas en haut et de dedans en dehors, pourraient être appelés, avec Sténon, *obliques divergents*.

4e ordre d'insertions : faisceaux transversaires épineux.

4° *Faisceaux transversaires épineux :* ce sont les faisceaux TE, qui naissent des apophyses transverses et annexes et vont se porter aux apophyses épineuses. Ils sont dirigés obliquement de bas en haut et de dehors en dedans. On pourrait les appeler, avec Sténon, *obliques convergents*.

Ces préliminaires établis, il nous sera facile de déterminer, en les rapportant à l'un ou à l'autre de ces quatre faisceaux élémentaires, les différents muscles des gouttières vertébrales.

Le sacro-lombaire est un muscle transversaire.

a. Détermination au sacro-lombaire. Le *sacro-lombaire* est complétement étranger aux apophyses épineuses. Né de la crête iliaque, il se porte verticalement en haut, et va s'insérer à toutes les côtes et aux apophyses transverses des cinq dernières vertèbres cervicales. Le sacro-lombaire appartient donc en entier à la classe des muscles qui vont d'une apophyse transverse à une autre. Sous ce rapport, il mériterait le nom de *long spinal transversaire*. Le sacro-lombaire est un intertransversaire. Les *intertransversaires du cou et des lombes*, le *droit latéral de la tête*, les *muscles scalènes antérieur* et *postérieur*, et même, à la rigueur, le *carré des lombes* et les *muscles intercostaux* pourraient être considérés comme appartenant à cette catégorie.

b. Détermination du long dorsal. Considéré sous le point de vue de ses insertions, le long dorsal est essentiellement un *épineux transversaire;* il naît, en effet, des apophyses épineuses et se termine : 1° aux côtes, par la série de ses faisceaux externes ou costaux ; 2° au sommet des apophyses transverses dorsales, par la série de ses faisceaux internes. Les faisceaux épineux ne sont qu'une terminaison très-accessoire. Le long dorsal mériterait donc le nom de *long spinal épineux transversaire.*

Le long dorsal est un épineux transversaire.

Quant à la détermination du transversaire du cou et du petit complexus, les faisceaux de ces petits muscles, bien qu'ils soient des faisceaux de renforcement du long dorsal, appartiennent aux faisceaux transversaires ; car le transversaire du cou est étendu des apophyses transverses du dos aux apophyses transverses cervicales, et le petit complexus, des apophyses transverses cervicales à l'apophyse mastoïde, que nous avons considérée comme une apophyse transverse de la vertèbre crânienne postérieure.

Le transversaire du cou et le petit complexus appartiennent aux faisceaux transversaires.

Le *splénius* est évidemment un épineux transversaire dont le développement est en rapport avec le volume de la tête. N'oublions pas que le splénius du cou est essentiellement constitué par le faisceau de l'atlas, et que ce faisceau agit concurremment avec le splénius de la tête. L'*oblique inférieur* ou *grand oblique* est également un épineux transversaire. Le grand et le petit droit postérieurs pourraient, à la rigueur, leur être associés ; mais il est plus convenable de les considérer comme des interépineux.

Le splénius est un épineux transversaire, ainsi que l'oblique inférieur.

c. La détermination du *transversaire épineux* ne présente aucune difficulté. Tous ses faisceaux, comme son nom l'indique, sont des transversaires épineux : ils naissent des apophyses transverses dorsales et des apophyses articulaires lombaires et cervicales, pour se porter obliquement de bas en haut et de dehors en dedans, et s'insérer aux apophyses épineuses des vertèbres qui sont au-dessus. Je ferai remarquer que ce muscle est composé d'un grand nombre de faisceaux superposés, qu'on pourrait même le diviser par la dissection en plusieurs couches, que séparent des rameaux vasculaires et nerveux ; que les couches superficielles sont les plus longues; que les faisceaux les plus profonds vont de l'apophyse transverse de la vertèbre qui est au-dessous, à l'apophyse épineuse de la vertèbre qui est au-dessus; que le transversaire épineux s'insère non-seulement au sommet ou à un point de la longueur des apophyses épineuses, transverses ou articulaires, mais à toute l'étendue de la surface de ces apophyses qu'il recouvre.

Le transversaire épineux appartient à l'ordre des transversaires épineux.

Il est constitué par plusieurs couches superposées.

Le *grand complexus* est le transversaire épineux de la tête ; le *petit oblique* ou *oblique supérieur* est le transversaire épineux atloïdo-occipital.

Le grand complexus et le petit oblique sont des transversaires épineux.

VI. — ACTION DES MUSCLES SPINAUX POSTÉRIEURS.

La loi qui préside à la disposition générale des muscles spinaux postérieurs étant une fois établie, il devient très-facile de déterminer le mode d'action de tous ces muscles, et de réduire à la plus simple expression leur mécanisme, en apparence si compliqué.

Détermination de l'action des muscles spinaux.

1° Les faisceaux *épineux*, EE, longs et courts, étant verticaux, redressent directement la colonne vertébrale : telle est l'action des faisceaux qui constituent le long épineux du dos et les interépineux du cou. Le petit et le grand droit postérieur de la tête, en même temps qu'ils étendent la tête, lui impriment, à cause de leur obliquité, un mouvement de rotation en vertu duquel la face est dirigée

1° Des faisceaux épineux.

de leur côté : lorsque les muscles droits des deux côtés se contractent, la tête est renversée directement en arrière.

2° Des faisceaux transversaires.

2° Les faisceaux *transversaires*, TT, *du sacro-lombaire*, étant verticaux et latéraux, redressent la colonne vertébrale, en l'inclinant de leur côté, lorsqu'ils agissent d'un côté seulement, et la redressent directement lorsqu'ils agissent des deux côtés à la fois.

3° Des faisceaux épineux transversaires.

3° Les faisceaux du long dorsal, étant des *épineux transversaires*, ET, prennent leur point d'appui sur l'épine, tandis que leur point mobile se partage entre les apophyses articulaires et les apophyses transverses ou les côtes ; en conséquence, leur contraction a pour effet de redresser la colonne vertébrale et de la maintenir redressée ; mais leur obliquité a pour résultat un mouvement léger de rotation, moindre pour les faisceaux qui vont aux apophyses articulaires, plus considérable pour ceux qui vont aux apophyses transverses, mouvement par lequel la partie antérieure du tronc est dirigée du même côté. Quand les muscles des deux côtés agissent ensemble, l'épine est redressée directement. Rappelons ici que le splénius, qui est pour la tête et pour les premières vertèbres cervicales le représentant du long dorsal, agit dans le même sens, mais d'une manière en quelque sorte exagérée. Ainsi, par la contraction du splénius gauche, la face est tournée à gauche, et la tête renversée en arrière et à droite ; même action de la part du grand oblique ou oblique inférieur de la tête. Quand les deux splénius et les deux obliques inférieurs agissent ensemble, la tête est renversée directement en arrière.

4° Des faisceaux transversaires épineux. Les transversaires épineux sont les muscles rotateurs de la colonne vertébrale.

4° Les faisceaux du *transversaire épineux*, TE, ayant leur point fixe aux apophyses articulaires ou transverses et leur point mobile aux apophyses épineuses, ont, outre l'effet commun de redresser la colonne vertébrale, celui de lui imprimer un mouvement de rotation en vertu duquel la région antérieure du tronc est dirigée du côté opposé : ce muscle est, en raison de son obliquité, le rotateur par excellence de la colonne vertébrale. Le grand complexus, qui est le transversaire épineux de la tête, produit sur elle le même effet, mais d'une manière beaucoup plus marquée. Ainsi, par la contraction du grand complexus gauche, la face est dirigée du côté droit, et la tête est renversée en arrière sur le côté gauche. Sous le rapport de la rotation, son action est diamétralement opposée à celle du splénius. On conçoit que, lorsque tous ces muscles se contractent simultanément, les effets opposés se détruisent, et le tronc est directement redressé ou renversé en arrière. L'oblique supérieur de la tête est le congénère du grand complexus sous le point de vue des mouvements de la tête.

Succession d'actions des faisceaux des muscles spinaux postérieurs

Du reste, on comprend la succession d'actions qui a lieu dans toute la longueur des muscles spinaux postérieurs. Le sacrum et l'os des iles fournissent un point d'appui aux faisceaux qui meuvent la région lombaire ; cette région, étant maintenue, devient le point d'appui des faisceaux moteurs de la région dorsale : celle-ci, à son tour, fournit un point fixe aux faisceaux qui agissent sur la région cervicale, laquelle joue le même rôle à l'égard de la tête ; cette dernière a seule des muscles indépendants. Il est impossible de redresser la région dorsale et la partie inférieure de la région cervicale, sans redresser en même temps la région lombaire ; mais on peut mouvoir la tête à volonté, indépendamment de la colonne vertébrale.

Les muscles spinaux postérieurs font équilibre au poids du tronc.

Les muscles spinaux postérieurs font équilibre au poids de tout le tronc : d'où la lassitude causée dans toute la région dorsale, et surtout dans la région lombaire, par la station longtemps continuée, par la marche, et même par la position

assise, le dos n'étant pas appuyé ; d'où le repos produit par un décubitus horizontal. On voit que la rotation existe à peine aux lombes, au dos et à la partie inférieure de la région cervicale. Mais, à la partie supérieure du cou, la rotation devient un mouvement très-énergique, et qui est en rapport avec la force et l'obliquité des muscles rotateurs.

16. — Aponévroses de la région postérieure du tronc et du cou.

Nous étudierons successivement ces aponévroses au cou, au dos et aux lombes, et, dans chacune de ces régions, nous considérerons une ligne médiane et deux lames latérales.

Raphé médian cervical postérieur.

I. — APONÉVROSES DE LA RÉGION CERVICALE POSTÉRIEURE.

La ligne médiane de cette région présente un raphé fibreux, étendu de la protubérance occipitale externe à la sixième vertèbre cervicale, raphé fibreux qu'on a comparé au ligament cervical postérieur des animaux et qu'on appelle, par cette raison, *ligament cervical postérieur*. Mais on cherche vainement dans ce raphé, qu'on serait tenté d'appeler *ligne blanche cervicale postérieure*, le vestige de ces fibres jaunes et élastiques, verticalement dirigées, qui constituent le ligament cervical postérieur des quadrupèdes. Des lames celluleuses partent, de chaque côté, de ce raphé.

a. Le *raphé fibreux médian*, extrêmement épais et résistant, dans lequel se confondent les insertions aponévrotiques des muscles trapèzes, splénius, petits dentelés supérieurs et rhomboïdes droits et gauches, paraît constitué par des fibres transversales, par des fibres obliques entre-croisées d'un côté à l'autre et par des fibres entre-croisées d'arrière en avant. J'ai vu la partie de ce raphé étendue de la protubérance occipitale externe à l'axis remplacée par un muscle surnuméraire, qu'on pourrait appeler *muscle du raphé cervical*.

Cloison médiane qui sépare les grands complexus.

De la face antérieure du raphé fibreux, part une cloison médiane qui sépare les deux grands complexus. Très-épaisse en haut, mince en bas, cette cloison médiane est composée de faisceaux aponévrotiques, souvent distincts, qui se portent en haut et en avant, pour aller se fixer au sommet des apophyses épineuses cervicales, dans l'angle de bifurcation de ce sommet. La partie supérieure de cette aponévrose médiane envoie entre le grand et le petit droit postérieur une lamelle très-forte, qui va se fixer aux arcs postérieurs de l'atlas et de l'axis. C'est cette lamelle aponévrotique qui a été décrite sous le nom de ligament postérieur des articulations occipito-atloïdienne et atloïdo-axoïdienne.

De ce même raphé médian partent, à droite et à gauche, des lamelles dont la direction est courbe et concentrique à la colonne cervicale. Ces lamelles celluleuses, qui ne méritent point le nom d'aponévroses, séparent les uns des autres les muscles de la région.

Ovale aponévrotique des trapèzes.

Au bas du raphé cervical, se voit l'ovale aponévrotique qui résulte de la réunion des deux demi-ovales appartenant aux muscles trapèzes (*fig.* 388). Cet ovale, étendu de la sixième vertèbre cervicale à la deuxième vertèbre dorsale, si remarquable par la direction transversale de ses fibres, se comporte différemment au niveau des apophyses épineuses, et dans leurs intervalles. Dans l'intervalle des apophyses épineuses il y a continuité parfaite entre les fibres aponévrotiques du trapèze droit et celles du trapèze gauche, si bien qu'il est impossible d'établir, à ce niveau, la moindre ligne de démarcation entre ces deux mus-

cles. Au niveau des apophyses épineuses, le plus grand nombre des fibres apo-

Fig. 403.

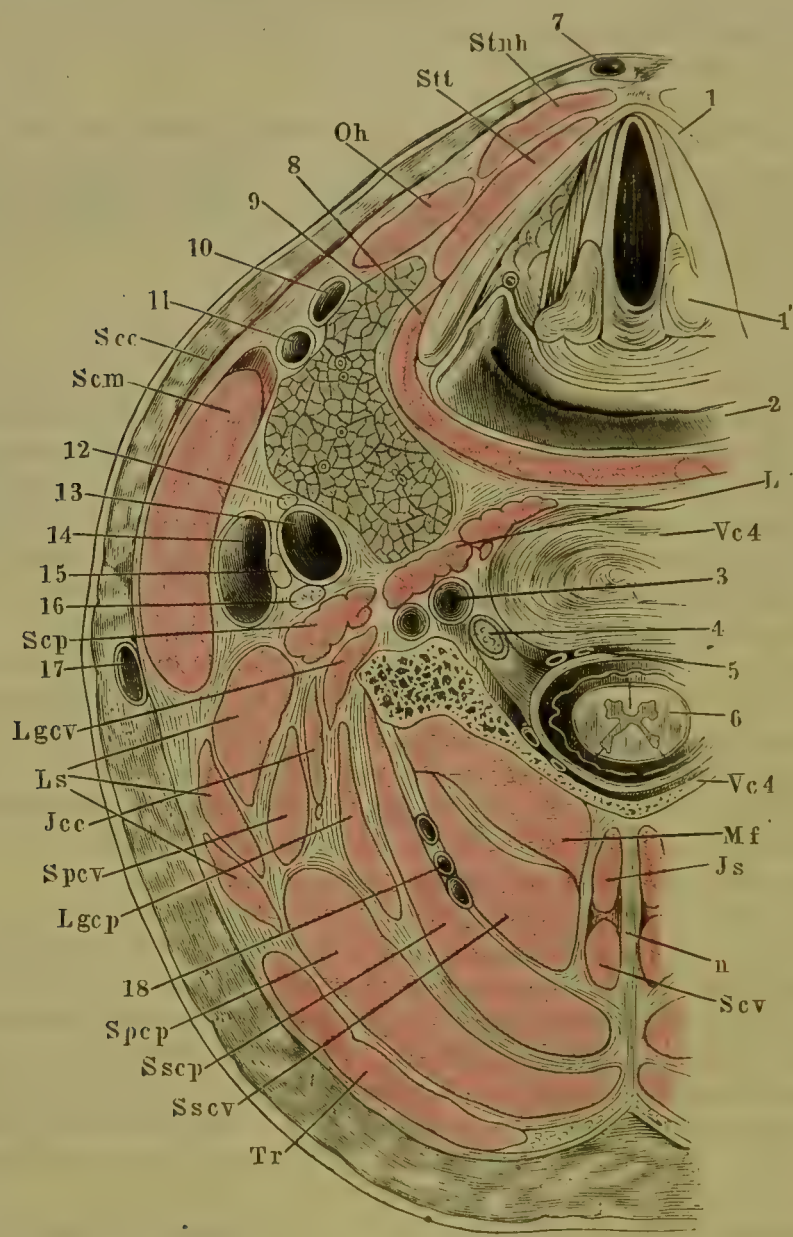

Section horizontale du cou, passant par la quatrième vertèbre cervicale; segment inférieur (*).

(*) D'après Nuh, *Anat. chirurgic.*, pl. IV, *fig.* 2. — 1, cartilage thyroïde. — 1', cartilage aryténoïde. — 2, œsophage. — 3, artère et veine vertébrales. — 4, quatrième branche cervicale. — 5, veines prévertébrales — 6, moelle épinière. — 7, veine médiane du cou. — 8, muscles constricteurs du pharynx. — 9, glande thyroïde. — 10, 11, artère et veine thyroïdiennes supérieures. — 12, rameau descendant du nerf hypoglosse. — 13, carotide primitive. — 14, veine jugulaire interne. — 15, nerf vague. — 16, ganglion cervical supérieur. — 17, veine jugulaire externe. — 18, vaisseaux profonds du cou. — *Tr*, trapèze. — *Spcp*, *Spcv*, splénius de la tête et du cou. — *Sscv* transversaire épineux. — *Sscp*, grand complexus. — *Lgcp*, petit complexus. — *Lgcv*, transversaire du cou. — *Jcc*, cervical descendant. — *Ls*, angulaire de l'omoplate. — *Scp*, scalène postérieur. — *Scm*, sterno-cléido-mastoïdien. — *Scc*, muscle peaucier. — *Oh*, omo-hyoïdien. — *Stt*, sterno-thyroïdien — *Stnh*, sterno-hyoïdien. — L, muscles prévertébraux. — *Mf*, cervical transverse. — *Js*, interépineux. — *Scv*, interépineux. — *Vc*[4], 4e vertèbre cervicale. — *n*, ligament cervical.

névrotiques s'insère de chaque côté du sommet de ces apophyses ; mais la couche la plus superficielle de ces fibres élude, pour ainsi dire, les apophyses, qu'elle franchit pour se continuer avec l'aponévrose du trapèze opposé.

b. Les *lames celluleuses latérales* qui partent du raphé, sont au nombre de cinq. La première, superficielle, sous-cutanée, s'insère, en haut, à la ligne courbe occipitale supérieure, se continue, en bas, avec l'aponévrose dorsale superficielle, et atteint, en dehors, le bord externe du trapèze; elle adhère à la peau par un tissu cellulaire entremêlé de vésicules adipeuses. La seconde est placée sous le trapèze, recouvre les muscles splénius, rhomboïde et angulaire, ainsi que la partie supérieure du grand complexus. La troisième est située au-dessous du rhomboïde et de l'angulaire; la quatrième, entre le petit dentelé et le splénius ; la cinquième, enfin, recouvre immédiatement le grand complexus. Pour compléter l'énumération de ces feuillets fibreux, disons qu'il en existe un dernier qui part, en dedans, non plus du raphé médian postérieur, mais bien du sommet des apophyses épineuses cervicales, s'attache, en dehors, aux tubercules postérieurs des apophyses transverses du cou, en haut à l'occipital, et se continue, en bas, avec l'aponévrose dorsale du transversaire épineux (1).

II. — APONÉVROSES DE LA RÉGION DORSALE.

a. La ligne médiane présente la série des apophyses épineuses et, dans leur intervalle, les ligaments sus-épineux et interépineux, remplacés à la région cervicale par les muscles inter épineux. De ces apophyses et des ligaments qui les séparent, naissent, au niveau des deux ou trois premières vertèbres dorsales, les fibres aponévrotiques du trapèze, qui concourent à la formation de l'ovale aponévrotique dont j'ai parlé et, au niveau de la dixième, de la neuvième et de la huitième dorsale, les fibres aponévrotiques de l'angle inférieur de ce muscle, qui vont en décroissant de bas en haut, de manière à former un triangle. Dans l'intervalle du demi-ovale et du triangle aponévrotique, les fibres musculaires du trapèze s'insèrent directement aux apophyses épineuses (2). Ligne médiane.

b. De la ligne médiane naissent, 1° au-dessous de la peau, l'aponévrose superficielle du trapèze ; 2° au-dessous de ce muscle, l'aponévrose du grand dorsal, au niveau des cinq ou six dernières vertèbres dorsales ; 3° sur un plan plus profond, l'aponévrose du rhomboïde, qui part des trois ou quatre premières vertèbres dorsales ; 4° plus profondément encore, l'aponévrose du petit dentelé supérieur, qui part des deux ou trois premières vertèbres dorsales, et l'aponévrose intermédiaire aux petits dentelés ; 5° les bandelettes aponévrotiques appartenant au long dorsal. Aponévroses latérales

III. — APONÉVROSES DE LA RÉGION LOMBAIRE.

Elles constituent une aponévrose très-importante, qu'on peut appeler *aponévrose abdominale postérieure*.

(1) On peut lire, pour plus de détails, la thèse du docteur Degrusse. Paris, 1849.

(2) Une loi constante préside aux insertions musculaires en général : toutes les fois que l'insertion directe des fibres charnues a pu suffire, cette insertion est préférée ; mais elle n'est applicable qu'à un petit nombre de cas. Les aponévroses remplacent les fibres charnues : 1° lorsqu'une plus grande longueur de ces fibres charnues aurait été inutile, et alors les fibres aponévrotiques semblent continuer les fibres charnues; 2° lorsqu'il a fallu concentrer sur une partie très-étroite du squelette l'insertion d'un grand nombre de fibres musculaires, et alors l'aponévrose se concentre en un tendon.

Sur la ligne médiane.

a. Sur la *ligne médiane*, il n'existe de ligament sur-épineux que jusqu'au niveau de la deuxième vertèbre lombaire; à partir de cette vertèbre, jusqu'à la deuxième vertèbre sacrée, on trouve une disposition analogue, quoique bien plus prononcée, à celle que nous avons remarquée pour l'ovale du trapèze, c'est-à-dire que les fibres aponévrotiques du côté droit passent intégralement à gauche, en franchissant, sans y adhérer, les sommets des apophyses épineuses et les espaces interépineux. Les fibres du côté droit qui arrivent à la ligne médiane dans une direction transversale, se continuent manifestement, sans intermédiaire, avec les fibres transversales du côté gauche. Les fibres obliques, soit ascendantes, soit descendantes, s'entre-croisent non moins manifestement sur la ligne médiane, en passant du côté opposé.

Continuité des fibres transversales.

Entre-croisement des fibres obliques.

b. De chaque côté de la ligne médiane part une des aponévroses les plus considérables du corps humain, car elle occupe toute la largeur de la région lombaire. Cette aponévrose, connue sous le nom d'*aponévrose du grand dorsal* (*fig.* 404), présente la forme d'un large triangle, dont l'angle supérieur serait tronqué. Son *bord externe*, qui donne naissance aux fibres charnues du grand dorsal, est obliquement dirigé de haut en bas et de dedans en dehors. Son *bord inférieur* est mesuré, non-seulement par la moitié postérieure de la longueur de la crête iliaque, mais encore par une ligne étendue de l'épine iliaque postérieure et supérieure au tubercule postérieur de la troisième pièce du sacrum, et dans l'intervalle de ces deux derniers points, ce bord inférieur, très-épais, donne insertion au muscle grand fessier. La portion de ce bord qui s'insère à la crête iliaque, forme une espèce de *cintre* ou repli, qui a beaucoup d'analogie avec l'arcade fémorale.

Aponévrose du grand dorsal.

Son bord externe.

Son bord inférieur.

Cintre aponévrotique de ce bord inférieur.

Si l'on étudie la texture de l'aponévrose du grand dorsal, on verra qu'elle est composée de fibres entre-croisées dans diverses directions, et que ces fibres aponévrotiques à direction variée font suite à des fibres musculaires qui présentent une direction correspondante.

Structure de l'aponévrose du grand dorsal.

L'aponévrose que nous continuerons d'appeler *aponévrose du grand dorsal* est, en effet, le résultat de la fusion de plusieurs aponévroses : 1° de l'aponévrose d'insertion du grand dorsal, 2° de l'aponévrose du petit dentelé inférieur, qui est intimement confondue avec elle dans ses deux tiers internes, et qui ne s'en sépare que dans son tiers externe; 3° de l'aponévrose du petit oblique de l'abdomen, qui n'occupe que la partie inférieure de cette aponévrose (1); 4° du feuillet postérieur de l'aponévrose du muscle transverse de l'abdomen.

Lames fibreuses qui concourent à la formation de l'aponévrose du grand dorsal.

Une aponévrose du grand fessier y concourt.

Enfin le grand fessier, dans l'intervalle qui sépare l'épine iliaque postérieure et supérieure de la troisième pièce du sacrum, prend son insertion à une aponévrose confondue avec la partie inférieure de l'aponévrose du grand dorsal, mais dont l'existence est démontrée par l'addition de fibres dirigées comme celles du grand fessier, auxquelles elles font suite.

Impossibilité de la séparation de ces divers feuillets aponévrotiques.

Or, s'il est impossible de séparer par la dissection, même avec le secours de l'acide nitrique étendu d'eau, les lamelles aponévrotiques qui appartiennent à chacun de ces muscles, il est facile de reconnaître, par les directions diverses des fibres, ou transversales, ou obliques ascendantes, ou obliques descendantes,

(1) Il s'en faut bien que l'aponévrose du petit oblique occupe toute la hauteur de la région lombaire. Destinée à l'insertion des fibres les plus postérieures du petit oblique, elle est composée de fibres qui ont la même direction que celles de ce muscle, et qui vont se fixer à la dernière vertèbre lombaire et à la partie postérieure de la crête de l'os des iles.

quelles sont celles de ces fibres qui appartiennent à tel ou tel muscle. Il est à remarquer que dans l'espèce de treillage qui résulte du croisement de tant de fibres diverses, les fibres aponévrotiques du grand dorsal subissent une sorte de déviation, de telle façon qu'elles ne suivent pas rigoureusement la direction des fibres charnues. Je signalerai dans cet entre-croisement la continuité des fibres aponévrotiques inférieures du grand dorsal avec les fibres aponévrotiques d'origine du grand fessier du côté opposé.

c. Au-dessous de l'aponévrose du grand dorsal, naît l'aponévrose si épaisse de la masse commune, que nous avons vue constituer l'origine principale du muscle long dorsal, et dont nous avons noté la division, supérieurement, en languettes aponévrotiques.

d. Comme feuillets de l'aponévrose abdominale postérieure, je dois noter, par anticipation, le feuillet antérieur et le feuillet moyen de l'aponévrose postérieure du muscle transverse : le feuillet antérieur, qui naît en avant de la base des apophyses transverses des vertèbres lombaires, et qui passe au-devant du carré des lombes ; le feuillet moyen, incomparablement plus résistant que le feuillet antérieur, qui naît du sommet des apophyses transverses des vertèbres lombaires et qui passe derrière le carré des lombes (*fig.* 404).

Fig. 404.

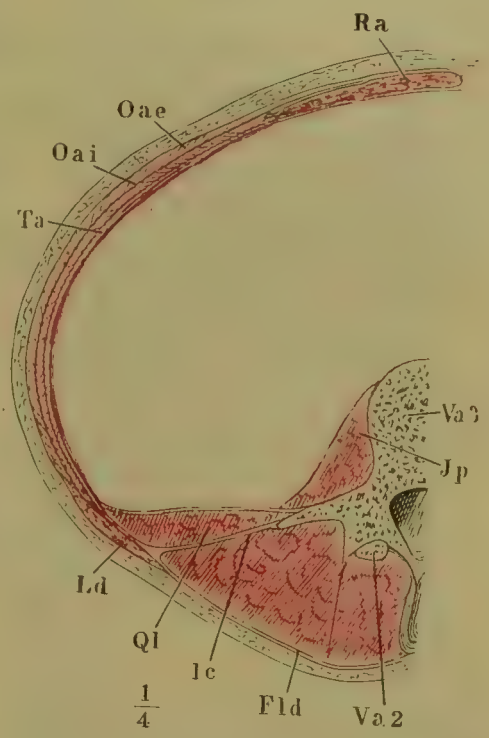

Aponévrose de la masse commune.

Les feuillets antérieur et moyen de l'aponévrose du transverse font partie de l'aponévrose abdominale postérieure.

Section horizontale de l'abdomen, au niveau de la vertèbre lombaire (Va³) (*).

Nous avons déjà vu que le feuillet postérieur de cette même aponévrose du muscle transverse se confond avec l'aponévrose du grand dorsal. Il suit de là que l'aponévrose abdominale postérieure constitue deux gaînes aponévrotiques, l'une, pour la masse commune au sacro-lombaire et au long dorsal, l'autre, pour le carré des lombes.

§ 2. — MUSCLES DE L'ABDOMEN.

La cavité abdominale est circonscrite de toutes parts par des parois musculeuses, dans lesquelles on peut distinguer :

1° Une région antérieure et latérale ;

2° Une région supérieure ou diaphragmatique ;

3° Une région postérieure ou lombaire ;

4° Une région inférieure ou périnéale.

Cette dernière région sera décrite à la suite des organes de la génération. (Voy. *Splanchnologie.*)

(*) *Jp*, psoas iliaque. — *Va*², apophyse articulaire inférieure de la vertèbre lombaire. — *Fld*, aponévrose du grand dorsal. — *Ic*, feuillet postérieur de l'aponévrose du transverse. — *Ql*, carré des lombes. — *Ld*, grand dorsal. — *Ta*, transverse. — *Oai*, oblique interne. — *Oae*, oblique externe. — *Ra*, droit antérieur.

A. — MUSCLES DE LA RÉGION ABDOMINALE ANTÉRIEURE ET LATÉRALE.

Ces muscles sont l'*oblique externe*, l'*oblique interne*, le *transverse*, le *grand droit de l'abdomen*, et le *pyramidal*, quand il existe ; en tout, dix muscles, cinq de chaque côté.

1. — Grand oblique ou oblique externe de l'abdomen.

Préparation. 1° Faire à la peau de l'abdomen, à partir du cartilage de la huitième côte, une incision oblique de haut en bas et de dehors en dedans ;

2° Comprendre dans l'incision une lame celluleuse fort adhérente, qui revêt immédiatement le muscle ;

3° Pour la préparation de ce muscle, ainsi que pour celle de tous les muscles abdominaux, placer un billot sous la région lombaire, et suivre exactement, dans la dissection, la direction des fibres charnues.

Situation et figure.

Ainsi nommé à cause de la direction de ses fibres, le muscle *grand oblique* ou *oblique externe de l'abdomen* (Oae) forme la couche musculaire la plus superficielle et la plus considérable des parois abdominales, dont il occupe la partie latérale et antérieure ; il est très-large, quadrilatère et recourbé sur lui-même.

Insertions.

a. Insertions. Il s'insère, *d'une part*, 1° à la moitié antérieure de la lèvre externe de la crête iliaque ; 2° au bord externe de l'aponévrose abdominale antérieure, et par elle à la ligne blanche, au pubis et à l'arcade fémorale ; *d'autre part*, à la face externe et au bord inférieur des sept ou huit dernières côtes (*costo-abdominal*, Chaussier ; *ilio-pubi-costo-abdominal*, Dumas).

Insertions costales.

Les insertions *supérieures* ou *costales* de ce muscle se font sur le trajet d'une ligne oblique de haut en bas et d'avant en arrière, ou plutôt suivant une ligne courbe à convexité supérieure, par sept ou huit languettes anguleuses, charnues et aponévrotiques, auxquelles on donne le nom de *digitations*. Ces digitations vont en augmentant de largeur de haut en bas jusqu'à la huitième côte, puis en diminuant jusqu'à la douzième ; les plus petites digitations sont la première et la dernière, surtout la dernière. Les quatre ou cinq digitations les plus élevées s'entre-croisent, à la manière des doigts des deux mains (d'où le nom de digitations), avec les digitations du grand dentelé. Les trois ou quatre digitations inférieures s'entre-croisent avec celles du grand dorsal, qui les recouvrent.

Insertion précise des digitations.

Quant au mode précis d'insertion des digitations aux côtes, elle se fait à la face externe de ces os, suivant une ligne oblique de haut en bas et de dedans en dehors, et se continue dans une assez grande étendue le long du bord inférieur de la côte correspondante. Cette insertion au bord inférieur des côtes a lieu par une languette aponévrotique. Il n'est pas rare de voir quelques faisceaux musculaires détachés du grand oblique se continuer, soit avec le grand dentelé, soit avec le grand dorsal, soit avec les intercostaux externes.

Insertion au bord inférieur des côtes.

Les digitations forment une ligne courbe festonnée.

La série des insertions costales constitue le bord supérieur du muscle, qui représente une ligne courbe festonnée, dont la convexité est tournée en haut et en arrière. Il en résulte que la première digitation s'insère tout près du cartilage costal correspondant, que les suivantes s'en éloignent, que les plus inférieures s'en rapprochent et que la dernière s'attache au sommet du cartilage de la dernière côte.

Direction oblique en bas et en avant.

Nées de ces insertions costales, les fibres charnues se portent obliquement

en bas et en avant (*obliquus descendens*, Vesale), en suivant toutefois *diverses directions* : les postérieures, presque verticalement en bas ; les moyennes, obliquement de haut en bas et de dehors en dedans ; les supérieures, presque horizontalement en dedans. Elles se terminent, les postérieures, par de courtes fibres aponévrotiques, à la crête iliaque, les antérieures, au bord externe et concave d'une large aponévrose qui constitue le feuillet superficiel de l'aponévrose abdominale antérieure, laquelle s'entre-croise sur la ligne médiane avec celle du côté opposé, pour concourir à la formation de la ligne blanche, et contribue, en bas, à la formation de l'arcade crurale. (Voy. plus bas *Aponévrose abdominale antérieure.*)

Terminaison à l'aponévrose abdominale antérieure.

Fig. 405.

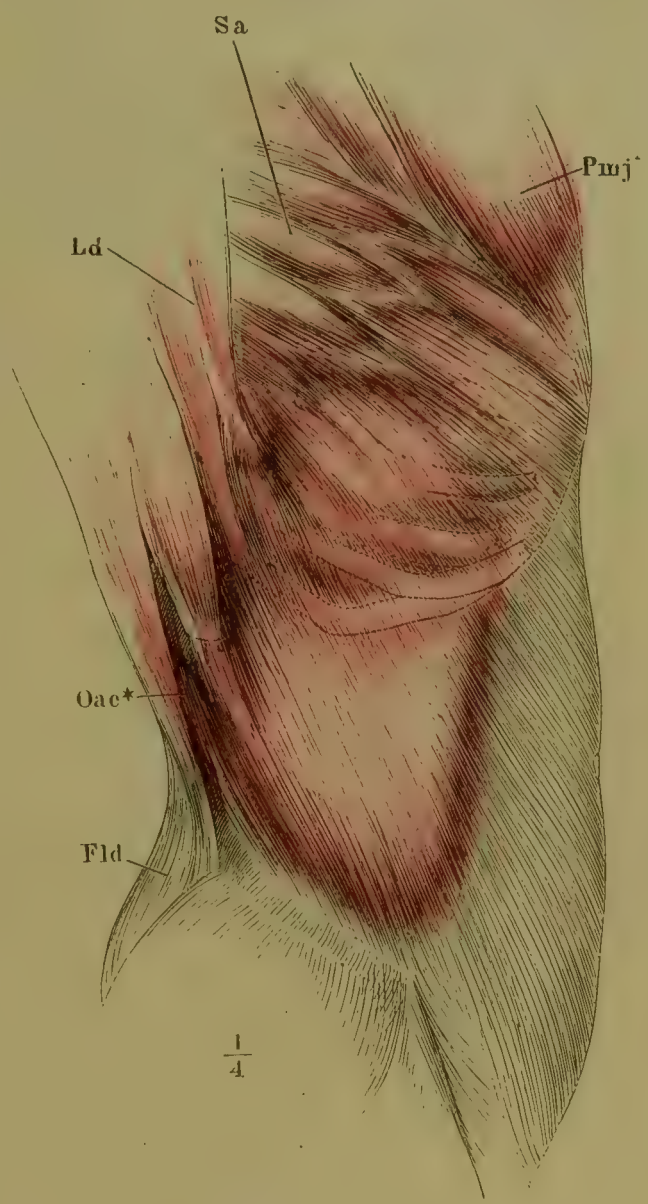

Paroi abdominale, vue de profil (*).

Il est à remarquer que la direction des fibres du grand oblique est précisément la même que celle des fibres des muscles intercostaux externes.

b. Rapports. Le grand oblique présente, sur sa face externe, une enveloppe celluleuse assez résistante, fort adhérente, à cause des prolongements qu'elle envoie entre les faisceaux musculaires, mais qu'on peut enlever, avec un peu de soin, sous la forme d'une lame continue ; cette enveloppe se prolonge sur l'aponévrose du grand oblique, dont il n'est pas possible de la séparer par la dissection. Une lame semblable, mais beaucoup plus mince, existe sur sa face interne. — Le muscle oblique externe est recouvert par la peau, par le tissu cellulaire adipeux qui la double et, un peu en arrière, par le grand dorsal. Il recouvre le petit oblique, la partie antérieure des sept ou huit dernières côtes, leurs cartilages et les muscles intercostaux externes correspondants. Le rapport

Rapports.

Espace triangulaire lombaire.

(*) *Fld*, aponévrose du grand dorsal. — *Oac**, dernière digitation de l'oblique externe de l'abdomen. — *Ld*, grand dorsal. — *Sa*, grand dentelé. — *Pmj*, grand pectoral.

le plus remarquable est celui qu'affecte son bord postérieur avec le bord externe du grand dorsal : tantôt, et cette disposition est la plus fréquente, ce bord est entièrement recouvert par le grand dorsal; tantôt il existe entre les deux bords correspondants un espace triangulaire, devenu célèbre depuis que J.-L. Petit a parlé d'une hernie formée dans cet espace et qu'il a indiquée sous le titre de hernie lombaire.

Action : 1° Sur les viscères ; 2° Sur les côtes ; 3° Sur la colonne vertébrale.

c. Action. Le grand oblique exerce une triple action : 1° sur les viscères abdominaux, qu'il comprime dans l'effort, dans l'expulsion des matières fécales, dans l'accouchement, etc.; 2° sur les côtes, qu'il abaisse et, par conséquent, indirectement sur la colonne vertébrale, qu'il fléchit; 3° en raison de son obliquité, il imprime aux côtes, et partant à la colonne vertébrale, un mouvement de rotation par lequel la région antérieure du tronc est tournée du côté opposé. Lorsque les deux muscles obliques externes agissent en même temps, le thorax est fléchi directement.

Son action sur le bassin.

Je viens de supposer que le grand oblique prenait son point d'insertion mobile sur le thorax; si, au contraire, le thorax est fixé, alors le grand oblique agit sur le bassin, qu'il fléchit, en même temps qu'il imprime à la colonne vertébrale un mouvement de rotation en vertu duquel la face antérieure du bassin est dirigée de son côté.

2. — Petit oblique ou oblique interne de l'abdomen et crémaster.

Préparation. Diviser le grand oblique perpendiculairement à la direction de ses fibres, c'est-à-dire de haut en bas et d'avant en arrière.

Situation et figure.

Le *petit oblique* ou *oblique interne de l'abdomen* (O*ai*, *fig.* 410) est un muscle large, de forme irrégulièrement quadrilatère, beaucoup plus large en avant qu'en arrière, plus petit et plus mince que le précédent. Il occupe la partie antérieure, la partie latérale et la partie postérieure de l'abdomen.

Insertions.

a. Insertions. Il s'insère, *d'une part*, 1° à l'aponévrose abdominale postérieure, et par elle à la crête iliaque et à l'apophyse épineuse de la dernière vertèbre lombaire ; 2° aux trois quarts antérieurs de l'interstice de la crête iliaque; 3° au tiers externe de l'arcade crurale; *d'autre part*, 1° au bord inférieur des cartilages de la neuvième, de la dixième, de la onzième et de la douzième côte; 2° au feuillet moyen de l'aponévrose abdominale antérieure, et par elle à la ligne blanche (*ilio-abdominal*, Chaussier; *ilio-lombo-costo-abdominal*, Dumas).

Fibres qui naissent de l'aponévrose abdominale postérieure.

1° Celles de ses fibres qui naissent par l'intermédiaire de l'aponévrose abdominale postérieure, sont peu nombreuses; le feuillet de cette aponévrose qui lui appartient, est peu considérable et n'occupe que la moitié inférieure, au plus, de la hauteur de la région lombaire. Les fibres de ce feuillet aponévrotique sont obliques de bas en haut et de dedans en dehors, si bien qu'en les suivant à travers l'intrication des fibres de l'aponévrose du grand dorsal, avec laquelle l'aponévrose postérieure du petit oblique est confondue, il m'a paru qu'elles allaient se fixer, pour la plupart, à la partie postérieure de la crête iliaque, qu'elles contournent, et quelques-unes seulement à la dernière vertèbre lombaire. 2° Ses fibres iliaques naissent par de courtes fibres aponévrotiques. 3° Les fibres qui viennent de l'arcade crurale, naissent dans l'espèce de gouttière que présente cette arcade supérieurement. Cette dernière insertion se fait par de courtes fibres aponévrotiques, réunies en membrane étroite, qui renforcent beaucoup l'arcade fémorale dans ce point.

Fibres iliaques.

Fibres qui viennent de l'arcade fémorale.

Direction oblique.

De cette triple insertion, les fibres charnues se portent obliquement en dedans (*obliquus ascendens*, Vesale), en suivant toutefois diverses directions : les postérieures, presque *verticalement* en haut; celles qui naissent de la crête iliaque, *obliquement* de bas en haut et de dehors en dedans, d'autant plus obliques et plus longues qu'elles sont plus antérieures; celles qui naissent au voisinage de l'épine iliaque antérieure et supérieure, sont *horizontales*; enfin, celles qui viennent de l'arcade crurale, sont *obliques* de haut en bas et de dehors en dedans. Ces fibres se terminent de la manière suivante : 1° les *postérieures*, au bord inférieur et au sommet des cartilages des quatre dernières côtes, et elles se continuent avec les muscles intercostaux internes dans l'intervalle qui sépare la douzième de la onzième côte, la onzième de la dixième, et celle-ci de la neuvième, disposition qui établit entre le muscle petit oblique et les intercostaux internes la même analogie que celle qui existe entre le grand oblique et les intercostaux externes. J'ai vu manquer plusieurs fois l'insertion à la douzième côte, qui, le plus souvent, a lieu par un très-petit faisceau; l'insertion à la neuvième côte se fait également par un petit faisceau; c'est à la dixième et à la neuvième côte qu'appartiennent les faisceaux les plus considérables. 2° Les *fibres moyennes*, qui sont les plus nombreuses, se terminent au bord externe du feuillet moyen de l'aponévrose abdominale antérieure. 3° Les *fibres nées de l'arcade crurale*, fortes et rouges au voisinage de

Fig. 406.

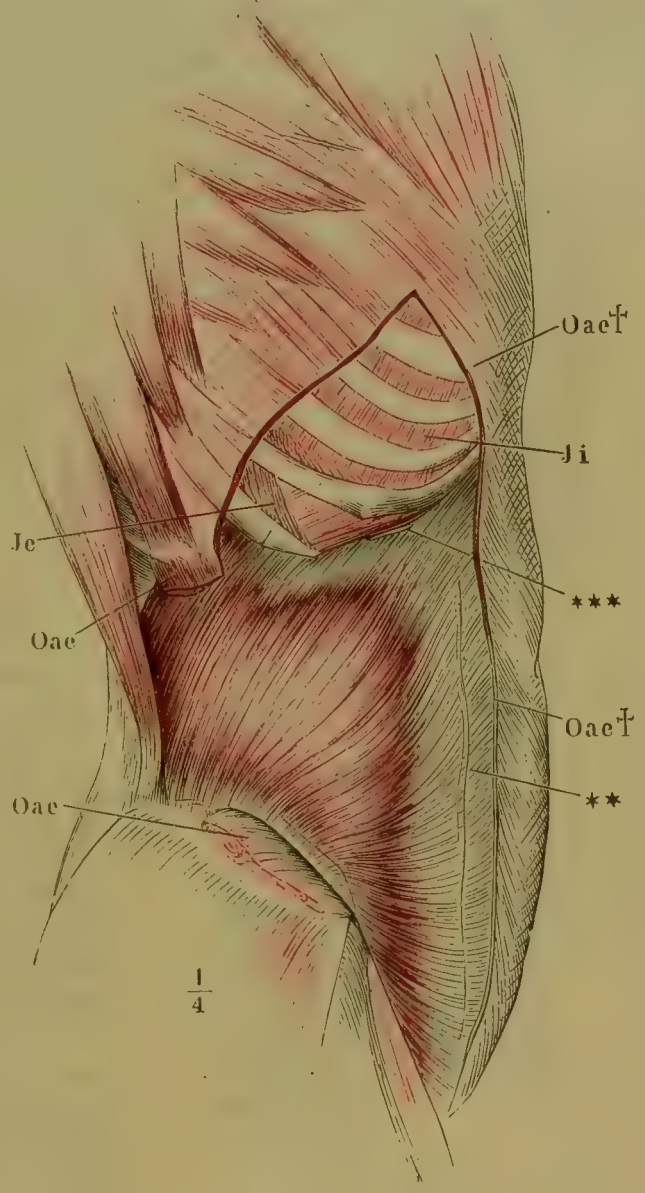

Paroi abdominale vue de profil (*).

Insertion aux cartilages des quatre dernières côtes.

Insertion au feuillet moyen de l'aponévrose abdominale antérieure.

(*) Le muscle oblique externe (*Oac*) a été coupé au niveau de ses insertions, et l'insertion iliaque est renversée en bas. — *Oac†*, section de l'aponévrose de l'oblique externe au niveau de son union avec celle de l'oblique interne. — *Je*, *Ji*, intercostaux externes et internes. — **, bord externe de la gaîne du muscle droit. — ***, intersection tendineuse des faisceaux qui vont à la dixième côte; elle correspond au sommet de la onzième côte.

l'épine iliaque antérieure et supérieure, deviennent pâles et se séparent en faisceaux distincts au voisinage de l'anneau inguinal; les supérieures vont se terminer à la ligne blanche; des inférieures, les unes vont se terminer au pubis, en passant derrière l'anneau, les autres sortent de l'anneau, chez l'homme, pour aller former le muscle crémaster. Celles-ci constituent le plus souvent un faisceau parfaitement distinct.

Insertion pubienne.

Rapports. Les plus importants sont ceux de son bord inférieur.

b. Rapports. Recouvert par le grand oblique et un peu en arrière, par le grand dorsal, ce muscle recouvre le transverse. Ses rapports les plus importants sont ceux que présente son bord inférieur, 1° avec l'anneau inguinal du grand oblique, dont il obture en partie le côté interne, comme l'ont fort bien indiqué Bichat et Scarpa; 2° avec le cordon des vaisseaux spermatiques, au-dessus duquel il passe, en décrivant une courbe à concavité inférieure, et qui entraîne, lors de la descente du testicule, quelques-unes des fibres les plus inférieures du muscle; d'où la disposition ansiforme de ces fibres, qu'on a prises à tort pour le crémaster.

Fig. 407.

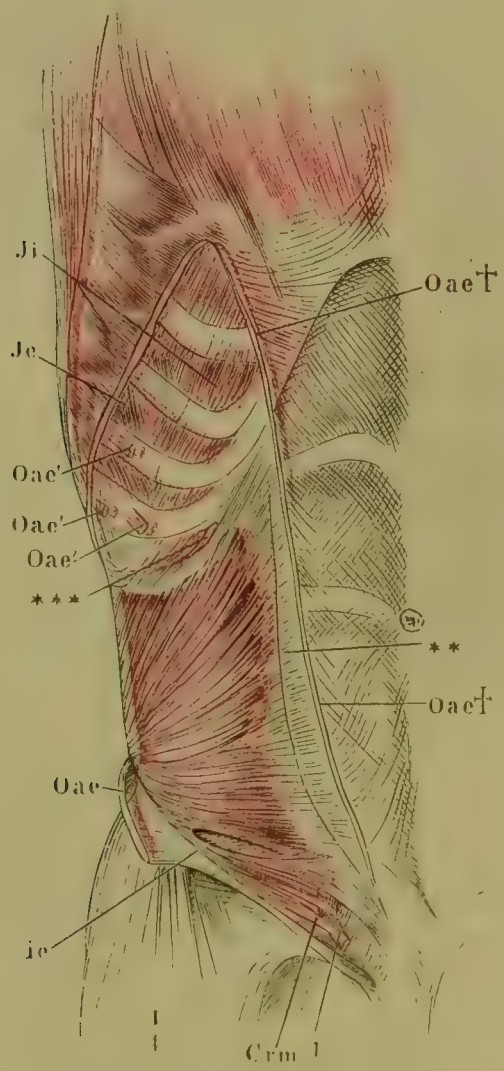

Paroi abdominale, vue par la face antérieure (*).

Les muscles ansiformes ne sont pas le crémaster.

Crémaster. Toutefois ces anses, si bien décrites par M. J. Cloquet, sont très-variables et ne me paraissent nullement constituer tout le muscle crémaster. Suivant cet anatomiste, le crémaster ne serait autre chose que les fibres inférieures du muscle petit oblique, qui, entraînées lors de la descente du testicule, formeraient au-devant du cordon testiculaire de grandes anses renversées, à concavité supérieure, qu'on peut suivre jusqu'au fond des bourses. Mais je me suis assuré plusieurs fois, et notamment dans plusieurs cas où le crémaster était considérablement développé, que ce muscle était constitué par deux faisceaux propres, un *externe*, un *interne*: 1° le *faisceau externe* naît de la partie externe de l'espèce de gouttière formée par l'arcade crurale, repliée sur elle-même; cette origine a lieu par des fibres qui font suite au petit oblique, mais qui ne tardent pas à s'en séparer, en se réunissant en deux groupes de fibres bien distincts. Ces fibres sortent par l'anneau inguinal avec le cordon spermatique, derrière

Le cremaster est constitué par deux faisceaux propres.

1° Faisceau externe.

(*) L'oblique externe (*Oac*) a été détaché de ses insertions, ce qui permet de voir ses chefs profonds (*Oac'*). — *ic*, arcade crurale. — *Cmr*, crémaster. — 1, cordon testiculaire. — Les autres signes comme dans la figure précédente.

lequel elles sont placées, parcourent toute la longueur du cordon, et viennent s'unir au faisceau interne; 2° le *faisceau interne* ou *pubien*, beaucoup moins considérable, mais qui m'a paru constant, bien qu'il n'ait pas été décrit, naît de l'épine du pubis, se porte en bas et en dehors, pour se joindre au faisceau externe, s'accole avec lui à la gaîne propre du cordon, dont il parcourt toute la longueur, et s'épanouit sur la tunique fibreuse commune du testicule. 2° Faisceau interne.

C'est au crémaster qu'est dû le soulèvement en masse du testicule. Le mouvement vermiculaire que présente le scrotum, soit dans l'orgasme vénérien, soit par l'action du froid, lui est tout à fait étranger. Action du crémaster.

c. Action du petit oblique. 1° Compression des viscères abdominaux; 2° abaissement des côtes, et par conséquent flexion du tronc; 3° mouvement de rotation du tronc, en vertu duquel sa face antérieure est tournée de son côté. Sous ce dernier rapport, l'oblique interne droit est donc congénère de l'oblique externe gauche. Quand il agit avec son semblable, la poitrine est fléchie directement sur le bassin; quand la poitrine est fixée, il meut le bassin sur la région lombaire. Action du petit oblique.

Fig. 408.

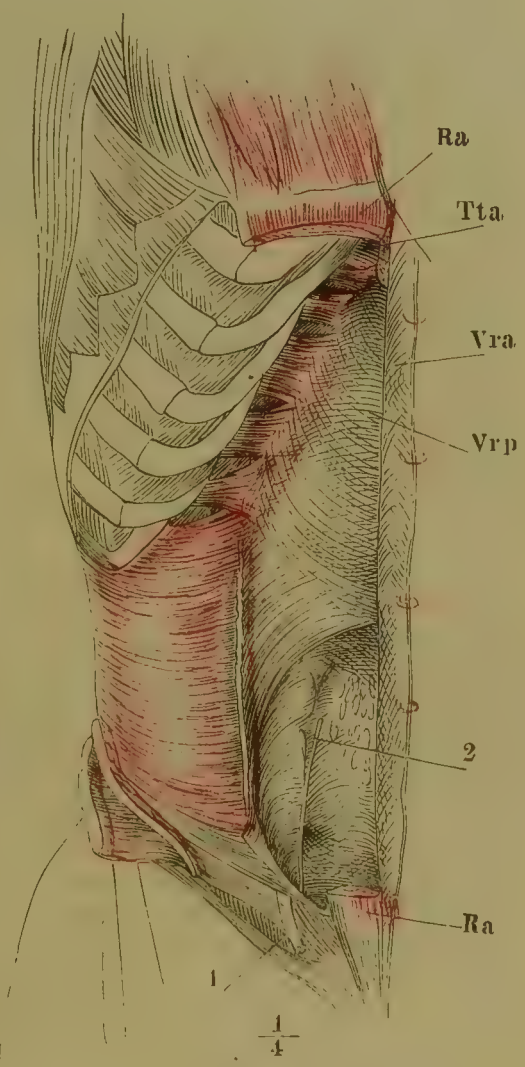

$\frac{1}{4}$

Paroi abdominale antérieure (*).

3. — Transverse de l'abdomen.

Préparation. 1° Diviser horizontalement le muscle petit oblique; 2° disséquer avec précaution les deux lambeaux de ce muscle, en suivant la direction horizontale des fibres du transverse; 3° pour bien voir les insertions costales, ouvrir l'abdomen et étudier ces insertions à la face interne des côtes. On peut en remettre l'étude au moment où l'on s'occupera du diaphragme.

Ainsi nommé à cause de la direction de ses fibres, le muscle *transverse de l'abdomen* (*transversus abdominis*, Vesale) est recouvert par les deux muscles précédents; il est, comme eux, de forme irrégulièrement quadrilatère, et concourt à former les parois abdominales. Situation. Figure.

a. Insertions. Ce muscle s'insère, *d'une part*, 1° aux six dernières côtes; 2° aux trois quarts antérieurs de la lèvre interne de la crête iliaque; 3° à l'aponévrose Insertions.

(*) Les muscles oblique externe et oblique interne ont été enlevés; leur insertion iliaque est renversée en bas. La gaine du muscle droit est ouverte dans toute sa longueur; la portion interne de son feuillet antérieur (*Vra*) est renversée en dedans; elle porte les traces de son adhérence avec le droit antérieur. — Ce muscle (*Ra*) a été divisé près de ses insertions et enlevé. — *Vrp*, feuillet postérieur de sa gaine. — *Tta*, muscle triangulaire du sternum. — 1, cordon testiculaire. — 2, vaisseaux épigastriques.

abdominale postérieure, et par elle aux apophyses épineuses et aux apophyses transverses des vertèbres lombaires ; *d'autre part*, à la ligne blanche, par l'intermédiaire du feuillet profond de l'aponévrose abdominale antérieure (*lumbo-abdominal*, Chaussier ; *lumbo-ilio-abdominal*, Dumas).

Insertions costales ; Vertébrales

Les insertions costales ont lieu par des digitations qui s'entre-croisent avec celles du diaphragme ; il y a une véritable continuité entre ce muscle et le transverse, au niveau des deux derniers espaces intercostaux. Les insertions vertébrales se font par l'intermédiaire de l'aponévrose abdominale postérieure.

Iliaques.

Les insertions iliaques ont lieu en dedans du petit oblique, par des fibres aponévrotiques très-courtes. De cette triple insertion, les fibres charnues se portent, *parallèles* et *horizontales*, de dehors en dedans ; les inférieures seules sont un peu obliques en bas et en dedans. Les moyennes sont plus longues que les supérieures et les inférieures ; toutes vont s'insérer au bord externe convexe d'une aponévrose qui constitue le feuillet postérieur ou profond de l'aponévrose abdominale antérieure. Il suit de là que les fibres charnues du transverse sont intermédiaires à deux larges aponévroses.

Direction horizontale.

Rapports.

b. Rapports. Recouvert par le petit oblique, le transverse recouvre le péritoine, dont il est séparé par une lame fibreuse très-prononcée en bas, où elle porte le nom de *fascia transversalis*.

Action.

c. Action. 1° Son action sur les viscères est bien plus énergique que celle des muscles précédents : il les comprime fortement, à la manière d'une sangle, contre la colonne vertébrale et concourt ainsi très-efficacement à la défécation ; 2° il imprime à celles des côtes auxquelles il s'insère, un mouvement de projection en dedans, très-favorable à l'expiration.

4. — Grand droit de l'abdomen.

Préparation. 1° Le cadavre étant couché sur le dos, placez un billot sous la région lombaire ; 2° après avoir enlevé la peau, incisez verticalement, à deux travers de doigt de la ligne blanche, une lame aponévrotique très-forte ; 3° détachez en dedans et en dehors les lambeaux de cette aponévrose. Les adhérences qui unissent le muscle à l'aponévrose dans plusieurs points de son étendue, sont si intimes qu'il est impossible de les séparer.

Situation.

Situé à la partie antérieure et médiane de l'abdomen, de chaque côté de la ligne blanche, le *muscle grand droit* (R*a*) mesure tout l'intervalle compris entre le pubis et le cartilage de la cinquième côte. Il est aplati d'avant en arrière, comme rubané, plus large et plus mince à sa partie supérieure, où il présente trois à quatre travers de doigt de largeur, qu'inférieurement, où il n'en présente que deux ; sa largeur est généralement en raison inverse de son épaisseur.

Forme rubanée.

Insertions.

a. Insertions. Il s'insère, *d'une part*, au bord supérieur du pubis, dans tout l'intervalle qui sépare l'épine de la symphyse ; *d'autre part*, aux cartilages de la cinquième, de la sixième et de la septième côte, et un peu au sternum (*costo-pubien*, Portal).

Insertion pubienne.

L'insertion pubienne se fait par un tendon aplati, divisé en deux portions bien distinctes, dont l'externe est la plus considérable. Ce tendon se continue par son bord externe avec la lame aponévrotique appelée *fascia transversalis* ; il est séparé du tendon du côté opposé par une espèce de cloison fibreuse très-étroite et très-épaisse, qui constitue la partie inférieure de la ligne blanche. Il n'est pas rare de voir les fibres tendineuses internes s'entre-croiser, au-devant de la symphyse, avec celles du côté opposé, pour se continuer avec l'aponé-

vrose des adducteurs et du pénis (clitoris); quelques fibres charnues naissent assez souvent des côtés de la ligne blanche. L'absence ou la présence du muscle pyramidal influe sur le volume de l'extrémité inférieure de ce muscle.

Aux fibres tendineuses succèdent les fibres charnues, qui se portent à peu près *verticalement* en haut (*rectus*, Vesale). Légèrement obliques de dedans en dehors (1), elles forment un faisceau aplati, qui se prolonge sur le thorax, où il s'élargit et se divise en trois portions inégales : une externe, plus large, qui constitue à elle seule les deux tiers de la largeur du muscle, et qui s'insère à la face antérieure et au bord inférieur du cartilage de la cinquième côte; une moyenne, beaucoup moins considérable, qui s'attache au bord inférieur du cartilage de la sixième côte, et une interne, très-petite, au bord inférieur du cartilage de la septième côte et au ligament costo-xiphoïdien. Ordinairement une languette extrêmement ténue se détache de cette troisième portion pour aller s'insérer, soit à l'appendice xiphoïde, soit à la partie de la deuxième pièce du sternum située immédiatement au-dessus de cet appendice. Cette languette justifie en partie le nom de *sterno-pubien*, que Chaussier avait donné à ce muscle.

Direction verticale.

Fig. 409.

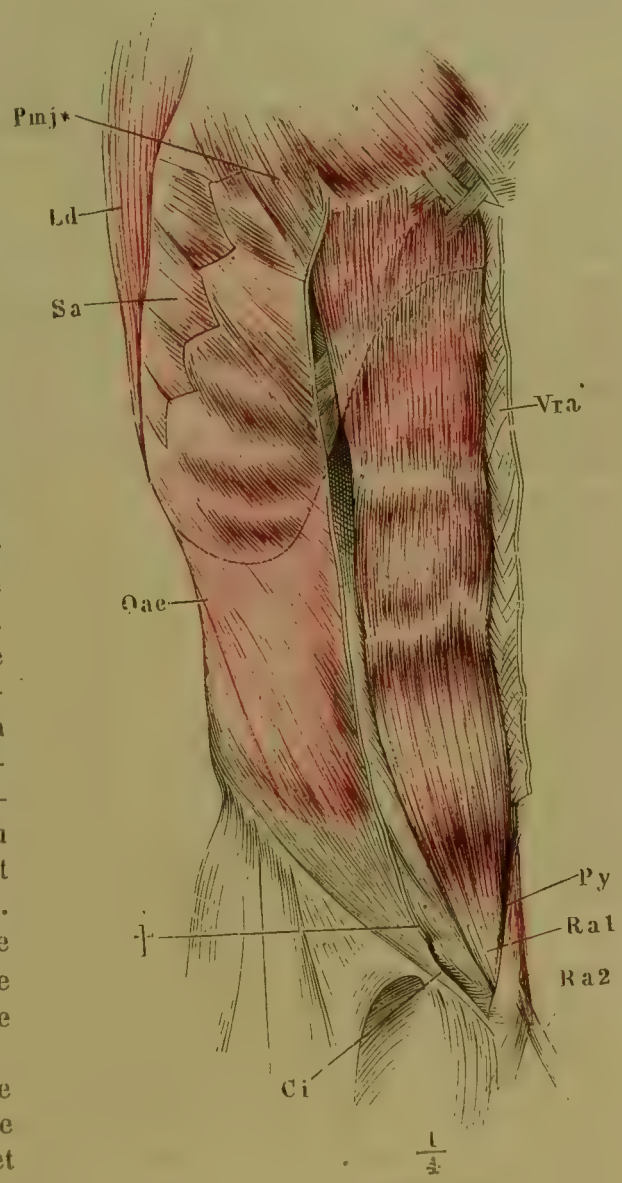

Trois divisions costales.

Quelques fibres s'insèrent à l'appendice xiphoïde.

Paroi abdominale antérieure (*).

Il n'est pas rare de voir ce muscle envoyer un quatrième faisceau à la quatrième côte, et même une expansion aponévrotique, quelquefois interrompue par des faisceaux charnus, au sterno-cléido-mastoïdien (2).

(*), La gaine du muscle grand droit (*Vra*) est ouverte en avant et renversée en dedans et en dehors. — *Ra*[1], portion externe du tendon du grand droit. — *Ra*[2], portion interne. — *Ci*, pilier inférieur de l'anneau inguinal. — *Py*, pyramidal. — ÷, Section du pilier supérieur de l'anneau inguinal. — *Oae*, oblique externe. — *Sa*, grand dentelé. — *Ld*, grand dorsal. - *Pmj**, faisceau du grand pectoral qui provient de la gaine du grand droit.

(1) L'obliquité légère des muscles de bas en haut et de dedans en dehors n'a lieu que pour la partie sous-ombilicale du muscle ; toute la partie sus-ombilicale est rectiligne.

(2) J'ai vu un faisceau surnuméraire du muscle droit se détacher de son bord externe,

Des intersections aponévrotiques du muscle droit.

Le muscle droit est interrompu par deux, trois, quatre ou cinq *intersections aponévrotiques*, extrêmement adhérentes à sa gaîne aponévrotique, intersections transversales ou obliques, flexueuses, disposées en zigzag, qui n'occupent que rarement toute l'épaisseur et toute la largeur du muscle (un grand nombre de ses fibres postérieures y échappent), et qui décomposent le muscle droit en autant de muscles, plus un, qu'il y a d'intersections. On trouve toujours un plus grand nombre d'intersections au-dessus qu'au-dessous de l'ombilic; souvent même toutes les intersections sont au-dessus de l'ombilic (1).

Gaîne aponévrotique du muscle droit.

b. Rapports. Ce muscle est contenu dans une gaîne aponévrotique extrêmement forte, qui lui est fournie par l'aponévrose abdominale antérieure ; cette gaîne, plus épaisse en avant qu'en arrière, beaucoup plus résistante en bas qu'en haut, isole le muscle de toutes parts. En bas et en arrière, elle manque entièrement, en sorte que le muscle grand droit est en rapport presque immédiat avec le péritoine ; en haut et en arrière, il y a également absence de gaîne, et le muscle répond immédiatement aux cartilages costaux, depuis la neuvième jusqu'à la cinquième côte, et aux muscles intercostaux correspondants. La ligne blanche est mesurée par l'intervalle qui sépare les bords internes des muscles droits, intervalle beaucoup plus considérable au-dessus qu'au-dessous de l'ombilic ; mais de toutes les connexions, la plus importante est celle qu'affecte sa face postérieure avec l'artère épigastrique. Nous reviendrons plus tard sur ce rapport.

Action.

c. Action. Ce muscle ayant habituellement son point fixe en bas, tandis que son insertion mobile se partage entre les extrémités antérieures de la cinquième, de la sixième et de la septième côte, il en résulte que sa contraction a pour résultat l'abaissement de tout le thorax, et par conséquent la flexion de la colonne vertébrale. Au reste, il est peu de muscles dans l'économie qui soient aussi favorablement disposés que le grand droit, qui, d'une part, agit par un bras de levier extrêmement long et, d'une autre part, s'insère perpendiculairement au levier qu'il doit mouvoir.

Il est fléchisseur de la colonne vertébrale.

Le muscle grand droit présentant, en général, une courbe à convexité antérieure et ne pouvant se contracter sans devenir rectiligne, il s'ensuit que sa contraction a pour premier effet la compression des viscères abdominaux : de là le rôle que joue le muscle grand droit dans l'expulsion des urines, des matières fécales et du produit de la conception. En abaissant les côtes, il concourt à l'expiration ; en les maintenant, quand la poitrine est dans un état de dilatation, il concourt au phénomène de l'effort. Lorsque le muscle grand droit prend son point fixe en haut, il devient fléchisseur du bassin.

Il comprime les viscères.

Il est abaisseur des côtes.

Usages des intersections tendineuses.

Il serait oiseux aujourd'hui de démontrer que les intersections du muscle grand droit n'ajoutent rien à sa force, cette force dépendant du nombre des faisceaux musculaires juxtaposés et parallèles, et non de ceux qui sont placés bout à bout. Si une intersection fibreuse pouvait augmenter la force d'un muscle,

pour venir se fixer à la partie la plus externe du cartilage de la sixième côte, en sorte que ce cartilage recevait deux faisceaux du même muscle.

(1) Dans un cas où il y avait quatre intersections, l'intersection inférieure répondait à l'ombilic. La direction des intersections, dans ce cas, mérite d'être notée : l'intersection inférieure était oblique de haut en bas et de dehors en dedans ; les deux intersections supérieures, qui occupaient, l'une, le rebord du cartilage de la sixième côte, l'autre, le rebord du cartilage de la septième, étaient obliques en sens opposé, c'est-à-dire de haut en bas et de dehors en dedans ; la moyenne était horizontale.

le biceps, par exemple, coupé en travers et cicatrisé par l'interposition de tissu fibreux serait deux fois plus puissant qu'avant la section.

Quels sont donc les usages des intersections? Serait-ce, comme le dit Bertin, l'associer les muscles obliques à l'action du muscle droit, par suite des adhérences intimes qui lient entre elles les intersections de ce muscle avec les aponévroses (1)?

Ce qui nous paraît le plus probable, c'est que les intersections fibreuses du grand droit n'ont d'autre but que de fixer d'espace en espace les faisceaux musculaires à la gaîne du muscle, afin que ces faisceaux ne puissent, en se contractant, se déplacer dans le sens latéral, en glissant dans leur gaîne sur la surface convexe que leur présentent les viscères de l'abdomen.

5. — **Pyramidal.**

Le *pyramidal* (P*y*, *fig.* 409), petit muscle triangulaire, qui manque souvent, occupe la partie inférieure de l'abdomen, sur les côtés de la ligne blanche. Ce muscle n'est pas constant.

a. Insertions. Il naît : 1° du pubis, dans presque tout l'intervalle qui sépare l'épine de la symphyse, au-devant du muscle grand droit de l'abdomen ; 2° au-devant de la symphyse, par des fibres tendineuses très-prononcées, qui concourent à l'entrelacement fibreux si considérable qui est situé au-devant de cette symphyse. Insertions.

Nées de cette double origine, les fibres charnues se portent de bas en haut, les internes verticalement, les externes obliquement de dehors en dedans, et se terminent par une extrémité pointue, qui s'attache à la ligne blanche (*pubio-sous-ombilical*, Chauss.). Ce sont les fibres aponévrotiques de ces deux petits muscles qui se prolongent le long de la ligne blanche jusqu'à l'ombilic, sous la forme d'un petit cordon vertical très-grêle.

b. Rapports. Recouvert par les aponévroses des muscles grand oblique, petit oblique et transverse, le pyramidal recouvre le muscle grand droit abdominal, dont il est séparé par une lamelle fibreuse. Rapports.

Il y a une sorte de solidarité entre la partie inférieure du muscle grand droit et le muscle pyramidal : quand ce dernier manque, l'extrémité inférieure du grand droit est renfoncée d'une manière proportionnelle ; quand il existe, l'extrémité inférieure du grand droit est moins considérable. Solidarité entre le grand droit et le pyramidal.

On trouve quelquefois deux pyramidaux d'un côté, et un seul pyramidal du côté opposé ; d'autres fois les deux pyramidaux sont inégaux en volume ; enfin, on voit quelquefois le pyramidal n'exister que d'un seul côté. Sur un nègre, les deux muscles pyramidaux s'élevaient au-dessus de la partie moyenne de l'espace qui sépare le pubis de l'ombilic. Variétés anatomiques.

c. Action. Tenseur de la ligne blanche.

Pour compléter la description des muscles des parois abdominales, nous allons décrire immédiatement leurs aponévroses antérieures, qui constituent une partie intégrante de ces muscles, et qui leur fournissent de nombreux moyens d'insertion.

(1) Bertin considère ces adhérences comme de véritables points d'attache des muscles de l'abdomen ; en sorte que, lorsque le muscle droit se contracte, il agit non-seulement sur le pubis, mais encore sur les crêtes iliaques, par l'intermédiaire des aponévroses abdominales. Le professeur Bérard, qui rapporte l'opinion oubliée de Bertin (*Répert. gén. des Sc. méd.*, article Abdomen), fait observer avec raison que l'aponévrose du petit oblique adhère seule au muscle droit.

6. — **Aponévroses abdominales antérieures.**

Les parois abdominales sont en partie musculeuses et en partie aponévrotiques : la partie musculeuse occupe les côtés de l'abdomen ; la partie aponévrotique occupe, d'une part, la région antérieure, *aponévrose abdominale antérieure*, d'une autre part, la région postérieure, *aponévrose abdominale postérieure*, qui a été déjà décrite.

L'*aponévrose abdominale antérieure* constitue en grande partie la paroi antérieure de l'abdomen. Elle est formée, 1° sur la ligne médiane, par la *ligne blanche*, qu'on peut considérer comme une colonne fibreuse continuant la colonne osseuse sternale ; 2° de deux moitiés latérales, parfaitement semblables, l'une droite, l'autre gauche.

B. — LIGNE BLANCHE.

La ligne blanche est un raphé fibreux.

La *ligne blanche* est une espèce de raphé aponévrotique, étendu de l'appendice xiphoïde à la symphyse : elle constitue la ligne médiane antérieure de l'abdomen. Sous un point de vue philosophique, on peut la considérer comme continuant en bas le sternum, qui, dans quelques espèces, se prolonge jusqu'au pubis (1).

Acceptions diverses du mot ligne blanche.

Les anatomistes ne sont pas d'accord sur l'acception qu'il faut donner au mot ligne blanche. Suivant les uns, c'est une ligne mathématique, formée par l'entre-croisement des aponévroses d'un côté avec celles du côté opposé ; suivant les autres, et cette acception me paraît bien préférable, c'est l'espèce de zone aponévrotique comprise entre les bords internes des muscles droits.

Largeur inégale de la ligne blanche au-dessus et au-dessous de l'ombilic

Considérée sous ce dernier point de vue, la ligne blanche a une largeur mesurée par l'intervalle qui sépare les muscles droits ; or, ces muscles étant dirigés un peu obliquement de bas en haut et de dedans en dehors, il s'en suit que la portion supérieure ou sus-ombilicale de la ligne blanche a plus de largeur que la portion sous-ombilicale de cette même ligne. Cette disposition remarquable, qui a pour résultat la solidité de la partie inférieure de l'abdomen, explique pourquoi les hernies de la ligne blanche ont toujours lieu au-dessus et jamais au-dessous de l'ombilic. Remarquez d'ailleurs que c'est principalement contre cette partie inférieure de l'abdomen que sont dirigés les viscères abdominaux dans l'effort, et que porte l'utérus chargé du produit de la conception.

Largeur qu'acquiert la ligne blanche à la suite d'une distension considérable.

La portion sous-ombilicale de la ligne blanche est linéaire, tandis que la portion sus-ombilicale a de 4 à 6 millimètres de largeur. La ligne blanche offre, d'ailleurs, des dimensions transversales beaucoup plus grandes chez les individus dont l'abdomen a été le siége d'une distension. C'est ainsi que, pendant et après certaines grossesses, certaines hydropisies, la ligne blanche présente une largeur extrêmement considérable ; lorsque la distension des parois abdominales a cessé, la ligne blanche ne revient jamais à ses dimensions premières. Chez une femme morte peu de temps après l'accouchement, j'ai trouvé que la ligne blanche avait 8 centimètres de diamètre au niveau de l'ombilic, et 3 cen-

(1) On a même poussé l'analogie jusqu'à comparer aux côtes les intersections aponévrotiques des muscles droits, lesquelles semblent partir de la ligne blanche comme des côtes abdominales.

timètres dans sa portion la plus étroite. Dans des cas de cette espèce, la ligne blanche forme une espèce de besace à grand diamètre vertical, qui reçoit les intestins et devient très-proéminente lors de la contraction des muscles droits (1).

La ligne blanche présente plusieurs ouvertures vasculaires et nerveuses elliptiques, dans lesquelles se développent parfois des pelotons adipeux, qui les dilatent, entraînent le péritoine après eux, ou qui, disparaissant par l'effet de l'amaigrissement, ouvrent une voie facile aux intestins pour la production des hernies dites de la ligne blanche. De toutes ces ouvertures, la plus remarquable est l'*anneau ombilical*, qui donne passage aux vaisseaux ombilicaux chez les fœtus, et qui devient cicatrice après la naissance, au moins chez le plus grand nombre des sujets (2). Ouvertures vasculaires et nerveuses de la ligne blanche. Anneau ombilical.

La situation de l'*ombilic* varie suivant les âges. Le milieu de la longueur du corps de l'enfant se trouve au-dessous de l'ombilic avant le sixième mois de la vie fœtale ; il répond à l'ombilic après le sixième mois. L'ombilic est situé au-dessus de la partie moyenne du corps chez l'adulte. Sa situation par rapport à l'abdomen n'est pas la même chez les divers individus : ainsi, la cicatrice ombilicale, ordinairement située un peu au-dessous de la partie moyenne de l'abdomen, occupe quelquefois la partie moyenne de cette cavité. Je l'ai vue à la réunion des deux tiers supérieurs avec le tiers inférieur. Situation de l'ombilic. Variétés.

Cette cicatrice est, d'ailleurs, beaucoup plus résistante que les parties qui l'avoisinent. Je dois dire, cependant, que cette résistance n'est pas telle que les hernies ombilicales, chez l'adulte, aient plus de facilité à se faire au voisinage de l'ombilic qu'à travers l'ombilic lui-même. De nombreuses dissections de hernies ombilicales chez l'adulte m'ont permis de réfuter cette erreur, échappée à J.-L. Petit, et de constater que la hernie ombilicale de l'adulte à travers l'ombilic est la règle, et la hernie ombilicale à travers l'éraillement de la ligne blanche, l'exception (3). Sa résistance.

La ligne blanche répond : 1° *en avant*, à la peau, qui lui adhère plus fortement qu'aux parties voisines ; l'adhérence est intime à l'ombilic. En bas, chez l'homme, elle est séparée de la peau par le ligament suspenseur de la verge, qui s'étend quelquefois jusqu'à la partie moyenne de l'espace compris entre le pubis et l'ombilic (4). Rapport en avant.

(1) Dans quelques cas, c'est surtout au-dessous de l'ombilic qu'a lieu l'augmentation en largeur de la ligne blanche, à la suite des distensions répétées. Chez une femme qui avait eu plusieurs grossesses, l'intervalle qui séparait la partie sous-ombilicale des muscles droits, était très-considérable. Lorsqu'elle était couchée horizontalement et que je l'engageais à se mettre sur son séant, la partie intermédiaire aux muscles droits se soulevait, de manière à représenter un demi-ovoïde dont l'extrémité inférieure répondait au-dessus du pubis, et dont l'extrémité supérieure ne s'élevait que de quelques millimètres au-dessus de l'ombilic. Mais chez la plupart des femmes, c'est la totalité de la ligne blanche qui cède à la distension, et l'ovoïde ou plutôt le demi-ellipsoïde intermédiaire aux muscles droits occupe toute la hauteur de la ligne blanche.

(2) Il existe quelques exemples de persistance de la veine ombilicale, et, par conséquent, de l'anneau ombilical. J'ai fait représenter (*Anat. pathol.*, livraison XVI, pl. 6) un cas où la veine sous-cutanée abdominale, prodigieusement développée, se continuait avec la veine cave, très-volumineuse.

(3) Voyez *Anatomie pathologique du corps humain*, livraison XXIV, pl. 6.

(4) Ce tissu lâche et aponévrotique, qui semble faire suite au ligament suspenseur de la verge, a été considéré par Thomson comme une dépendance du dartos, dont il consti-

En arrière.

2° En *arrière*, au péritoine, dont elle est séparée, dans la partie sous-ombilicale, par le cordon de l'ouraque et par la vessie elle-même, lors de la distension de cet organe. Aussi est-ce à travers la ligne blanche qu'on arrive à la vessie, soit par la ponction, dans le cas de rétention d'urine, soit par l'incision, dans la taille sus-pubienne. L'adhérence du péritoine à la paroi abdominale n'est pas plus intime au niveau de l'ombilic que dans les autres points de l'abdomen : aussi les hernies ombilicales sont-elles pourvues d'un sac herniaire, comme toutes les autres hernies.

Extrémité supérieure et inférieure de la ligne blanche.

L'*extrémité supérieure* de la ligne blanche s'attache à l'appendice xiphoïde, pièce cartilagineuse, flexible, élastique, qui sert, pour ainsi dire, de passage entre le sternum osseux et la ligne blanche.

Son *extrémité inférieure* répond à la symphyse du pubis.

Structure.

Si nous étudions la *texture* de la ligne blanche, nous verrons qu'elle est composée de fibres transversales et qu'elle résulte de l'entre-croisement des lames de l'aponévrose abdominale antérieure. Les fibres transversales sont surtout marquées à la face postérieure. Une particularité assez remarquable, c'est que les fibres entre-croisées ne s'arrêtent pas sur la ligne médiane, mais passent d'un côté à l'autre ; de telle sorte que les fibres aponévrotiques du grand oblique du côté droit deviennent les fibres aponévrotiques du petit oblique du côté gauche, et que l'entre-croisement a lieu, non-seulement d'un côté à l'autre, mais encore d'avant en arrière (1).

Fibres longitudinales de la ligne blanche.

A la partie supérieure de la ligne blanche, on trouve des fibres longitudinales qui descendent de l'appendice xiphoïde ; du bord supérieur des pubis, derrière les tendons des muscles droits, s'élèvent d'autres fibres verticales, formant une lame triangulaire qui se termine supérieurement en pointe : c'est le ligament sus-pubien de Breschet (*adminiculum lineæ albæ*, A, *fig.* 415).

Au-dessous de l'ombilic, les fibres entre-croisées sont soulevées par des fibres longitudinales qui constituent un petit cordon parfaitement distinct, lequel semble former cloison entre les muscles droits, va grossissant de l'ombilic à la symphyse, et peut être aisément senti à travers la peau chez les sujets amaigris. Ce petit cordon, qui occupe exclusivement la partie sous-ombilicale de la ligne

tuerait les insertions à la ligne blanche. Le fait est qu'en disséquant avec soin la région sus-pubienne de la ligne blanche, le scalpel rencontre une multitude de fibres aponévrotiques qui semblent s'enfoncer dans l'épaisseur de la ligne blanche et de chaque côté de cette ligne ; de telle sorte que cette région disséquée ne présente jamais l'aspect lisse des autres régions, mais bien un aspect lacéré. D'autre part, il est constant que ce tissu lâche aponévrotique se continue, sur la ligne médiane, avec le ligament suspenseur de la la verge, et de chaque côté, avec le dartos.

(1) J. Dom. Santorini avait déjà fait cette remarque (*Observat. anatomicæ*, page 161, caput IX, DE ABDOMINE, Lugduni Batavorum, 1739).

Winslow décrit admirablement cette disposition : « On dit que la ligne blanche n'est « autre chose que le concours de ces trois paires de muscles ; mais en l'examinant bien, « on y voit un entrelacement très-difficile à développer. Il semble qu'une portion de l'o- « blique externe d'un côté se continue avec une portion de l'oblique interne du côté op- « posé, et que ces quatre portions ne sont que deux muscles digastriques qui se croisent « obliquement. Il parait aussi que les deux transverses, par l'union de leurs aponévroses, « composent un troisième digastrique : ainsi ce seraient comme trois bandes larges artis- « tement croisées. Mais il faut observer que ce ne sont que les portions moyennes de ces « muscles et non pas toute leur largeur qui forment ces trois bandes. » *Expos. anat.*, t. II, p. 40, 1763.

blanche, n'est autre chose que le tendon commun des muscles pyramidaux ; aussi n'existe-t-il que chez les sujets pourvus de ces muscles, et son développement est-il constamment en rapport avec celui des muscles pyramidaux. Jamais je ne l'ai vu plus considérable que chez une femme affectée d'une hydropisie enkystée de moyen volume : les fibres longitudinales formaient comme une corde tendue au devant du kyste, qu'elles semblaient destinées à soutenir. Du reste, les fibres qui entrent dans la composition de la ligne blanche, n'appartiennent nullement au tissu jaune élastique, au moins dans l'espèce humaine. Ses usages sont entièrement relatifs à la résistance.

Elles appartiennent aux muscles pyramidaux.

La ligne blanche a pour tenseurs les muscles pyramidaux. On peut considérer le ligament suspenseur de la verge comme faisant suite à la ligne blanche et comme étant constitué par un certain nombre de fibres entre-croisées des aponévroses qui appartiennent aux muscles obliques externes et grands droits.

Fig. 410.

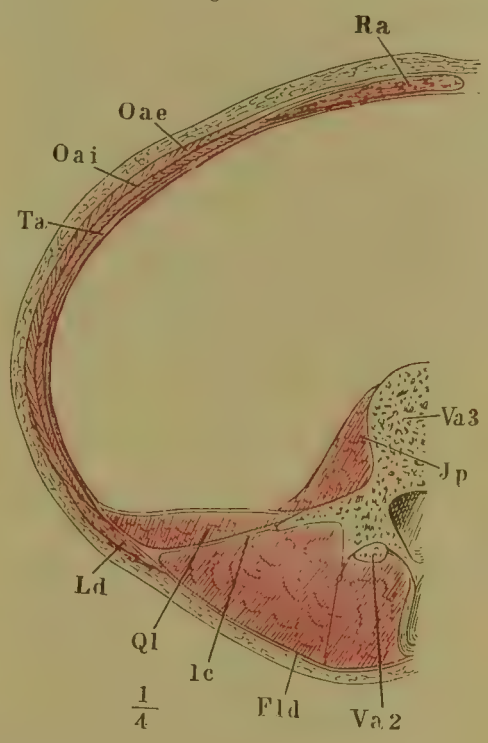

Section horizontale de l'abdomen passant par le corps de la troisième vertèbre lombaire (Va3).

b. — Des quatre feuillets de l'aponévrose abdominale antérieure.

De la ligne blanche partent, de chaque côté, deux lames aponévrotiques : l'une est antérieure et l'autre postérieure au muscle droit de l'abdomen, auquel elles constituent une gaîne fibreuse très-résistante. Cette gaîne est incomplète ; son feuillet postérieur, formé par les aponévroses du petit oblique et du transverse, ne descend qu'à quelques centimètres au-dessous de l'ombilic, et se termine par un bord tranchant, falciforme, appelé *ligne demi-circulaire* de Douglas. De ce bord part une lame fibreuse qui gagne, ainsi que le péritoine, qu'elle double, la face postérieure de la vessie, pour se continuer avec le *fascia pelvia*. Il suit de là que la vessie distendue, en s'élevant au-dessus des pubis, s'engage entre les muscles droits et cette lame fibreuse, dans un espace auquel Retzius a donné le nom de *cavité prépéritonéale*.

La lame antérieure, après un court trajet, se divise en deux lamelles ou feuillets : l'un *superficiel*, qui est l'aponévrose du muscle oblique externe ou grand oblique ; l'autre *profond*, c'est le feuillet antérieur de l'aponévrose du petit oblique. Dans la portion supérieure de la paroi abdominale, cette division a lieu au bord externe du muscle droit ; plus bas, elle se rapproche graduellement de

Des feuillets de l'aponévrose abdominale antérieure.

*) *Jp*, psoas-iliaque. — *Va*², apophyse articulaire inférieure de la deuxième vertèbre lombaire. — *Fld*, aponévrose du grand dorsal. — *Ic*, feuillet postérieur de l'aponévrose du transverse. — *Ql*, carré des lombes. — *Ld*, grand dorsal. — *Ta*, transverse. — *Oai*, oblique interne. — *Oae*, oblique externe. — *Ra*, grand droit.

la ligne médiane, de sorte que, au voisinage du bassin, elle a lieu très-près de la ligne blanche.

La lame postérieure, simple jusqu'au niveau du bord externe du muscle grand droit de l'abdomen, se divise également en deux feuillets : l'un *antérieur*, qui s'unit au feuillet du petit oblique, et qu'on considère comme le feuillet postérieur de l'aponévrose du petit oblique ; l'autre *postérieur*, qui continue son trajet en dehors du muscle droit : c'est l'aponévrose du transverse.

Nous allons décrire successivement ces diverses aponévroses.

Fig. 411.

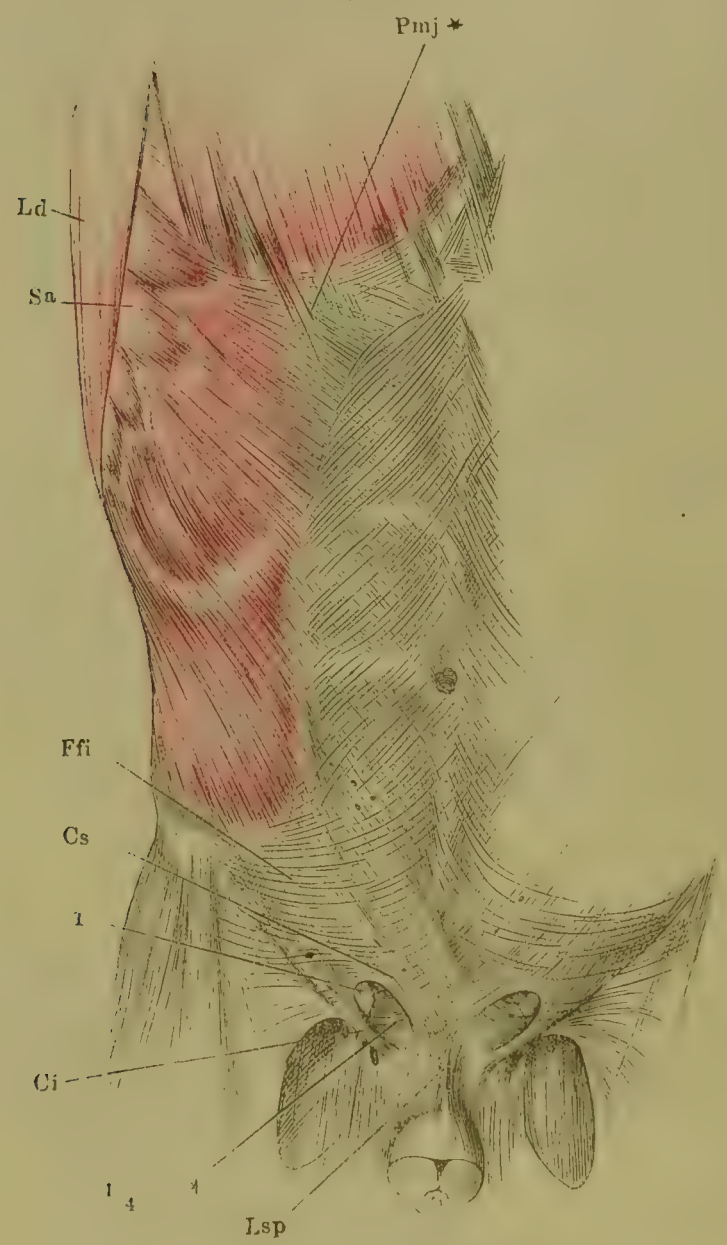

Face antérieure de la paroi abdominale antérieure (*).

1° APONÉVROSE DU GRAND OBLIQUE OU OBLIQUE EXTERNE.

Forme générale.

L'aponévrose la plus superficielle est connue sous le nom d'*aponévrose du grand oblique*. Elle est quadrilatère ; large en bas, où elle mesure tout l'intervalle qui sépare l'épine iliaque antérieure et supérieure de la ligne blanche, elle se rétrécit immédiatement, pour s'élargir à sa partie supérieure, mais moins qu'inférieurement.

Rapports.

Recouverte par la peau et par le fascia superficialis, elle recouvre l'aponévrose et la partie antérieure du corps charnu de l'oblique interne. Son adhérence à l'aponévrose de l'oblique interne est intime jusqu'au voisinage du bord externe du muscle droit, excepté en bas, où les

(*) Le cordon (1) a été coupé à son émergence de la paroi abdominale et le pénis amputé au niveau de sa racine. — *Lsp*, ligament suspenseur de la verge. — *Cs*, pilier supérieur de l'anneau inguinal. — *Ci*, pilier inférieur. — *Ffi*, fibres arciformes. — *Sa*, grand dentelé. — *Ld*, grand dorsal. — *Pmj**, faisceau du grand pectoral. — *, ligament de Colles.

deux aponévroses sont distinctes et séparables dans toute leur étendue.

Texture.

L'aponévrose de l'oblique externe est composée de faisceaux fibreux obliquement dirigés de haut en bas et de dehors en dedans, comme les faisceaux charnus auxquels ils font suite. Elle est d'ailleurs traversée, surtout au voisinage de la ligne blanche, par un assez grand nombre d'ouvertures vasculaires et nerveuses. Il n'est pas rare de voir les faisceaux qui la constituent laisser entre eux, surtout inférieurement, au voisinage de l'arcade crurale, des espaces linéaires ou triangulaires plus ou moins considérables, qui permettent de voir à découvert les fibres du petit oblique. Ces faisceaux sont, d'ailleurs, coupés à angle droit et comme bridés par d'autres fibres aponévrotiques, plus ou moins prononcées, suivant les sujets, en sorte que les espaces que je viens de signaler ont une forme losangique. Le siége le plus constant de ces fibres de renforcement est le voisinage de l'arcade fémorale.

Espaces qui existent entre les faisceaux.

Fibres destinées à brider l'aponévrose.

Son *bord externe*, légèrement concave et comme dentelé, présente des prolongements ou petites dentelures inégales en longueur, auxquelles font suite les fibres charnues. Une ligne étendue de l'épine iliaque antérieure et supérieure à la pointe du cartilage de la huitième côte établit assez bien la direction de ce bord, au niveau duquel l'aponévrose semble se diviser en trois lames : une lame superficielle, très-mince, dépourvue du brillant aponévrotique et qui se continue avec la membrane celluleuse recouvrant la face externe du muscle grand oblique ; une lame moyenne, ou aponévrose proprement dite, qui donne naissance aux fibres charnues, et une lame profonde, celluleuse, qui recouvre la face profonde du muscle grand oblique.

Bord externe dentelé de l'aponévrose.

La membrane fibro-celluleuse de l'oblique externe est une émanation de l'aponévrose.

Son *bord supérieur*, étroit, n'est pas exactement limité. Il donne insertion, en dehors, à un faisceau plus ou moins considérable du grand pectoral (P*mj**), lequel devient ainsi le muscle tenseur de la partie supérieure de l'aponévrose ; dans le reste de son étendue, ce bord se prolonge, en s'amincissant, sur le grand pectoral, dont il constitue la membrane fibro-celluleuse propre, laquelle adhère intimement aux fibres charnues.

Bord supérieur.

Son *bord inférieur*, très-large, peut être divisé en deux portions bien distinctes : l'une, qui constitue la presque totalité de ce bord, mesure l'intervalle qui sépare l'épine iliaque antérieure et supérieure de l'épine pubienne : elle a des connexions intimes avec l'*arcade fémorale* ; l'autre, étendue de l'épine pubienne à la symphyse, présente à étudier les *piliers* et l'*orifice cutané* du *canal inguinal*.

Bord inférieur.

Sa division.

Nous allons décrire successivement avec détail l'*arcade fémorale*, l'*anneau crural* et l'*orifice cutané du canal inguinal*.

1° *Arcade crurale.* — On a donné le nom d'*arcade crurale* ou *fémorale*, celui de *ligament de Vésale*, de *Fallope* ou de *Poupart* à une bandelette fibreuse étendue entre l'épine iliaque antérieure et supérieure et l'épine du pubis ; elle est composée de faisceaux nacrés et resplendissants, auxquels viennent se joindre une grande portion des faisceaux de l'aponévrose d'insertion du grand oblique. Cette bandelette, qui est tendue à la manière d'une corde, répond au pli de l'aine ; elle forme la limite entre l'abdomen et le membre abdominal, et constitue le bord antérieur d'une large ouverture triangulaire dont l'os ilion et le pubis représentent les bords postérieurs ; cette ouverture établit une communication entre le membre inférieur et l'abdomen, et livre passage, en dehors, au muscle psoas-iliaque, et au nerf crural, plus en dedans, à l'artère et à la veine crurales et à des vaisseaux lymphatiques.

Arcade crurale.

Idée générale de l'arcade fémorale.

La *direction* de l'arcade crurale est un peu oblique de dehors en dedans et de

Sa direction.

haut en bas. Son tiers externe étant plus oblique que ses deux tiers internes, il en résulte que l'arcade crurale présente, en dehors, une légère courbure à concavité supérieure et interne. En bas, cette arcade se continue avec l'aponévrose fémorale, et c'est à cette adhérence qu'est due la *tension* qu'elle présente, comme on peut s'en assurer par la section de l'aponévrose fémorale à son point de jonction avec cette arcade : d'où le précepte de Scarpa, qui, pour vaincre l'étranglement de la hernie crurale, conseillait des mouchetures sur l'aponévrose fémorale, dans le lieu de cette adhérence.

Sa tension.

Profondément, l'arcade fémorale se continue, en dehors, avec l'aponévrose iliaque ; en dedans, avec le fascia transversalis.

Différence de la disposition de l'arcade en dedans et en dehors.

En dehors, au niveau du muscle psoas-iliaque, l'arcade crurale, aplatie d'avant en arrière, est intimement unie à l'aponévrose iliaque et à l'aponévrose fémorale, en sorte qu'elle représente là un épaississement du fascia iliaca; elle reçoit des faisceaux fibreux de l'aponévrose du grand oblique et fournit de nombreuses insertions aux faisceaux du petit oblique et du transverse. Au niveau de l'éminence iliopectinée, elle adhère intimement au bassin par des fibres qui se confondent avec le périoste de cette éminence. Plus en dedans, elle s'aplatit de haut en bas et passe, sous forme d'arcade, au-devant des vaisseaux fémoraux, pour gagner l'épine du pubis et s'y fixer. Mais avant d'atteindre cette épine, les fibres inférieures de l'arcade s'écartent des fibres superficielles, se portent en arrière et en bas, et s'insèrent à la crête pectinéale, dans l'étendue de 15 à 20 millimètres en dehors de l'épine du pubis. C'est cette portion réfléchie et épanouie, décrite dans les plus anciens ouvrages d'anatomie, qui est appelée *ligament de Gimbernat* (G), du nom d'un chirurgien espagnol, qui en a bien fait comprendre l'importance dans

Fig. 412.

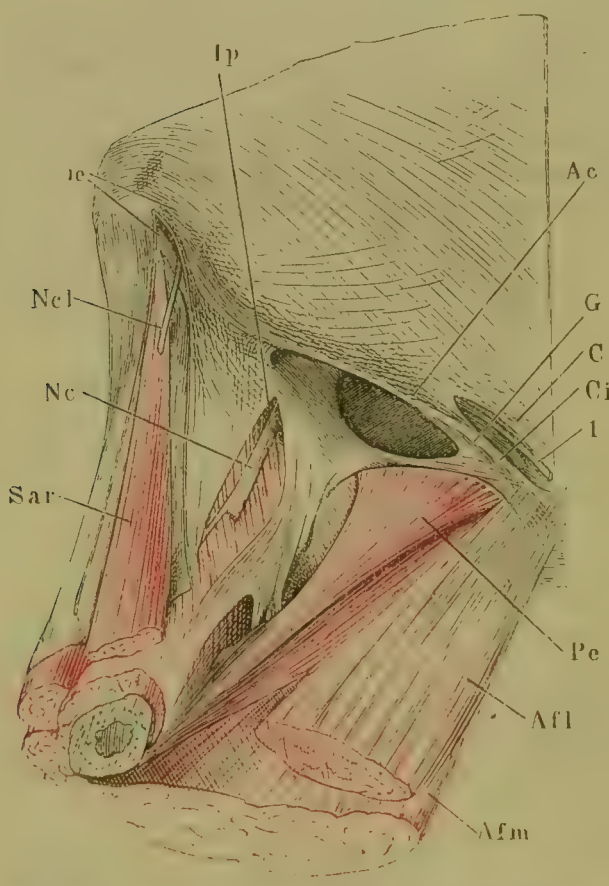

Portion inférieure de la paroi abdominale antérieure et portion supérieure de la cuisse, légèrement fléchie et tournée en dehors (*).

Ligament de Gimbernat.

(*) L'aponévrose crurale a été incisée le long du couturier (*Sar*) et renversée en dedans et en dehors; celle du psoas-iliaque (*Ip*) a été incisée obliquement, pour montrer les fibres du muscle et le nerf crural (*Nc*). — L'aponévrose profonde de la cuisse a été détachée à partir de l'origine du pectiné (*Pe*). — *Afl*, *Afm*, premier et troisième adducteurs. — *Ncl*, nerf inguinal externe. — *ie*, portion externe de l'arcade crurale. — Ac, portion libre de cet arcade. — G, ligament de Gimbernat. — *Cs*, pilier supérieur de l'anneau inguinal. — *Ci*, pilier inférieur. — I, cordon spermatique.

l'étranglement de la hernie fémorale, quoiqu'il l'ait assez mal décrite.

Le *ligament de Gimbernat* a une *forme* triangulaire : son bord antérieur répond à l'arcade fémorale ; son bord postérieur, à la crête du pubis ; son bord externe est concave, tendu, comme tranchant, et forme la partie interne du pourtour de l'anneau crural. A ce bord externe vient s'insérer une lame du fascia lata, qui complète la gaîne infundibuliforme destinée à l'artère et à la veine crurales à leur sortie du bassin, en sorte que ce bord n'est réellement pas libre. La résistance du ligament de Gimbernat est très-considérable. Quelquefois, cependant, les fibres épanouies laissent entre elles des espaces, à travers lesquels peuvent se faire des hernies (1). Sa forme triangulaire Ses bords.

Au reste, le ligament de Gimbernat présente beaucoup de variétés, chez les différents sujets, sous le rapport de sa force comme sous celui de son développement. Ces variétés doivent influer beaucoup et sur la disposition aux hernies crurales, et sur l'étranglement de ces hernies.

2° *Anneau crural.* Derrière l'arcade fémorale, en dehors du ligament de Gimbernat, se voit une ouverture ou un anneau destiné à livrer passage à l'artère et à la veine fémorales, et à un grand nombre de vaisseaux lymphatiques, et qu'obturent un ou deux ganglions lymphatiques : c'est l'*anneau crural.* Le tissu cellulaire sous-péritonéal acquiert quelquefois, au niveau de cet anneau, une grande résistance, et constitue ce qu'on a appelé le *septum crural.* La forme de l'anneau crural est celle d'un triangle isocèle, dont la base, très-longue, serait formée par l'arcade crurale ; les deux bords égaux répondraient, l'interne, au pectiné, l'externe, au psoas iliaque. Des trois angles, l'interne, arrondi, répond à la partie concave du ligament de Gimbernat, laquelle se continue avec l'infundibulum aponévrotique des vaisseaux fémoraux ; l'externe, très-aigu, répond au point où l'arcade fémorale se détache de l'aponévrose iliaque : l'artère épigastrique répond à cet angle ; l'angle postérieur, très-obtus, répond à l'éminence ilio-pectinée. La veine fémorale est en rapport avec le bord interne ou pectinéal ; l'artère fémorale, avec l'éminence ilio-pectinée et avec le bord externe ; un ganglion lymphatique obture généralement l'angle interne. Le nerf crural, qui se trouve en dehors de l'artère et derrière elle, en est séparé par l'aponévrose iliaque. C'est par l'anneau crural qu'a lieu la hernie crurale. Anneau crural. Septum crural. L'anneau crural a la forme d'un triangle isocèle.

3° *Anneau inguinal externe.* Voyons maintenant les rapports de l'aponévrose du grand oblique, à son bord inférieur, avec l'arcade crurale. Cette aponévrose, dans sa partie supérieure, forme une toile homogène, percée seulement de quelques ouvertures pour le passage des vaisseaux et nerfs de la peau. A sa partie inférieure, au contraire, les fibres qui la composent se réunissent en un certain nombre de rubans parallèles ou très-légèrement divergents, séparés par des intervalles plus ou moins larges ; au niveau de ces intervalles, qui ne sont comblés que par le prolongement de cette lame celluleuse que nous avons vue recouvrir les deux faces du corps charnu du muscle, on voit par transparence les couches sous-jacentes. Arrivées au voisinage de l'arcade crurale, les fibres externes et inférieures de l'aponévrose, presque parallèles à la portion iliaque De l'anneau inguinal externe.

(1) M. Laugier, et d'autres chirurgiens après lui, ont observé des hernies à travers le ligament de Gimbernat. J'ai eu moi-même occasion de voir, sur une vieille femme de la Salpêtrière, deux sacs herniaires accolés, dont l'un passait par l'anneau crural, et l'autre en dedans de cet anneau : leurs orifices étaient séparés par une bride fibreuse, qui m'a paru constituée par les fibres externes du ligament de Gimbernat.

de cette arcade, se confondent avec elle d'une manière tellement intime qu'on a considéré cette arcade comme formée exclusivement par ces fibres, et se continuent en partie avec l'aponévrose crurale et le fascia iliaca. Les fibres situées plus en dedans présentent plus marquée cette division en rubans aplatis, laissant entre eux des espaces triangulaires. Un de ces espaces, plus considérable que les autres, se voit constamment près de la symphyse pubienne; il permet au cordon spermatique, chez l'homme, au ligament rond, chez la femme, de sortir de l'abdomen, et porte le nom d'*anneau inguinal externe* ou *cutané*. Des deux rubans fibreux qui le limitent latéralement, l'externe ou inférieur, *pilier inférieur de l'anneau inguinal* (Ci), s'insère par ses fibres profondes à l'épine du pubis; tandis que ses fibres superficielles passent, sans y adhérer, sur cette épine et gagnent la face antérieure de la symphyse pubienne, où elles s'entre-croisent avec des fibres semblables venues du côté opposé. Ces fibres brillantes se distinguent nettement de l'aponévrose de la cuisse, avec laquelle le pilier inférieur se continue en bas.

Fig. 413.

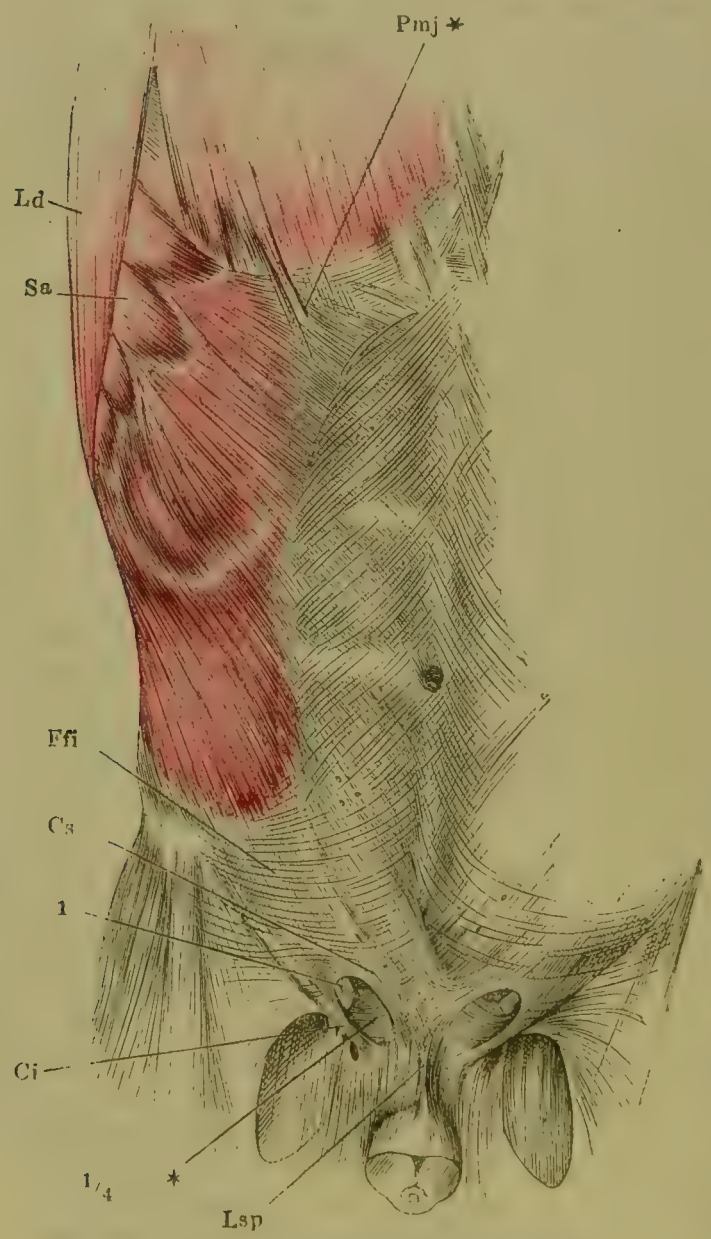

Face antérieure de la paroi abdominale antérieure (*).

Le ruban interne ou supérieur, *pilier supérieur de l'anneau inguinal* (Cs), plus large que l'externe, vient s'entre-croiser également, au-devant de la symphyse, avec celui du côté opposé, et va se con-

(*) Le cordon (1) a été coupé à sa sortie de la paroi abdominale et le pénis amputé au niveau de sa racine. — *Lsp*, ligament suspenseur de la verge. — *Cs*, pilier supérieur de l'anneau inguinal. — *Ci*, pilier inférieur. — *Ffi*, fibres arciformes. — *Sa*, grand dentelé. — *Ld*, grand dorsal. — *Pmj**, faisceau du grand pectoral. — *, ligament de Colles.

tinuer par quelques-unes de ses fibres avec le ligament suspenseur de la verge. Il n'est pas rare de voir quelques fibres de ce pilier se continuer avec l'aponévrose des adducteurs de l'un ou de l'autre côté.

Enfin le faisceau de fibres qui se trouve immédiatement en dedans et au-dessus du pilier supérieur, s'avance jusque sur la ligne médiane, s'entre-croise avec un faisceau semblable du côté opposé, un peu au-dessus de la symphyse pubienne, et va s'insérer au bord supérieur du pubis, dans toute l'étendue qui sépare l'angle de l'épine, en confondant ses fibres avec le ligament de Gimbernat. Ce faisceau porte le nom de *ligament de Colles*, du nom de l'anatomiste qui a surtout attiré l'attention sur lui. Ce ligament part donc de la ligne blanche, et fait suite aux fibres de l'aponévrose du grand oblique du côté opposé. Ligament de Colles.

L'anneau inguinal externe est ovalaire ou triangulaire ; son grand diamètre est oblique de haut en bas et de dehors en dedans, comme les fibres de l'aponévrose de l'oblique externe. Sa base répond à l'intervalle qui sépare l'épine pubienne de la symphyse ; son sommet, qui n'est pas toujours nettement limité, et qui offre peu de résistance, est arrondi et bridé par des *fibres arciformes* (F*f*), qui partent de l'arcade crurale et semblent gagner la ligne blanche, pour se continuer avec les fibres du grand oblique du côté opposé. Du pourtour de l'anneau part une gaîne cellulo-fibreuse qui enveloppe le cordon, chez l'homme, et le ligament rond, chez la femme, et qui n'est autre chose que le prolongement de la lame celluleuse qui couvre les faces de l'aponévrose du grand oblique. Forme et direction de l'anneau inguinal. Sa base. Son sommet

2° APONÉVROSES ANTÉRIEURES DES MUSCLES PETIT OBLIQUE ET TRANSVERSE, FASCIA TRANSVERSALIS.

a. L'*aponévrose du petit oblique*, née de la ligne blanche, se divise immédiatement, dans ses trois quarts supérieurs, en deux feuillets, dont l'un passe au-devant, l'autre en arrière du muscle grand droit. Le quart inférieur passe, sans se diviser, au-devant du même muscle. Le *feuillet antérieur* est uni de la manière la plus intime à l'aponévrose de l'oblique externe, dont il ne se distingue que par la direction de ses fibres ; il y a même, dans quelques points, un véritable entrelacement entre les fibres aponévrotiques de ces muscles. La partie inférieure ou non divisée de l'aponévrose du petit oblique est, au contraire, facilement séparable de l'aponévrose du grand oblique. Le *feuillet postérieur* de l'aponévrose du petit oblique est uni d'une manière non moins intime à l'aponévrose du transverse, dont il n'est distinct également que par la direction des fibres. Ce feuillet cesse brusquement au niveau de la partie moyenne de l'espace qui sépare l'ombilic de la symphyse pubienne. Arrivés au voisinage du bord externe du muscle droit, les feuillets du petit oblique s'isolent, savoir, l'antérieur, de l'aponévrose du grand oblique, le postérieur, de l'aponévrose du transverse, pour se réunir immédiatement et donner naissance aux fibres charnues. Le bord externe de l'aponévrose du petit oblique répond donc, en grande partie, au bord externe du muscle droit de l'abdomen ; ce n'est qu'au-dessous de l'ombilic que la limite entre l'aponévrose et les fibres charnues se rapproche de la ligne blanche, de sorte qu'au voisinage du bassin, quelques faisceaux musculaires vont s'insérer directement à l'épine du pubis et à la crête pectinéale. Sa division en deux feuillets. Feuillet antérieur Feuillet postérieur. Réunion des deux feuillets en dehors du muscle droit.

b. L'*aponévrose du transverse* est le feuillet le plus profond de l'aponévrose abdominale antérieure ; très-étroite en haut, elle va s'élargissant jusqu'au voisinage de la crête iliaque, pour se rétrécir ensuite progressivement jusqu'à sa Division de l'aponévrose du transverse

Ses rapports

partie inférieure. De la ligne blanche, elle se porte en dehors, passe derrière le muscle droit, au bord externe duquel elle se confond avec le feuillet postérieur de l'aponévrose du petit oblique. Un peu au-dessous de l'ombilic, les fibres aponévrotiques du transverse, dont la direction est la même que celle des fibres charnues, cessent brusquement de se montrer dans le feuillet postérieur de la gaîne du muscle droit, laquelle ne présente, plus bas, qu'une lame cellulo-fibreuse, tandis que les fibres aponévrotiques provenant du transverse passent au-devant du muscle droit et s'unissent aux feuillets du grand et du petit oblique.

Fascia transversalis.

c. *Fascia transversalis*. Toute la face postérieure du muscle transverse est re-

Fig. 414.

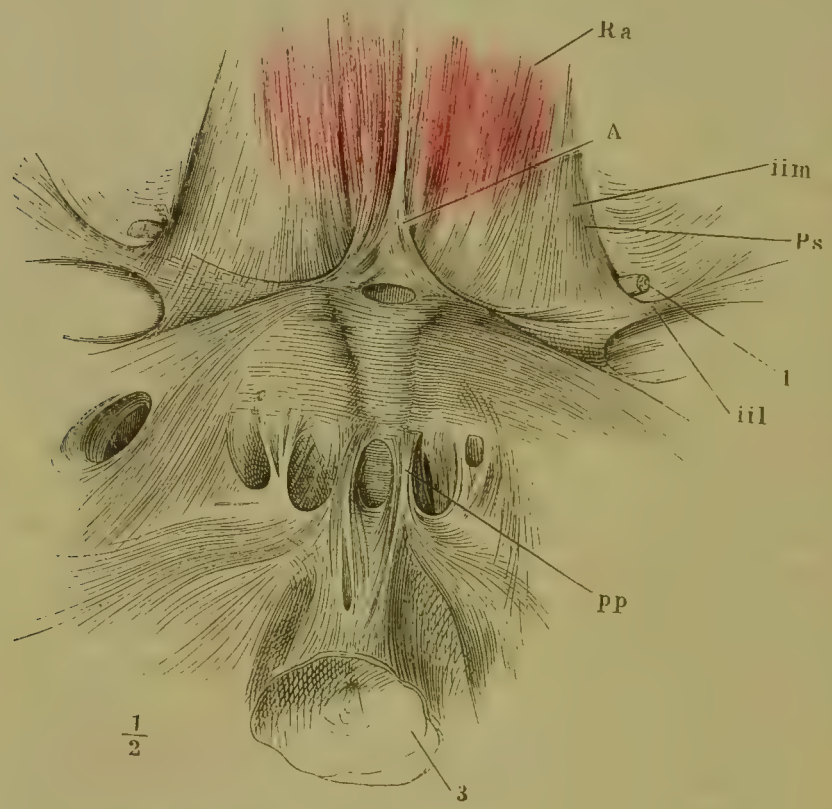

Face postérieure de la paroi abdominale antérieure (*).

couverte, de même que les faces des autres muscles larges de l'abdomen, par une lame celluleuse, qui ne mérite point le nom d'aponévrose, bien qu'on puisse facilement l'isoler comme couche continue. Mais, au voisinage de l'arcade crurale, cette lame devient plus épaisse et, en outre, elle présente des faisceaux de fibres parallèles, brillantes et tendineuses, qui en font une véritable aponévrose, connue sous le nom de *fascia transversalis*. Signalée par A. Cooper, mieux décrite par Laurence et J. Cloquet, et surtout par Thomson, cette aponévrose a été diversement interprétée. Ce qui nous paraît le plus rationnel, c'est de la considérer simplement comme le feuillet postérieur de la gaîne celluleuse

(*) On a enlevé le péritoine. Le cordon (1) a été coupé à son entrée dans l'épaisseur de la paroi abdominale; la vessie (3), dont on a enlevé toute la portion supérieure, a été renversée en arrière. — PP, ligaments pubio-prostatiques. — Ra, muscle grand droit. — Ps, rebord falciforme du fascia transversalis. — *iim*, *iil*, faisceaux fibreux qui le constituent. — A, ligament sus pubien.

du muscle transverse, feuillet auquel viennent se joindre, inférieurement, des trousseaux fibreux qui le renforcent notablement. De ces trousseaux fibreux, un certain nombre partent de la portion interne de la crête pubienne, et se dirigent, les uns (*iil*) en dehors et en haut, parallèlement à l'arcade de Fallope, pour se perdre en s'irradiant dans le fascia transversalis et dans le fascia iliaca; les autres (*iim*), en dedans et en haut, pour se joindre au bord externe du tendon du droit antérieur. En se rencontrant sous un angle arrondi, ces deux ordres de faisceaux circonscrivent en dedans et en bas l'orifice interne du canal inguinal et forment un *rebord falciforme* (Ps), sur lequel reposent les éléments du cordon, avant de s'engager dans le canal inguinal. Il est à remarquer que ce rebord n'est pas libre, et qu'il est le point de départ d'un prolongement infundibuliforme, sorte de gaîne celluleuse qui accompagne le cordon dans son trajet à travers le canal inguinal. Les choses sont donc disposées comme si, dans la descente du testicule, cet organe poussait au-devant de lui ce fascia, qui constitue l'enveloppe immédiate du cordon; c'est sur cette enveloppe que s'épanouit le crémaster.

Rebord falciforme.

Le bord inférieur du fascia transversalis se continue, en dehors, avec le fascia iliaca; en dedans, il adhère au bord postérieur de l'arcade crurale, et complète ainsi la gouttière dans laquelle sont logés le cordon spermatique et les faisceaux inférieurs des muscles transverse et petit oblique. Suivant Thomson, les adhérences du fascia transversalis à la portion interne de l'arcade crurale sont assez lâches, et cette aponévrose se continue au-dessous d'elle pour se porter le long de la cuisse, au-devant des vaisseaux fémoraux, et former la paroi antérieure de l'entonnoir fémorali-vasculaire.

Bord inférieur.

Fig. 415.

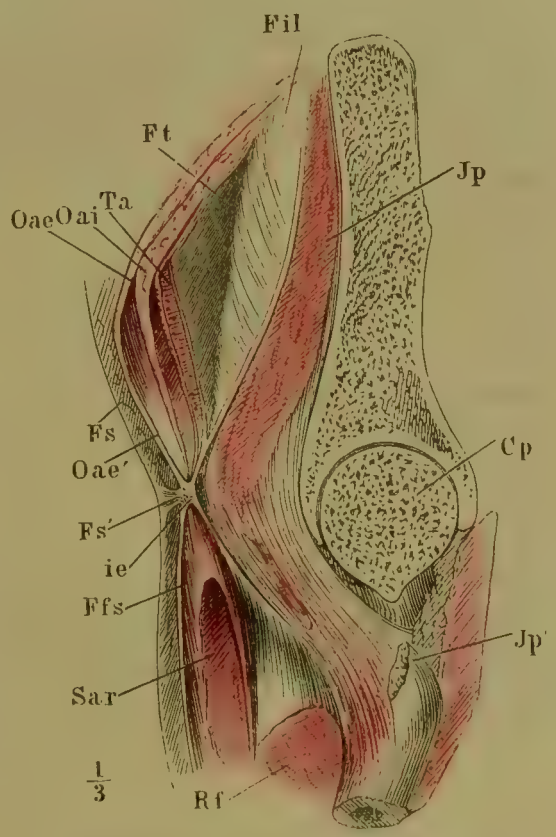

Section verticale antéro-postérieure des parois abdominales et de la cuisse, passant par l'articulation coxo-fémorale. Segment externe (*).

3° TRAJET OU CANAL INGUINAL.

L'anneau inguinal externe est l'orifice antérieur ou cutané d'un trajet oblique, creusé, en quelque sorte, dans l'épaisseur du bord inférieur de la paroi antérieure de l'abdomen, au niveau de l'arcade crurale, et destiné à livrer

(*) *Jp*, psoas-iliaque, coupé obliquement. — *Jp'*, tendon de ce muscle. — *Cp*, tête du fémur. — *Rf*, droit antérieur de la cuisse. — *Sar*, couturier. — *Ffs*, aponévrose crurale superficielle. — *ie*, arcade crurale. — *Fs*, fascia superficialis. — *Fs'*, fibres qui l'unissent aux parties profondes, le long de l'arcade crurale. — *Oae*, oblique externe de l'abdomen. — *Oae'*, aponévrose de l'oblique externe. — *Oai*, oblique interne. — *Ta*, transverse. — *Ft*, fascia transversalis. — *Fil*, fascia iliaca.

passage au cordon des vaisseaux spermatiques, chez l'homme, au ligament rond, chez la femme. Ce trajet, bien décrit seulement par les modernes, a été désigné par eux sous le nom de *canal inguinal* (1).

Sa longueur et sa direction.

Sa *longueur* varie entre 4 et 6 centimètres. Sa *direction* est oblique de haut en bas, de dehors en dedans et d'arrière en avant.

Ses parois.

Le trajet inguinal est essentiellement constitué par la *gouttière* qui résulte de l'union de l'arcade crurale avec l'aponévrose du grand oblique, en avant, avec le fascia transversalis, en arrière. On peut donc considérer à ce trajet une *paroi inférieure*, concave, formée par l'arcade crurale, une *paroi antérieure*, formée par l'aponévrose du grand oblique, une *paroi postérieure*, formée par le fascia transversalis. *Point de paroi supérieure*, la paroi antérieure et la paroi postérieure se rejoignant au-dessus du cordon spermatique. Quant aux muscles petit oblique et transverse, aux fibres les plus inférieures desquels l'arcade crurale fournit de nombreuses insertions en dehors, leur bord inférieur n'atteint généralement que le niveau de la portion externe et supérieure du canal inguinal.

Orifice péritonéal.

L'*orifice profond ou péritonéal* du canal inguinal est situé à deux travers de doigt au-dessus de la partie moyenne de l'arcade crurale; cet orifice est bien moins exactement circonscrit que l'orifice cutané, ou plutôt il ne l'est exactement qu'en dedans, où se voit un bord fibreux, concave, *falciforme*, assez analogue au bord concave du ligament de Gimbernat, et qui est formé par le fascia transversalis. L'orifice péritonéal est fermé par le péritoine; son côté interne est longé par l'artère épigastrique.

C'est par le trajet inguinal qu'a lieu la descente du testicule, primitivement contenu dans l'abdomen; c'est par ce même trajet que se produit la hernie inguinale dite oblique, pour la distinguer de la hernie inguinale directe ou interne.

B. — RÉGION DIAPHRAGMATIQUE.

Diaphragme.

Préparation. Pour mettre ce muscle à découvert, il faut ouvrir l'abdomen et enlever tous les viscères abdominaux; le foie, l'estomac, les reins seront surtout détachés avec beaucoup de précaution. On lie l'œsophage et la veine cave ascendante au niveau de leur passage à travers le diaphragme, et on les divise au-dessous de la ligature. On saisit le péritoine avec les doigts ou avec une pince à disséquer à mors larges, et on le détache en tirant légèrement sur lui; on prépare ainsi la face inférieure de ce muscle sans le secours du scalpel. Pour que la préparation soit bonne et que le diaphragme conserve sa voussure, il faut bien prendre garde que le thorax ne soit ouvert. C'est par la face inférieure qu'on voit parfaitement toutes les insertions du diaphragme. Pour bien étudier la face convexe, il faudrait avoir un autre sujet, dont on ouvrirait le thorax en laissant l'abdomen intact; c'est la seule manière d'en avoir une bonne idée. Lorsque l'abdomen a été préalablement ouvert, l'ouverture du thorax est suivie de l'affaissement du muscle, et l'on ne peut prendre aucune idée de sa voussure.

Il forme la limite entre le thorax et l'abdomen. Sa situation en dedans des côtes.

Le *diaphragme* (*septum transversum*, Vésale) est, suivant l'expression de Haller, le plus important des muscles, après le cœur; il consiste en une cloison musculeuse, obliquement *située* à la réunion du tiers supérieur avec les deux tiers inférieurs du tronc, cloison qui sépare le thorax, dont elle forme le plancher, de

(1) On conçoit que le trajet oblique du canal inguinal a l'avantage de ne point affaiblir les parois abdominales et de rendre les hernies plus difficiles.

l'abdomen, dont elle constitue la voûte. Tandis que tous les muscles du corps sont situés en dehors ou autour des leviers qu'ils doivent mouvoir, le diaphragme seul s'insère en dedans de ces leviers, à la manière des muscles appartenant aux animaux à squelette extérieur.

Le diaphragme divise le corps en deux parties inégales : l'une supérieure ou *sus-diaphragmatique*, l'autre inférieure ou *sous-diaphragmatique*. Placé sur la ligne médiane, il n'est nullement symétrique. Elliptique, à grand diamètre transversal, mince et aplati, il a la *forme* d'une voûte, ou plutôt d'un éventail dont la partie large et circulaire serait horizontale, et dont la partie étroite, verticale, formerait un angle droit avec la première ; aussi les anciens divisaient-ils ce muscle en deux portions, l'une supérieure, *grand muscle diaphragme*, l'autre inférieure, *petit muscle diaphragme*.

Il a la forme d'une voûte.

Il est divisé en portion horizontale et en portion verticale.

a. Insertions. Le diaphragme s'insère, *d'une part* (*insertions fixes*), 1° à la région lombaire de la colonne vertébrale, au-devant du corps et des disques de la seconde, de la troisième et souvent de la quatrième vertèbre lombaire ; 2° à la face postérieure du sternum, à la base de l'appendice xiphoïde ; 3° à la face postérieure et au bord supérieur des cartilages des six dernières côtes, et à la portion osseuse à laquelle ces cartilages font suite ; quelquefois il va se fixer à la sixième côte. — *D'autre part* (*insertions mobiles*), au pourtour d'une aponévrose en forme de trèfle, qui occupe la partie centrale du muscle, et qui doit à ces circonstances le nom de *trèfle* ou *centre aponévrotique* du diaphragme.

Insertions fixes.

Insertions mobiles.

1° L'*insertion vertébrale* se fait par deux tendons inégaux, que constituent plusieurs petits tendons verticaux, placés les uns au-devant des autres ; ces tendons réunis forment une couche fibreuse épaisse, qui descend jusqu'à la troisième, rarement jusqu'à la quatrième vertèbre lombaire, en se confondant avec le ligament vertébral commun antérieur. Aux tendons succèdent deux gros faisceaux charnus, qui se portent verticalement en haut, deviennent de plus en plus épais et de plus en plus larges, s'envoient mutuellement un faisceau, et vont se terminer à l'échancrure postérieure du *centre aponévrotique du diaphragme*. Ces faisceaux charnus et leurs tendons s'appellent les *piliers*, les *jambes*, les *appendices* du diaphragme. Le pilier droit (*b*, *fig.* 416), beaucoup plus volumineux que le gauche (*a*), occupe le côté antérieur des vertèbres correspondantes ; il est presque sur la ligne médiane. Le pilier gauche occupe la partie latérale gauche du corps des vertèbres, et descend un peu moins bas que le droit. Chaque pilier est quelquefois divisé lui-même en deux piliers secondaires bien distincts, et l'on trouve constamment le rudiment de cette division dans une ouverture cintrée qui donne passage au grand nerf splanchnique.

Des piliers du diaphragme.

Différences entre les deux piliers.

Les deux piliers du diaphragme laissent entre eux un intervalle, qui est divisé en deux portions ou anneaux par le faisceau charnu qu'ils se sont envoyé réciproquement. Le faisceau de communication qu'envoie le pilier droit, est plus considérable que celui qu'envoie le pilier gauche, et lui est antérieur. Des deux ouvertures qu'interceptent entre eux les piliers du diaphragme, l'*inférieure* ou *aortique* (1) est parabolique, et donne passage à l'aorte, à la veine azygos, au canal thoracique, et quelquefois au nerf grand sympathique gauche. Comme toutes les ouvertures destinées aux artères, cet anneau est aponévrotique ; il est formé latéralement par les tendons des piliers, en haut par un prolongement fibreux de ces tendons qui se recourbe en arcade pour le compléter. L'ouverture *supérieure* ou *œsophagienne* (2) livre passage à l'œsophage et aux nerfs pneumo-gastriques ; elle est elliptique et entièrement musculaire. Cependant,

L'intervalle des piliers est divisé en deux anneaux.

Ouverture aortique.

Elle est aponévrotique.

Ouverture œsophagienne.

Elle est musculaire.

sur un sujet qui a servi à mes leçons, la partie supérieure de l'ouverture œsophagienne était aponévrotique. Une autre fois, j'ai rencontré un petit faisceau charnu qui, partant du contour de cet orifice, allait se perdre dans les tuniques de l'œsophage. Haller a noté deux fois la même disposition.

Arcades aponévrotiques, 1° du psoas.

Du tendon d'origine des piliers part, en dehors, un prolongement fibreux qui

Fig. 416.

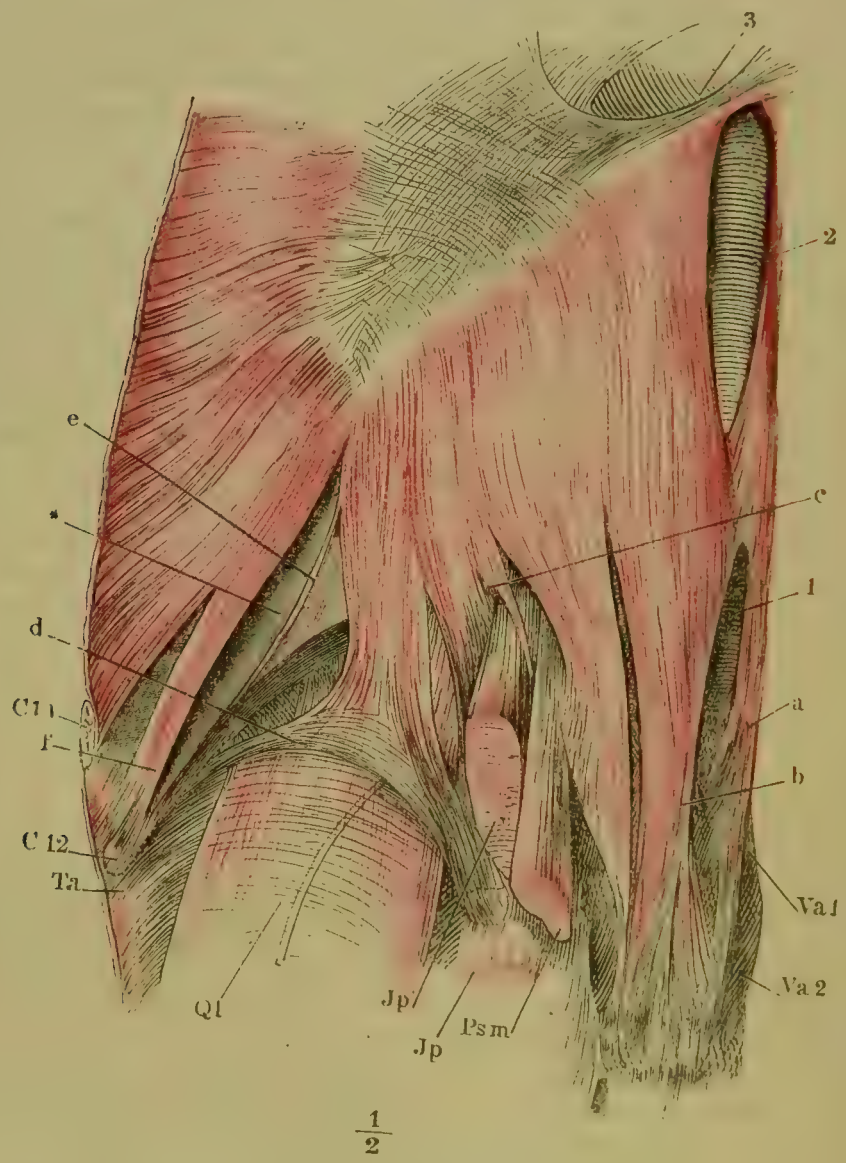

$\frac{1}{2}$

Portion vertébrale du diaphragme (*).

va se fixer à la base de l'apophyse transverse de la première vertèbre lombaire, pour constituer une arcade tendineuse, sous laquelle passe l'extrémité supérieure du psoas (*c*, *fig.* 416). Une seconde arcade aponévrotique (*d*), qui a été nommée à

(*) C11, C12, 11e et 12e côte. — V*a*1, V*a*2, 1er et 2e vertèbre lombaire. — 1, ouverture aortique. — 2, ouverture œsophagienne. — 3, ouverture de la veine cave. — *a*, pilier gauche. — *b*, pilier droit ou antérieur. — *c*, fibres qui naissent de l'arcade fibreuse du psoas. — *d*, arcade fibreuse du carré des lombes. — *e*, *f*, faisceaux de la douzième côte, entre lesquels la plèvre (*) est visible. — P*sm*, muscle petit psoas. — J*p*, J*p'*, origines du psoas. — Q*l*, carré des lombes. — T*a*, transverse de l'abdomen.

tort *ligament cintré du diaphragme*, puisqu'elle n'est autre chose que le bord supérieur replié du feuillet antérieur de l'aponévrose du muscle transverse, va de l'extrémité externe de la première arcade au bord inférieur et au sommet de la dernière côte : sous elle passe l'extrémité supérieure du muscle carré des lombes. De cette double arcade partent des fibres charnues, qui se dirigent d'ar-

2° Du carré des lombes.

Fig. 417.

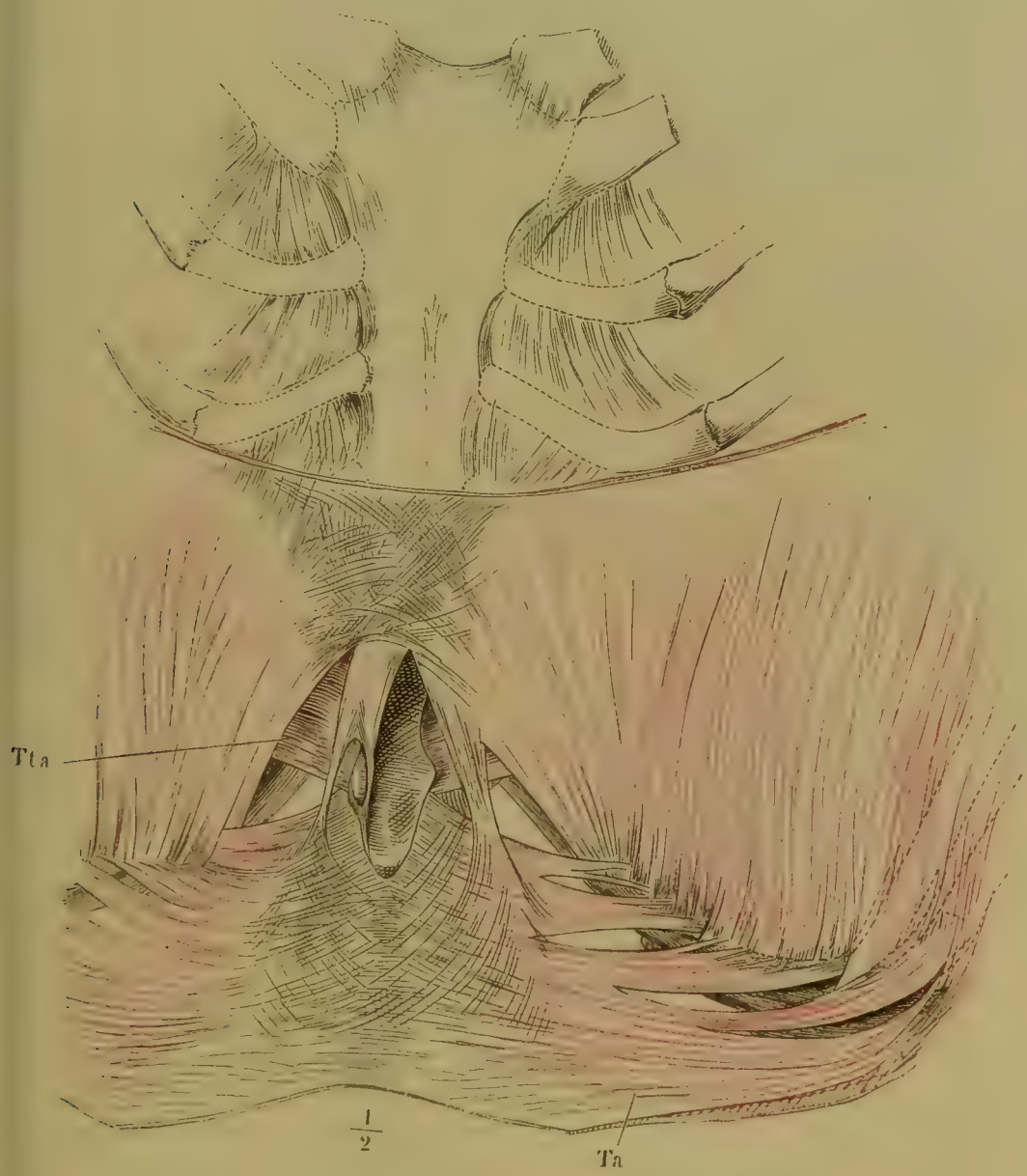

Paroi antérieure de la poitrine, vue par sa face postérieure (*).

rière en avant et vont s'insérer à la partie correspondante du trèfle aponévrotique du diaphragme.

Les cinq arcades aponévrotiques dont nous venons de parler, savoir : l'arcade médiane ou aortique, et les deux arcades latérales, destinées, de chaque côté,

Les cinq arcades sont l'origine des fibres charnues postérieures.

(*) Le diaphragme a été divisé transversalement et relevé.— *Ta*, transverse de l'abdomen.— *Tta*, triangulaire du sternum.

aux muscles psoas et carré des lombes, sont l'origine de toutes les fibres charnues qui vont se terminer à l'échancrure postérieure du centre aponévrotique du diaphragme. Ce sont ces arcades qui avaient fait admettre à Haller et à Sœmmering trois et même quatre piliers de chaque côté.

Radiations antérieures.

2° L'*insertion sternale* se fait à la face postérieure de l'appendice xiphoïde, par un faisceau charnu plus ou moins volumineux ou par des fibres aponévrotiques auxquelles succèdent des faisceaux musculaires très-courts. Ordinairement on trouve, de chaque côté, quelques faisceaux musculaires qui naissent de la face postérieure de l'aponévrose du transverse, en décrivant une légère courbe à concavité inférieure. Souvent les fibres sternales laissent entre elles un petit espace triangulaire, ou plusieurs petits espaces qui établissent, entre le tissu cellulaire du thorax et celui de l'abdomen, une communication par laquelle se font quelquefois des hernies appelées diaphragmatiques, par laquelle encore on a vu du pus, formé, soit au cou, soit dans le médiastin antérieur, venir faire saillie à l'épigastre. Il n'est pas rare de voir l'insertion sternale du diaphragme manquer en totalité ou en partie.

Espace triangulaire situé derrière l'appendice xiphoïde.

Digitations costales.

Les *insertions costales* ont lieu le long du bord inférieur de la cage thoracique, de chaque côté, par six ou sept languettes ou digitations, lesquelles s'entrelacent avec les insertions costales du muscle transverse. Les fibres musculaires qui proviennent des côtes, beaucoup plus longues sur les côtés qu'en avant et en arrière, décrivent des courbes très-prononcées, et constituent une voûte à concavité inférieure. Il n'est pas rare de rencontrer, entre les divers faisceaux qui constituent ce muscle, surtout entre la onzième et la douzième côte, des intervalles considérables, au niveau desquels la plèvre répond immédiatement au péritoine. Le faisceau de la douzième côte manque quelquefois; il est alors remplacé par une aponévrose.

Fig. 418.

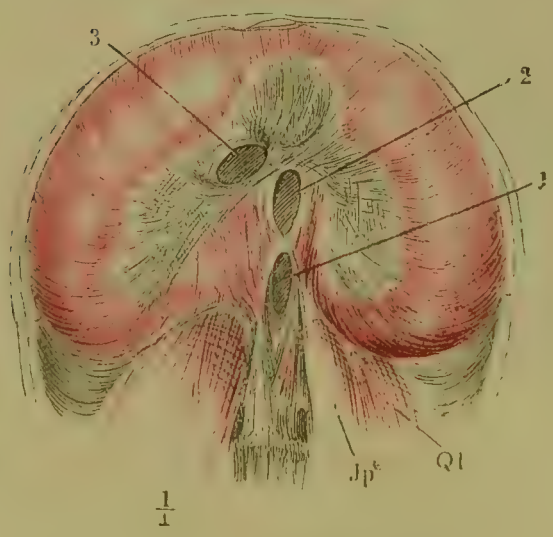

Face inférieure du diaphragme (*).

La *direction* des fibres du diaphragme est donc *radiée* et *curviligne* dans sa portion horizontale, *radiée* et *rectiligne* dans sa portion verticale.

Du centre phrénique.

3° L'aponévrose moyenne du diaphragme, à laquelle les anciens ont fait jouer un si grand rôle, sous le nom de *centre phrénique*, et que quelques anatomistes ont regardée comme le point central de tout le système aponévrotique du corps humain, occupe la région moyenne de la voûte diaphragmatique, immédiatement au-dessous du péricarde, avec lequel sa circonférence se confond chez l'adulte, mais dont on la sépare très-bien chez les jeunes sujets; c'est une espèce d'île aponévrotique, qu'entourent de tous côtés les fibres musculaires, et qui fait du diaphragme un véritable muscle digastrique. Cette aponévrose est découpée en feuille de trèfle

(*) 1, ouverture aortique. — 2, ouverture œsophagienne. — 3, ouverture de la veine cave. — *Jp*, muscle psoas. — *Ql*, muscle carré des lombes.

(d'où le nom de *trèfle aponévrotique*) échancrée au niveau de son pédicule; chaque découpure s'appelle *aile* ou *foliole*. La foliole moyenne est la plus large; en deuxième lieu vient la foliole droite; la foliole gauche est la plus petite. Entre la foliole droite et la foliole moyenne, se voit une ouverture, quelquefois convertie en canal, destinée à la veine cave ascendante (3). Cette ouverture, entièrement aponévrotique, quadrangulaire, ainsi qu'on le voit parfaitement lorsque la veine cave est enlevée, est bordée par quatre faisceaux tendineux qui se rencontrent à angle droit. Le trèfle aponévrotique est lui-même composé de plusieurs plans de fibres; le plan principal est formé de fibres divergentes, dirigées d'arrière en avant, et réunies en faisceaux irréguliers, droits ou courbes, qui se coupent à angles variables. Des fibres transversales, les unes, appartenant aux faisceaux costaux, les autres, indépendantes, s'appliquent sur les deux faces du trèfle aponévrotique. Cette disposition donne à l'aponévrose centrale une très grande solidité.

Sa découpure en trèfle.

L'ouverture de la veine cave inférieure est aponévrotique.

b. Rapports. La face inférieure ou *abdominale*, concave à la partie moyenne, beaucoup plus concave à droite, où elle répond au foie, sur la convexité duquel elle se moule, qu'à gauche, où elle répond à la rate et à la grosse tubérosité de l'estomac, est recouverte par le péritoine dans toute son étendue, excepté au niveau du ligament coronaire du foie, où elle répond immédiatement à cet organe, et en arrière, où elle répond à la troisième portion du duodenum, au pancréas, aux reins, aux capsules surrénales et au plexus solaire.

Rapports : 1° De la face inférieure.

La face supérieure ou *thoracique*, convexe, est recouverte par la plève et par le péricarde; la partie moyenne de cette face est plane, et sert de plancher, de support au cœur, dont la face inférieure repose sur le diaphragme, par l'intermédiaire du péricarde; d'où les battements du cœur à l'épigastre. Les parties latérales sont convexes et contiguës à la base des poumons. La convexité est plus considérable à droite qu'à gauche; le point culminant du diaphragme, dans l'expiration, atteint, à droite, le niveau de la quatrième côte, à gauche, le niveau de la cinquième; d'où le précepte des chirurgiens de pratiquer l'opération de l'empyème dans un espace intercostal plus élevé à droite qu'à gauche (1). Au reste, rien de plus variable que la hauteur à laquelle s'élève le diaphragme; cette hauteur est plus considérable chez le fœtus que chez l'adulte. La voussure moindre de ce muscle est donnée par les médecins légistes comme signe que l'enfant a respiré.

2° De la face supérieure.

Convexité plus considérable à droite qu'à gauche.

P. H. Bérard a fait remarquer que la courbe que décrivent les fibres costales du diaphragme n'est point régulière : à partir du bord convexe du centre aponévrotique, elles se portent d'abord presque horizontalement vers la paroi thoracique, qu'elles atteignent bien au-dessus du bord inférieur de cette dernière, puis elles descendent parallèlement à cette paroi jusqu'au rebord cartilagineux. Dans cette portion descendante, le diaphragme, tapissé par la plèvre, est en contact avec la paroi de la poitrine, sans interposition des poumons.

A l'exception des piliers, le diaphragme n'a, dans son *pourtour*, de connexions qu'avec le muscle transverse, qui présente rigoureusement les mêmes insertions

Rapports avec les digitations du muscle transverse.

(1) Ce précepte peut être négligé; il avait pour but de faire ouvrir le thorax dans le lieu le plus déclive, afin de donner une issue plus facile au liquide; mais le lieu le plus déclive serait en arrière, au bas de la gouttière profonde que forme le diaphragme avec les parois thoraciques. L'endroit le plus déclive importe peu : il suffit d'ouvrir une issue; le liquide s'y portera toujours.

que lui (*fig.* 417); en sorte qu'on peut considérer le transverse et le diaphragme comme un seul et même muscle, constituant une poche contractile, interrompue par les insertions costales.

Action.

c. Action du diaphragme. Quand le diaphragme se contracte, les piliers, qui

Fig. 419.

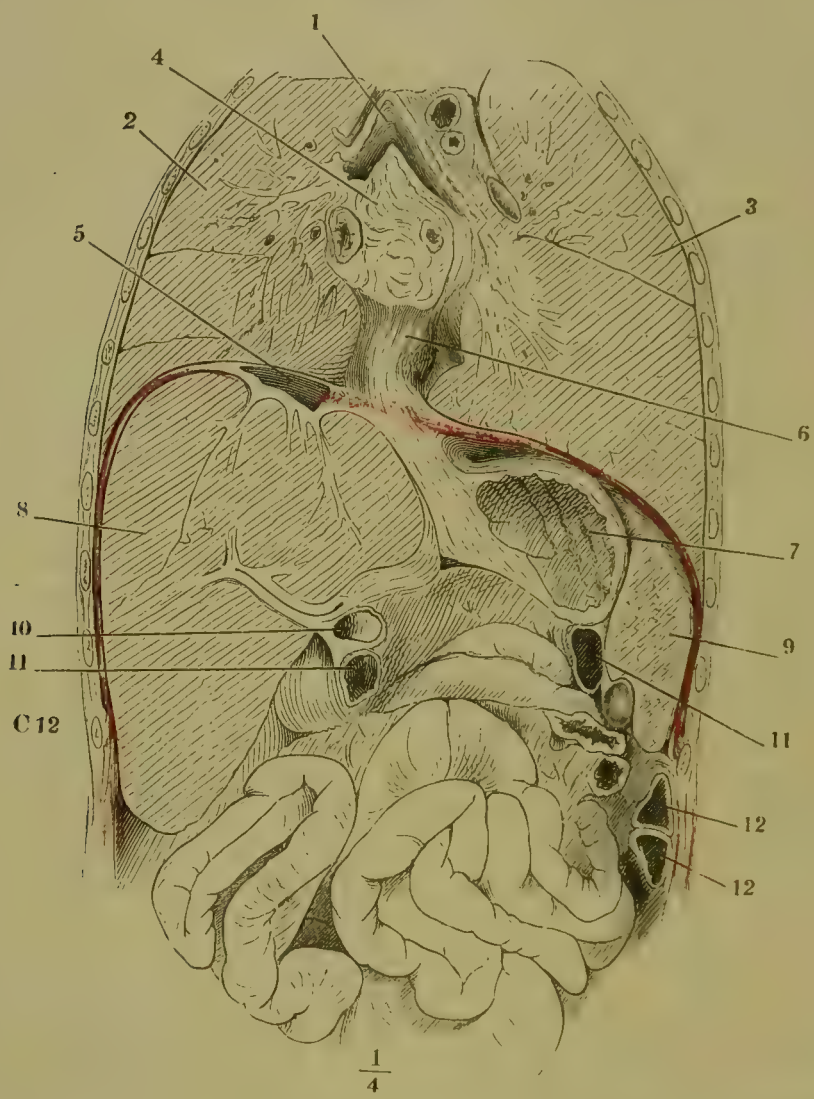

Section verticale et transversale du tronc passant par le sommet de la dernière côte (C 12) (*).

prennent leur insertion fixe sur les vertèbres lombaires, abaissent le bord postérieur du trèfle aponévrotique; les portions costales et sternales du muscle tendent à devenir rectilignes. Il en résulte une diminution de la saillie considérable que forme le diaphragme dans la poitrine, et conséquemment l'agrandissement du diamètre vertical de cette cavité. Cet agrandissement se fait aux dépens de la cavité abdominale, dont les viscères, comprimés de haut en bas et

Agrandissement du diamètre vertical du thorax.

(*) 1, trachée-artère, ouverte au niveau de sa bifurcation. — 2, 3, poumon droit et gauche. — 4, paroi postérieure du péricarde et orifices des veines pulmonaires — 5, veine cave inférieure. — 6, œsophage. — 7, estomac, ouvert. — 8, foie. — 9, section de la rate. — 10, duodenum. — 11, 11, sections du côlon transverse. — 12, 12, sections d'une anse du côlon gauche.

d'arrière en avant, refoulent en avant la paroi antérieure de l'abdomen. Lorsque le diaphragme se relâche, l'élasticité de la paroi abdominale antérieure et des gaz contenus dans l'intestin ramène les viscères dans leur position primitive, et rend au diaphragme sa convexité naturelle.

Fig. 420.

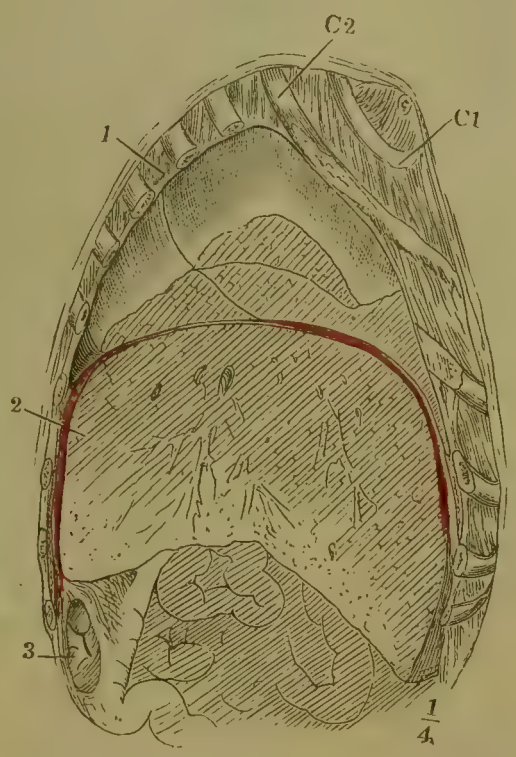

Section verticale antéro-postérieure du tronc, passant au niveau du bord de la deuxième côte droite (C 2) (*).

Mais en admettant que les insertions des fibres musculaires du diaphragme sur les vertèbres lombaires, les côtes et le sternum constituent les insertions fixes du muscle, et leur attache sur le centre aponévrotique leurs insertions mobiles, on n'est pas tout à fait d'accord avec ce qui s'observe sur le vivant ; car, d'une part, les côtes inférieures, celles qui fournissent des insertions au diaphragme, sont extrêmement mobiles, et, d'autre part, le centre phrénique, outre qu'il est fixé au péricarde, trouve un point d'appui sur les viscères abdominaux. C'est là ce qui explique comment la contraction du diaphragme peut déterminer l'élévation des côtes, laquelle s'accompagne nécessairement de leur projection en dehors. Ce double mouvement a été observé par M. Duchenne toutes les fois qu'il électrisait le nerf phrénique sur un animal vivant. Le même observateur a remarqué que, pour produire ce mouvement des côtes, le diaphragme prend un appui sur les viscères de l'abdomen, car, ceux-ci étant enlevés, la contraction de ce muscle porte, au contraire, les côtes en dedans.

Élévation des côtes.

L'agrandissement du thorax déterminé par la contraction du diaphragme produit dans la cavité pectorale une diminution de pression, ou, comme on dit habituellement, une tendance au vide, par suite de laquelle 1° l'air extérieur se précipite dans les conduits aériens, 2° le sang des vaisseaux afflue vers les gros troncs intrathoraciques, et 3° les parties molles qui entrent dans la composition des parois de la poitrine et du cou, se dépriment. Les poumons, dont la base repose librement sur le diaphragme, sans interposition de liquide ou de gaz, suivent les mouvements de cette cloison, sur laquelle leur bord externe glisse de haut en bas pour remplir l'espace anguleux qui s'établit, en avant et sur les côtés, entre les parois thoraciques et les insertions costales du diaphragme.

Effets de l'agrandissement du thorax.

Mouvements des poumons.

Voyons maintenant les effets de la contraction du diaphragme sur les ouvertures dont il est perforé.

Action du diaphragme sur l'ouverture œsophagienne

L'ouverture œsophagienne, elliptique ou plutôt ovalaire, entièrement musculaire, se resserre par la contraction du diaphragme, comme les lèvres par l'ac-

(*) 1, poumon. — 2, foie. — 3, rein.

tion du muscle orbiculaire : donc l'œsophage est comprimé légèrement dans l'inspiration; coïncidence avantageuse, fait remarquer P. H. Bérard, puisque l'estomac, étant comprimé lui-même pendant ce temps, aurait de la tendance à se vider par l'œsophage. Mais cette compression de l'œsophage n'est point assez énergique pour empêcher le vomissement. L'obstacle principal qui empêche le contenu de l'estomac de passer dans l'œsophage, réside dans les fibres musculaires de ce canal.

Sur l'ouverture de la veine cave.

L'ouverture de la veine cave ascendante est-elle rétrécie pendant la contraction du diaphragme? On dit généralement que non; mais il suffit de raccourcir les fibres musculaires qui avoisinent cette ouverture, pour être convaincu qu'il y a tiraillement, rétrécissement. Haller a vu, d'ailleurs, cet orifice rétréci, sur un animal vivant, pendant l'inspiration. L'arcade fibreuse qui donne passage à l'aorte, serait plutôt élargie que rétrécie par les fibres musculaires auxquelles elle donne naissance.

Sur l'ouverture aortique.

C. — RÉGION LOMBO-ILIAQUE.

Les muscles de cette région sont le psoas-iliaque, le petit psoas, quand il existe, le carré des lombes et les intertransversaires des lombes. L'aponévrose lombo-iliaque recouvre le premier de ces muscles.

1. — **Psoas-iliaque** (1).

Préparation. L'abdomen étant ouvert, décollez avec les doigts le péritoine qui revêt les fosses iliaques et la région lombaire; enlevez en même temps les intestins, l'estomac, le pancréas, les reins, le foie et la rate; détachez l'aponévrose iliaque. Pour bien voir la portion fémorale de ce muscle, divisez l'arcade crurale à sa partie moyenne; disséquez avec précaution les muscles de la région antérieure et supérieure de la cuisse, et nommément le pectiné, avec lequel ce muscle a des rapports immédiats; enlevez le tissu cellulaire adipeux qui entoure les vaisseaux et les nerfs cruraux.

Situation.

Le *muscle psoas-iliaque* est situé profondément sur les parties latérales de la colonne lombaire et au-devant de la fosse iliaque interne.

a. Insertions. Il s'insère, *d'une part* (*insertions fixes*), 1° à la douzième vertèbre dorsale et aux cinq vertèbres lombaires (portion psoas); 2° à toute l'étendue de la fosse iliaque interne (portion iliaque); *d'autre part* (*insertion mobile*), au petit trochanter et à la branche de bifurcation que la ligne âpre envoie à cette éminence (*fig.* 421).

Sa division en deux corps de muscle.

Le psoas-iliaque naît supérieurement par deux corps de muscle bien distincts : l'un interne, longue portion, portion lombaire (*lumbaris, sive psoas*, Riolan) : c'est le muscle *grand psoas* des auteurs; l'autre externe, portion large, portion iliaque : c'est le muscle *iliaque*.

Grand psoas

Insertions vertébrales.

La *portion lombaire, muscle grand psoas* (de ψόας, lombes), s'implante : 1° sur les parties latérales du corps des cinq vertèbres lombaires et des disques intervertébraux correspondants, et, par ses fibres aponévrotiques les plus élevées, sur la partie inférieure du corps de la douzième vertèbre dorsale; 2° à la base des apophyses transverses des mêmes vertèbres. Cette double insertion se fait à l'aide

Elles se font à l'aide d'arcades aponévrotiques.

(1) Je crois devoir décrire le psoas et l'iliaque comme un seul et même muscle, à deux têtes, attendu qu'ils ont la même insertion mobile.

de languettes aponévrotiques, unies entre elles par des arcades qui correspondent aux gouttières des corps des vertèbres lombaires, en sorte que ce muscle ne s'insère réellement qu'au bord supérieur et au bord inférieur des corps de vertèbre et aux disques intermédiaires.

Nées de cette double origine, les fibres charnues se portent verticalement en bas, et constituent, par leur réunion successive, un faisceau conoïde, aplati d'un côté à l'autre, obliquement dirigé en bas et en dehors, faisceau dont le sommet aplati, très-grêle, est embrassé par une arcade aponévrotique du diaphragme (*fig.* 416, *c*), et qui va grossissant et s'arrondissant jusqu'au niveau du disque qui sépare la cinquième vertèbre lombaire du sacrum. A partir de ce point, il diminue graduellement, à mesure que les fibres qui le constituent vont se rendre à un tendon qui, d'abord caché dans leur épaisseur, se dégage ensuite en dehors et en avant, pour recevoir les fibres du muscle iliaque et s'insérer au petit trochanter (*prélombo-trochantinien*, Chauss.). Il suit de là que le grand psoas a la forme d'un double cône ou d'un fuseau.

Fig. 421.

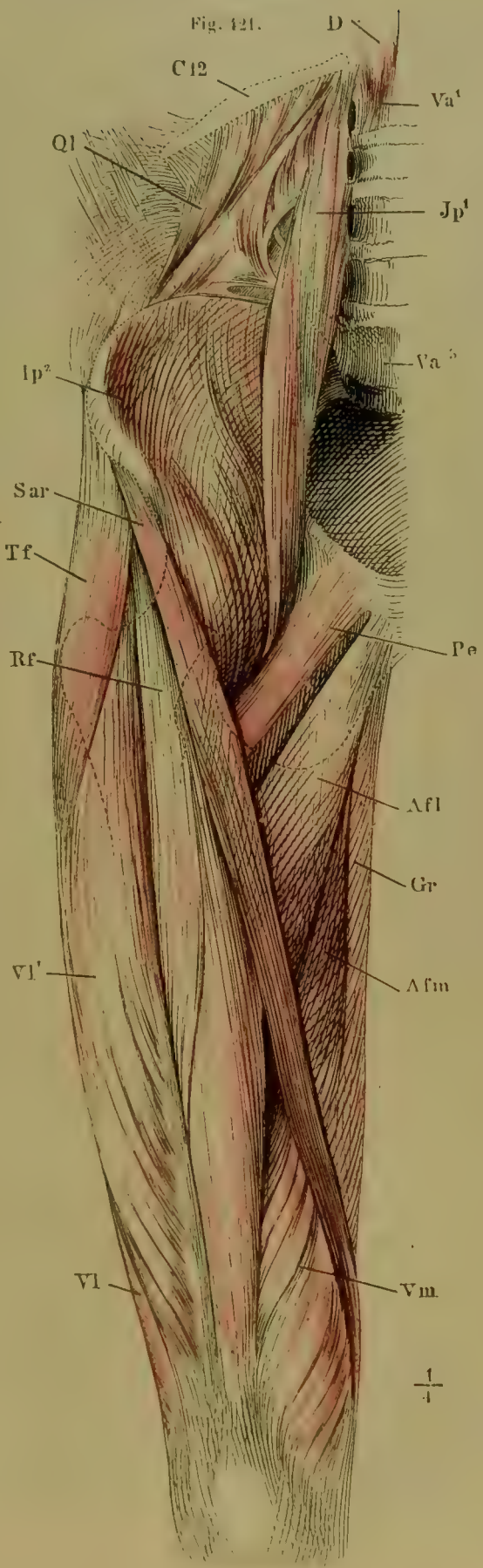

Muscles internes de la hanche et muscles antérieurs de la cuisse, vus par devant (*).

(*) *C12*, 12e côte. — *Va5*, 5e vertèbre lombaire. — *D*, pilier du diaphragme. — *Ql*, carré lombaire. — *Jp1*, psoas. — *Jp2*, iliaque. — *Sar*, couturier. — *Tf*, tenseur du fascia lata. — *Rf*, droit antérieur. — *Pe*, pectiné. — *Afl*, second adducteur superficiel. — *Gr*, droit interne. — *Afm*, grand adducteur profond. — *Vm*, vaste interne. — *Vl*, vaste externe. — *Vl'*, portion superficielle du vaste externe.

Direction des fibres charnues.

Les fibres du psoas n'offrent pas la disposition fasciculée.

Les fibres du grand psoas n'offrent point la disposition fasciculée : verticales et parallèles, elles sont unies entre elles par un tissu cellulaire séreux extrêmement délié. L'absence complète du tissu fibreux explique le défaut de résistance du psoas, qui se déchire avec la plus grande facilité, et peut-être aussi la fréquence de ses maladies. La tendreté de la chair de ce muscle fait rechercher sur nos tables, sous le nom d'*aloyau*, le psoas du bœuf; peut-être cette texture si délicate est-elle en rapport avec la présence d'un gros plexus nerveux dans l'épaisseur du muscle.

Insertions de la portion iliaque.

La *portion iliaque*, *muscle iliaque* (*iliaco-trochantinien*, Chauss.), large, triangulaire, en forme d'éventail, séparée du psoas par un sillon profond répondant au nerf crural, remplit la fosse iliaque interne, et naît de tous les points de cette fosse, de la crête de l'os des iles, du ligament ilio-lombaire, de la base du sacrum, du détroit supérieur du bassin, de l'épine iliaque antérieure et supérieure, de l'os coxal, de l'échancrure subjacente, de l'épine iliaque antérieure et inférieure, d'une cloison fibreuse qui le sépare des muscles droit antérieur de l'abdomen et couturier, et même de la capsule orbiculaire du fémur. Nées de cette large surface, toutes les fibres charnues convergent et se rendent successivement, à la manière des barbes d'une plume sur leur tige, au bord externe et à la face antérieure du tendon commun que nous avons vu naître dans l'intérieur du psoas. Ce tendon, qui reçoit, d'autre part, par son côté interne, toutes les fibres du psoas, et même les fibres plus ou moins nombreuses de la portion de l'iliaque qui viennent du détroit supérieur (*Jp**, *fig.* 422), longe la partie latérale de ce détroit supérieur (1), dont il rétrécit le diamètre transverse, sort du bassin sous l'arcade fémorale, dans une gouttière fort remarquable pratiquée sur l'os coxal, entre l'épine iliaque antérieure et inférieure et l'éminence ilio-pectinée. Là, les fibres de la portion psoas sont épuisées ; les fibres de la portion iliaque, qui ne le sont nullement, et qui sont peut-être les plus nombreuses, se rendent successivement, les unes, au côté externe du tendon, les autres, directement à la ligne de bifurcation qui va du petit trochanter à la ligne âpre.

Sortie du bassin sous l'arcade fémorale.

Réflexion du muscle psoas-iliaque.

Ainsi confondus, le psoas et l'iliaque constituent un faisceau charnu triangulaire, qui se réfléchit, comme sur une poulie, sur la gouttière de l'os coxal, puis au-devant de la tête du fémur, pour changer de direction, plonger, pour ainsi dire, en arrière, en dedans et en bas, dans l'épaisseur des muscles de la cuisse, se contourner légèrement, de telle manière que sa face antérieure regarde un peu en dedans et sa face postérieure en dehors, et vient s'implanter, par un tendon très-fort, aplati, libre seulement en dedans, au petit trochanter, qu'il embrasse dans tous les sens jusqu'à sa base.

Son insertion inférieure.

Presque toujours le faisceau provenant de l'épine iliaque antérieure et inférieure et de la capsule orbiculaire constitue un petit muscle bien distinct, qu'on a décrit plusieurs fois comme un muscle particulier, sous le nom d'*ilio-capsulo-*

(1) Chez les sujets vigoureux, les fibres les plus internes de l'iliaque, c'est-à-dire celles qui naissent du détroit supérieur, immédiatement au-dessus du muscle obturateur interne, réunies aux fibres voisines du psoas, constituent un corps charnu distinct, qui se comporte, en dedans du psoas, exactement comme le corps du muscle iliaque se comporte en dehors, se fascicule comme lui, et vient se terminer, à la manière d'un muscle demi-penniforme, au côté interne et antérieur du tendon commun. Les fibres de cette portion interne de l'iliaque sont épuisées à 3 centimètres environ du petit trochanter. La portion iliaque du psoas-iliaque est donc un muscle penniforme, profondément sillonné au niveau du tendon du muscle psoas.

trochantérien, petit faisceau qui vient s'insérer isolément au-dessous du petit trochanter, à la ligne oblique étendue de ce petit trochanter à la ligne âpre.

b. Rapports. 1° *Dans l'abdomen*, la portion lombaire (grand psoas) répond, *en avant*, au diaphragme, au rein, au côlon ascendant, à droite, au côlon descendant, à gauche, au péritoine, et au petit psoas, lorsqu'il existe; l'artère et la veine iliaques externes longent cette face antérieure. *En dedans*, elle répond au corps des vertèbres lombaires et aux vaisseaux lombaires; *en arrière*, aux apophyses transverses lombaires et au muscle carré des lombes. C'est en arrière et dans l'épaisseur du grand psoas qu'est placé le plexus lombaire, rapport important, qui explique en partie la violence des douleurs lombaires produites par les contractions répétées de ce muscle et par la pression qu'exerce l'utérus chargé du produit de la conception. La portion iliaque tapisse la fosse iliaque interne; elle est recouverte par l'aponévrose lombo-iliaque, par le péritoine, le cœcum et la fin de l'intestin grêle, à droite, l'S iliaque du côlon, à gauche. Les deux portions psoas et iliaque réunies rétrécissent le détroit supérieur, en dedans duquel elles font saillie, de manière à en réduire le diamètre transverse de 12 à 13 centimètres.

Rapports : 1° Du grand psoas.

Ses rapports avec le plexus lombaire.

2° Rapport de la portion iliaque.

2° *Au niveau de l'arcade fémorale*, le psoas-iliaque remplit exactement la partie de cette arcade qu'il occupe : aussi n'observe-t-on jamais de hernies à ce niveau.

Rapports au niveau de l'arcade fémorale.

3° *A la cuisse*, il est séparé, *en avant*, du tissu cellulaire du pli de l'aine par l'aponévrose fémorale profonde, et répond au nerf crural; ce nerf s'échappe de dessous le psoas, se creuse une gouttière entre le psoas et l'iliaque, dont il constitue la seule limite, et sort du bassin dans la même gaîne que ce muscle; *en arrière*, le psoas-iliaque répond immédiatement au bord antérieur de l'os coxal et à la capsule fibreuse de l'articulation coxo-fémorale. Là, se voit une capsule synoviale de glissement des plus remarquables, qui communique souvent, par une ouverture de dimensions variables, avec la synoviale articulaire (1). Le bord interne du muscle psoas-iliaque répond au bord externe du pectiné et à l'artère fémorale, qui le recouvre quelquefois. Le bord externe est côtoyé par le couturier d'abord, puis par le droit antérieur. Le muscle psoas-iliaque est d'ailleurs revêtu par une aponévrose, que je vais décrire après avoir parlé de l'action de ce muscle.

Rapports à la cuisse.

Rapports du bord interne.

c. Action de ce muscle. Le muscle psoas-iliaque est le *muscle fléchisseur propre* de la cuisse sur le bassin ; il opère cette flexion avec d'autant plus d'énergie qu'il prend ses points d'insertion fixe et sur la colonne lombaire et sur la fosse iliaque interne. Dans le jeu simultané de ses deux portions, qui n'ont pas une direction identique, les effets opposés se détruisent; la traction exercée sur le tendon commun devient directe. Nous trouvons ici un exemple remarquable de la

C'est le fléchisseur de la cuisse.

Sa réflexion favorise l'action de la puissance

(1) Une conséquence bien malheureuse était résultée de cette communication de la synoviale du psoas-iliaque avec la capsule fibreuse dans le cas suivant, présenté à la Société anatomique par M. Estevenay : Un homme portait à la région fessière un abcès, qu'on supposa par congestion. Le professeur Sanson, qui fit une leçon sur ce sujet, avait pensé que le pus venait de l'articulation sacro-iliaque et non de la colonne vertébrale. A l'ouverture : carie ou plutôt destruction du ligament qui unit la deuxième et la troisième vertèbre lombaire, transformation du tissu spongieux de ces vertèbres en tissu compacte; le psoas formait une gaîne conductrice du pus, qui avait pénétré dans la capsule fibreuse de l'articulation coxo-fémorale ; il y avait destruction des cartilages de cette dernière articulation, éburnation et coloration noire des surfaces articulaires, abcès de la région fessière, ayant son point de départ dans l'articulation coxo-fémorale.

réflexion d'un muscle opérée par une poulie de renvoi, réflexion si favorable à l'action de la puissance, dont elle rapproche l'insertion de la perpendiculaire. Il ne faut donc calculer l'action de ce muscle qu'à partir du point de réflexion, c'est-à-dire du bord antérieur de l'os iliaque. C'est dans la demi-flexion que l'axe du psoas-iliaque est perpendiculaire à l'axe du fémur, et conséquemment que sa puissance agit avec le plus d'efficacité : le *moment* de ce muscle est donc dans la demi-flexion. Le muscle psoas-iliaque est en même temps *rotateur du fémur en dehors*, à raison de son obliquité et de son insertion à la partie interne et postérieure du fémur.

Moment de ce muscle.

Son action sur le tronc, le fémur étant fixe.

Lorsque le fémur est dans un état de fixité, par exemple, dans la station verticale, il ramène en avant la colonne lombaire et le bassin ; par sa portion iliaque, il tend à imprimer au bassin un mouvement de rotation qui dirige la face antérieure du tronc vers le côté opposé. Quand les deux muscles psoas-iliaques agissent ensemble, le tronc est fléchi directement en avant.

2. — **Aponévrose lombo-iliaque.**

a. L'*aponévrose lombo-iliaque*, *fascia iliaca* des modernes, est l'aponévrose qui sert de gaîne à toute la partie abdominale du muscle psoas-iliaque. Supérieurement, elle est bifurquée, comme le muscle qu'elle revêt; la portion destinée au psoas commence par une arcade aponévrotique, déjà indiquée à l'occasion du diaphragme, arcade qui embrasse l'extrémité supérieure de ce muscle; la portion iliaque s'insère à toute l'étendue de la lèvre interne de la crête iliaque. C'est dans l'épaisseur de la portion iliaque de cette aponévrose et à son insertion qu'est contenue l'artère circonflexe iliaque. Le bord interne de l'aponévrose lombo-iliaque s'attache sur les côtés de la colonne lombaire, et, plus bas, au détroit supérieur du bassin. Ce bord est disposé en arcades, destinées à donner passage aux vaisseaux lombaires et aux filets nerveux qui établissent une communication entre le plexus et les ganglions nerveux lombaires; la partie cintrée des arcades correspond à la gouttière des corps des vertèbres lombaires; les intervalles qui les séparent, correspondent aux disques intervertébraux. L'arcade aponévrotique la plus considérable est celle qui répond à la base du sacrum; elle est étendue de la dernière vertèbre lombaire au détroit supérieur. Sous elle passent le nerf obturateur et le nerf lombo-sacré.

Portion de l'aponévrose qui revêt le psoas.

Portion qui revêt l'iliaque.

Disposition de l'aponévrose lombo-iliaque :

1° Au niveau de l'arcade fémorale ;

Au niveau de l'arcade fémorale et en dehors, l'aponévrose lombo-iliaque adhère intimement à cette arcade; en dedans, elle s'en sépare pour se porter derrière les vaisseaux cruraux, et constituer la moitié postérieure et externe de l'anneau crural.

2° Au-dessous de l'arcade.

Au-dessous de l'arcade fémorale, cette aponévrose se prolonge sur la cuisse, complète, en dehors, la gaîne du psoas-iliaque, qu'elle accompagne jusqu'au petit trochanter, et se continue avec l'aponévrose fémorale; en dedans, elle forme la paroi postérieure du canal des vaisseaux fémoraux, et constitue le feuillet profond de l'aponévrose fémorale.

Rapports.

b. Rapports. Subjacente au péritoine, auquel elle est unie par un tissu cellulaire séreux extrêmement lâche, l'aponévrose lombo-iliaque revêt le muscle psoas-iliaque, sans lui adhérer en aucune manière ; une couche de tissu cellulaire séreux, également très-lâche, se voit entre ce muscle et l'aponévrose. Les nerfs émanés du plexus lombaire sont, en général, subjacents à cette aponévrose, à l'exception d'un seul, très-petit, qui traverse l'aponévrose sur les côtés du sa-

crum et se place dans le tissu cellulaire sous-péritonéal. Par elle, les vaisseaux cruraux, situés en dedans de cette aponévrose, sont séparés du nerf crural, qui est placé en dehors et au-dessous de cette même aponévrose.

c. Texture. Extrêmement ténue à sa partie supérieure, l'aponévrose lombo-iliaque va s'épaississant à mesure qu'elle approche de l'arcade fémorale. Elle est formée de fibres transversales très-prononcées, coupées perpendiculairement par le tendon aponévrotique du petit psoas, quand il existe. Ce tendon se confond avec l'aponévrose, dont il n'est distinct que par la direction différente de ses fibres; il va s'insérer, en s'épanouissant, à la partie latérale du détroit supérieur, à une arcade aponévrotique qui revêt toute la circonférence de ce détroit et qui est commune au petit psoas, à l'aponévrose lombo-iliaque, d'une part, et à l'aponévrose pelvienne, de l'autre. Structure. Connexions intimes de l'aponévrose avec le tendon du petit psoas.

Malgré la ténuité de l'aponévrose lombo-iliaque, il est facile de constater que, dans sa partie inférieure et interne, cette lame fibreuse se dédouble, pour loger dans son épaisseur des nerfs qui proviennent du plexus lombaire. On trouve même entre les lamelles de dédoublement quelques cellules adipeuses. La lamelle profonde est la plus forte et s'insère, ainsi que nous l'avons dit plus haut, au pourtour du détroit supérieur du bassin; la lamelle surperficielle, espèce de toile extrêmement mince, se place en dedans des artères et des veines iliaques, pour descendre dans le bassin et se continuer avec les aponévroses de cette partie.

Il est peu d'aponévroses qui méritent de fixer davantage l'attention des anatomistes, à raison des conséquences pratiques qui dérivent de sa disposition. En effet, malgré sa ténuité, elle établit, entre le tissu cellulaire sous-péritonéal et le tissu cellulaire sous-aponévrotique, une limite que l'inflammation franchit très-rarement. Or, lorsque cette inflammation se termine par suppuration, le pus, dans les deux cas, se dirige du côté de l'arcade fémorale; mais dans le cas d'inflammation sous-péritonéale, les vaisseaux cruraux sont derrière la collection purulente; dans le cas d'inflammation sous-aponévrotique, les vaisseaux sont au-devant d'elle. Ce dernier cas s'observe surtout dans les abcès par congestion, suite de carie de la colonne vertébrale. Importance de l'aponévrose lombo-iliaque.

3. — **Petit psoas.**

Couché au-devant de la portion lombaire du muscle précédent, ce muscle (*Psm, fig.* 416) naît de la douzième vertèbre dorsale, de la première vertèbre lombaire, quelquefois de la deuxième, et des disques intervertébraux correspondants; il forme un petit faisceau aplati, qui paraît d'abord n'être qu'une dépendance du grand psoas, mais qui s'en isole bientôt, pour donner naissance à un tendon large, resplendissant, lequel croise à angle très-aigu la direction du grand psoas, et vient se fixer, en s'élargissant, à la partie supérieure de l'éminence ilio-pectinée et à la portion correspondante du détroit supérieur du bassin (*prélombo-pubien*, Chauss.). Ce petit muscle reçoit, par son bord externe, l'aponévrose lombo-iliaque, *fascia iliaca*, avec laquelle il s'entrelace intimement. Situation. Insertions supérieures. Insertions à l'éminence ilio-pectinée et au détroit supérieur.

Le petit psoas manque souvent; on l'a vu quelquefois double. L'*usage* évident de ce muscle est de tendre l'aponévrose lombo-iliaque, de brider la portion lombaire du muscle psoas-iliaque, et de s'opposer à son déplacement. Il peut agir sur le bassin, qu'il tend à fléchir sur le thorax, par exemple, dans l'action de grimper. Dans le décubitus en supination, s'il se contracte seul, il incline le Il manque souvent. Usages.

bassin de son côté. Quand il prend son point fixe en bas, il incline le tronc du même côté.

4. — Carré des lombes.

Préparation. Pour mettre à découvert la face postérieure de ce muscle, détachez avec précaution la masse commune des muscles spinaux postérieurs; pour découvrir sa face antérieure, ouvrez l'abdomen, enlevez les viscères abdominaux et allez directement à la région lombaire. Ce muscle est contenu dans une gaîne aponévrotique, formée par le feuillet antérieur et le feuillet moyen de l'aponévrose postérieure du muscle transverse : divisez cette gaîne, et le muscle sera complétement à découvert.

Fig. 422.

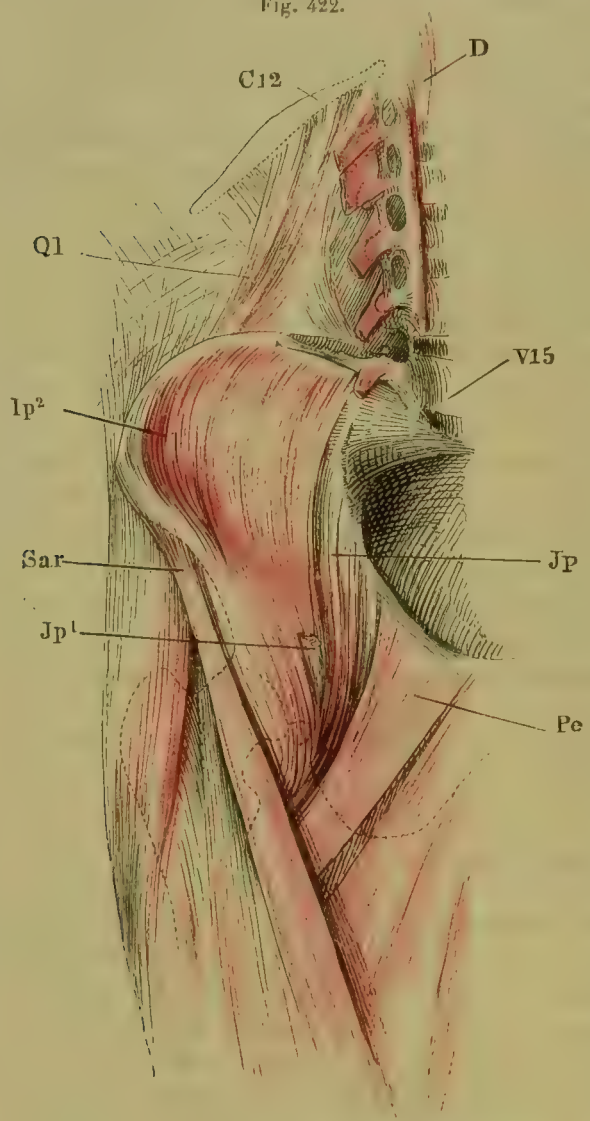

Muscles internes de la hanche, vus par la face antérieure (*).

Figure. Situation.

Quadrilatère, plus large inférieurement que supérieurement, le *carré des lombes* (Ql) est situé à la région lombaire, sur les côtés de la colonne vertébrale, entre la crête iliaque et la dernière côte (*ilio-costal*, Chauss.).

Insertions iliaques.

a. Insertions et direction. Ce muscle naît par des fibres aponévrotiques très-longues, surtout en dehors, du ligament ilio-lombaire et de la partie voisine de la crête iliaque, dans l'espace de 5 centimètres environ ; ces fibres sont bridées par d'autres fibres aponévrotiques, horizontales, qui semblent la continuation du ligament ilio-lombaire, et qui forment sur la crête iliaque une espèce de cintre aponévrotique très-fort. Nées de cette manière, les fibres charnues se portent de bas en haut et un peu de dehors en dedans, et se terminent diversement, ainsi qu'il suit :

Direction.

Insertions : 1° Costales;

1° Les unes se portent verticalement en haut, et vont se fixer à la dernière côte, dans une étendue variable, suivant les sujets. 2° Les autres se dirigent très-obli-

2°. Vertébrales.

(*) La portion lombaire du psoas-iliaque (Jp¹) a été réséquée, et les insertions vertébrales de cette portion renversées en dehors. — D, pilier du diaphragme. — C12, 12e côte. — V15, 5e vertèbre lombaire. — Ql, carré des lombes. — Jp², portion iliaque. — Jp¹, portion interne de l'iliaque. — Sar, couturier. — Pe, pecline.

quement de dehors en dedans, et se divisent en quatre faisceaux charnus, auxquels succèdent quatre languettes aponévrotiques, qui vont s'insérer au sommet des apophyses transverses des quatre premières vertèbres lombaires. 3° Il existe un troisième plan, antérieur aux précédents, mais très-peu développé chez quelques sujets, formé de faisceaux qui naissent du sommet des apophyses transverses des trois dernières vertèbres lombaires, et vont se terminer au bord inférieur de la dernière côte. Le carré des lombes est donc constitué par trois ordres de faisceaux : faisceaux ilio-costaux, faisceaux ilio-transversaires, faisceaux transverso-costaux.

3° Plan surajouté étendu des apophyses transverses à la dernière côte.

b. Rapports. Contenu dans une gaîne aponévrotique très-forte, qui le bride et lui donne quelque analogie avec le muscle grand droit de l'abdomen, le carré des lombes n'affecte que des rapports médiats. En avant sont le rein, le côlon, le psoas et le diaphragme : en arrière est la masse commune, que son bord externe déborde un peu, surtout inférieurement. Le rapport le plus important du carré des lombes est celui qu'il affecte avec le rein et le côlon ; il est la base des opérations que l'on peut pratiquer dans cette région, et en particulier de la néphrotomie (1). Sous un point de vue philosophique, le carré des lombes peut être classé parmi les muscles intertransversaires.

Rapports.

De l'anus artificiel par la région lombaire.

c. Action. Le carré des lombes, prenant son point d'insertion fixe sur la crête iliaque, a pour effet, par ses insertions costales, d'abaisser la dernière côte, et, par ses insertions vertébrales, d'incliner la colonne lombaire de son côté. Par la première partie de son action, il est en même temps expirateur. Lorsqu'il prend son point fixe en haut, il incline le bassin du même côté.

Action.

5. — **Intertransversaires des lombes.**

Il en existe cinq de chaque côté : le premier est étendu de l'apophyse transverse de la dernière vertèbre dorsale à l'apophyse transverse de la première lombaire ; le dernier, de l'apophyse transverse de la quatrième vertèbre lombaire à celle de la cinquième. Ce sont de petits muscles aplatis, quadrilatères, qui occupent tout l'espace compris entre les apophyses transverses. Leur face antérieure répond au grand psoas, leur face postérieure au sacro-lombaire et au long du dos.

Intertransversaires des lombes.

Action. Les petits muscles intertransversaires, en rapprochant les apophyses transverses des vertèbres lombaires, inclinent de leur côté la région correspondante de la colonne vertébrale.

§ 3. — MUSCLES DU THORAX.

Les parois du thorax présentent dans leur constitution un certain nombre de muscles destinés à recouvrir les diverses pièces dont elles se composent ; à ces muscles, dits *intrinsèques*, s'ajoutent plusieurs muscles appelés *extrinsèques*, dont les fonctions principales sont relatives aux muscles supérieurs ; ces derniers, situés superficiellement, sont au nombre de quatre : le grand pectoral, le petit pectoral, le sous-clavier et le grand dentelé. Les muscles intrinsèques comprennent

(1) C'est en étudiant le carré des lombes qu'on peut bien s'assurer que le feuillet moyen de l'aponévrose postérieure du transverse est incomparablement plus épais et plus résistant que le feuillet antérieur et le feuillet postérieur.

le diaphragme, que nous avons étudié avec les muscles de l'abdomen, les muscles intercostaux externes et internes, les surcostaux et les sous-costaux, le triangulaire du sternum.

1. — Grand pectoral.

Préparation. 1° Écarter le bras droit du tronc ; 2° faire une incision transversale, horizontalement dirigée depuis la partie la plus élevée du sternum jusqu'à la partie antérieure du bras, au niveau du bord inférieur du creux de l'aisselle ; il importe que cette incision comprenne une membrane aponévrotique très-adhérente aux fibres charnues ; 3° renverser l'une des lèvres de l'incision en haut, l'autre en bas, en disséquant le muscle parallèlement à ses fibres, c'est-à-dire transversalement.

Insertions.

Le *grand pectoral* est un muscle large, épais et triangulaire, situé à la partie antérieure et supérieure du thorax et de l'aisselle.

a. Insertions. Il s'insère, *d'une part*, au bord antérieur de la clavicule, à la face antérieure du sternum, aux cartilages de la deuxième, de la troisième, de la quatrième, et surtout de la cinquième et de la sixième côte, à la portion osseuse de cette dernière, et à l'aponévrose abdominale ; *d'autre part*, au bord antérieur de la coulisse bicipitale de l'humérus (*sterno-huméral*, Chauss.).

Insertion claviculaire

L'*insertion claviculaire* se fait, par de courtes fibres aponévrotiques, à toute l'épaisseur du bord antérieur de la clavicule (1), dans une étendue qui varie depuis la moitié jusqu'aux deux tiers internes de la longueur de ce bord. On peut dire, d'une manière générale, que l'insertion claviculaire a lieu à toute la portion convexe de ce bord.

Insertion sternale.

L'*insertion sternale* présente des fibres aponévrotiques, qui s'entre-croisent avec celles du muscle opposé et forment au-devant du sternum une couche fibreuse très-épaisse, plus ou moins large, quelquefois presque totalement recouverte par les fibres charnues. Chez certains sujets, ces dernières s'avancent en haut jusqu'à la ligne médiane.

Insertions chondro-costales.

Les *insertions chondro-costales* ont lieu par des lames aponévrotiques fort minces.

Insertion à l'aponévrose abdominale.

L'*insertion à l'aponévrose abdominale* se fait par une languette charnue (*fig.* 423) qui semble continuer les digitations du grand oblique.

(1) Il est bon de rappeler que le bord antérieur de la clavicule est bien plutôt une face qu'un bord dans sa moitié ou ses deux tiers internes, c'est-à-dire dans la partie de ce bord qui donne attache au grand pectoral. Les insertions claviculaires peuvent manquer entièrement, chez l'homme, comme chez les animaux non claviculés : sur le corps d'une femme âgée de la Salpêtrière, chez laquelle j'avais pu reconnaître, pendant la vie, l'absence des fibres claviculaires du grand pectoral, j'ai vu qu'il y avait, en effet, défaut absolu des insertions claviculaires à droite, et qu'à gauche ces insertions n'avaient lieu que dans l'étendue de 3 centimètres environ. Dans ce cas, le bord antérieur du deltoïde et le bord externe du grand pectoral étaient séparés par un espace triangulaire, à base supérieure, mesurée par les quatre cinquièmes internes de la clavicule. L'artère était immédiatement située sous le peaucier ; pendant la vie, on la voyait battre, on la sentait immédiatement au-dessous de la peau, dans l'intervalle qui sépare la clavicule du bord supérieur du petit pectoral. A la vue de cette disposition, on était naturellement conduit à l'idée d'un procédé opératoire qui consisterait à inciser les fibres claviculaires du grand pectoral, pour pratiquer la ligature de l'artère axillaire immédiatement au-dessous de la clavicule. J'ai vu un autre cas, dans lequel le deltoïde avait, pour ainsi dire, absorbé à son profit toutes les insertions claviculaires du grand pectoral.

Nées de ces diverses insertions, les fibres charnues se portent de dedans en dehors, dans plusieurs directions : les fibres supérieures, obliquement de haut en bas ; les fibres moyennes, transversalement ; les fibres inférieures, obliquement de bas en haut. Ces trois ordres de fibres vont en convergeant, et se réunissent le plus souvent en deux portions triangulaires, distinctes et par leur direction et par une ligne celluleuse plus ou moins prononcée : l'une *supérieure* ou *descendante*, l'autre *inférieure* ou *ascendante*.

Direction convergente des fibres.

Fig. 423.

Muscles de la face antérieure de la poitrine et de l'épaule (*).

La portion *supérieure* ou *descendante* est constituée par toutes les fibres claviculaires et par les fibres sternales qui s'insèrent à la première portion du sternum. Il n'est pas rare de voir ces deux ordres de fibres séparés par une ligne celluleuse, qui cesse au voisinage du creux de l'aisselle. — Large et horizontale sur le thorax, cette portion supérieure, arrivée au creux de l'aisselle, devient étroite, très-obliquement dirigée en dehors et en bas, en suivant exactement la direction du bord externe du muscle grand pectoral (1), et se porte au-devant de la portion inférieure ou ascendante, qu'elle recouvre entièrement, pour se terminer au bord antérieur de la coulisse bicipitale de l'humérus (2).

Portion supérieure ou descendante.

La portion *inférieure* ou *ascendante* est constituée par toutes les fibres sternales, à l'exception de celles qui s'insèrent à la première pièce du sternum, par les fibres costales et par le faisceau que nous avons dit s'insérer à l'aponévrose abdominale. Toutes ces fibres convergentes se réunissent, au creux de l'aisselle, en un gros faisceau, qui se porte très-obliquement de bas en haut, dans la direction du bord inférieur du muscle, se place derrière

Portion inférieure ou ascendante.

(*) *Scm*, sterno-cléido-mastoïdien. — *Tr*, trapèze. — D, deltoïde. — *Ld*, grand dorsal. — *Sa*, grand dentelé. — *, dentelure qui unit le grand pectoral au grand oblique de l'abdomen, *Oac*.

(1) Sur un sujet vigoureux, âgé de quarante-deux ans, le grand pectoral droit était exclusivement constitué par la partie supérieure ou descendante de ce muscle. La portion inférieure ou ascendante manquait complétement. La disposition normale existait de l'autre côté.

(2) On peut dire que les fibres de la partie supérieure suivent la direction du bord externe du muscle, et les fibres de la partie inférieure celle de son bord inférieur.

la portion descendante, qui la recouvre entièrement, et vient se terminer, comme la portion descendante, au bord antérieur de la coulisse bicipitale.

Tendon huméral.

L'insertion humérale du grand pectoral se fait par un tendon aplati, dont la largeur mesure toute la hauteur du bord antérieur de la coulisse bicipitale de l'humérus. On ne peut bien étudier ce tendon huméral qu'après avoir divisé le muscle en travers et renversé en dehors la division externe. On voit alors que ce tendon aplati est composé de deux lames aponévrotiques placées l'une au-devant de l'autre, et séparées par du tissu cellulaire souvent chargé de graisse. Ces deux lames, toujours distinctes par la direction de leurs fibres, sont quelfois accolées dans toute leur surface, d'autres fois réunies seulement par leur bord inférieur. — La *lame antérieure*, qui fait suite à la portion supérieure ou descendante du muscle, se porte de haut en bas, et s'insère à toute la largeur du bord antérieur de la coulisse, mais plus particulièrement à la partie inférieure de ce bord. Ses fibres inférieures s'unissent à celles de l'attache humérale du deltoïde, dont elles se distinguent toujours par leur direction. De cette lame antérieure se détache une expansion remarquable pour l'aponévrose brachiale. — La *lame postérieure*, deux fois plus haute que l'antérieure, continue le trajet oblique de la portion ascendante du muscle grand pectoral, croise la lame antérieure, et va s'insérer plus particulièrement à la portion la plus élevée de la lèvre antérieure de la coulisse bicipitale. Elle fournit également une expansion aponévrotique à l'aponévrose brachiale.

Lame antérieure.

Lame postérieure du tendon huméral.

Les deux lames du tendon du grand pectoral se confondent en dehors. Elles sont, d'ailleurs, d'une épaisseur fort variable : tantôt c'est la lame antérieure qui est la plus forte, tantôt c'est la lame postérieure. La ligne de démarcation entre ces lames, et par conséquent entre les insertions des portions correspondantes du muscle, n'est pas toujours très-nettement tracée. Un assez grand nombre des fibres charnues de la portion supérieure ou descendante s'insèrent ordinairement à la face antérieure de la lame postérieure (1).

Rapports.

b. Rapports. Recouvert par le peaucier, par la mamelle et par la peau, le grand pectoral affecte, par sa face profonde, des rapports de la plus grande importance : au *thorax*, il recouvre le sternum, les côtes et leurs cartilages, le petit pectoral, le muscle sous-clavier, les muscles intercostaux, le grand dentelé et la portion la plus élevée du muscle grand droit de l'abdomen; à l'*aisselle*, il forme la paroi antérieure de la cavité appelée *creux de l'aisselle*, et répond aux muscles biceps et coraco-brachial, aux vaisseaux axillaires, au tissu cellulaire et aux ganglions lymphatiques de cette région. Son *bord externe* longe le bord antérieur du deltoïde, dont il est séparé par un espace celluleux, tantôt linéaire, tantôt triangulaire, où se voient la veine céphalique et l'artère acromio-thoracique. Son *bord inférieur*, mince en dedans, épais en dehors, tendineux au voisinage de son insertion, forme le bord antérieur du creux de l'aisselle, et fait sous la peau une saillie proportionnée à la force du muscle. Son *bord interne* s'entre-croise sur la ligne médiane avec celui du côté opposé, et se continue en bas avec la ligne blanche.

Superficiels

Profonds.

Rapports du bord externe.

Du bord inférieur.

Du bord interne.

Il est adducteur du bras

c. Usages. Le grand pectoral est essentiellement *adducteur du bras*: il est en

(1) J'ai vu un faisceau musculaire très-grêle, né de l'aponévrose abdominale, longer le bord externe du grand pectoral, dont il était parfaitement distinct, et se terminer au niveau de l'insertion humérale de ce muscle par une languette tendineuse. Cette languette se continuait le long du bord interne du bras, adhérait à la cloison musculaire aponévrotique, et recevait un petit faisceau musculaire né de cette cloison, pour venir se fixer à l'épitrochlée.

même temps *rotateur en dedans*, et porte le bras en avant. C'est ce muscle qui agit dans le mouvement qui consiste à croiser les avant-bras, et à porter la main sur l'épaule du côté opposé.

Les deux portions du grand pectoral ont une action différente lorsqu'elles se contractent isolément, ce qui probablement n'arrive jamais à l'état physiologique. Nous n'attachons donc pas grande importance aux résultats obtenus par M. Duchenne au moyen de la galvanisation des divers nerfs du muscle; nous ne les citons que pour mémoire.

Les membres supérieurs étant pendants sur les côtés du tronc, la galvanisation de la *portion claviculaire* du grand pectoral produit le soulèvement du moignon de l'épaule, qui est porté en dedans, en même temps que le dos s'arrondit transversalement. — Si les membres supérieurs sont étendus horizontalement, cette même portion galvanisée les ramène horizontalement d'arrière en avant; si enfin ils ont été élevés verticalement, il les abaisse, en les portant d'arrière en avant, jusqu'à ce qu'ils soient arrivés à la position horizontale et parallèle.

Portion sterno-costale.

La *portion sterno-costale* abaisse le moignon de l'épaule. Lorsque les membres supérieurs sont étendus horizontalement, ou bien lorsqu'ils sont élevés verticalement, elle les ramène, en outre, d'arrière en avant.

Son action sur le thorax.

Lorsque l'humérus est fixé, le grand pectoral agit sur les côtes, le sternum et la clavicule, et soulève le tronc sur le bras; il est donc un des agents principaux de l'action de grimper. On admet généralement que son action sur les côtes le rend un des agents principaux de l'inspiration, dans les cas de grande gêne de la respiration, et l'on explique ainsi l'attitude de l'asthmatique qui se place toujours de manière à maintenir ses humérus dans un état de fixité. Henle fait remarquer que les fibres du grand pectoral sont disposées de la manière la plus défavorable au mouvement d'élévation des côtes, attendu que les unes sont parallèles au levier qu'elles doivent soulever et que d'autres auraient plutôt pour effet de l'abaisser. En électrisant le grand pectoral, le bras étant fixé, jamais M. Duchenne n'a vu la contraction de ce muscle déterminer des mouvements des côtes ni du sternum. Quant à l'observation relative aux asthmatiques, M. Fick présume que ces malades ne fixent leurs membres supérieurs que pour les empêcher de peser sur la poitrine.

2. — **Petit pectoral.**

Préparation. Détacher les insertions claviculaires du grand pectoral; diviser ce muscle à sa partie moyenne par une incision verticale; renverser les deux lambeaux, en ayant soin d'enlever avec lui le tissu cellulaire lâche qui en revêt la face profonde.

Situation. Figure.

Situé à la partie antérieure et supérieure du thorax et de l'épaule, au-dessous du grand pectoral, qu'il déborde inférieurement, le *petit pectoral* (Pm, *fig.* 424) est un muscle triangulaire, mince, aplati, dentelé à son bord interne (*serratus anticus*, Alb.).

Insertions costales.

a. Insertions. Il naît de la troisième, de la quatrième et de la cinquième côte, par trois languettes aponévrotiques, minces et resplendissantes, qui recouvrent les muscles intercostaux, et auxquelles succèdent trois languettes charnues qui se portent obliquement en haut et en dehors, convergent, se réunissent, et viennent s'insérer par un tendon aplati au bord antérieur de l'apophyse coracoïde, près de son sommet (*costo-coracoïdien*, Chauss.).

Direction. Insertion coracoïdienne.

Rapports. *b. Rapports.* Recouvert par le grand pectoral, dont il est séparé par les vaisseaux et nerfs thoraciques, il répond aux côtes, aux muscles intercostaux, au grand dentelé, au creux de l'aisselle, et par conséquent aux nerfs et aux vaisseaux axillaires. J'appellerai l'attention : 1° sur le bord supérieur de ce muscle

Fig. 424.

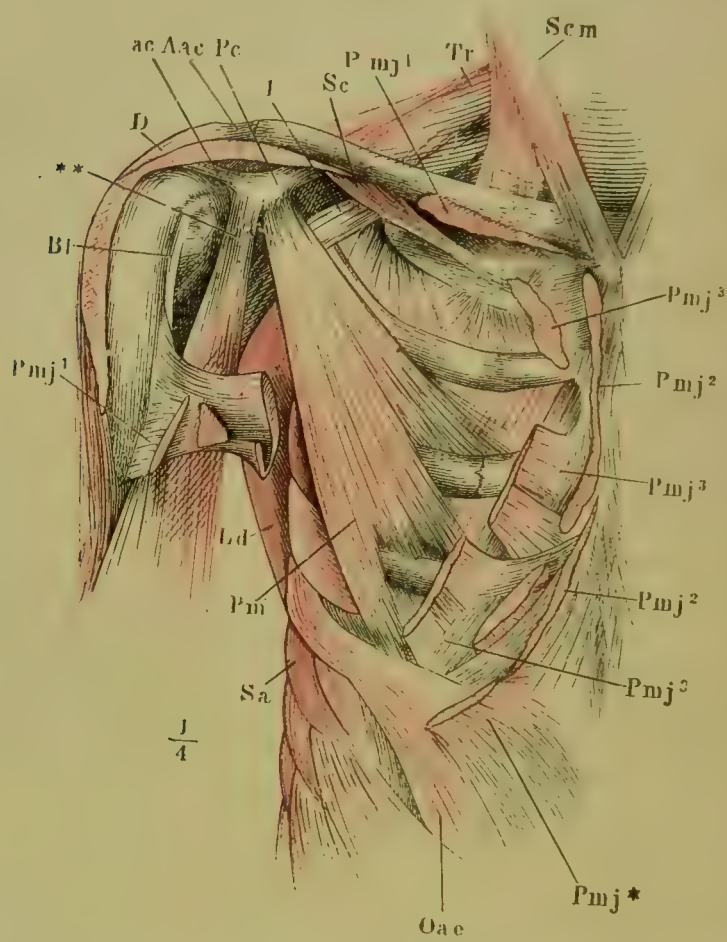

Paroi antérieure de la poitrine, après ablation de la moitié antérieure du deltoïde (D) *et du grand pectoral* (*).

lequel est séparé de la clavicule par un espace triangulaire, large en dedans, étroit en dehors, espace dans lequel on peut saisir et lier l'artère axillaire ; 2° sur le bord inférieur, qui déborde le grand pectoral en bas et en dehors.

Usages. *c. Action.* Le plus habituellement il agit sur l'épaule (*musculus qui scapulam antrorsum agit*, Vésale). Son point fixe étant aux côtes, il porte évidemment l'omoplate en avant et en bas, et abaisse fortement le moignon de l'épaule. Il est donc *abaisseur de l'épaule*. Congénère de l'angulaire et du rhomboïde pour l'abaissement du moignon de l'épaule, il leur est antagoniste quant au mouvement de

(*) *Scm*, sterno-cléido-mastoïdien. — *Tr*, trapèze. — *Pmj¹*, portion claviculaire du grand pectoral. — *Pmj²*, *Pmj³*, portion sterno-costale de ce muscle. — *Pmj**, faisceau du grand pectoral qui naît de l'aponévrose abdominale antérieure. — *Sc*, sous-clavier. — *Pc*, apophyse coracoïde. — *Aac*, articulation acromio-claviculaire. — *ac*, ligament acromio-claviculaire. — *Bl*, tendon du long chef du biceps. — *Ld*, grand dorsal. — *Pm*, petit pectoral. — *Sa*, grand dentelé. — *Oae*, oblique externe de l'abdomen. — ** origine commune du court chef du biceps et du coraco-brachial. — 1, paquet des vaisseaux et nerfs humoraux.

otalité de l'omoplate ; il est encore l'antagoniste du rhomboïde relativement au ouvement en avant. Lorsque ce muscle prend son point fixe à l'omoplate, il evient *élévateur des côtes* auxquelles il s'insère.

3. — **Sous-clavier**.

Préparation. Soulever la clavicule, en portant en haut le moignon de l'épaule ; diviser le etit pectoral ; enlever une membrane aponévrotique qui descend de la clavicule et recouvre e muscle immédiatement.

1° Pour bien voir son insertion externe ou claviculaire, scier la clavicule à la partie moyenne ; 2° diviser le muscle dans le même point ; 3° renverser sa moitié externe avec la artie correspondante de la clavicule.

Allongé, grêle, fusiforme, le *sous-clavier* (Sc, *fig.* 427) longe la face inférieure le la clavicule, par laquelle il est caché (*musculus qui sub claviculâ occultatur*, abrice de Hilden). Situation.

a. Insertions. Il se fixe, *d'une part*, au cartilage de la première côte, *d'autre part*, la partie inférieure et externe de la clavicule (*costo-claviculaire*, Chauss.). Insertions.

Son insertion interne ou costale se fait par un tendon qui s'épanouit en cône ; es fibres charnues qui naissent de ce tendon se portent en dehors, en arrière et n haut, et vont se fixer à la clavicule par de courtes fibres aponévrotiques.

b. Rapports. 1° Le sous-clavier est recouvert, en haut, par la clavicule, qui est reusée en gouttière inférieurement pour le recevoir ; 2° il répond, en bas, à la remière côte, dont il est séparé par les vaisseaux axillaires et le plexus brachial ; 3° en avant, il est enveloppé par une aponévrose très-résistante, qui complète le anal osseux et fibreux dans lequel il est contenu. Son rapport avec le plexus rachial et les vaisseaux axillaires prévient la compression immédiate à laquelle es vaisseaux seraient exposés entre la clavicule et la première côte. Rapports avec le plexus brachial et les vaisseaux axillaires.

c. Action. Son point fixe étant à la première côte, il tend à abaisser la clavicule : il est donc *abaisseur de l'épaule*. Mais il tend surtout à appliquer fortement l'extrémité interne de la clavicule contre le sternum : aussi, dans le cas de fracture du premier de ces os, concourt-il à faire chevaucher le fragment externe sur le fragment interne. Lorsque le sous-clavier prend son point fixe sur la clavicule, il tend à élever la première côte : aussi est-il rangé parmi les muscles qui agissent dans les inspirations forcées. Usages.

4. — **Grand dentelé**.

Préparation. Le grand et le petit pectoral étant enlevés, sciez la clavicule à sa partie moyenne ; portez ensuite l'omoplate en arrière, en renversant en dehors son bord axillaire ; enlevez avec soin le tissu cellulaire qui remplit le creux de l'aisselle, surtout au niveau des vaisseaux et nerfs axillaires et au niveau des insertions costales du muscle grand dentelé. Pour voir la face interne de ce muscle, tournez le sujet et renversez en dehors le bord spinal de l'omoplate.

Très-large, quadrilatère, dentelé à l'un de ses bords (*serratus magnus*, Albin.), le *grand dentelé* (Sa) occupe la partie latérale du thorax et s'étend comme une sangle musculaire des dix premières côtes au bord spinal de l'omoplate (*costo-scapulaire*, Chauss.). Figure.

a. Insertions. Ses insertions costales se font suivant une ligne courbe très-consi-

dérable, à concavité postérieure, par neuf ou dix digitations. La première digita-

Fig. 425.

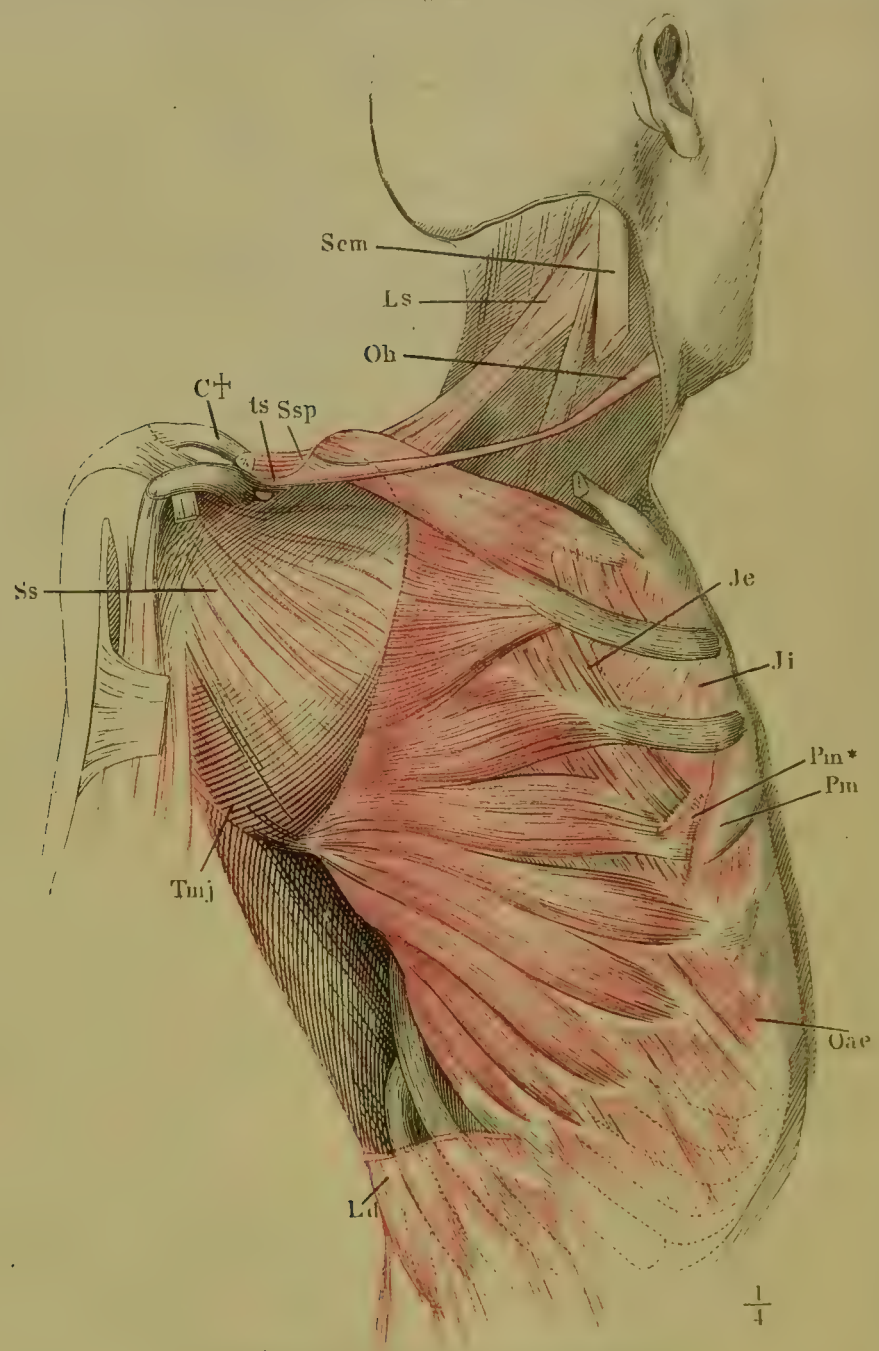

Muscles grand dentelé et sous-scapulaire (*).

tion, très-large, naît de la première et de la deuxième côte, ainsi que d'une ar-

(*) La paroi antérieure de la poitrine est vue presque de profil ; — le grand pectoral a été enlevé complétement ; du petit pectoral (*Pm*) on n'a laissé que les insertions ; la clavicule a été sciée à sa partie moyenne ; le segment externe (C†) a été renversé en dehors, ainsi que l'omoplate ; le grand dorsal (*Ld*) a été coupé près de son insertion aux côtes. — *Scm*, sterno-cléido-mastoïdien. — *Ls*, angulaire de l'omoplate. — *Oh*, omo-hyoïdien. — *Ssp*, sus épineux. — *ts*, ligament transverse de l'omoplate. — *Ss*, sous-scapulaire. — *Tmj*, grand rond. — *Je*, intercostaux externes. — *Ji*, intercostaux internes. — *Pm**, insertion profonde du petit pectoral. — *Oae*, oblique externe de l'abdomen.

cade aponévrotique intermédiaire ; de là, ses fibres se portent en haut, en dehors et en arrière, pour s'insérer à la face interne de l'angle postérieur et supérieur de l'omoplate, au niveau de l'angulaire. Cette digitation constitue la partie la plus étroite du muscle ; distincte des suivantes par sa direction et par l'interposition d'une ligne de tissu cellulaire, elle a mérité le nom de *portion supérieure du grand dentelé.*

Portion supérieure du grand dentelé.

Les trois digitations suivantes naissent de la deuxième, de la troisième et de la quatrième côte, suivant une ligne oblique de haut en bas et d'arrière en avant. Ce sont les plus larges et les plus minces de toutes les digitations. Elles se portent horizontalement en arrière, pour s'insérer isolément, par de courtes fibres aponévrotiques, à toute la longueur du bord spinal de l'omoplate, en avant du rhomboïde. Distinctes des fibres suivantes par leur direction et par une ligne celluleuse, elles constituent un plan continu très-mince, auquel on donne le nom de *portion moyenne du grand dentelé.*

Portion moyenne.

Les six dernières digitations naissent de la face externe des côtes correspondantes, suivant des lignes obliques, et se rencontrent, à la manière des doigts entre-croisés, avec les digitations correspondantes du grand oblique. A ces digitations, qui sont d'abord aponévrotiques, succèdent autant de faisceaux charnus distincts, qui convergent et forment un gros faisceau radié, lequel se porte en haut, en dehors et en arrière, pour gagner l'angle inférieur de l'omoplate, à la face interne duquel il s'insère. Cette portion du grand dentelé, qui est, sans contredit, la plus considérable, constitue la *portion inférieure du grand dentelé.*

Fig. 426.

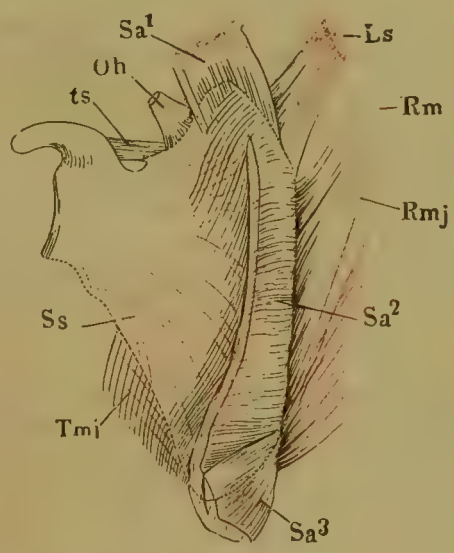

Face antérieure de l'omoplate et muscles qui s'insèrent à cet os (*).

Portion inférieure.

Rapports.

b. Rapports. 1° Le grand dentelé est recouvert par le grand et le petit pectoral, par le grand dorsal, le sous-scapulaire, les vaisseaux et nerfs axillaires ; par sa face profonde, il est appliqué sur les côtes et sur les espaces intercostaux ; du tissu cellulaire, très-abondant et très-lâche, l'unit à toutes ces parties. La partie inférieure de ce muscle est sous-cutanée dans une assez grande étendue ; aussi les digitations inférieures sont-elles très-importantes à étudier pour le peintre et le sculpteur. Elles le sont aussi pour le chirurgien, qui peut deviner par elles le rang des côtes correspondantes.

Action

c. Action. A raison de la direction générale antéro-postérieure des faisceaux du grand dentelé, ce muscle attire l'omoplate en avant : c'est lui qui l'empêche d'être entraînée en arrière, quand nous tirons sur un fardeau avec les mains portées derrière le dos. Sa portion supérieure, en agissant isolément, abaisse le moignon de l'épaule, sa portion inférieure le porte en haut. Or, la partie inférieure de ce muscle, composée de six à sept faisceaux convergents, agissant bien plus énergiquement que les autres portions, il en résulte que son action prédo-

De sa portion supérieure ;

De sa portion moyenne ;

De sa portion inférieure

(*) *Ls*, angulaire de l'omoplate. — *Rm*, *Rmj*, rhomboïde. — *Sa*¹, *Sa*², *Sa*³, grand dentelé. — *Tmj*, grand rond. — *Ss*, sous-scapulaire. — *Oh*, omo-hyoïdien. — *ts*, ligament transverse de l'omoplate.

mine quand le muscle se contracte en totalité. Le grand dentelé est donc *élévateur du moignon* de l'épaule. C'est de tous les muscles celui qui agit le plus puissamment dans l'action de soutenir un fardeau avec l'épaule.

Action générale.

Le grand dentelé tient l'omoplate appliquée contre la poitrine ; quand il est paralysé, on voit, à chaque mouvement d'élévation du bras, le bord spinal de l'omoplate s'écarter en forme d'aile de la paroi thoracique, et son angle inférieur s'élever en se rapprochant de la ligne médiane, pendant que l'angle externe est déprimé.

Fig. 427.

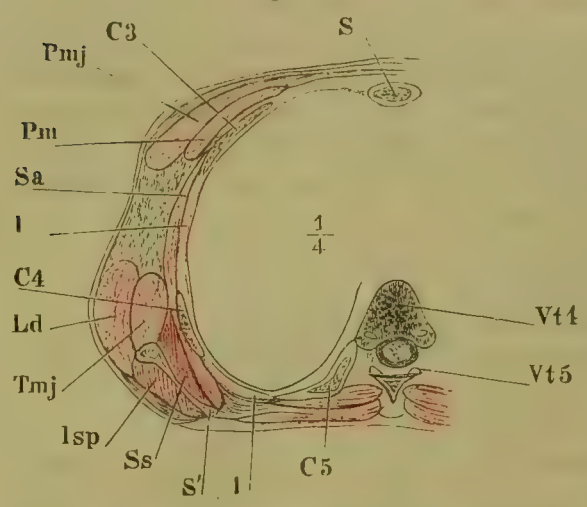

Section horizontale de la poitrine, au niveau du bord inférieur de la quatrième vertèbre dorsale (Vt⁴) (*).

Il devient inspirateur lorsque l'omoplate est fixée.

Lorsque le grand dentelé prend son point d'insertion fixe sur l'omoplate, il est inspirateur par sa première portion, expirateur par la seconde portion, et de nouveau inspirateur par la troisième. La prépondérance de cette troisième portion fait généralement et avec raison négliger l'action antagoniste de la deuxième; aussi le muscle grand dentelé est-il à juste titre regardé comme la puissance inspiratrice accessoire la plus énergique, d'où les diverses attitudes des asthmatiques, qui prennent instinctivement une position telle que l'omoplate acquiert de la fixité, soit qu'ils saisissent avec leurs mains élevées la corde de leur lit, soit qu'inclinés en avant ils prennent un point d'appui sur leurs coudes et sur leurs avant-bras, soit enfin qu'ils cherchent cette fixité des membres supérieurs sur deux appuis latéraux. A l'hypothèse de l'action inspiratrice du grand dentelé s'opposent une partie des considérations exposées à l'occasion du grand pectoral. Il est à remarquer, cependant, que l'électrisation simultanée du grand dentelé et du rhomboïde par M. Duchenne a déterminé des mouvements d'inspiration énergiques.

5. — Intercostaux externes et internes.

Préparation. Pour voir les surcostaux et les intercostaux externes, il faut enlever l'omoplate et tous les muscles qui revêtent le thorax. Pour voir les sous-costaux et les intercostaux internes, il faut scier la colonne dorsale et le sternum à leur partie moyenne, par un trait de scie vertical antéro-postérieur, et, sur l'une ou l'autre des moitiés du thorax, enlever la plèvre, qui se détache avec la plus grande facilité, à l'aide d'une traction légère exercée avec les doigts.

Situation.

Les *muscles intercostaux* sont, comme leur nom l'indique, *situés* entre les côtes, dont ils remplissent les intervalles ; ils sont au *nombre* de deux pour cha-

(*) Vt⁵, apophyse articulaire supérieure de la cinquième vertèbre dorsale. — C3, C4, C5, 3e, 4e et 5e côte. — S, sternum. — S', omoplate. — Pmj, grand pectoral. — Pm, petit pectoral. — Sa, grand dentelé. — I, I, muscles intercostaux. — Ld, grand dorsal. — Tmj, grand rond. — Isp, sous-épineux. — Ss, sous-scapulaire.

que espace intercostal : il y a, par conséquent, autant de paires de muscles qu'il y a d'espaces intercostaux. On les divise en *externes* et en *internes*.

Divisés en externes et en internes

Les intercostaux représentent deux lames musculaires fort minces, qui mesurent exactement la largeur des espaces auxquels ils correspondent ; ils en mesurent aussi la longueur, avec cette différence que les intercostaux externes sont étendus depuis les articulations costo-vertébrales jusqu'aux cartilages exclusivement, tandis que les intercostaux internes ne commencent, en arrière, qu'aux angles des côtes et finissent, en avant, au sternum. Une aponévrose mince prolonge l'un et l'autre ordre de muscles, soit en avant, soit en arrière, jusqu'aux limites de l'espace intercostal. Les intercostaux externes m'ont constamment paru beaucoup plus épais que les intercostaux internes.

Figure.

Différence entre les intercostaux internes et les intercostaux externes.

a. Insertions. Les intercostaux s'insèrent, *d'une part*, au bord inférieur de la côte qui est au-dessus, l'intercostal externe à la lèvre externe, l'intercostal interne à la lèvre interne de la gouttière que présente ce bord, ainsi qu'au cartilage costal correspondant ; *d'autre part,* au bord supérieur de la côte qui est au-dessous. L'insertion des intercostaux se fait par des fibres charnues, qui alternent avec des fibres ou lamelles aponévrotiques. Toutes ces fibres se dirigent obliquement de haut en bas, pour venir s'insérer à la côte inférieure : celles de l'externe, d'arrière en avant, celles de l'interne, d'avant en arrière, mais beaucoup moins obliquement. Cette insertion inférieure se fait, comme la supérieure, par des fibres alternativement aponévrotiques et charnues. Les fibres aponévrotiques sont très-longues. Les muscles intercostaux sont autant aponévrotiques que charnus, ce qui donne aux espaces intercostaux une grande résistance. En outre, les muscles intercostaux externes et internes se croisent en sautoir, autre condition de résistance (1).

Insertions alternativement aponévrotiques et charnues.

Direction des fibres.

Leur croisement en sautoir.

b. Rapports. Les intercostaux externes sont recouverts par les muscles qui revêtent le thorax, savoir, le grand et le petit pectoral, le grand et les petits dentelés, le grand dorsal, le sacro-lombaire, le grand oblique de l'abdomen. Ils recouvrent les intercostaux internes, dont ils sont séparés par les vaisseaux et nerfs intercostaux, et par une lame aponévrotique fort mince.

Rapports.

Les intercostaux internes sont recouverts par les précédents et par la lame aponévrotique qui les continue ; ils répondent, en dedans, à la plèvre, laquelle est en rapport immédiat avec les intercostaux externes depuis l'angle jusqu'à la tubérosité des côtes.

Le premier muscle intercostal interne mériterait une description spéciale. Il a la forme d'un éventail, dont la portion étroite répond à ses insertions à la face inférieure de la première côte, et la portion large à la face interne et au bord supérieur de la deuxième côte.

c. Action. Que n'a-t-on pas dit sur l'action des muscles intercostaux externes et

Action des intercostaux.

(1) Pour être rigoureusement exact, je dois dire que les muscles intercostaux internes ne s'insèrent pas précisément aux bords costaux correspondants, ou du moins qu'ils ne s'insèrent à ces bords que dans une petite partie de leur longueur ; leurs insertions principales se font à la face interne des côtes et à diverses hauteurs de cette face interne, si bien qu'il arrive souvent que les insertions des muscles intercostaux internes de deux espaces voisins se touchent et semblent se confondre. Il est probable qu'on a pris plus d'une fois pour les muscles de Verheyen cette partie des muscles intercostaux internes qui répond à la face interne des côtes. Je ferai remarquer, en outre, que les fibres des muscles intercostaux internes sont loin d'être parallèles entre elles, et qu'elles présentent plusieurs degrés d'obliquité.

internes? « Toutes les suppositions que l'on peut faire *à priori* sur l'action des « muscles intercostaux, disent MM. Beau et Maissiat, ont trouvé des physiologistes « pour les soutenir. » (*Arch. génér. de méd.*, 4e série, t. I, p. 269). Mais les arguments invoqués à l'appui des diverses opinions n'ont pas tous une égale valeur.

Il est incontestable que les côtes obliques, sur la colonne vertébrale pendant l'expiration, interceptent, lorsqu'une inspiration rapproche leur direction de la perpendiculaire, un espace notablement plus considérable qu'avant leur élévation. Mais il n'en résulte pas moins de l'obliquité en sens inverse des intercostaux externes et des intercostaux internes que les insertions des premiers se rapprochent quand les côtes s'élèvent, et s'écartent quand les côtes s'abaissent; tandis que c'est le contraire pour les intercostaux internes. Une petite machine en bois, de l'invention du docteur Hutchinson, et dans laquelle les muscles intercostaux sont figurés par des lanières élastiques, met ce double fait au-dessus de toute contestation. D'autre part, sur le cadavre, suivant Henle, on voit les intercostaux externes ou les intercostaux internes se relâcher ou se tendre alternativement, suivant qu'on élève ou qu'on abaisse les côtes. Il faudrait donc admettre que les premiers sont inspirateurs et les seconds expirateurs. Mais il répugne certainement de voir des antagonistes dans des muscles qui reçoivent des filets des mêmes rameaux nerveux et dont la disposition offre tant d'analogie avec celle des muscles obliques de l'abdomen, avec lesquels les muscles des deux derniers espaces intercostaux se continuent directement, en avant du sommet des côtes flottantes. Or, personne, que nous sachions, n'a encore eu l'idée de prétendre que l'opposition dans la direction des fibres des muscles obliques de l'abdomen devait entraîner une opposition dans leurs usages.

En outre, la portion antérieure des intercostaux internes, qui s'étendent jusqu'au bord du sternum, affecte, par rapport à cet os, la même disposition que les intercostaux externes relativement à la colonne vertébrale, et sa contraction doit avoir pour effet l'élévation des cartilages costaux. Ce fait a pu être vérifié directement sur le vivant : chez un malade qui présentait une atrophie du muscle grand pectoral, M. Duchenne a pu mettre en évidence cette action de l'intercostal interne au voisinage du sternum; aussitôt qu'il plaçait l'excitateur de son appareil sur la peau, au niveau du premier espace intercostal, on voyait monter le second cartilage, entraînant avec lui l'extrémité antérieure de la côte correspondante. Cette portion antérieure de l'intercostal interne serait donc inspiratrice, et l'on aurait ainsi un nouvel antagonisme entre la portion postérieure et la portion antérieure des intercostaux internes.

En présence de ces difficultés de la théorie, on doit se demander si les intercostaux interviennent réellement dans la respiration ordinaire. Or, il résulte des expériences de MM. Beau et Maissiat sur les animaux vivants qu'il n'en est rien : on observe, il est vrai, une certaine tension des muscles intercostaux externes dans l'expiration, des intercostaux internes dans l'inspiration ; mais cette tension n'a rien de commun avec la contraction de ces muscles et dépend simplement de l'éloignement plus ou moins considérable des attaches musculaires.

Mais il n'en est plus de même dans la respiration compliquée, dans l'effort, par exemple : alors les deux couches de muscles se contractent à la fois, et les effets opposés qu'ils tendent à produire se détruisant, il en résulte simplement une plus grande résistance de la paroi thoracique, de sorte que la pression atmosphérique qui s'exerce de dehors en dedans dans une forte inspiration, de dedans

en dehors dans une expiration violente, sera impuissante à refouler les espaces intercostaux.

Nous croyons donc : 1° que les muscles intercostaux jouent le rôle de simples ligaments dans la respiration ordinaire, ligaments élastiques, disposés sur deux couches à direction opposée, afin que l'une ou l'autre couche soit tendue, quelle que soit la position des côtes; 2° que ces ligaments ne sont contractiles qu'afin qu'ils puissent, de plus, opposer une résistance active à la pression atmosphérique, lorsque celle-ci devient très-considérable.

6. — Sous-costaux et surcostaux.

Les *sous-costaux* de Verheyen (*fig.* 429), sont de petites languettes musculaires et aponévrotiques, variables pour le nombre et pour la longueur, qui sont situées entre la plèvre et l'extrémité postérieure des intercostaux internes, et qui s'étendent de la face interne des côtes à la face interne de celles qui se trouvent au-dessous, et quelquefois à la face interne de la deuxième ou troisième côte située au-dessous. Quelquefois verticales, ces languettes sont souvent obliques, à la manière des intercostaux internes, dont elles peuvent être considérées comme une dépendance.

Les sous-costaux sont des languettes musculaires

Les *surcostaux* (*levatores costarum*, L*cb*, *fig.* 428) sont de petits muscles triangulaires, situés à la partie postérieure des espaces intercostaux; accessoires des intercostaux externes, dont ils paraissent la continuation et dont ils ont la texture moitié aponévrotique, moitié charnue, ils sont au nombre de douze de chaque côté, comme les côtes. Chacun de ces muscles a son point d'insertion fixe au sommet de l'apophyse transverse d'une vertèbre; de là, les fibres charnues vont, en rayonnant, s'insérer à la partie postérieure du bord supérieur et de la face externe de la côte qui est au-dessous. Les fibres de ces muscles ont la même direction que celles de l'intercostal externe; seulement, elles sont plus obliques, surtout en dehors.

Nombre.

Insertions.

Le premier muscle surcostal s'attache à l'apophyse transverse de la septième vertèbre cervicale, le dernier à l'apophyse transverse de la onzième vertèbre dorsale. Quelques-uns de ces muscles offrent deux digitations, dont l'une présente la disposition accoutumée, tandis que l'autre va se rendre à la côte qui est au-dessous. Ces derniers muscles, appelés *longs surcostaux* (*longiores levatores*, Haller), sont en quelque sorte le passage entre les *petits surcostaux* (*levatores costarum breves*) et les dentelés. Morgagni a vu tous les muscles surcostaux unis entre eux et constituant un seul muscle dentelé, extrêmement régulier.

Quelques muscles surcostaux présentent deux digitations.

Recouverts par le long dorsal et le sacro-lombaire, les surcostaux recouvrent les intercostaux externes.

Je ferai remarquer 1° que les muscles surcostaux vont en augmentant graduellement de volume de haut en bas; les deux derniers surtout sont relativement très-volumineux, chez quelques sujets : je les ai trouvés d'un volume trois à quatre fois supérieur à celui des deux premiers;

Les deux derniers surcostaux sont les plus volumineux.

2° Que leur insertion inférieure a lieu plus particulièrement au bord supérieur de la côte pour les muscles surcostaux inférieurs, et à la face externe de la côte pour les surcostaux supérieurs. Ces derniers sont quelquefois continus les uns aux autres à l'aide de languettes;

Remarque relative aux insertions inférieures.

3° Que la portion du muscle intercostal externe qui correspond aux surcostaux, présente un développement proportionnel à celui de ces derniers muscles,

Connexion des muscles surcostaux avec les intercostaux externes.

dont ils sont parfaitement distincts à leur origine, mais avec lesquels ils se confondent entièrement à leur insertion costale.

Action des surcostaux.

Les surcostaux agissent très-efficacement sur les côtes pour les élever, parce qu'ils s'insèrent plus près du point d'appui; en sorte que le moindre mouvement imprimé à l'extrémité postérieure devient très-sensible à l'extrémité antérieure.

Fig. 428.

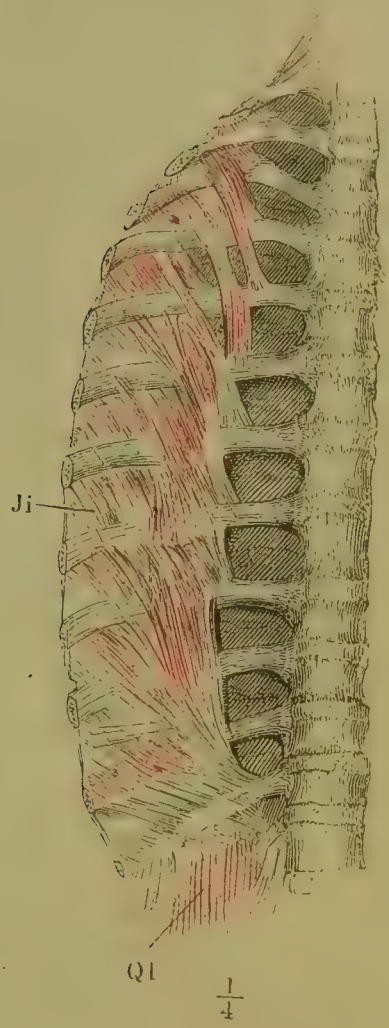

Souscostaux (*).

Fig. 429.

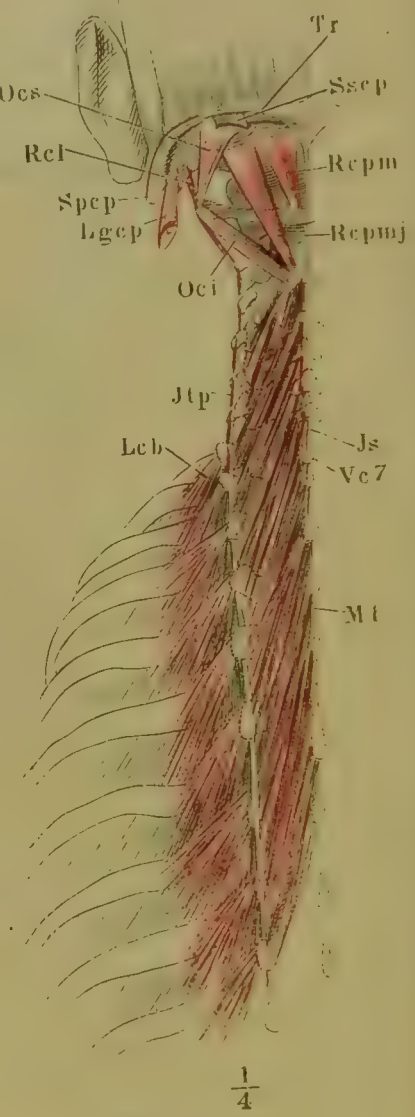

Surcostaux (*).

7. — Triangulaire du sternum ou petit dentelé antérieur.

Préparation. Scier les côtes par une coupe verticale à leur union avec les cartilages, et décoller la plèvre avec les doigts.

(*) La paroi postérieure de la poitrine, vue par devant. — On a enlevé la plèvre. — *Ji*, intercostaux internes. — *Ql*, carré lombaire.

(**) *Tr*, insertion du trapèze. — *Ssep*, grand complexus. — *Repm*, petit droit postérieur. — *Repmj*, grand droit postérieur. — *Js*, interépineux. — *Ml*, transversaire épineux. — *Ocs*, oblique supérieur. — *Oci*, oblique inférieur. — *Lcb*, surcostaux. — *Jtp*, intertransversaires. — *Lgcp*, petit complexus. — *Spcp*, splénius de la tête. — *Rcl*, droit latéral.

Le triangulaire du sternum représente antérieurement les surcostaux, ou mieux les petits dentelés postérieurs, avec cette différence qu'il occupe la surface interne du thorax, au lieu d'en recouvrir la surface externe. Comme eux, il est dentelé. Forme. Situation.

a. Insertions. Son insertion fixe a lieu sur les parties latérales de la face Insertions sternales.

Fig. 430.

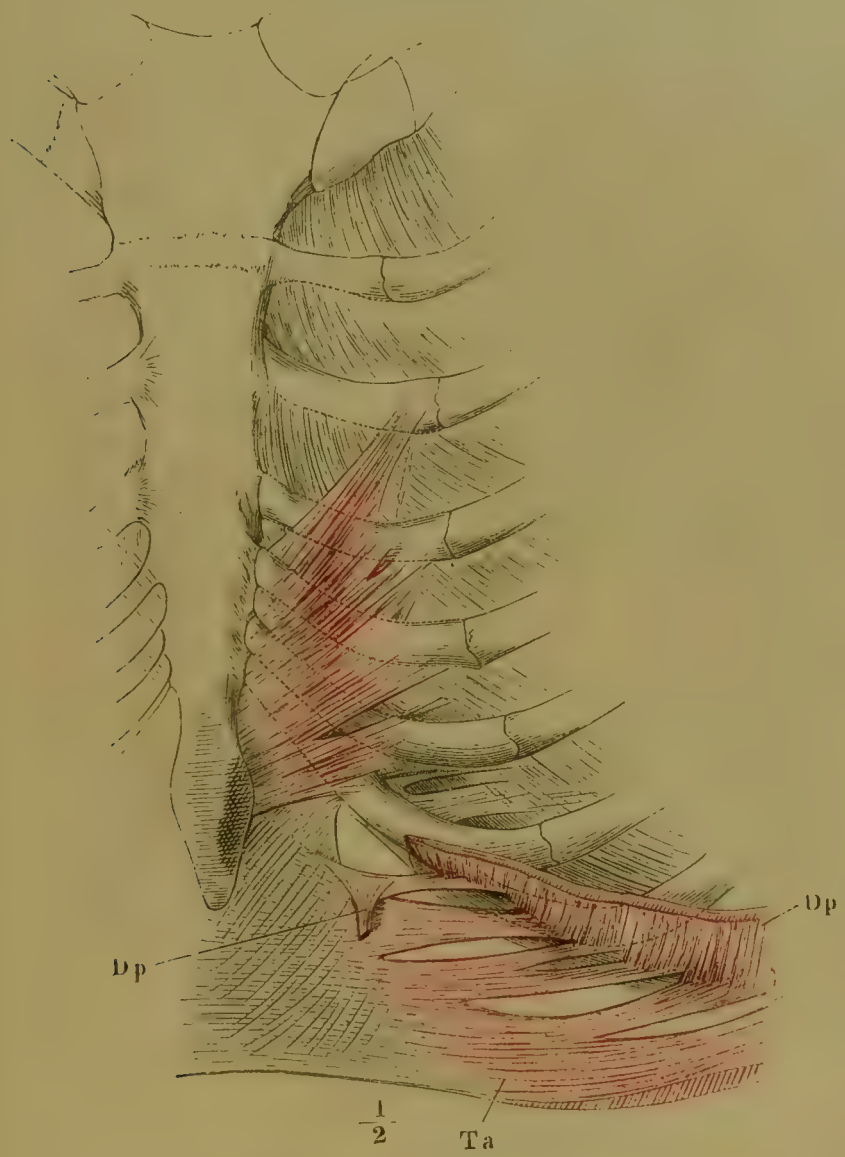

Paroi antérieure de la poitrine : face postérieure (*).

postérieure du sternum, de l'appendice xiphoïde et de l'extrémité interne des cartilages costaux. A l'aponévrose d'origine succèdent des fibres charnues qui se divisent en trois, quatre, cinq, et quelquefois six languettes, lesquelles vont s'insérer, par des fibres aponévrotiques, à la face postérieure et aux bords des cartilages des côtes, depuis la sixième jusqu'à la troisième, quelquefois jusqu'à la deuxième ou même la première (*sterno-costal*, Chauss.). Insertions costales.

(*) Le diaphragme (Dp) a été divisé près de ses insertions aux côtes et à l'aponévrose du transverse (Ta).

Direction des fibres charnues.

La *direction* des fibres inférieures est horizontale et parallèle aux fibres supérieures du muscle transverse, avec lesquelles elles se continuent. Les fibres qui sont au-dessus, se dirigent de bas en haut et de dedans en dehors, d'autant plus obliquement qu'elles sont plus supérieures : d'où la forme triangulaire de ce muscle, qui lui a fait donner son nom.

Rapports.

b. Rapports. Ce muscle est recouvert par le sternum, les muscles intercostaux

Fig. 431.

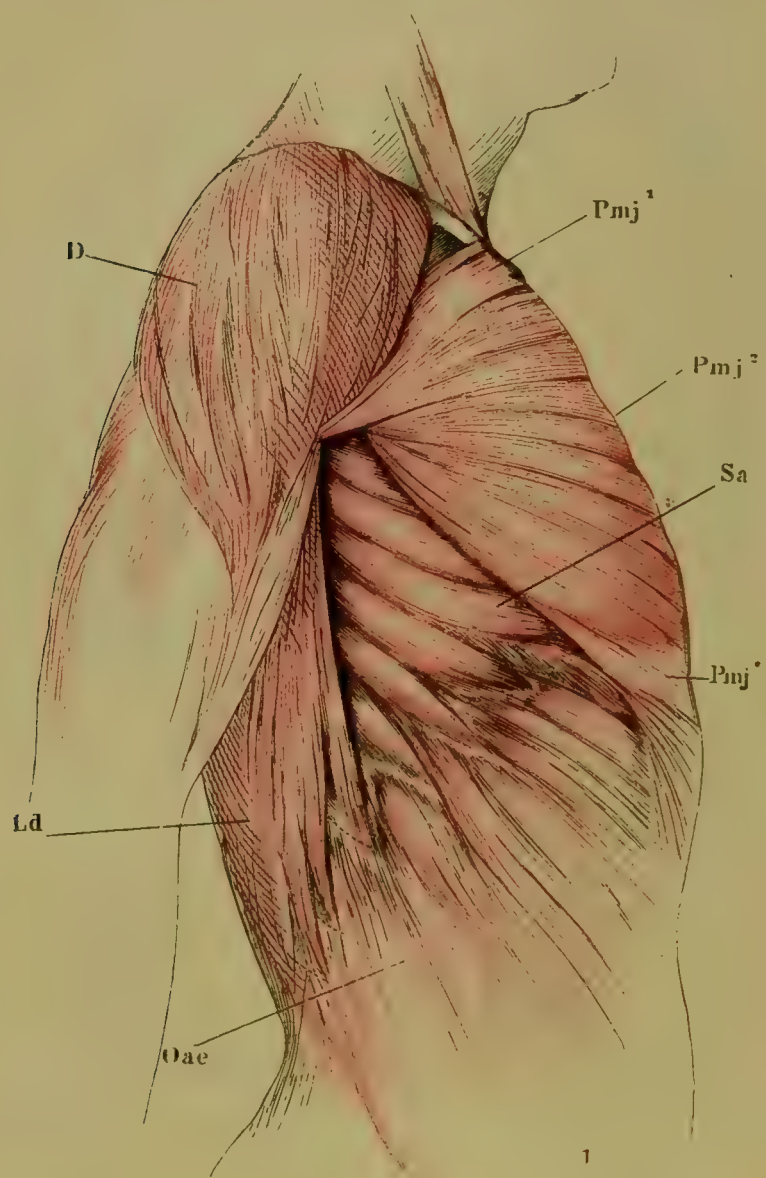

Face latérale de la poitrine (*).

internes et les cartilages costaux, dont il est séparé par les vaisseaux mammaires et par quelques ganglions lymphatiques; sa face postérieure est tapissée par la plèvre. Son bord inférieur est parallèle et contigu au bord correspondant du transverse de l'abdomen.

(*) *Pmj*1, *Pmj*2, portion claviculaire et portion sterno-costale du grand pectoral. — *Pmj**, faisceau du grand pectoral qui naît de la gaîne du grand droit de l'abdomen. — *Sa*, grand dentelé. — *Oae*, oblique externe. — *Ld*, grand dorsal. — D, deltoïde.

c. *Usages.* La contraction du triangulaire du sternum a pour effet d'abaisser les cartilages costaux auxquels il s'insère, ou de s'opposer à leur élévation. Usages.

8. — Aponévroses des muscles de la région thoracique.

A la description des muscles de la région thoracique est annexée celle des aponévroses qui forment des gaînes à ces muscles. Nous trouvons ici trois aponévroses bien prononcées, celles du grand pectoral, du petit pectoral et du muscle sous-clavier. Il est vrai qu'il existe des toiles celluleuses sur les muscles intercostaux ; mais nous pensons qu'il est permis de n'entrer dans aucun détail à leur égard.

1° *Aponévrose du muscle grand pectoral.* Cette aponévrose n'a pas le brillant des aponévroses des membres ou de l'abdomen. Placée au-dessous du fascia superficialis, immédiatement accolée au muscle, elle envoie des prolongements fibro-celluleux entre ses faisceaux, et ne se laisse isoler qu'avec une certaine difficulté. Elle a plutôt l'aspect d'une lame fibro-celluleuse que celui d'une véritable aponévrose. Ses insertions sont les mêmes que celles du grand pectoral; au niveau du bord externe de ce muscle, elle se recourbe de manière à embrasser ce bord dans une espèce de gouttière, et se continue ensuite avec l'aponévrose de la base du creux axillaire. L'aponévrose du muscle grand dorsal se comporte de la même façon au niveau du bord externe de ce muscle, en sorte que l'aponévrose de la base de l'aisselle est l'intermédiaire de continuité entre celle du grand pectoral et celle du grand dorsal: la cavité de l'aisselle se trouve ainsi fermée. Aponévrose du grand pectoral. Son aspect. Aponévrose du creux axillaire

2° *Aponévrose du petit pectoral.* Cette aponévrose est plus forte que la précédente ; elle vient de la partie inférieure de l'aponévrose du sous-clavier, ferme, avant d'arriver sur le petit pectoral, l'espace triangulaire dont nous avons déjà parlé, puis se dédouble sur le bord supérieur du petit pectoral, qui se trouve ainsi engaîné entre ses deux lames. Au niveau du bord inférieur du muscle, les deux feuillets se réunissent et vont s'insérer sur la face supérieure de l'aponévrose de la base de l'aisselle. C'est à cette adhérence qu'est dû le renversement de la peau entre les bords des muscles grand pectoral et grand dorsal. Aponévrose du petit pectoral.

3° *Aponévrose du muscle sous-clavier.* Enfin, une aponévrose assez résistante ferme en bas, en avant et en arrière, la gaîne du muscle sous-clavier, gaîne qui est complétée en haut par la clavicule. Cette aponévrose s'insère aux bords de la gouttière creusée sur la face inférieure de cet os. En dehors, elle se condense en une lame solide qui se fixe à l'apophyse coracoïde. Aponévrose du muscle sous clavier.

§ 4. — MUSCLES DE LA RÉGION CERVICALE ANTÉRIEURE SUPERFICIELLE.

Nous décrirons dans cette région le peaucier et le sterno-cléido-mastoïdien.

1. — Peaucier.

Préparation. 1° Tendre le muscle en renversant la tête en arrière, un billot étant placé sous les épaules du sujet ; 2° faire à la peau une incision horizontale, dirigée de l'angle de la mâchoire à la symphyse du menton, une deuxième incision de la symphyse à l'extrémité interne de la clavicule, une troisième incision le long de la clavicule. Ces incisions doivent être très-superficielles et diviser à peine toute l'épaisseur de la peau. On disséquera le

peaucier avec beaucoup de précaution, en ayant soin de commencer par sa partie supérieure, de diriger le scalpel en dédolant vers la peau, et de suivre exactement la direction des fibres charnues, qui sont un peu obliques de haut en bas et de dedans en dehors.

Figure. Situation.

Le *peaucier*, ainsi nommé par Winslow (*latissimus colli*, d'Albinus et de Sœmmering, *subcutaneus colli*, Sœ), est un muscle large, excessivement mince, irrégulièrement quadrilatère, qui double la peau de la région antérieure du cou, à

Fig. 432.

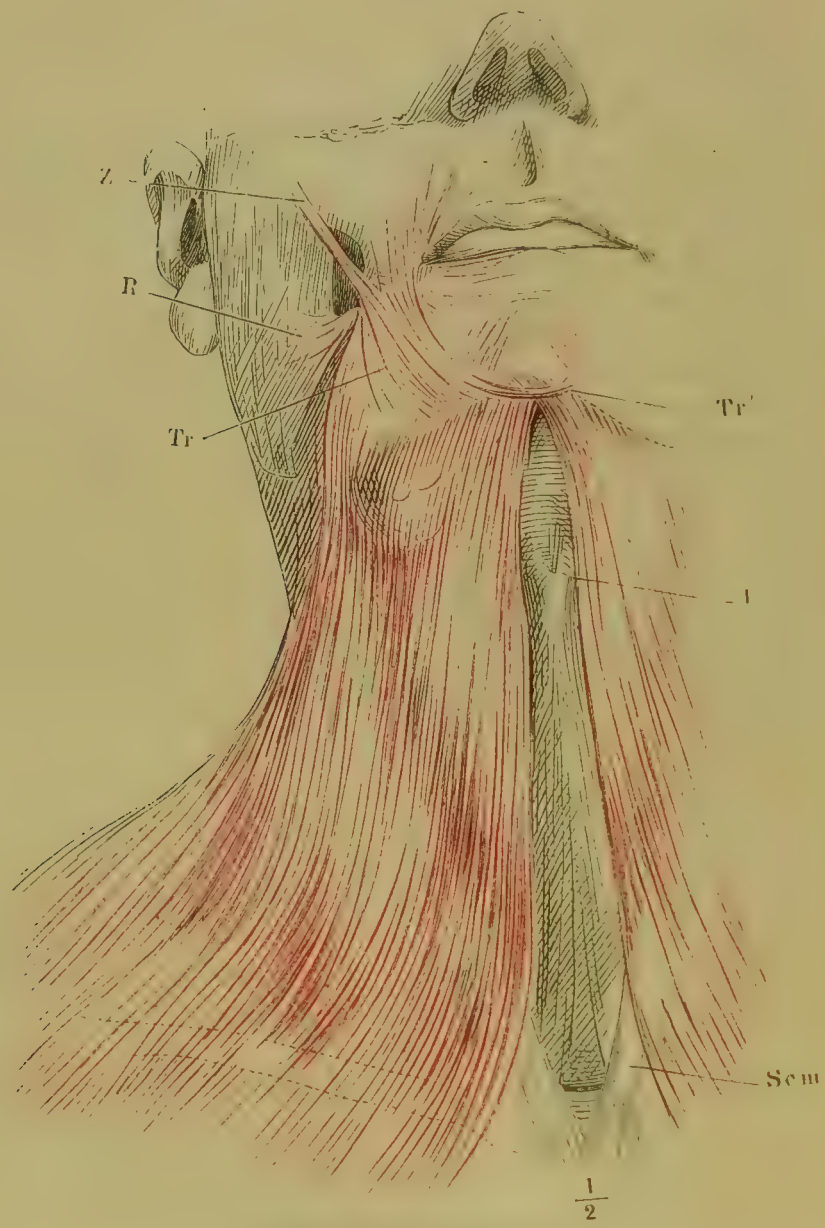

Paucier ; face antérieure (*).

laquelle il est uni à la manière du peaucier chez les animaux. Il s'étend de la peau qui couvre la partie antérieure et supérieure du thorax, jusque sur la par-

(*) L. larynx. — *Sem*, chef sternal du sterno-cléido mastoïdien. — *Tr*, triangulaire. — T', faisceau sous-symphysien unissant les deux triangulaires. — R, risorius. — Z, grand zygomatique.

tie latérale de la face (*thoraco-facial*, Chauss., *thoraco-maxillo-facial*, Dumas), et plus particulièrement à la lèvre inférieure, à laquelle il est en partie destiné. Je ferai remarquer qu'il n'est pas rare de rencontrer des sujets chez lesquels les deux muscles peauciers sont inégaux en force.

a. Insertions. De leur extrémité inférieure, qui se prolonge presque toujours jusqu'à l'épaule et se perd dans le tissu cellulaire sous-cutané, les fibres charnues, d'abord disséminées, se dirigent obliquement de bas en haut et de dehors en dedans, et se réunissent en faisceaux musculeux pâles, qui se rapprochent les uns des autres, de manière à constituer un plan charnu continu, quelquefois fortifié par d'autres petits faisceaux, qui viennent s'ajouter au bord postérieur du muscle. Ce plan charnu se termine supérieurement de la manière suivante : Insertion. Direction.

1° Les faisceaux les plus internes s'entre-croisent ordinairement sur la ligne médiane, et vont s'insérer à l'éminence mentonnière, de chaque côté de la symphyse; plusieurs de ces fibres internes concourent à former la houppe du menton. Insertions à l'éminence mentonnière.

2° En dehors de ces fibres, se voient quelques faisceaux qui vont constituer la couche la plus superficielle du bord interne du muscle carré. Fibres qui s'entre-croisent avec le muscle triangulaire

3° Plus en dehors, les fibres s'insèrent à la lèvre externe du bord inférieur du maxillaire inférieur, et un peu au commencement de la ligne oblique externe. Ces insertions s'entre-croisent avec celles du triangulaire et du carré, à la manière de digitations.

5° D'autres faisceaux, assez nombreux, situés en dehors des précédents, vont constituer les fibres externes du carré, qu'elles complètent.

4° Quelques faisceaux externes, très-variables pour le nombre, viennent se perdre, soit à la peau, soit à la commissure des lèvres. Ces faisceaux sont l'élément du *risorius novus* de Santorini (R), faisceau remarquable, accessoire du peaucier, qu'on ne rencontre que chez quelques sujets, et qui est obliquement dirigé de haut en bas, de la région parotidienne à l'angle des lèvres (1). Fibres qui vont à la commissure

b. Rapports. Les peauciers occupent toute la région antérieure du cou (2), à l'exception de la ligne médiane, où ils laissent entre eux un intervalle triangulaire, Rapports.

(1) Chez un grand nombre de sujets, j'ai vu le faisceau le plus élevé du peaucier s'ajouter au muscle triangulaire des lèvres, dont il constituait le bord externe, et, parvenu à la commissure, se continuer avec le grand zygomatique. Chez un sujet, le bord supérieur du peaucier était constitué par un faisceau musculaire assez épais, aponévrotique à sa partie moyenne, qui se portait horizontalement de dehors en dedans, pour se jeter dans la commissure des lèvres. Il suit de là qu'à l'exception de l'une des variétés anatomiques que je viens de mentionner, le muscle triangulaire des lèvres ne reçoit aucune fibre du peaucier. Je dois ajouter qu'après leur entre-croisement avec le muscle triangulaire, les fibres du peaucier se décolorent, pour revêtir le caractère des fibres musculaires qui s'insèrent à la peau. Variétés anatomiques.

(2) Je pense que c'est au risorius ou aux fibres parotidiennes du peaucier qu'il faut rapporter la portion dite auriculaire du peaucier, qui a été décrite par Riolan sous le nom de *portio musculi cutanei suprà parotidem ad aurem ascendentis*. D'après cette description, un certain nombre de fibres du peaucier qui concourent à la formation du carré, d'une part, et les fibres du carré, d'autre part, ayant exactement la même direction que celles du peaucier, il n'est pas étonnant qu'on ait considéré le carré comme une continuation du peaucier. Mais outre que ces fibres ont des insertions bien distinctes, comme on peut s'en assurer en renversant le peaucier de bas en haut et le carré de haut en bas, la coloration des fibres de ces deux muscles n'est pas constamment la même. Il importe d'ailleurs de remarquer que le nombre des faisceaux fournis au carré par le peaucier varie beaucoup, suivant les individus.

à base inférieure, dans lequel ils sont remplacés par du tissu fibreux très-dense, espèce de raphé, qu'on retrouve sur la ligne médiane de tout le corps : c'est la *ligne blanche du cou*, d'où partent les divers feuillets qui constituent l'aponévrose cervicale.

Ligne blanche du cou.

Son adhérence avec la peau.

Ce muscle est intimement uni à la peau ; mais son adhérence n'est pas la même dans tous les points : intime en bas, elle l'est beaucoup moins en haut, où le tissu cellulaire qui sépare ce muscle de la peau, est constamment adipeux et peut même se pénétrer d'une grande quantité de graisse, comme on le voit chez les individus qui ont un double menton (1). On ne trouve jamais de ganglions lymphatiques entre le peaucier et la peau : tous sont situés au-dessous de ce muscle.

Rapports de la face profonde :

Les rapports de la face profonde du peaucier sont extrêmement multipliés. Ce muscle recouvre la région sus-hyoïdienne, la région sous-hyoïdienne et la région sus-claviculaire ; il est séparé de toutes les parties qu'il recouvre par l'aponévrose cervicale, à laquelle il est uni par du tissu cellulaire lâche, presque jamais graisseux.

A la région claviculaire

Au cou ;

Si nous entrons dans le détail de ces rapports, nous verrons que le peaucier revêt de bas en haut : 1° la clavicule, le grand pectoral, le deltoïde ; 2° au cou, la veine jugulaire externe, les jugulaires antérieures, quand elles existent, le plexus cervical superficiel, le sterno-mastoïdien, l'omoplat-hyoïdien, le sterno- ou cléido-hyoïdien, le digastrique, le mylo-hyoïdien, la glande sous-maxillaire et les ganglions lymphatiques de la base de la mâchoire. Il recouvre également, au-devant du sterno-mastoïdien, l'artère carotide primitive, la veine jugulaire interne, le nerf pneumo-gastrique ; derrière le sterno-mastoïdien, les muscles scalènes, les nerfs du plexus brachial, quelques nerfs inférieurs du plexus cervical ; 3° à la face, l'artère maxillaire externe, le masséter, le buccinateur, la glande parotide, etc.

A la face.

Action déterminée par l'étude anatomique du muscle.

c. *Action.* Vestige le plus remarquable du pannicule charnu des animaux, le peaucier imprime de légers mouvements de plissement à la peau du cou. Son bord antérieur, étant la partie la plus épaisse du muscle, surtout à son insertion près de la symphyse du menton, fait saillie pendant sa contraction. Le peaucier abaisse, en outre, la lèvre inférieure et un peu la commissure. Il exprime donc les passions tristes ; mais, par sa portion accessoire, il devient un antagoniste de la portion principale, car il relève l'angle des lèvres, qu'il porte un peu en dehors, et conséquemment il exprime les passions gaies, d'où le nom de *risorius*, donné par Santorini à cette portion accessoire. Suivant M. Foltz (2), la contraction du peaucier, dont les fibres curvilignes tendent à se redresser, a pour effet de s'opposer à l'affaissement des veines du cou, sous l'influence de la pression atmosphérique, dans une forte inspiration.

Action déterminée d'après la galvanisation localisée.

Sous l'influence de l'excitation galvanique localisée, appliquée au peaucier, la peau du col est soulevée par les faisceaux de ce muscle, qui se dessinent très-fortement chez certains sujets, et la peau de la région claviculaire et sous-claviculaire et du moignon de l'épaule est fortement attirée en haut. Je n'ai jamais observé de plissement proprement dit de la peau : son soulèvement s'y oppose. Si la force galvanique est concentrée sur les fibres les plus antérieures des deux

(1) C'est toujours entre la peau et le peaucier que j'ai vu se développer les loupes graisseuses, si fréquentes à la région sous-maxillaire.

(2) *Gaz. médicale*, 1862, n. 31.

côtés et à un degré d'intensité suffisant, la tête est un peu inclinée en avant; dans quelques cas rares, et seulement lorsque le peaucier est très-développé, la mâchoire inférieure est très-légèrement abaissée; la galvanisation d'un seul peaucier incline la tête du côté excité. Mais ces effets m'ont paru toujours très-peu prononcés et bien secondaires, si on les compare à l'influence que le peaucier exerce sur la lèvre inférieure, et, par elle, sur la physionomie (1).

Influence du peaucier sur la physionomie.

Bichat avait dit que le peaucier du col était sans influence sur la physionomie, qu'il était nul dans l'expression des passions. La galvanisation démontre, au contraire, qu'il est un des muscles qui concourent le plus à l'expression des passions tristes, de la colère, de l'effroi, de la terreur, de la souffrance. Lorsqu'on porte l'excitation au-dessous de la mâchoire inférieure, on voit que les fibres du peaucier contracté tirent obliquement en bas et en dehors la portion de la lèvre inférieure qui avoisine la commissure, la portion inférieure des joues et l'aile du nez; lorsque les deux peauciers agissent ensemble, les deux commissures sont attirées en bas et en dehors, la lèvre inférieure est tendue et abaissée. La contraction partielle du peaucier est inexpressive; au contraire, lorsque l'excitation est forte, la face exprime au plus haut degré le sentiment de terreur, l'idée d'un danger. Les peauciers sont véritablement les abaisseurs de la lèvre inférieure.

Ces expériences galvaniques viennent à l'appui de la description que j'ai donnée du peaucier et du triangulaire, en établissant l'indépendance complète ou le défaut de continuité de ces deux muscles; car l'excitation électrique ne passe jamais du peaucier dans le triangulaire, et réciproquement, même quand on rapproche le plus possible l'excitation du point de jonction de ces deux muscles. Elles démontrent également la continuité du carré avec le peaucier, continuité qui, toutefois, n'est pas aussi complète qu'on l'admet généralement, le carré ayant bien évidemment des fibres propres.

2. — Sterno-cléido-mastoïdien.

Préparation. Divisez la peau et le peaucier qui la double, à partir de l'apophyse mastoïde jusqu'à la fourchette du sternum, suivant une direction oblique de haut en bas et

(1) Le muscle peaucier peut être considéré comme participant au mouvement de flexion de la tête sur la poitrine. — Chez un sujet affecté de la maladie que je crois avoir le premier décrite sous le nom de *paralysie musculaire atrophique*, et qui a pour caractères anatomiques, non-seulement l'atrophie musculaire, mais encore et essentiellement l'atrophie des racines antérieures ou motrices des nerfs spinaux, avec intégrité parfaite de leurs racines postérieures, de la moelle et du cerveau, chez ce sujet, mort dans mon service à l'hôpital de la Charité, le 21 août 1854, le peaucier seul avait été respecté à la région cervicale antérieure, tandis que les muscles de la région sus-hyoïdienne et de la région sous-hyoïdienne, et surtout les deux sterno-cléido-mastoïdiens, étaient complétement atrophiés. Lorsque ce malade était dans la position horizontale, la flexion de la tête sur le thorax était absolument impossible; mais lorsque je l'engageais à produire ce mouvement de flexion, et qu'il mettait à l'accomplir toute l'énergie de sa volonté, les faisceaux du peaucier se dessinaient admirablement sous la peau; en outre, pendant toute la durée de cette contraction, la lèvre inférieure s'abaissait en s'élargissant et se renversait de manière à s'éloigner de l'arcade dentaire, qu'elle laissait à découvert. Chaque moitié de la lèvre inférieure était bien évidemment attirée en bas et en dehors par le muscle peaucier de son côté, en se renversant un peu. Pendant ces contractions, on pouvait reconnaître la continuité, au moins partielle, du carré avec le peaucier. On aurait même dit que la continuité était complète en se fondant sur les phénomènes physiologiques.

d'arrière en avant; renversez les deux lambeaux, l'un en avant, l'autre en arrière, en ayant soin de comprendre dans l'incision une aponévrose assez forte qui recouvre le muscle. Pour bien voir les insertions supérieures, faites une incision horizontale le long de la ligne courbe demi-circulaire supérieure de l'occipital.

Situation. Le *sterno-cléido-mastoïdien* (*mastoïdien antérieur*, Winslow) occupe la région antérieure et latérale du cou ; il est épais, bifide inférieurement, plus étroit à sa partie moyenne qu'à ses extrémités.

Insertions. *a. Insertions.* Il s'insère, *d'une part* (*insertions fixes*), au moyen de deux fais-

Fig. 433.

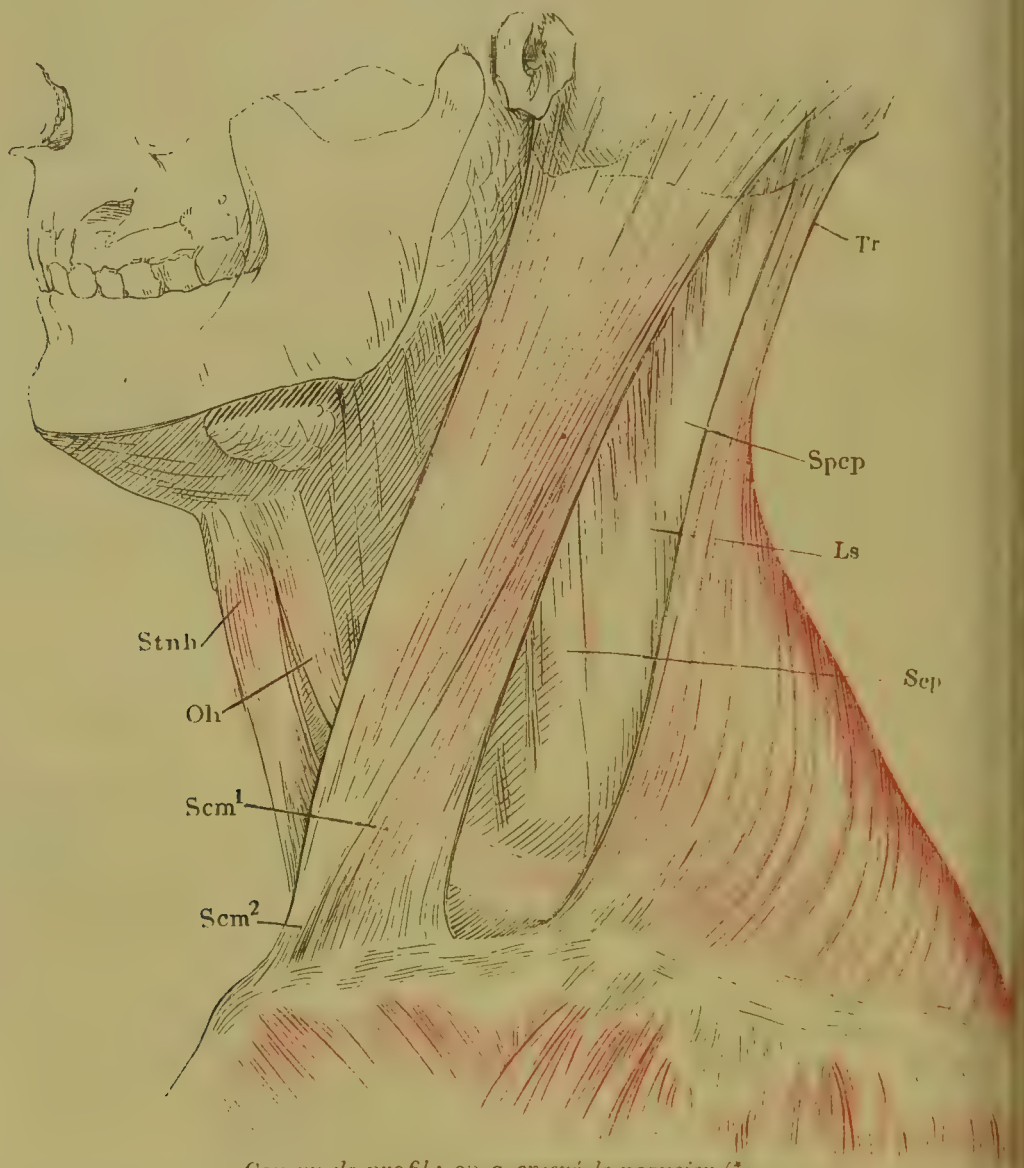

Cou vu de profil ; on a enlevé le peaucier (*).

ceaux bien distincts, 1° à la partie interne de la clavicule, 2° à la partie supérieure et antérieure de la première pièce du sternum : *d'autre part* (*insertions*

(*) *Tr*, trapèze. — *Spcp*, splénius. — *Ls*, angulaire. — *Scp*, scalène postérieur. — *Scm*1, chef claviculaire. — *Scm*2, chef sternal du sterno-cléido-mastoïdien — *Oh*, omo-hyoïdien. — *Stnh*, sterno-hyoïdien.

mobiles), à l'apophyse mastoïde et à la ligne courbe occipitale supérieure (*musculus à pectoris osse et clavicula in caput insertus*, Vésale).

Insertions sternales.

L'*insertion sternale* (*Scm*²) se fait par un tendon aplati, qui se prolonge, en s'épanouissant, au-devant des fibres charnues. Il n'est pas rare de voir les tendons sternaux des deux muscles sterno-mastoïdiens, ordinairement espacés, s'entrecroiser en totalité ou en partie sur la ligne médiane, en envoyant un petit prolongement fibreux médian au-devant des insertions sternales des muscles grands pectoraux. Cette disposition peut aisément se reconnaître sur le vivant.

Insertion claviculaire Intervalle celluleux qui sépare la portion sternale de la portion claviculaire

L'*insertion claviculaire* (*Scm*¹) se fait par des fibres aponévrotiques très-courtes et parallèles, à la partie interne du bord antérieur et de la face supérieure de la clavicule, dans une étendue très-variable; circonstance importante en anatomie chirurgicale (1). Souvent un intervalle celluleux considérable sépare l'insertion sternale de l'insertion claviculaire; d'autres fois cet intervalle est presque nul, et alors on voit la portion claviculaire du muscle prendre des insertions au-devant de l'articulation sterno-claviculaire; mais, dans tous les cas, la séparation des deux portions est facile.

Distinction des deux faisceaux dans une partie de la longueur.

Les fibres charnues, nées de cette double origine, constituent deux gros faisceaux, qui restent distincts dans une partie de leur longueur: aussi plusieurs anatomistes, et Albinus en particulier, ont-ils divisé le sterno-cléido-mastoïdien en deux muscles distincts, qu'ils ont décrits séparément, savoir: le *sterno-mastoïdien* et le *cléido-mastoïdien*, division que l'anatomie comparée a sanctionnée.

Direction des deux portions.

La portion sternale du muscle, plus considérable, en général, que la portion claviculaire, est conoïde et se porte de bas en haut et de dedans en dehors; la portion claviculaire, aplatie, se porte presque verticalement en haut, et se place derrière la précédente, qui la recouvre entièrement au niveau de la partie moyenne du col. Ces deux portions restent encore distinctes quelque temps, bien qu'accolées; elles finissent par se confondre, et viennent s'insérer au bord antérieur et à la moitié antérieure de la face externe de l'apophyse mastoïde, ainsi qu'aux deux tiers externes de la ligne occipitale supérieure. Les fibres qui s'insèrent à l'apophyse mastoïde, s'entre-croisent en sautoir avec celles du splénius, que nous avons vues s'insérer à la moitié postérieure de cette même apophyse. L'insertion occipitale se fait par une aponévrose mince; l'insertion mastoïdienne, par un tendon très-fort, qui règne quelque temps le long du bord antérieur du muscle. La *direction* ou l'axe du sterno-cléido-mastoïdien est oblique de bas en haut, d'avant en arrière et de dedans en dehors.

Insertion à l'apophyse mastoïde et à la ligne courbe occipitale supérieure.

Axe du muscle.

b. Rapports. Ce muscle a des rapports importants. Sa *face superficielle* ou *externe* est recouverte par la peau et par le peaucier, dont le séparent la veine jugulaire externe et les branches nerveuses composant ce qu'on appelle improprement le plexus cervical superficiel. — Sa *face profonde* ou *interne* recouvre 1° l'articulation sterno-claviculaire; 2° tous les muscles de la région sous-hyoïdienne et, en outre, le splénius, l'angulaire, le digastrique et les scalènes; 3° le nerf accessoire de Willis, qui le traverse au-dessous de son tiers supérieur, le nerf pneumo-gastrique, le grand sympathique, l'anse nerveuse de l'hypoglosse, les nerfs cervicaux; 4° la veine jugulaire interne; 5° l'artère carotide primitive, dont elle recouvre seulement la partie inférieure. — Son *bord antérieur* fait sous la peau une saillie très-importante à étudier, puisque c'est le long de ce bord que doit

Rapports de la face superficielle;

De la face profonde.

Rapports de son bord antérieur.

(1) J'ai vu la portion claviculaire du sterno-cléido-mastoïdien s'insérer à la moitié interne de la clavicule.

être pratiquée l'incision pour la ligature de la carotide primitive et pour l'œsophagotomie. La glande parotide appuie supérieurement sur ce bord, qui est séparé de celui du côté opposé par un intervalle triangulaire, dont le sommet est en bas et la base en haut. — Son *bord postérieur* constitue le côté antérieur du triangle sus-claviculaire, dont le bord externe du trapèze constitue le côté postérieur, et la clavicule le côté inférieur (1).

Rapports de son bord postérieur.

Action.

c. Action. Lorsque le sterno-cléido-mastoïdien agit d'un seul côté, la tête est fléchie, inclinée latéralement du côté du muscle qui se contracte, et subit un mouvement de rotation en vertu duquel la face est tournée du côté opposé. Le sterno-cléido-mastoïdien est donc à la fois *fléchisseur et rotateur de la tête.*

Fléchisseur et rotateur de la tête.

Quand les deux muscles agissent simultanément, ils fléchissent directement la tête sur le col et le col sur le thorax. Leur action n'est jamais plus manifeste que dans l'effort qu'on fait pour relever la tête, quand on est couché horizontalement sur le dos.

Il peut devenir extenseur de la tête.

Cependant il est une position dans laquelle le sterno-cléido-mastoïdien devient *extenseur de la tête :* c'est celle dans laquelle la tête est fortement renversée en arrière. Cet effet est dû à la disposition de l'insertion supérieure, qui a lieu un peu en arrière du point d'appui du levier représenté par la tête. Mais cette disposition ne me paraît pas suffire pour motiver l'opinion exclusive que j'ai entendu soutenir par un candidat dans sa dissertation inaugurale, à savoir que le sterno-cléido-mastoïdien est purement et simplement un muscle extenseur de la tête (2).

§ 5. — MUSCLES DE LA RÉGION SOUS-HYOÏDIENNE.

Ces muscles sont au nombre de quatre de chaque côté : 1° le sterno-hyoïdien,

(1) Je crois devoir mentionner ici une variété anatomique de l'insertion inférieure du chef sternal du sterno-cléido-mastoïdien, variété que j'ai pu reconnaître pendant la vie chez un sujet : à droite, ce chef, parvenu au voisinage du sternum, se divisait en deux parties, l'une profonde, qui présentait ses insertions accoutumées, l'autre superficielle, toute tendineuse, qui se prolongeait, en s'élargissant et sans contracter aucune adhérence, sur le bord latéral droit du sternum ; là, elle donnait naissance à un *faisceau charnu* qui allait en augmentant de largeur et d'épaisseur jusqu'au bord supérieur du cartilage de la quatrième côte, où il s'insérait. Des bords de ce même tendon naissaient, à droite et à gauche, les faisceaux musculaires qui d'ordinaire s'insèrent à la première pièce du sternum. Du bord inférieur de ce tendon se détachait un petit faisceau fibreux qui allait s'insérer, en décrivant une arcade à concavité supérieure, au bord interne du tendon du sterno-mastoïdien gauche, de telle façon que cette arcade représentait une fourchette sternale mobile véritable, surmontant de quelques millimètres la fourchette sternale.

(2) C'est dans le jeu du sterno-cléido-mastoïdien qu'on a surtout l'occasion de signaler la synergie ou la simultanéité d'action de plusieurs muscles pour l'action efficace d'un seul. Ainsi, pour que le sterno-cléido-mastoïdien agisse sur la tête avec la plus grande efficacité, il devient nécessaire que le sternum, qui est, dans ce cas, le point fixe, soit dans la plus grande immobilité possible. Or, ce résultat ne peut être obtenu sans la contraction des muscles grands droits de l'abdomen. Ces derniers, à leur tour, ne peuvent remplir cet usage qu'autant qu'ils trouvent sur le bassin un point fixe ; et le bassin lui-même ne saurait être fixé sans la contraction des muscles fessiers, demi-tendineux, demi-membraneux et biceps fémoral. Enfin ces derniers muscles doivent trouver à la jambe une fixité qu'elle doit à l'action de ses muscles extenseurs. Cette simultanéité remarquable de contraction que nécessite l'action d'un seul muscle, a été développée par Winslow avec une rare sagacité. Elle a en physiologie, et même en pathologie, des conséquences très-importantes.

Exemple de synergie musculaire puisé dans l'action du sterno-mastoïdien.

ou mieux le cléido-hyoïdien ; 2° l'omoplat-hyoïdien ; 3° le sterno-thyroïdien, et 4° le thyro-hyoïdien.

1. — Sterno-hyoïdien.

Préparation. Cette préparation est extrêmement facile ; elle est commune à tous les muscles de la région. La seule précaution que nous ayons à indiquer, consiste à étudier les attaches claviculaires et sternales des muscles de cette région par la face postérieure, et à enlever le muscle trapèze pour mettre à découvert l'insertion scapulaire de l'omoplat-hyoïdien.

Aplati, mince, rubané, le sterno-hyoïdien (*Stnh*), mieux nommé *cléido-hyoïdien*, est quelquefois double de chaque côté. Forme.

a. Insertions. Il s'étend de l'extrémité interne de la clavicule à l'os hyoïde. Son insertion inférieure présente quelques variétés : tantôt, et c'est le cas ordinaire, elle a lieu à la partie postérieure de l'extrémité interne de la clavicule et du fibro-cartilage interarticulaire, ou même en dehors de cette extrémité interne ; tantôt elle a lieu au sternum, au pourtour de la circonférence de la facette claviculaire de cet os. De cette origine, les fibres charnues, qui sont toutes parallèles, se portent en haut, d'abord un peu obliquement de dehors en dedans, puis verticalement, et forment un corps charnu aplati d'avant en arrière, qui va se rétrécissant, pour venir se fixer, par de courtes fibres aponévrotiques, au bord inférieur du corps de l'os hyoïde, à côté de la ligne médiane, en dedans de l'omoplat-hyoïdien, avec lequel il confond souvent ses insertions. Immédiatement au-dessus de la clavicule, ce muscle est souvent coupé par une *intersection aponévrotique*, intersection qui s'unit à celle du côté opposé et forme comme une bride transversale. Situation. Variétés de son insertion inférieure. Direction. Insertion supérieure hyoïdienne.

b. Rapports. Recouvert par le peaucier, le sterno-mastoïdien et l'aponévrose cervicale, le sterno-hyoïdien recouvre les muscles de la couche profonde, le corps thyroïde, la membrane crico-thyroïdienne et la membrane thyro-hyoïdienne, dont il est quelquefois séparé par une bourse séreuse, le muscle crico-thyroïdien et l'artère thyroïdienne supérieure. Les bords internes des deux sterno-hyoïdiens sont séparés par un espace triangulaire, large en bas, où ils laissent à découvert les muscles sterno-thyroïdiens, étroit en haut, où ils se touchent et semblent se confondre. Rapports.

2. — Omoplat- ou scapulo-hyoïdien.

L'*omoplat-hyoïdien* (*Oh, fig.* 434 et 435), plus grêle encore et plus long que le précédent, très-variable pour la force, surtout dans sa portion scapulaire, est un muscle digastrique, réfléchi, composé de deux petites bandelettes charnues réunies par un tendon moyen. Figure. Situation.

a. Insertions. Il s'insère : 1° au bord supérieur ou coracoïdien du scapulum, derrière l'échancrure coracoïdienne, dans une étendue qui varie entre un et trois centimètres ; 2° au bord inférieur du corps de l'hyoïde, en dehors du sterno-hyoïdien. Insertion.

A partir de son insertion scapulaire, qui a lieu quelquefois par une lame aponévrotique, ce muscle marche parallèlement à la clavicule, derrière laquelle il est situé, et, après un trajet variable, se réfléchit de bas en haut et de dehors en dedans, en formant un angle obtus avec sa première moitié. Au moment de cette réflexion, il devient tendineux en totalité ou en partie, et donne naissance à un Direction.

Sa réflexion.

nouveau faisceau charnu, plus considérable que le premier. Ce faisceau charnu va s'insérer à l'os hyoïde, par une lame aponévrotique qui se continue quelquefois, par son tiers externe, avec l'aponévrose hyoïdienne du digastrique et l'insertion hyoïdienne du stylo-hyoïdien.

Les faisceaux scapulaire et hyoïdien ne sont pas toujours solidaires.

Je ferai remarquer, et cette remarque s'applique à tous les muscles digas-

Fig. 434.

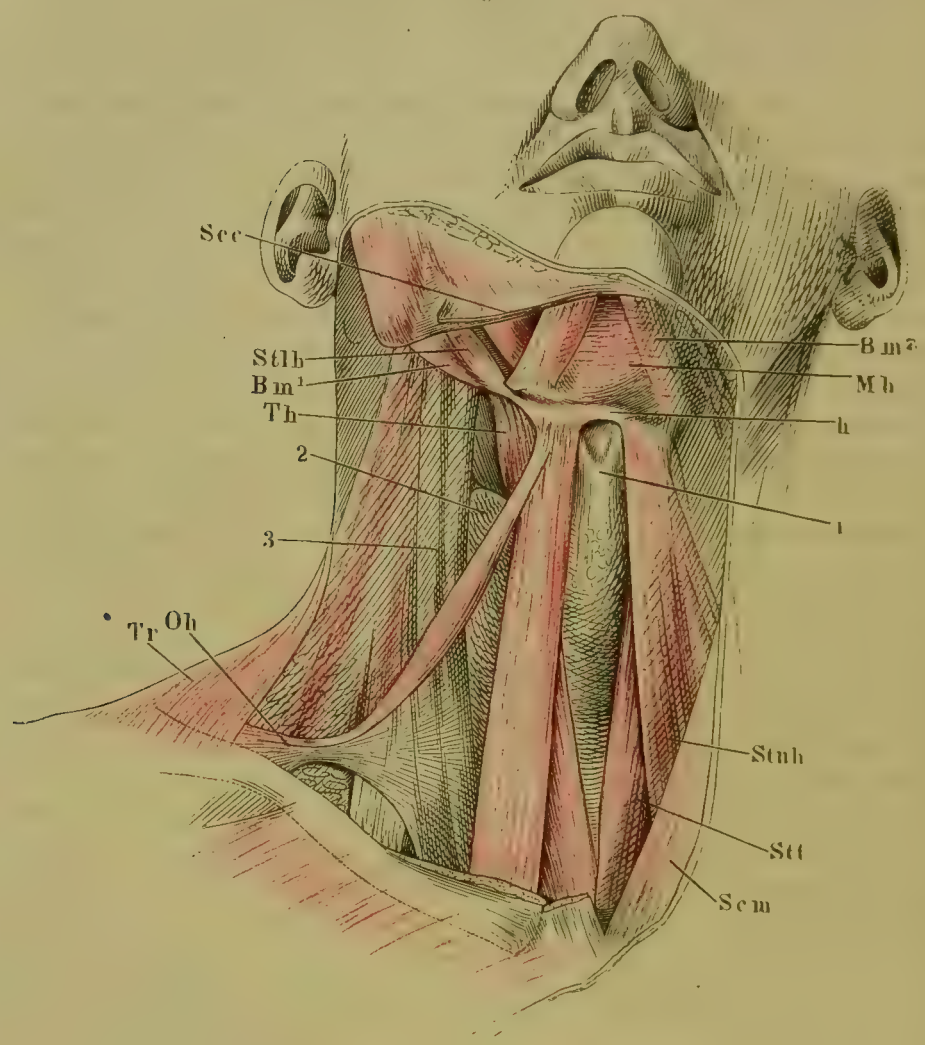

$\frac{1}{2}$

Muscles de la région sus-hyoïdienne et de la région sous-hyoïdienne (*).

triques, au muscle digastrique proprement dit et à l'occipito-frontal, que les deux corps charnus de l'omoplat-hyoïdien ne sont pas toujours solidaires quant à leur développement, et qu'à un faisceau scapulaire fort répond quelquefois un faisceau hyoïdien faible.

Direction anguleuse maintenue par une aponévrose.

La direction anguleuse du muscle est maintenue par une aponévrose tendue

(*) Les muscles peaucier (*Scc*) et sterno-mastoïdien (*Scm* du côté droit ont été coupés au niveau de leur insertion. — *h*, os hyoïde. — 1, larynx — 2, glande thyroïde. — 3, veine jugulaire interne et carotide primitive — *Tr*, trapèze. — *Oh*. omoplat-hyoïdien — *Stnh*, sterno-hyoïdien. — *Stt*, sterno-thyroïdien. — *Mh*, mylo hyoïdien. — *Bm*¹, *Bm*², ventre postérieur et ventre antérieur du digastrique. — *Th*, thyro-hyoïdien. — *Stlh*, stylo hyoïdien.

entre les bords internes des deux omoplat-hyoïdiens et venant se fixer, en bas, à la clavicule : c'est un des feuillets de l'aponévrose cervicale, dont les muscles scapulo-hyoïdiens sont les tenseurs. Ces muscles manquent quelquefois; d'autres fois ils sont doubles. Dans un cas de ce genre, le muscle accessoire, plus considérable que le muscle normal, naissait près de l'angle supérieur et interne du scapulum (1). Variétés anatomiques.

b. Rapports. Ce petit muscle traverse deux régions, la région sus-claviculaire et la région sterno-mastoïdienne, avant d'appartenir à la région sous-hyoïdienne. Recouvert par le trapèze, le sous-clavier, la clavicule, le peaucier, le sterno-mastoïdien et la peau, il recouvre les scalènes, le plexus brachial, la veine jugulaire interne, l'artère carotide primitive, et longe le muscle sterno-hyoïdien, en dehors duquel il est placé. Sa portion scapulaire offre quelques rapports, en dehors, avec le muscle sus-épineux, en dedans, avec la première portion du grand dentelé. Rapports. Il appartient à trois régions.

3. — **Sterno-thyroïdien.**

Le *sterno-thyroïdien* (*Stt*, *fig.* 434 et 435) double le cléido-hyoïdien, dont il ne diffère que par un peu moins de longueur et une largeur double et triple. Il s'étend de la face postérieure du sternum et du cartilage de la première côte au cartilage thyroïde.

a. Insertions. Son insertion sternale a lieu au niveau, quelquefois même un peu au-dessous du niveau de la première côte; elle est souvent confondue avec celle de son semblable, et ces deux muscles réunis forment une ligne d'insertion qui mesure non-seulement toute la largeur du sternum, mais encore toute la longueur des cartilages des deux premières côtes. Son insertion au cartilage de la première côte se fait à la face postérieure et au bord supérieur de ce cartilage, suivant une ligne oblique en haut et en dehors; on pourrait l'appeler *sterno-chondro-thyroïdien* (2). Insertions.

De ces insertions, les fibres charnues se portent directement et parallèlement en haut, et viennent se fixer sur le cartilage thyroïde, par une arcade aponévrotique obliquement dirigée de haut en bas et de dehors en dedans, arcade qui embrasse le muscle thyro-hyoïdien, et dont les extrémités sont attachées à deux tubercules très-saillants que présente la face externe de ce cartilage. Quelquefois il se continue jusqu'à l'os hyoïde par un petit prolongement latéral; d'autres fois il se continue avec le muscle thyro-hyoïdien, dont il formait, chez un sujet, la moitié externe. Le sterno-thyroïdien est souvent interrompu par une *intersection* aponévrotique, presque toujours incomplète, analogue à celles du grand droit de l'abdomen. Il n'est pas rare de voir les deux sterno-thyroïdiens Insertion au cartilage thyroïde par une arcade.

(1) Chez un sujet très-vigoureux, j'ai trouvé un faisceau claviculaire plus volumineux que le faisceau scapulaire, qui naissait du bord postérieur de la clavicule ou plutôt de la lèvre postérieure de la gouttière du sous-clavier, se portait obliquement en haut et en dedans, pour se terminer au bord inférieur du tendon moyen. Ce faisceau avait déjà été rencontré par Winslow, qui l'a décrit.

(2) J'ai vu ce muscle renforcé par un petit faisceau qui se détachait de la face postérieure de la clavicule, immédiatement en dehors de son extrémité interne, et par un autre petit faisceau, qui naissait, à l'aide d'un petit cordon fibreux, de la fourchette du sternum, immédiatement au-dessous du ligament interclaviculaire. Ce second faisceau constituait le bord interne du muscle.

Intersections aponevrotiques.

unis entre eux par une intersection en forme de V ouvert supérieurement et répondant à la fourchette sternale. Dans quelques cas, il se détache du bord interne de l'un de ces muscles un faisceau qui va se porter au muscle du côté opposé.

Rapports.

b. Rapports. Recouvert par les muscles sterno et scapulo-hyoïdiens, et en bas par l'extrémité inférieure de la clavicule, sur laquelle il semble se mouler, le

Fig. 435.

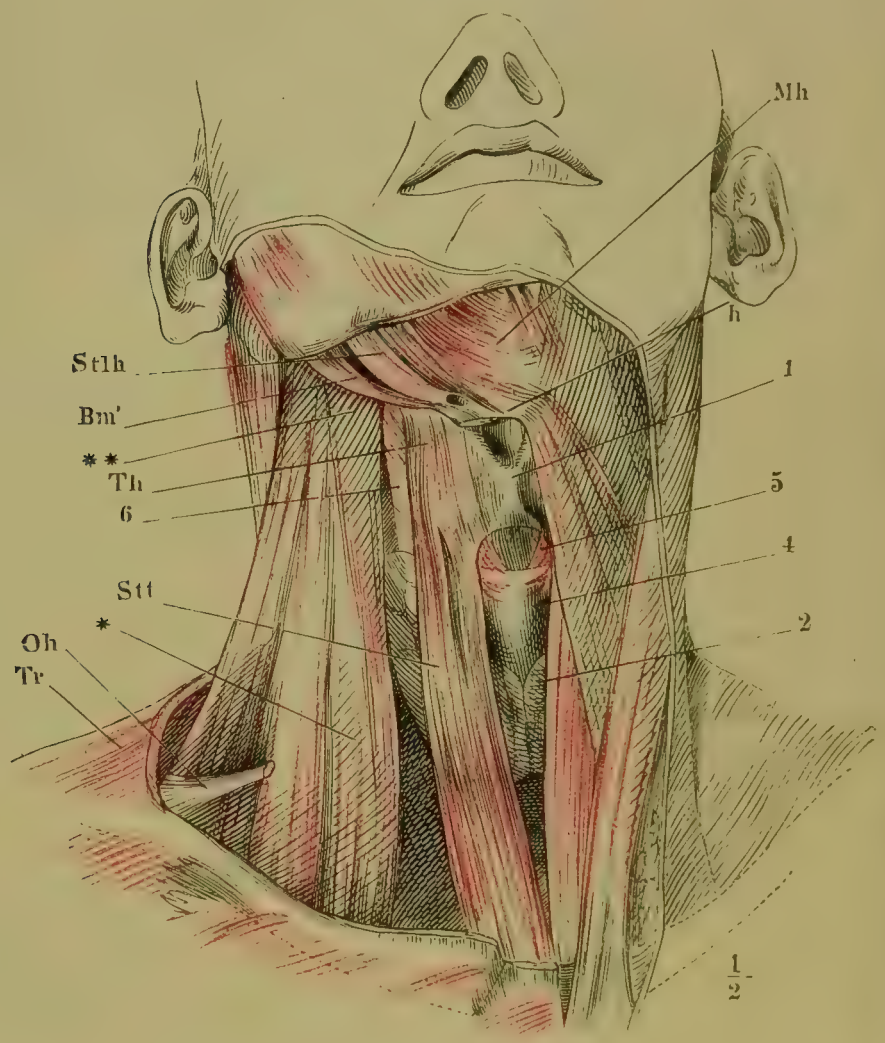

Face antérieure du cou (*).

sterno-thyroïdien recouvre la trachée, la portion inférieure des veines sous-clavière et jugulaire interne, l'artère carotide primitive, le tronc brachio-céphalique à droite, le corps thyroïde et les vaisseaux thyroïdiens. La veine thyroïdienne moyenne longe son bord interne, rapport important pour l'opération de la trachéotomie.

*) On a enlevé, du côté droit, le peaucier, le sterno-cléido-mastoïdien, le ventre antérieur du digastrique, le sterno-hyoïdien et la plus grande partie de l'omoplat-hyoïdien (*Oh*). — On a excisé une portion du trapèze (*Tr*). — On a enlevé également les vaisseaux du cou. — *h*, os hyoïde. — 1, cartilage thyroïde. — 2, glande thyroïde. — 4, cartilage cricoïde. — 5, muscle crico-thyroïdien. — 6, muscles du pharynx. - *Mh*, mylo-hyoïdien. — *Stlh*, stylo-hyoïdien. — *Bm'*, ventre postérieur du digastrique. — *Th*, thyro hyoïdien. — *Stt*, sterno-thyroïdien. — *, muscles profonds de la région latérale du cou. — **, muscles profonds de la région antérieure du cou.

4. — **Thyro-hyoïdien.**

Le *thyro-hyoïdien* (*Th*, *fig.* 435) est un petit muscle quadrilatère, qui peut être considéré comme la continuation du sterno-thyroïdien.

a. Insertions. Il naît de la ligne oblique et des tubercules du cartilage thyroïde, où il est embrassé par l'arcade aponévrotique du muscle précédent, se porte verticalement en haut, et vient s'insérer à la face postérieure du corps et d'une partie de la grande corne de l'os hyoïde. Insertions.

b. Rapports. Recouvert par les deux muscles de la couche superficielle, il recouvre le cartilage thyroïde et la membrane hyo-thyroïdienne. Rapports.

5. — **Action des muscles de la région sous-hyoïdienne.**

Les plus simples de tous les muscles dans leur structure, ils sont aussi les plus simples dans leur action : tous concourent à l'abaissement de la mâchoire inférieure. De plus, si la mâchoire inférieure est fixée, ils opèrent la flexion de la tête. Tous prennent leur point d'appui en bas ; et remarquez la différence de leurs points d'appui, qui sont, en dedans, le sternum, au milieu, la clavicule et le cartilage de la première côte, en dehors, le scapulum : disposition d'où résulte qu'indépendamment des mouvements particuliers qu'ils produisent, le mouvement commun est bien plus assuré. Ainsi, le scapulo-hyoïdien, en même temps qu'il abaisse l'os hyoïde, le porte en arrière et de son côté ; lorsque les deux scapulo-hyoïdiens agissent ensemble, l'os hyoïde est abaissé directement et pressé en arrière contre la colonne vertébrale. Le sterno-hyoïdien et le sterno-thyroïdien, prolongé par le thyro-hyoïdien, abaissent l'os hyoïde directement. Le thyro-hyoïdien a, de plus, l'usage de mouvoir l'os hyoïde sur le cartilage thyroïde ; dans ce mouvement, la partie supérieure du cartilage thyroïde s'enfonce derrière l'os hyoïde, dont la courbe est toujours concentrique à celle du cartilage. On pourrait, en raison de ces actes communs, considérer les muscles de la région sous-hyoïdienne comme constituant un seul et même muscle, étendu de l'os hyoïde au sternum, au cartilage de la première côte, à la clavicule et à l'omoplate ; les effets opposés se détruisent par la contraction simultanée, l'effet commun reste : c'est l'abaissement de l'os hyoïde. Abaissement de la mâchoire inférieure. Tous ces muscles prennent leur point fixe en bas.

Jamais les muscles de la région sous-hyoïdienne ne prennent leur point d'insertion mobile sur le sternum, la clavicule et le scapulum.

§ 6. — MUSCLES DE LA RÉGION SUS-HYOÏDIENNE.

Ce sont, dans l'ordre de superposition, le digastrique, le stylo-hyoïdien, le mylo-hyoïdien et le génio-hyoïdien.

1. — **Digastrique.**

Préparation. Enlever le peaucier ; renverser en arrière l'insertion mastoïdienne du muscle sterno-mastoïdien ; détacher et soulever l'extrémité inférieure de la glande parotide ; soulever la glande maxillaire.

Le *digastrique* (*biventer maxillæ*, Alb. *Bm*), ainsi nommé parce qu'il est formé de deux faisceaux charnus ou ventres, l'un antérieur, l'autre postérieur, réunis Type des muscles digastriques.

par un tendon moyen, mesure, d'arrière en avant, toute l'étendue de la région sus-hyoïdienne. Il est, en quelque sorte, le type des muscles digastriques.

Sa réflexion

Il est courbé sur lui-même en arc de cercle à concavité supérieure, ou, plus exactement, il est réfléchi sur lui-même, de telle sorte que le ventre antérieur forme avec le reste de ce muscle un angle très-obtus, ouvert en haut. La direction relative du ventre antérieur varie d'ailleurs, suivant que la mâchoire inférieure est relevée ou abaissée.

Insertions mastoïdiennes.

Insertions maxillaires.

a. Insertions. Ses insertions ont lieu, *d'une part*, à la rainure mastoïdienne, dite digastrique, et au bord antérieur de l'apophyse mastoïde, en dedans du sterno-mastoïdien et du petit complexus (1); — *d'autre part*, 1° à la base de l'os maxillaire inférieur, sur les côtés de la symphyse du menton, dans toute l'étendue de la fossette digastrique (*mastoïdo-génien*, Chauss.); 2° par une expansion aponévrotique, à l'os hyoïde.

Tendon moyen.

L'insertion mastoïdienne se fait en partie directement par les fibres charnues, en partie à l'aide d'une aponévrose qui se prolonge le long du bord supérieur du muscle. Il en résulte un faisceau charnu fusiforme, obliquement dirigé en avant, en dedans et en bas, dont les fibres sont reçues dans une espèce de cône fibreux ouvert en haut, qui est l'origine du tendon moyen du digastrique. Ce tendon, long de 5 centimètres environ, suit d'abord la direction oblique du muscle, traverse presque toujours le stylo-hyoïdien, puis est reçu dans une espèce d'anneau fibreux, fixé à l'os hyoïde et doublé d'une synoviale ; cet anneau fibreux manque souvent. Du tendon moyen part, en bas, une large expansion aponévrotique, qui va se fixer à l'os hyoïde et qui, réunie à celle du côté opposé, constitue une aponévrose très-forte, quadrilatère. Cette aponévrose, *aponévrose sus-hyoïdienne*, remplit l'intervalle qui sépare les deux muscles disgastriques, et sert comme de plancher aux autres muscles de la région sus-hyoïdienne. Après avoir franchi l'anneau fibreux, le tendon moyen change de direction et se réfléchit à angle obtus pour se porter en haut et en avant, s'épanouir de nouveau, et donner naissance au *ventre antérieur* du digastrique. Ce ventre antérieur, moins fort que le ventre postérieur, va s'insérer, par de courtes aponévroses isolées, qui s'entre-croisent quelquefois avec celles du côté opposé, à toute l'étendue de la fossette digastrique, au-dessous des apophyses géni. Souvent quelques fibres vont se confondre avec le mylo-hyoïdien. Il n'est pas rare de voir un petit faisceau né de l'aponévrose sus-hyoïdienne doubler, en quelque sorte, le ventre antérieur. On rencontre quelquefois les deux ventres antérieurs réunis par un raphé et par un petit faisceau fibreux transversal.

Aponévrose sus-hyoïdienne.

Ventre antérieur du digastrique.

Insertion à la fossette digastrique.

Variétés.

Rapports.

b. Rapports. Recouvert par le peaucier, le sterno-mastoïdien, la glande parotide et la glande maxillaire, qu'il embrasse par la concavité de son bord supérieur, le digastrique recouvre les muscles qui naissent de l'apophyse styloïde, le mylo-hyoïdien, la veine jugulaire interne, l'artère carotide externe et ses branches linguale et faciale, l'artère carotide interne et le nerf grand hypoglosse, qui longe le tendon moyen de ce muscle, au-dessous duquel il apparaît.

Action.

c. Action. Elle est très-compliquée. Quand le ventre postérieur se contracte seul, l'os hyoïde est attiré en arrière et en haut; il est porté en avant et en haut par l'action du ventre antérieur. Quand les deux corps du muscle se contractent en même temps, les effets opposés se détruisent, l'effet commun reste, et l'hyoïde

(1) Il ne faut pas oublier que le petit complexus s'insère au sommet de l'apophyse mastoïde.

est élevé directement. Pour tous ces mouvements, la mâchoire inférieure a besoin d'être fixée.

L'os hyoïde est-il fixe, le ventre postérieur devient abaisseur de la mâchoire, à cause de la réflexion du muscle; le ventre antérieur et le ventre postérieur peuvent renverser la tête en arrière; mais le renversement qui a lieu dans la

Fig. 136.

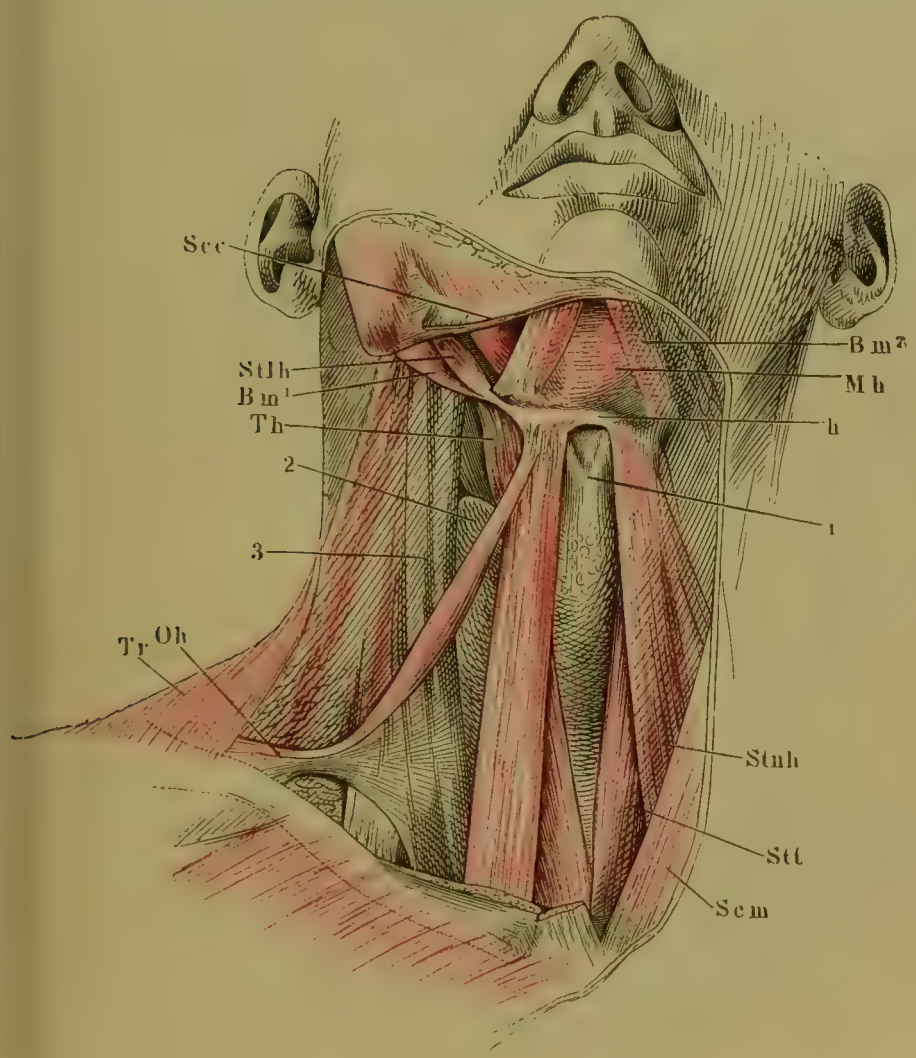

$\frac{1}{2}$

Muscles des régions sus-hyoïdienne et sous-hyoïdienne (*).

mastication, dans l'écartement des mâchoires, paraît tenir essentiellement à l'action des muscles extenseurs cervicaux postérieurs; enfin, le ventre antérieur du digastrique est le muscle *tenseur* de l'aponévrose sus-hyoïdienne.

(*) A droite, les muscles peaucier (*Scc*) et sterno-mastoïdien (*Scm*) ont été coupés au niveau de leur insertion. — *h*, os hyoïde. — 1, larynx. — 2, glande thyroïde. — 3, veine jugulaire interne et carotide primitive. — *Tr*, trapèze. — *Oh*, omoplat-hyoïdien. — *Stnh*, sterno-hyoïdien. — *Stt*, sterno-thyroïdien. — *Mh*, mylo-hyoïdien. — *Bm*¹, *Bm*², ventre postérieur et ventre antérieur du digastrique. — *Th*, thyro-hyoïdien. — *Stlh*, stylo-hyoïdien.

2. — **Stylo-hyoïdien.**

Préparation. Il suffit de détacher le ventre postérieur du digastrique.

Petit muscle très-grêle (*Stlh*, *fig.* 437), comme tous ceux qui se fixent à l'apophyse styloïde.

Insertion styloïdienne

Fig. 437.

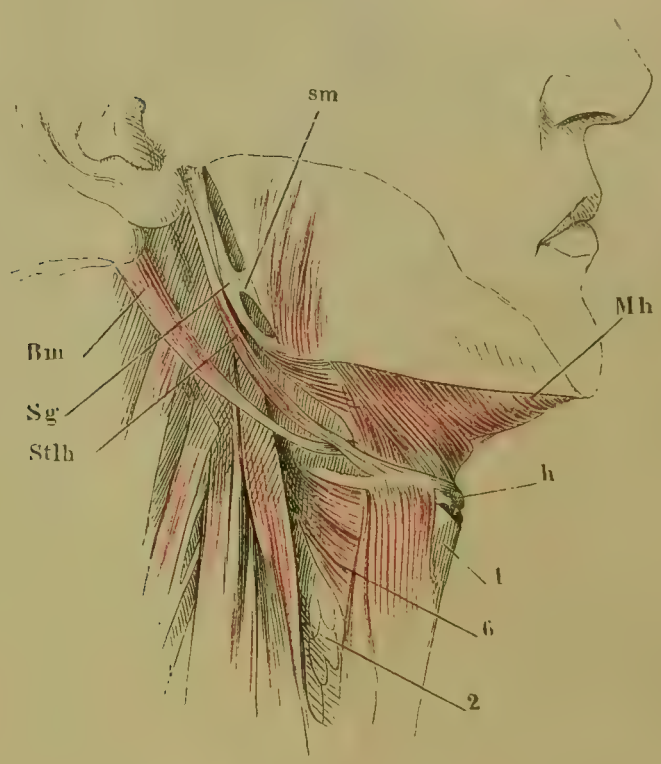

Muscles de la région sus-hyoïdienne (*).

Direction.

Insertion hyoïdienne.

a. Insertions. Il s'insère à la face postérieure de l'apophyse styloïde, à une petite distance du sommet de cette apophyse, et vis-à-vis de l'insertion du ligament stylo-maxillaire. Cette insertion se fait par un petit tendon qui s'épanouit en un cône fibreux, dans l'intérieur duquel naissent les fibres charnues. Celles-ci se portent en bas, en avant et en dedans, et forment un faisceau qui est presque toujours traversé par le tendon du digastrique; d'autres fois les fibres charnues passent toutes au-devant de ce tendon. Toutes vont s'insérer au corps de l'os hyoïde, à une petite distance de la ligne médiane; quelquefois c'est ce tendon qui, en se réfléchissant sur lui-même, constitue la poulie du digastrique (1).

Rapports

b. Rapports. Recouvert par le ventre postérieur du digastrique, il a les mêmes rapports profonds que ce dernier.

3. — **Mylo-hyoïdien.**

Préparation. Détacher le ventre antérieur du digastrique à son insertion maxillaire; disséquer la glande sous-maxillaire et la renverser en dehors. Pour avoir une bonne idée du mylo-hyoïdien, il convient de l'étudier et par sa face supérieure et par sa face inférieure. Or, pour mettre à découvert sa face supérieure, il faut enlever la langue et les muscles

(*) Le cou est vu de profil. On a enlevé le peaucier et le sterno-cléido-mastoïdien; le ventre antérieur du digastrique (*Bm*) est coupé en avant du tendon moyen. — *k*, os hyoïde. — *1*, cartilage thyroïde. — *2*, glande thyroïde. — *6*, muscles du pharynx. — *Sg*, stylo-glosse. — *Stlh*, stylo-hyoïdien. — *sm*, ligament stylo-myloïdien. — *Mh*, mylo-hyoïdien.

(1) Il n'est pas rare de trouver un second muscle stylo-hyoïdien, étendu de l'apophyse styloïde à la petite corne de l'os hyoïde. Ce muscle remplace le ligament stylo-maxillaire: il a été décrit par Santorini sous le nom de *stylo-hyoïdes novus*, et mentionné par Albinus.

génio-glosses et génio-hyoïdiens. Du reste, on ne peut bien comprendre la disposition anatomique et l'action des muscles mylo-hyoïdiens qu'en les considérant comme constituant un seul muscle curviligne, à concavité supérieure, coupé par un raphé médian, et dont les bords externes sont la partie la plus épaisse.

Le *mylo-hyoïdien* (*Mh*, *fig.* 438 et 439) est un muscle quadrilatère, situé immédiatement au-dessous du ventre antérieur du digastrique. Situation.

a. Insertions. Il naît de toute l'étendue de la ligne dite myloïdienne, depuis Insertions myloïdiennes.

Fig. 438.

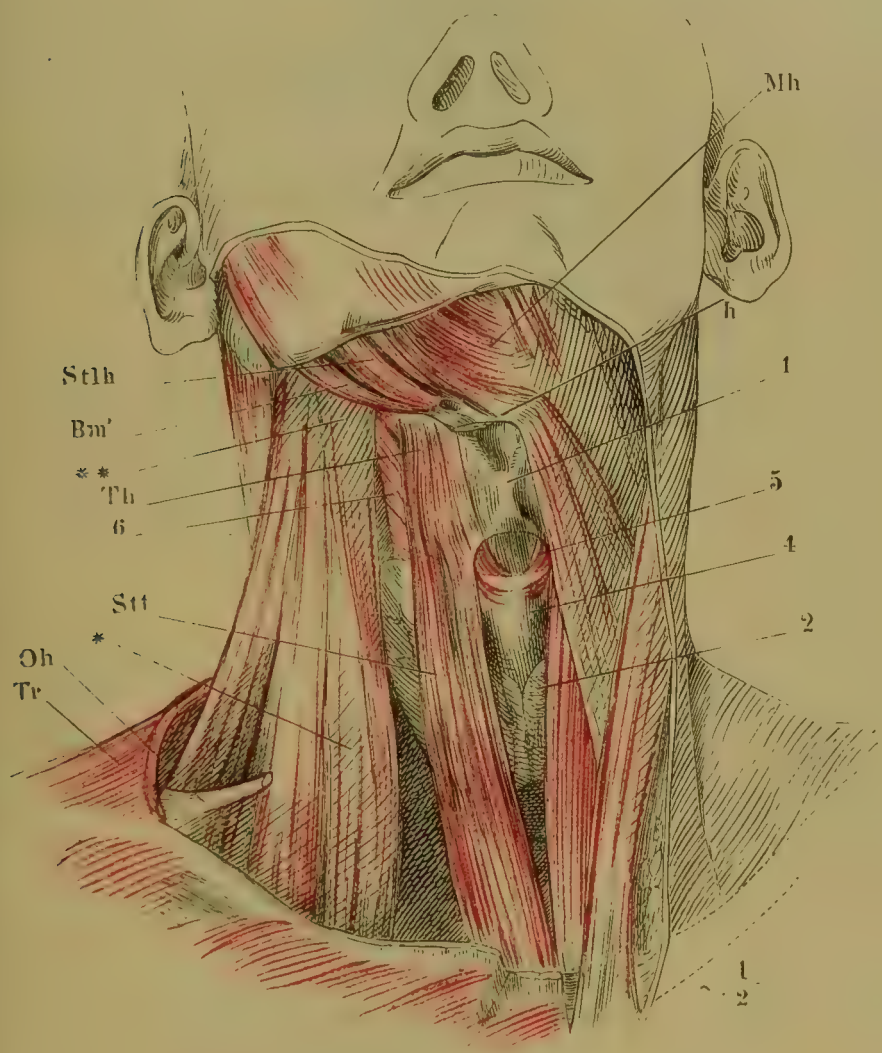

Face antérieure du cou (*).

la dernière molaire jusqu'à la symphyse du menton, par de courtes fibres aponévrotiques, auxquelles succèdent les fibres charnues. Celles ci se portent dans diverses directions : les fibres internes, très-courtes et constituant la portion su- Direction.

* On a enlevé, à droite, le peaucier, le sterno cléido-mastoïdien, le ventre antérieur du digastrique, le sterno-hyoïdien et la plus grande partie de l'omoplat-hyoïdien (*Oh*). — On a excisé une portion du trapèze (*Tr*). On a enlevé également les vaisseaux du cou. — *h*, os hyoïde. — 1, cartilage thyroïde. — 2, glande thyroïde. — 4, cartilage cricoïde. — 5, muscle crico-thyroïdien. — 6, muscles du pharynx. — *Mh*, mylo-hyoïdien. — *Stlh*, stylo-hyoïdien. — *Bm*[1], ventre postérieur du digastrique. — *Th*, thyro-hyoïdien. — *Stt*, sterno-thyroïdien. — *, muscles profonds de la région latérale du cou. — **, muscles profonds de la région antérieure du cou.

périeure du muscle, se dirigent de dehors en dedans et se continuent sans aucune ligne de démarcation avec les fibres du muscle mylo-hyoïdien du côté opposé; les fibres externes ou obliques, plus longues que les précédentes, se comportent de deux manières bien distinctes : 1° les plus externes vont s'insérer directement au corps de l'os hyoïde ; 2° les plus internes s'insèrent, sur la ligne médiane, à un raphé fibreux qui résulte de la réunion de ces fibres. Toutes les fibres qui vont s'insérer sur la ligne médiane, sont curvilignes; celles qui vont s'insérer à l'os hyoïde, sont obliques. Les premières se continuent d'un côté à l'autre, soit à l'état de fibres charnues, soit à l'état de fibres tendineuses. Celles-ci constituent un raphé fibreux médian, dans lequel on ne peut pas reconnaître d'entre-croisement. Il arrive quelquefois que le raphé médian manque; il n'est pas rare de voir les fibres musculaires les plus externes du mylo-hyoïdien d'un côté se continuer avec le sterno-hyoïdien.

Insertions hyoïdiennes

Médianes.

Les deux mylo-hyoïdiens constituent un seul muscle médian.

Il suit de ce qui précède que les deux mylo-hyoïdiens réunis constituent un seul et même muscle médian, symétrique, coupé incomplétement en deux moi-

Fig 439.

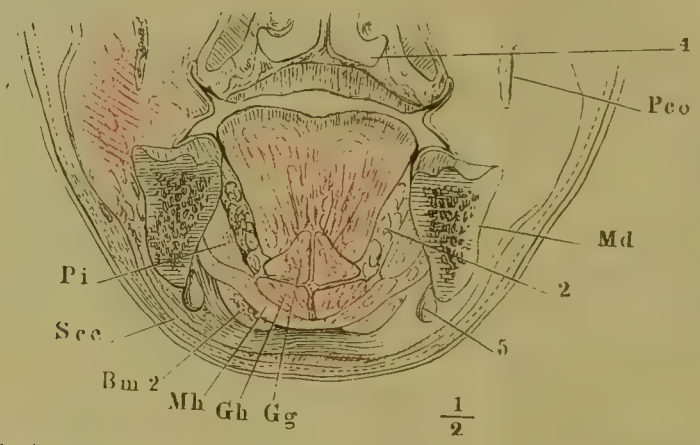

b. Section verticale et transversale de la tête, passant derrière la dernière molaire (*).

tiés latérales par un raphé aponévrotique, muscle médian qui forme le plancher de la bouche et qui est étendu de toute la longueur des deux lignes myloïdiennes et de la symphyse au bord supérieur du corps de l'os hyoïde.

Rapports.

b. Rapports. Recouvert par le digastrique, l'aponévrose sus-hyoïdienne, le peaucier et la glande maxillaire, le mylo-hyoïdien recouvre le génio-hyoïdien, l'hyo-glosse, le stylo-glosse, les nerfs lingual et grand hypoglosse, le canal de Warthon, la glande sublinguale, qui quelquefois semble s'insinuer par son extrémité inférieure entre les faisceaux charnus de ce muscle; il répond enfin à la muqueuse buccale.

4. — Génio-hyoïdien.

Situation.

Figure.

Situé au-dessous du muscle précédent, qu'il faut diviser avec beaucoup de précaution pour ne pas l'enlever, le *génio-hyoïdien* (*Gh*, *fig.* 440 et suiv.) se présente sous la forme d'un petit faisceau charnu médian, arrondi, dont on a fait deux

(*) *Md*, maxillaire inférieur. — *Pco*, apophyse coronoïde de cet os. — 2, glande sublinguale. — 4, cavité nasale. — 5, glande lymphatique sous-maxillaire. — *Gg*, génio-glosse. — *Gh*, génio-hyoïdien. — *Mh*, mylo-hyoïdien. — *Bm*², ventre antérieur du digastrique. — *Scc*, peaucier. — *Pi*, ptérygoïdien interne.

très-petits muscles, séparés l'un de l'autre par une ligne celluleuse extrêmement

Fig. 440.

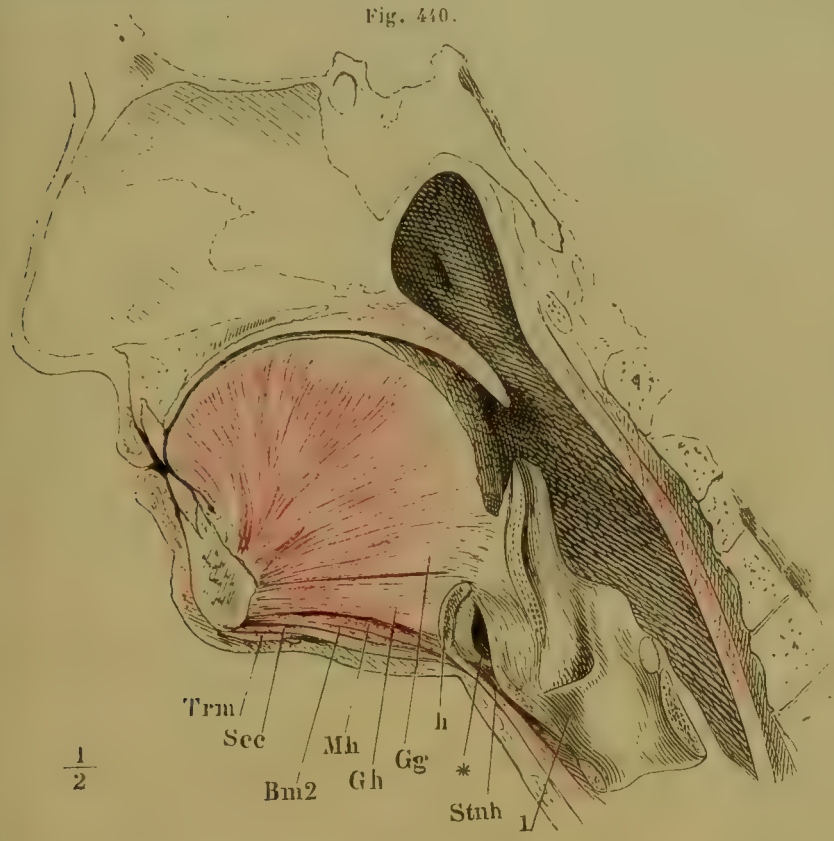

(*) *h*, os hyoïde. — *, bourse séreuse située au-dessous de cet os. — 1, cavité du larynx. — *Stnh*. sterno-hyoïdien. — *Gg*, génio-glosse. — *Gh*, génio-hyoïdien. — *Mh*, mylo-hyoïdien. — *Bm*², ventre antérieur du digastrique. — *Sec*, peaucier. — *Trm*, triangulaire du menton.

Section antéro-postérieure de la tête (*).

déliée. Quelquefois il est impossible de les séparer ; d'autres fois il y a deux faisceaux bien distincts.

Fig. 441.

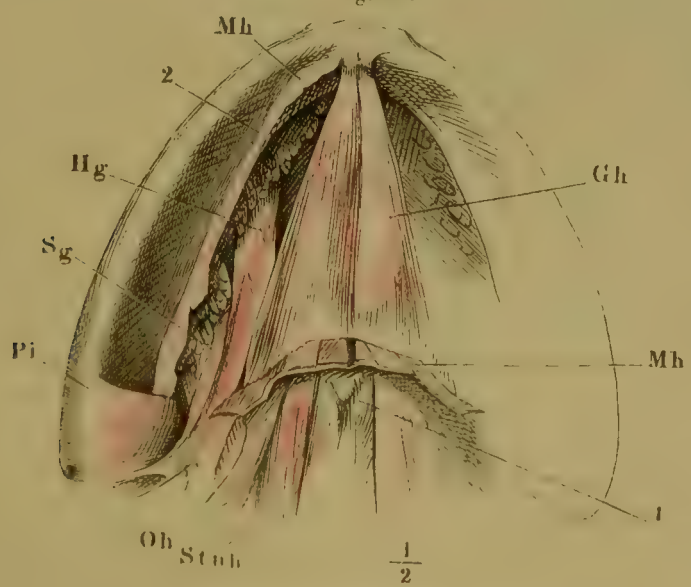

** Le mylo-hyoïdien (*Mh*) a été divisé et renversé en bas et en haut. — 1, cartilage thyroïde — 2, glande sublinguale. — *Gh*, génio-hyoïdien. — *Hg*, hyo-glosse. — *Sg*, stylo-glosse. — *Pi*, ptérygoïdien interne.

Région sous-maxillaire (**).

a. Insertions. Ils naissent des tubercules inférieurs de l'apophyse géni et se por- Insertions génienne.

Hyoïdiennes.

tent en bas et en arrière, pour venir s'insérer à la partie supérieure et moyenne de l'os hyoïde.

Fig. 442.

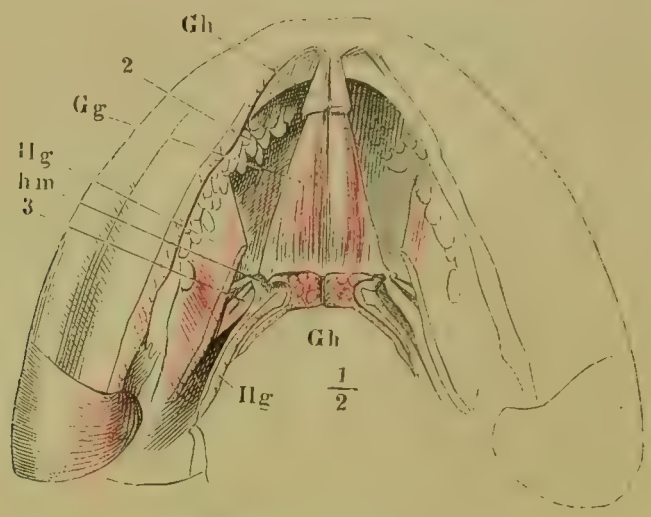

Région sous-maxillaire (*).

Rapports.

b. Rapports. Recouverts par les mylo-hyoïdiens, les génio-hyoïdiens recouvrent les muscles hyo-glosses.

5. — Action des muscles de la région sus-hyoïdienne.

Elle est relative : 1° à l'abaissement de la mâchoire inférieure ; 2° à l'élévation de l'os hyoïde.

Ils sont abaisseurs de la mâchoire inférieure. Ils élèvent l'os hyoïde.

L'os hyoïde étant fixé par les muscles de la région sous hyoïdienne, les muscles sus-hyoïdiens, les stylo-hyoïdiens exceptés, ont pour effet l'abaissement de la mâchoire inférieure ; et remarquez que ces muscles abaisseurs s'insèrent de la manière la plus favorable, car, d'une part, ils sont presque perpendiculaires au levier qu'ils doivent mouvoir, et, d'autre part, ils s'attachent le plus loin possible du point d'appui. Il résulte d'ailleurs de l'obliquité de leur direction que la mâchoire inférieure est non-seulement abaissée, mais encore portée en arrière, ce qui augmente singulièrement l'ouverture de la bouche.

Mais l'action la plus importante de ces muscles est relative à l'élévation de l'os hyoïde : cette élévation est une condition indispensable de la déglutition et du mouvement par lequel la langue se porte en avant, hors de la cavité buccale. Or, l'hyoïde est porté en haut et en arrière par l'action des stylo-hyoïdiens et du ventre postérieur du digastrique, en haut et en avant par le ventre antérieur du digastrique, le mylo-hyoïdien et le génio-hyoïdien ; en haut directement par l'action combinée de ces muscles. Ces divers mouvements, qui sont partagés par la base de la langue, dont l'os hyoïde constitue en quelque sorte la charpente, ont lieu dans les différents temps de la déglutition : ainsi, le mouvement en haut et en avant s'effectue au moment où le bol alimentaire est chassé de la cavité buccale dans le pharynx, qui s'élargit pour le recevoir ; l'élévation directe a lieu au moment où passe le bol ; enfin, le mouvement en haut

(*) Le génio-hyoïdien (*Gh*) a été détaché au niveau de ses insertions ; l'hyo-glosse (*Hg*) a été divisé pour montrer la petite corne de l'os hyoïde (*hm*) et l'origine du muscle constricteur du pharynx (*3*). — *Gg*, génio glosse. — 2, glande sublinguale.

et en arrière a lieu immédiatement après le passage du bol alimentaire, pour s'opposer à son retour dans la cavité buccale.

Quand la mâchoire inférieure est fixée contre la supérieure et l'os hyoïde maintenu lui-même immobile par les muscles sous-hyoïdiens, les muscles de la région sus-hyoïdienne concourent à la flexion de la tête. Enfin, les mouvements de l'os hyoïde ont des rapports très-importants avec la phonation ; il s'élève dans la production des sons aigus, et il s'abaisse dans la production des sons graves.

§ 7. — MUSCLES DE LA RÉGION CERVICALE PROFONDE ANTÉRIEURE OU PRÉVERTÉBRALE.

Idée générale des muscles de cette région

Leur analogie avec les muscles spinaux postérieurs.

Ces muscles sont au nombre de trois de chaque côté : le *grand droit antérieur*, le *petit droit antérieur de la tête* et le *long du cou*, qui sont couchés au-devant de la colonne cervicale et des trois premières vertèbres dorsales. Leur texture est extrêmement compliquée et presque impossible à débrouiller, si l'on n'applique pas à leur étude les données qui m'ont servi pour établir la loi qui préside à la disposition des muscles spinaux postérieurs. Supposons par la pensée que, sur la ligne médiane de l'apophyse basilaire de l'occipital et de la face antérieure du corps des vertèbres cervicales, il existe une série d'apophyses épineuses, supposition qui se réalise d'ailleurs chez certains animaux : alors le grand droit antérieur de la tête sera un *transversaire épineux*, le petit droit antérieur un *intertransversaire antérieur*, intermédiaire à l'occipital et à l'atlas ; le long du cou sera un muscle composé, *épineux transversaire* par ses faisceaux inférieurs, *transversaire épineux* par ses faisceaux supérieurs, *épineux* par ses faisceaux internes. C'est ce qui ressortira de la description qui va suivre.

Préparation. Enlever la face et toutes les parties qui recouvrent la colonne cervicale, par une coupe qu'on appelle *coupe du pharynx*, parce qu'elle sert aussi pour la démonstration du pharynx. Pour séparer la face du crâne, enlever la voûte du crâne par une coupe horizontale ; pratiquer ensuite une coupe verticale, qui peut être faite de haut en bas ou de bas en haut.

Si l'on procède de haut en bas, on peut, en suivant une méthode généralement adoptée, diriger la scie transversalement, de manière à ce qu'elle porte immédiatement au-devant des conduits auditifs externes. Par ce procédé, on est exposé, soit à empiéter sur l'insertion supérieure des muscles droits, soit à entamer le pharynx. On lui préférera donc le suivant : deux traits de scie obliques seront dirigés d'arrière en avant et de dehors en dedans, en suivant d'abord le trajet oblique de la suture occipito-mastoïdienne, et ensuite le trajet transverse de la suture pétro-occipitale. Lorsqu'on est arrivé à l'apophyse basilaire, on la divise par un coup de ciseau transversal, en portant l'instrument un peu au-devant des trous condyliens antérieurs.

En procédant à la séparation de la face de bas en haut, on est forcé de sacrifier un grand nombre de muscles ; il vaut donc mieux adopter la coupe précédente, quoiqu'elle soit plus difficile que la dernière.

1. — Grand droit antérieur de la tête.

Situation.

Le *grand droit antérieur de la tête*, transversaire épineux antérieur (L*cp*, *fig.* 443) est le plus externe, le plus antérieur et le plus volumineux des muscles de la région prévertébrale.

a. Insertions. Ce muscle, qu'on pourrait considérer comme un muscle digastrique dont le ventre supérieur serait plus considérable que le ventre inférieur,

Insertions cervicales.

Aponévrose moyenne du muscle.

Insertion occipitale.

naît des tubercules antérieurs des apophyses transverses de la sixième, de la cinquième, de la quatrième et de la troisième vertèbre cervicale, par de petits tendons ascendants auxquels succèdent autant de faisceaux charnus. Ceux-ci se dirigent obliquement de bas en haut et de dehors en dedans, se recouvrent et se confondent, pour se terminer à la face postérieure et aux bords d'une aponévrose resplandissante, qui règne sur la presque totalité de la face antérieure du muscle. Cette aponévrose devient elle-même surface d'origine du faisceau supérieur ou de terminaison, lequel naît des bords et de la face postérieure de cette aponévrose et va s'implanter à l'apophyse basilaire, à côté de son semblable, au-devant du grand trou occipital. Le faisceau né de la troisième vertèbre cervicale échappe souvent à cette insertion commune et va se rendre directement et d'une manière très-distincte à la même apophyse basilaire, en dedans et en arrière du faisceau commun. Pour bien voir cette disposition, comme d'ailleurs tout ce que je viens de dire sur la texture de ce muscle, il faut le renverser de dedans en dehors.

Fig. 443.

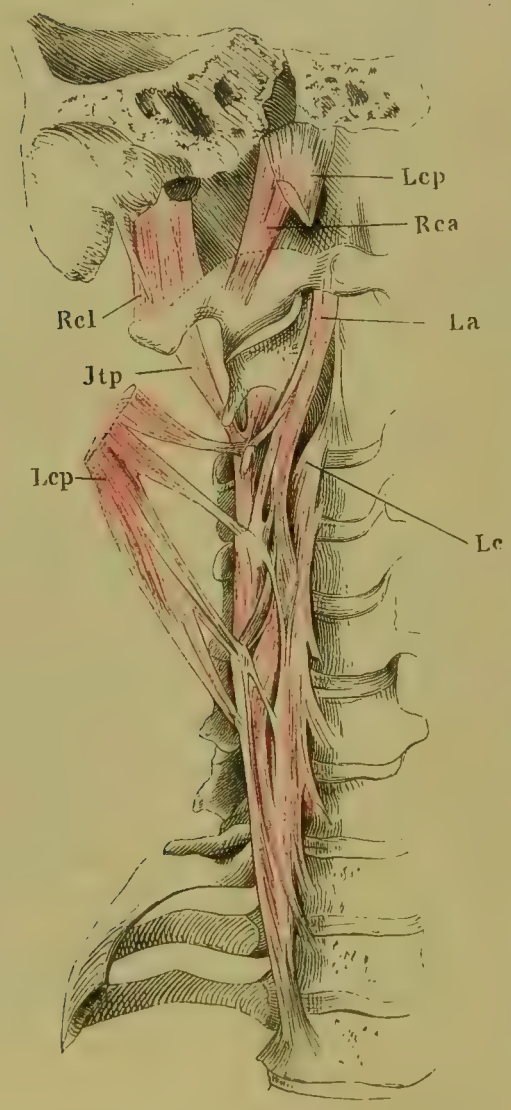

Muscles de la région prévertébrale (*).

Rapports du muscle grand droit antérieur de la tête.

b. Rapports. Recouvert par le pharynx, l'artère carotide et la veine jugulaire interne, par le ganglion cervical supérieur, le grand sympathique et le nerf vague, séparé de toutes ces parties par du tissu cellulaire lâche et par l'aponévrose prévertébrale, le grand droit antérieur recouvre les vertèbres correspondantes, les articulations atloïdo-occipitale et axoïdo-atloïdienne, en partie le long du cou et le petit droit antérieur de la tête.

2. — Petit droit antérieur de la tête.

Le *petit droit antérieur de la tête*, intertransversaire antérieur (R*ca*, *fig.* 443) est étendu de la base de l'apophyse transverse et de la partie voisine de la masse latérale de l'atlas à l'apophyse basilaire, immédiatement au-devant du trou occipital et derrière l'insertion du grand droit antérieur. Ce muscle, qui est très-obliquement dirigé de bas en haut et de

(*) Le grand droit antérieur (L*cp*) a été divisé près de son insertion supérieure et le bout inférieur renversé en dehors. — R*ca*, petit droit antérieur. — R*cl*, droit latéral. — *Jtp*, intertransversaire postérieur. — L*c*, L*a*, long du cou.

dehors en dedans, est mince, quadrilatère, aponévrotique dans sa moitié inférieure. Il n'est recouvert qu'en partie par le grand droit antérieur, qui est plus en dedans; le ganglion cervical supérieur du grand sympathique repose sur lui. Il recouvre l'articulation atloïdo-occipitale. On peut le considérer comme un intertransversaire antérieur étendu entre l'occipital et l'atlas, le droit latéral constituant l'intertransversaire postérieur.

Il représente un intertransversaire.

3. — Long du cou.

Le *long du cou*, *transversaire épineux*, *épineux transversaire* et *épineux antérieur*, est un muscle complexe constitué par trois ordres de faisceaux bien distincts : 1° des *faisceaux transversaires épineux* (ce sont les supérieurs, L*a*), qui naissent, par des tendons aplatis, des tubercules antérieurs de la cinquième, de la quatrième et de la troisième vertèbre cervicale, et se réunissent pour former un faisceau charnu très-considérable, dirigé de dehors en dedans et de bas en haut. Ce faisceau remplit le creux situé de chaque côté de la ligne médiane de l'axis, et vient se fixer au tubercule antérieur de l'atlas, qu'on peut considérer comme le vestige d'une apophyse épineuse antérieure ; 2° des *faisceaux épineux transversaires antérieurs* (ce sont les plus inférieurs, L*c*), qui sont les moins nombreux. Nés du corps des trois premières vertèbres dorsales par des aponévroses très-ténues, ils se portent de bas en haut et de dedans en dehors, et viennent se fixer aux tubercules antérieurs des apophyses transverses de la quatrième et de la troisième vertèbre cervicale ; 3° des *faisceaux épineux* (ce sont les plus internes), qui naissent en dedans des précédents, du corps des trois premières vertèbres dorsales, des quatre dernières vertèbres cervicales et des disques intermédiaires, et viennent se rendre, en décrivant une légère courbure, aux crêtes de l'axis et de la troisième vertèbre cervicale. Allongé, fusiforme, aponévrotique, surtout dans ses faisceaux épineux, le long du cou est recouvert par le pharynx, l'œsophage, la carotide et la veine jugulaire internes, le nerf pneumogastrique et le grand sympathique ; il recouvre les vertèbres auxquelles il s'implante.

1er Ordre : faisceaux transversaires épineux.

2e Ordre : faisceaux épineux transversaires.

3e Ordre : faisceaux épineux.

4. — Action des muscles de la région cervicale profonde antérieure.

Lorsque la tête est renversée en arrière, ces muscles la ramènent à sa position naturelle. Le grand droit antérieur tend à opérer la flexion de la tête et, à raison de son obliquité, à lui faire exécuter un mouvement de rotation en vertu duquel la face est dirigée de son côté. Le petit droit tend à incliner la tête de son côté. Le long du col tend à fléchir l'atlas, et même à lui imprimer un mouvement de rotation en vertu duquel la face est dirigée de son côté. Le même muscle tend à faire exécuter à la partie inférieure de la région cervicale un mouvement de rotation en vertu duquel la face est tournée du côté opposé ; enfin il tend à fléchir directement la région cervicale.

Ils sont fléchisseurs et rotateurs.

§ 8. — MUSCLES DE LA RÉGION CERVICALE PROFONDE LATÉRALE.

Les muscles de la région cervicale profonde latérale comprennent les scalènes, les intertransversaires du cou et le droit latéral de la tête.

Au nombre de deux pour chaque espace intertransversaire.

I. — Scalènes.

Préparation. Les scalènes se trouvent à découvert, en grande partie, lorsqu'on a préparé les muscles de la région cervicale antérieure et de la région postérieure. Pour les isoler sur un sujet entier, il suffit d'inciser la peau qui revêt les parties latérales du cou, d'enlever l'omoplat-hyoïdien, les nerfs, le tissu cellulaire et les ganglions lymphatiques sus-claviculaires ; mais pour découvrir la portion inférieure de ces muscles, il faut sacrifier le membre supérieur, en désarticulant la clavicule à son extrémité sternale, ou mieux, scier la clavicule à sa partie moyenne, diviser le grand et le petit pectoral, soulever le sterno-cléido-mastoïdien, détacher le grand dentelé, et porter fortement en arrière le moignon de l'épaule.

Situation.

Les muscles *scalènes* (*fig.* 444) occupent les parties latérales et inférieures du cou ; ils s'étendent des deux premières côtes aux six dernières et quelquefois à toutes les vertèbres cervicales; aussi sont-ils fasciculés, comme d'ailleurs tous les muscles de la colonne vertébrale. Les anatomistes ne sont pas d'accord sur le nombre des scalènes : Albinus en comptait cinq de chaque côté, Sabatier les réduisit à trois. Chaussier, à l'exemple de Riolan, n'en décrivait qu'un seul, qu'il appelait *costo-trachélien.* Avec Boyer et les anatomistes modernes, nous en admettons deux, l'un antérieur, l'autre postérieur.

Nombre des scalènes indéterminé.

Forme conoïde du scalène antérieur.

A. *Scalène antérieur.* Dans une nomenclature fondée sur l'analogie, il mériterait le nom de *long intertransversaire antérieur du cou.* Le nom de scalène est tiré de sa forme triangulaire; plus exactement, ce muscle ressemble à un cône dont la base est en bas et le sommet en haut (*Sca*).

Son insertion à la première côte.

a. Insertions. Il naît du bord interne et de la face supérieure de la première côte, vers le milieu de sa longueur. Son insertion est marquée par un tubercule très-important, parce qu'il dirige dans la ligature de l'artère sous-clavière, que nous verrons croiser la face supérieure de la première côte. Cette insertion se fait par un tendon fort épais, qui s'épanouit en un cône aponévrotique de l'intérieur duquel naissent les fibres charnues; celles-ci forment un corps charnu qui se porte de dehors en dedans et de bas en haut, se divise en quatre faisceaux et va se fixer par autant de tendons aux tubercules antérieurs des apophyses transverses de la sixième, de la cinquième, de la quatrième et de la troisième vertèbre cervicale, et surtout aux échancrures intermédiaires aux deux tubercules qui terminent ces apophyses. Il n'est pas rare de rencontrer un ou plusieurs faisceaux qui vont s'insérer aux tubercules postérieurs.

Ses insertions cervicales.

Rapports.

B. *Rapports. En avant et en dehors*, ce muscle est en rapport avec la clavicule, dont il est séparé par le muscle sous-clavier et par la veine sous-clavière; plus haut, il répond au sterno-mastoïdien, à l'omoplat-hyoïdien, au nerf diaphragmatique et aux artères cervicale transverse et cervicale ascendante. Le grand droit antérieur du cou recouvre ses insertions cervicales. *En arrière*, il est séparé du scalène postérieur par un espace triangulaire, large inférieurement, pour recevoir l'artère sous-clavière, étroit supérieurement, où il répond au plexus brachial ; quelquefois ce muscle est traversé par les deux premières branches de ce plexus. *En dedans*, il est séparé du long du cou par l'artère vertébrale. Les rapports du scalène antérieur avec la veine et l'artère sous-clavières sont de la plus haute importance, au point de vue chirurgical; et c'est pour les graver plus profondément dans la mémoire que je propose d'appeler ce muscle *muscle de l'artère sous-clavière.* J'ai vu l'artère et la veine sous-clavières placées toutes deux au-devant du scalène antérieur.

Ses rapports avec le plexus brachial.

Avec l'artère et la veine sous-clavières.

Fig. 444.

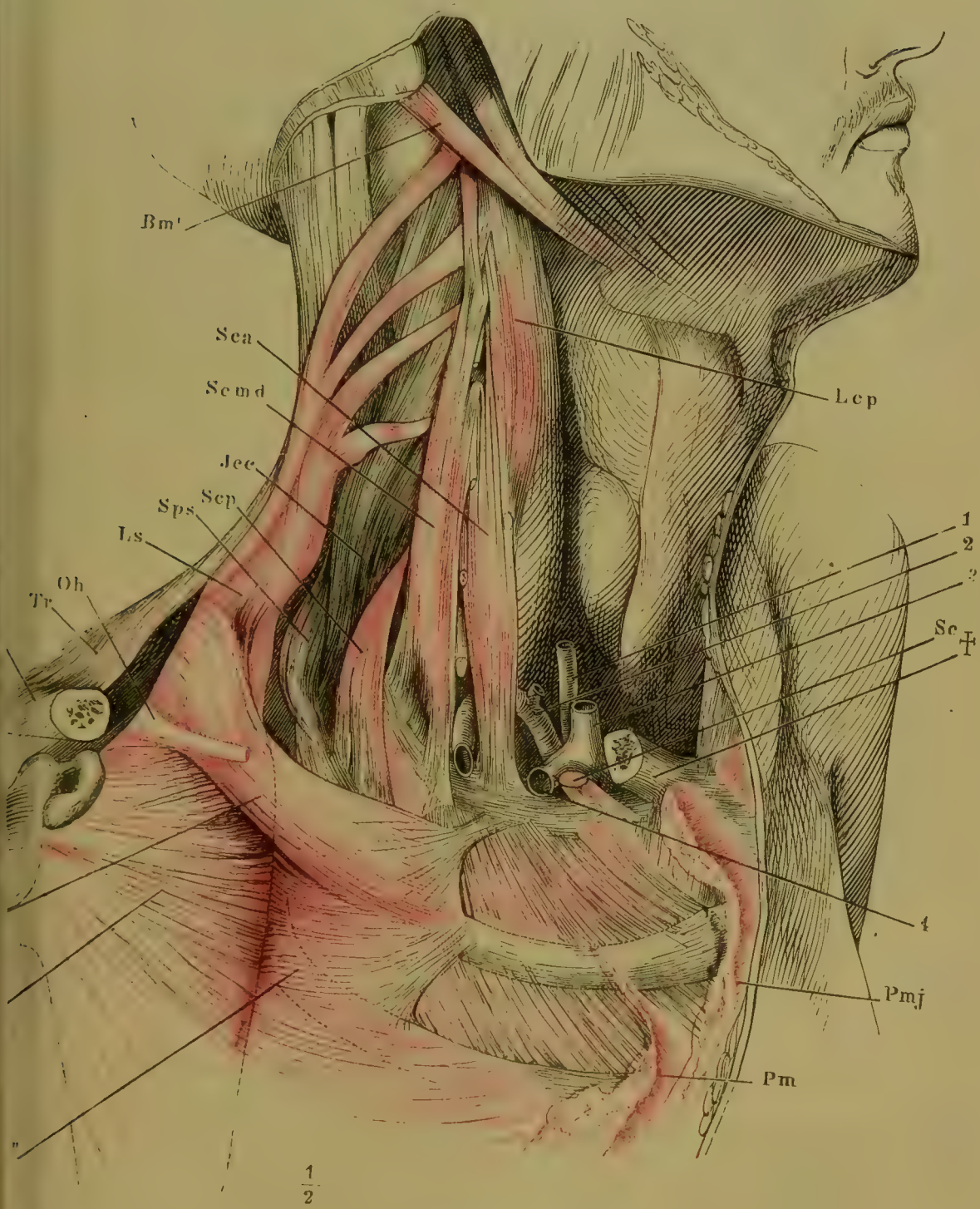

Muscles de la région latérale du cou (*).

(*) Le sterno cléido-mastoïdien et le splénius de la tête ont été coupés au niveau de leur insertion; la portion moyenne de la clavicule a été enlevée, les portions restantes (†, ‡) fortement écartées et l'omoplate renversée en dehors. — Les muscles grand pectoral (*Pmj*), petit pectoral (*Pm*), sous-clavier (*Sc*) et omo-hyoïdien (*Oh*) ont été coupés à leur origine. — *Bm'*, ventre postérieur du digastrique. — *Sca*, scalène antérieur. — *Scmd*, faisceau antérieur du scalène postérieur. — *Scp*, faisceau postérieur du scalène postérieur. — *Jcc*, cervical descendant. — *Sps*, petit dentelé postérieur et supérieur, dont le bord supérieur a été refoulé en arrière. — *Ls*, angulaire de l'omoplate. — *Tr*, trapèze. — *Sa'*, *Sa"*, portion supérieure et portion moyenne du grand dentelé. — *Ss*, sous-scapulaire. — *Lcp*, long du cou. — 1, artère carotide primitive. — 2, artère sous-clavière. — 3, veine jugulaire interne. — 4, veine sous-clavière.

B. *Scalène postérieur.* Ce muscle, qu'on pourrait appeler, sous le point de vue analogique, *long intertransversaire postérieur du cou*, est situé en arrière du précédent ; il est de même forme, mais plus volumineux que ce dernier.

Ses insertions. 1° A la première côte. 2° A la seconde côte.

a. Insertions. Il naît par deux origines bien distinctes : l'une, antérieure et profonde, plus considérable, se fixe à la première côte, en arrière de la dépression qui répond à l'artère sous-clavière, et dans tout l'espace qui sépare cette dépression de la tubérosité (*Scmd*); l'autre, postérieure, superficielle, plus petite, vient du bord supérieur de la seconde côte (*Scp*). Cette dernière manque quelquefois. De cette double origine aponévrotique naissent les fibres charnues, qui forment deux petits corps de muscle, tantôt confondus, tantôt distincts, lesquels se dirigent de bas en haut et de dehors en dedans, pour se subdiviser en six faisceaux, qui vont s'insérer par autant de tendons aux tubercules postérieurs des apophyses transverses des six dernières vertèbres cervicales. Il n'est pas rare de voir un faisceau charnu se porter jusqu'à l'apophyse transverse de l'atlas, en dedans du muscle angulaire, avec lequel il se confond.

Ses insertions aux six dernières vertèbres cervicales.

Fig. 445.

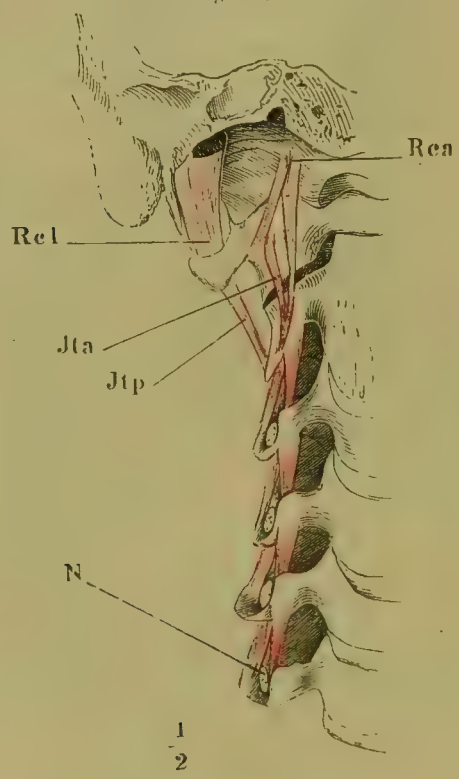

Intertransversaires du cou (*).

b. Rapports. Séparé du scalène antérieur par l'artère sous-clavière et par le plexus brachial, ce muscle répond, en arrière, à la portion cervicale du muscle sacro-lombaire, au transversaire du cou, au splénius et à l'angulaire; en dehors, au grand dentelé, à l'artère cervicale transverse et au sterno-mastoïdien; en dedans, au premier muscle intercostal, à la première côte, aux muscles intertransversaires du cou et aux vertèbres cervicales.

Action des scalènes.

c. Action. Les scalènes, en prenant leur point d'appui sur la première et sur la deuxième côte, opèrent l'inclinaison du cou d'une manière énergique. Lorsqu'ils prennent, au contraire, leur point fixe sur les apophyses transverses du cou, ils relèvent ou tendent à relever la première et un peu la deuxième côte; ce sont des muscles *inspirateurs*.

2. — Intertransversaires du cou.

On peut le considérer comme un intertransversaire.

Insertions.

Il y a deux muscles intertransversaires pour chaque espace, l'un antérieur et l'autre postérieur. Ce sont de petits muscles quadrilatères, qui s'insèrent, l'un, au bord antérieur, l'autre, au bord postérieur de la gouttière des apophyses transverses cervicales ; de là les fibres, verticalement ascendantes, viennent se fixer à l'apophyse transverse de la vertèbre qui est au-dessus. Séparés l'un de l'autre par les branches antérieures des nerfs cervicaux et par l'artère vertébrale, dont ils complètent le canal, les muscles intertransversaires répondent, en arrière, aux muscles spinaux postérieurs, splénius, angulaire, transversaire du cou ; en avant, au grand droit antérieur de la tête.

(*) *Jta*, intransversaires antérieurs. — *Jtp*, intertransversaires postérieurs. — *Rca*, droit antérieur de la tête. — *Rcl*, droit latéral de la tête. — N, branche antérieure des nerfs cervicaux.

3. — **Droit latéral de la tête.**

Je regarde le droit latéral de la tête comme le *premier intertransversaire du cou*, et je ne serais pas éloigné de considérer le petit droit antérieur de la tête, que nous décrirons plus tard, comme le premier intertransversaire antérieur, le droit latéral étant l'intertransversaire postérieur. Le volume proportionnellement plus considérable du droit latéral ne s'oppose nullement à cette manière de voir, car il est en rapport avec le développement de la vertèbre crânienne correspondante. Du reste, ce muscle naît de l'apophyse transverse de l'atlas, se porte verticalement en haut, pour s'insérer à la surface jugulaire de l'occipital, immédiatement derrière la fosse du même nom. Ce muscle sépare la veine jugulaire, qui constitue son rapport antérieur, de l'artère vertébrale, qui constitue son rapport postérieur. Rapports

§ 9. — APONÉVROSES DES RÉGIONS ANTÉRIEURE ET LATÉRALES DU COU.

Les aponévroses de la région antérieure et des régions latérales du cou comprennent l'aponévrose parotidienne et un système de feuillets qui partent tous de la ligne médiane, sorte de ligne blanche cervicale, étendue de la symphyse maxillaire au sternum. Ligne blanche cervicale.

A. L'*aponévrose parotidienne* est une lame forte et dense, qui recouvre la glande parotide ; elle s'insère, en haut, sur la racine zygomatique et se continue, en bas, avec l'aponévrose cervicale superficielle ; en avant, avec l'aponévrose massétérine ; en arrière, avec le feuillet qui recouvre le sterno-cléido-mastoïdien. Le meilleur moyen de l'isoler consiste, après avoir préparé sa face externe, à enlever la parotide de dedans en dehors : l'aponévrose se trouve ainsi tendue entre ses points d'attache.

B. Des feuillets aponévrotiques, l'un est superficiel, l'autre est profond ; il en existe, de plus, deux autres qui n'appartiennent qu'à la région sous-hyoïdienne, tandis que les deux premiers sont étendus à toute la région antérieure du cou. Feuillet superficiel. Feuillet profond.

La *ligne blanche cervicale*, moins prononcée que la ligne blanche abdominale, est le point de départ, à droite et à gauche, de ces aponévroses.

a. L'*aponévrose générale superficielle* recouvre toute la région cervicale antérieure et latérale, se prolonge, en bas, au-devant de la clavicule, pour se continuer avec l'aponévrose propre du grand pectoral, se continue, en haut, avec l'aponévrose massétérine et l'aponévrose parotidienne, et au-devant du masséter se fixe sur la base de la mâchoire inférieure et se continue en arrière avec l'aponévrose la plus superficielle de la région postérieure, laquelle recouvre elle-même le muscle trapèze. Aponévrose générale superficielle

Elle remplit l'intervalle des peauciers, se prolonge derrière ces muscles pour aller constituer la lame antérieure de la gaîne du sterno-cléido-mastoïdien. La veine jugulaire externe, placée en dehors de ce feuillet dans la région sous-hyoïdienne, lui devient subjacente dans la région sus-hyoïdienne.

b. L'*aponévrose générale profonde* se porte au-dessous du muscle sterno-cléido-mastoïdien, en dehors duquel elle se réunit au précédent pour compléter la gaîne de ce muscle. Elle recouvre la veine jugulaire interne, l'artère carotide primitive, le nerf pneumo-gastrique, le grand sympathique et les ganglions cervicaux. Son bord supérieur est fixé à la base de la mâchoire inférieure ; son bord inférieur est fixé à la face postérieure de la clavicule et à la lèvre posté- Aponévrose générale profonde.

rieure de la fourchette du sternum. Cette aponévrose doit être étudiée dans la région sus-hyoïdienne et dans la région sous-hyoïdienne.

Fig. 446.

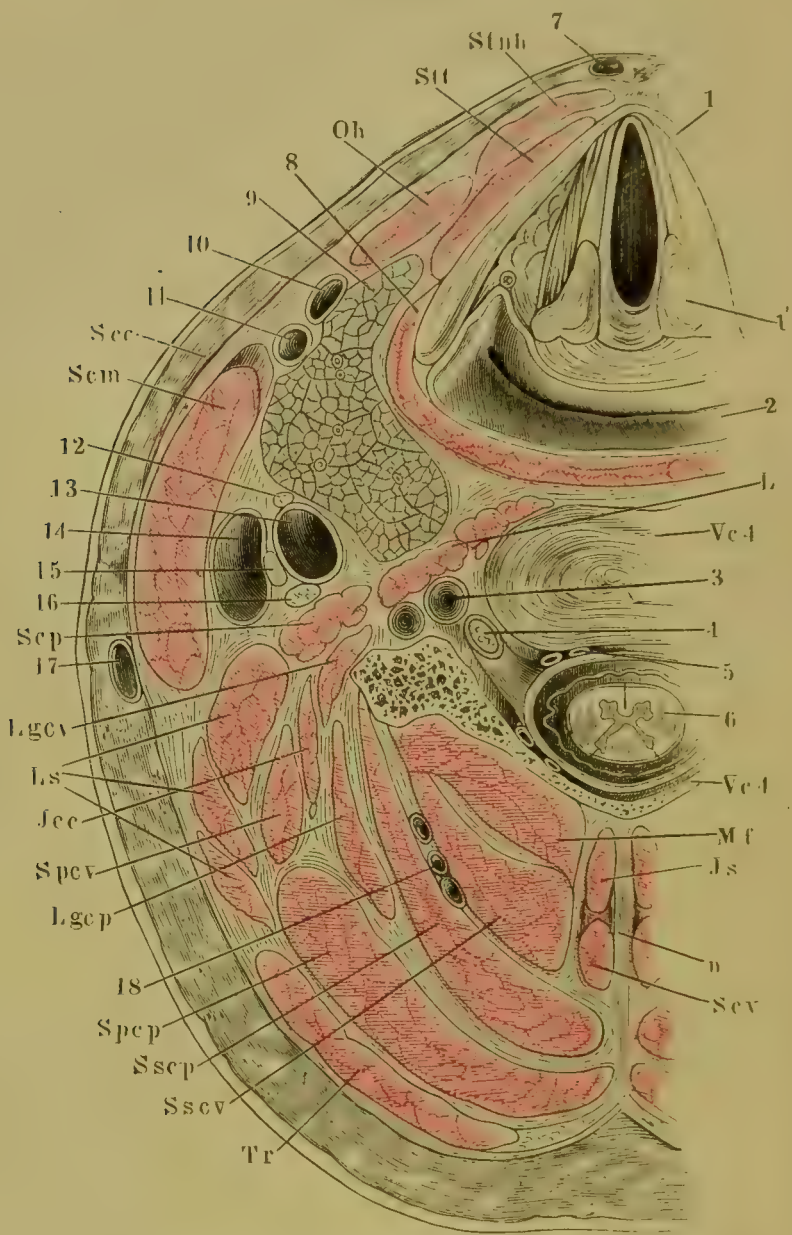

Section horizontale du cou, passant par la quatrième vertèbre cervicale; segment inférieur (*).

(*) D'après Nuhn, *Anat. chirurgic.*, pl. IV, *fig.* 2. — 1, cartilage thyroïde. — 1', cartilage aryténoïde. — 2, œsophage. — 3, artère et veine vertébrales. — 4, quatrième branche cervicale. — 5, veines prévertébrales — 6, moelle épinière. — 7, veine médiane du cou. — 8, muscles constricteurs du pharynx. — 9, glande thyroïde. — 10, 11, artère et veine thyroïdiennes supérieures. — 12, rameau descendant du nerf hypoglosse. — 13, carotide primitive. — 14, veine jugulaire interne. — 15, nerf vague. — 16, ganglion cervical supérieur. — 17, veine jugulaire externe. — 18, vaisseaux profonds du cou. — *Tr*, trapèze. — *Spcp*, *Spcv*, splénius de la tête et du cou. — *Sscv*, transversaire épineux, — *Sscp*, grand complexus. — *Lgcp*, petit complexus. — *Lgcv*, transversaire du cou. — *Jcc*, cervical descendant. — *Ls*, angulaire de l'omoplate. — *Scp*, scalène postérieur. — *Scm*, sterno-cléido-mastoïdien. — *Scc*, muscle peaucier. — *Oh*, omoplat-hyoïdien. — *Stt*, sterno-thyroïdien — *Stnh*, sterno-hyoïdien. — L, muscles prévertébraux. — *Mf*, cervical transverse. — *Js*, interépineux. — *Scv*, interépineux. — *Vc4*, 4e vertèbre cervicale. — *n*, ligament cervical.

Dans la *région sus-hyoïdienne*, sa partie moyenne, très-forte, remplit l'espace triangulaire qui sépare les ventres antérieurs de digastriques, et se fixe par son bord inférieur à l'os hyoïde, par ses bords latéraux au tendon du digastrique. Les parties latérales de cette aponévrose passent au-dessous de la glande sous-maxillaire et vont se fixer à la branche de la mâchoire inférieure. En dehors de la glande sous-maxillaire, elles s'adossent à l'aponévrose parotidienne et forment une cloison assez épaisse entre la glande sous-maxillaire et la glande parotide. Sa disposition dans la région sus-hyoïdienne.

Dans la région *sous-hyoïdienne*, le feuillet cervical profond est divisé en trois parties bien distinctes : une moyenne et deux latérales. La partie moyenne est la plus résistante ; elle remplit l'espace triangulaire qui sépare les muscles omoplat-hyoïdiens, et fait suite aux tendons moyens de ces muscles, qu'on peut considérer comme les muscles tenseurs de cette aponévrose. Elle bride les muscles de la région sous-hyoïdienne. Cette disposition explique comment le pus des abcès situés au-devant d'elle se dirige du côté de la peau, et non dans le thorax, comme le pus des abcès subjacents à cette aponévrose. Les parties latérales de cette aponévrose constituent l'*aponévrose sus-claviculaire*, lame très-forte, à laquelle viennent aboutir et le feuillet superficiel déjà décrit, et les feuillets qui me restent à décrire, laquelle lame remplit tout l'intervalle triangulaire compris entre le trapèze et le sterno-mastoïdien, se continue en arrière avec la gaîne fibro-celluleuse du premier de ces muscles et adhère par son bord inférieur à la clavicule : disposition importante en anatomie chirurgicale. Dans la région sous-hyoïdienne. Partie moyenne. Parties latérales.

c et *d*. Des deux feuillets aponévrotiques propres à la région sous-hyoïdienne, l'un sépare les muscles omoplat-hyoïdien et sterno-hyoïdien des muscles plus profonds, c'est-à-dire des muscles sterno-hyoïdien et thyro-hyoïdien ; l'autre, le plus profond, plus épais que le précédent, passe entre les muscles sterno-thyroïdiens et la trachée. C'est ce quatrième feuillet que Godmann fait à tort se continuer avec le péricarde. Troisième et quatrième feuillet aponévrotiques propres à la région sous-hyoïdienne.

Le cou, ainsi que les membres, est enveloppé par une aponévrose générale, de la face profonde de laquelle partent deux lames aponévrotiques, analogues aux cloisons intermusculaires des membres, et qui vont s'insérer sur les apophyses transverses des vertèbres ; en sorte que le cou présente deux grandes cavités, l'une antérieure, l'autre postérieure, séparées l'une de l'autre par ces feuillets aponévrotiques et par les vertèbres. Cette disposition, enseignée par mon collègue, M. Denonvilliers, dans ses cours, dès l'année 1835, peut être facilement vérifiée par la dissection (1).

SECTION II. — MUSCLES DU CRANE ET DE LA FACE.

§ I. — CONSIDÉRATIONS GÉNÉRALES.

L'étude des muscles faciaux est impossible sur les sujets ordinaires ; il faut, pour cet objet, des individus vigoureux, morts subitement dans la plénitude de leurs forces, et les anatomistes qui voudront être en mesure de vérifier l'exactitude de cette description, devront choisir des sujets placés dans des circonstances semblables. Rien ne maigrit, rien ne pâlit promptement comme les muscles faciaux. Les têtes des suppliciés Jadin et Soufflard, celles de plusieurs individus tués dans l'émeute sanglante de mai 1839, nous ont servi pour l'étude de ces muscles. Choix des sujets pour l'étude des muscles de la face.

(1) On consultera avec fruit, sur les aponévroses du cou, la thèse de Degrusse.

Utilité des préparations faites à l'aide de l'acide nitrique étendu.

Pour démêler l'intrication de certaines régions des muscles de la face, je m suis servi avec beaucoup d'avantage de l'acide nitrique étendu d'eau, moyen d conservation et de préparation que je regarde comme non moins importa pour l'étude des muscles que pour celle des nerfs : l'acide nitrique respecte l fibre musculaire, comme il respecte la fibre nerveuse; il la durcit et, par l corrugation qu'il lui imprime, il la rend des plus évidentes, même dans l points où sa présence paraissait contestable. Bien plus, il la dissèque et perme la séparation facile des faisceaux musculaires, en convertissant en gélatine l tissu cellulaire et le tissu fibreux qui unissent les muscles les uns aux autre et les faisceaux divers de chaque muscle entre eux. Enfin, ce moyen de dissec tion et de conservation, dont je voudrais voir généraliser l'emploi, perme mieux que toute autre préparation, de suivre la continuité des fibres muscu laires à travers les entre-croisements et les points d'intersection qu'elles pre sentent dans un grand nombre de points, en même temps qu'il conserve au muscles la forme qu'ils affectent pendant leur contraction.

Étude des muscles de la région faciale par leur face profonde.

Les muscles faciaux n'avaient été étudiés que par leur face superficielle ; j'a pensé qu'il y aurait avantage à les étudier par leur face profonde ; dans le pre mier mode de préparation, on sacrifie les insertions cutanées, comme dans l second mode on sacrifie les insertions osseuses. On ne saurait croire combie l'étude comparative de la face profonde et de la face superficielle des même muscles facilite leur intelligence.

Variétés de forme et de volume.

Un premier fait général qui ressort de l'étude des muscles de la face, c'e la prodigieuse *variété* qui existe dans la forme, le volume, la disposition et que quefois dans le nombre de ces muscles. Ces variétés, bien plus nombreuses qu dans toute autre région du système musculaire, portent principalement sur l région auriculaire, sur la région fronto-nasale et sur les commissures des lèvre et doivent nécessairement exercer une très-grande influence sur la physionomie

Solidarité de développement.

Relativement au volume, ou plutôt au développement, il est des muscles fa ciaux solidaires, qui sont développés tantôt en raison directe, tantôt en raison in verse les uns des autres. Les muscles faciaux vigoureux tendent à la *fusion* ; le muscles faciaux grêles tendent à la *séparation*. Il est des individus dont tout l'ap pareil musculaire facial est uniformément développé ; il en est d'autres che lesquels le développement porte principalement et même exclusivement su telle ou telle région : ainsi, j'ai rencontré des sujets chez lesquels les muscle frontaux et orbiculaires étaient grêles, tandis que les muscles de la lèvre supé rieure et de la commissure étaient très-vigoureux ; ainsi, le frontal, le sour cilier, le pyramidal et l'orbiculaire des paupières ont un développement pro portionnel nécessaire, de sorte qu'un frontal faible ou fort s'associe constam ment à un orbiculaire, à un sourcilier et à un pyramidal faibles ou forts. Il e est de même du buccinateur et de l'orbiculaire des lèvres, d'une part, du trian gulaire et du grand zygomatique, d'autre part. Par contre, comme exemple d muscles dont le développement est constamment en raison inverse, je citerai l releveur commun et le releveur propre de la lèvre supérieure, si bien que lors que le releveur propre est à son maximum de développement, le releveur com mun, à l'état de vestige, est remplacé par une languette qui va se jeter sur l bord antérieur du releveur propre, ou même manque complétement. Tel étai un sujet chez lequel, d'un côté de la face, le muscle releveur commun man quait complétement, tandis que de l'autre côté il était constitué par un fais ceau très-grêle.

Un second fait général qui ressort de l'étude des muscles de la face, c'est la *continuité* et, par conséquent, la dépendance réciproque de plusieurs de ces muscles : ainsi, le buccinateur et l'orbiculaire des lèvres ne constituent qu'un seul et même muscle, que nous appellerons *buccinato-labial*; ainsi, le pyramidal semble n'être autre chose qu'une languette du frontal, le sourcilier pourrait être considéré, au moins en partie, comme un gros faisceau d'origine du frontal et de l'orbiculaire; ainsi, le carré est, en partie seulement, mais en proportion variable suivant les sujets, la continuation du peaucier. Continuité des muscles faciaux.

Une remarque générale importante, c'est que la portion des muscles faciaux qui s'insère à la peau, perd sa couleur rouge et sa disposition fasciculée. Le releveur commun et le releveur propre de la lèvre supérieure en fournissent un exemple remarquable : rouges, fasciculés dans leur portion qui est séparée de la peau par une couche épaisse de tissu adipeux, ces muscles s'éparpillent, pour ainsi dire, et deviennent pâles au niveau de la lèvre supérieure, à la peau de laquelle ils s'insèrent. Il en est de même du carré, de la houppe du menton. La portion cutanée des muscles faciaux change d'aspect.

Il ressort de l'étude des muscles de la face, comme aussi de l'étude de tous les muscles du corps humain, qu'il n'y a jamais insertion de fibres musculaires à des fibres musculaires, mais bien continuité ou entre-croisement des fibres de ces muscles; les préparations anatomiques faites à l'aide de l'acide nitrique étendu le démontrent de la manière la plus manifeste.

Les muscles peauciers de la tête sont :

a. Le peaucier du crâne, comprenant le muscle occipital, le muscle frontal, les muscles auriculaires et l'aponévrose intermédiaire ou *épicrânienne.*

b. Les peauciers de la face, disposés autour des ouvertures *palpébrales, nasales* et *buccale.* Ces muscles, qui forment plusieurs couches, ne sont pas nettement isolés; toujours ils se continuent par un nombre plus ou moins considérable de faisceaux avec le peaucier du crâne, en haut, avec le peaucier du cou, en bas.

§ 2. — PEAUCIER DU CRANE.

Le peaucier du crâne, qui remplit à l'égard de la région supérieure de la face le même rôle que le peaucier du cou à l'égard de la région inférieure, présente à considérer une aponévrose moyenne, dite épicrânienne, et des muscles qui aboutissent à la périphérie de cette aponévrose.

1. — Aponévrose épicrânienne.

Préparation. Commune au muscle occipital et à l'aponévrose épicrânienne. 1° Faire en arrière, au niveau de la ligne courbe occipitale supérieure, une incision demi-circulaire ; 2° faire partir de cette première incision une incision verticale, dirigée d'arrière en avant et s'étendant jusqu'à la région frontale ; 3° éviter avec un grand soin d'intéresser dans la dissection, soit l'aponévrose épicrânienne, soit les fibres charnues de l'occipital, lesquelles sont moins adhérentes à la peau que l'aponévrose.

C'est une espèce de calotte aponévrotique (*galea capitis*) sous-cutanée, étendue des deux muscles frontaux aux deux muscles occipitaux. — Par sa *face superficielle*, elle adhère intimement à la peau, à l'aide de prolongements fibreux très-courts et très-résistants, dans les intervalles desquels s'amasse du tissu adipeux. Les vaisseaux et nerfs frontaux, occipitaux, temporaux et auriculaires rampent dans l'épaisseur de ce tissu adipeux. — Par sa *face profonde*, elle glisse sur le Étendue. Adhérence intime.

Face profonde non adhérente.

péricrâne (périoste du crâne), à l'aide d'un tissu cellulaire séreux très-délié, dans lequel il ne s'amasse jamais de graisse. — Son *bord antérieur* reçoit les fibres des muscles frontaux et remplit l'intervalle qui sépare, en haut, ces deux muscles, entre lesquels l'aponévrose forme souvent une pointe anguleuse plus ou moins prolongée. — Son *bord postérieur* reçoit les fibres des muscles occipitaux et remplit l'intervalle de ces muscles. — Son *bord externe* donne insertion aux muscles auriculaire supérieur et auriculaire inférieur.

Ses bords.

Texture.

Composée, en arrière, de fibres resplendissantes, qui semblent faire suite aux fibres charnues du muscle occipital, l'aponévrose épicrânienne perd bientôt son aspect nacré et devient plus adhérente aux téguments. Épaisse et résistante au niveau de l'ovale supérieur de la tête, elle s'amincit et devient presque celluleuse latéralement. L'aponévrose épicrânienne n'est pas constituée par un seul ordre de fibres, étendues du muscle frontal au muscle occipital ; elle résulte de l'entre-croisement des fibres aponévrotiques appartenant à chacun des muscles qui y prennent leurs points d'insertion (1).

L'aponévrose épi-crânienne représente plusieurs ordres de fibres.

Muscles tenseurs de l'aponévrose.

L'aponévrose épicrânienne a pour tenseurs les muscles occipitaux et frontaux. C'est à la présence de cette aponévrose qu'est dû l'étranglement, qui est si fréquent et si grave, dans les inflammations de cette région. L'adhérence de l'aponévrose à la peau explique la forme aplatie des loupes et des petits abcès qui se forment dans cette même région.

2. — **Muscle occipital.**

Diverses manières de l'envisager.

Le *muscle occipital* (Eo) a été considéré par les uns comme formant avec le frontal et l'aponévrose épicrânienne un seul et même muscle digastrique, désigné sous les noms de muscle *occipito-frontal* ou *épicrânien* (*epicranius*, Albinus); il a été décrit par les autres comme un muscle particulier (*occipitii*, *occipitales musculi*). Mince, quadrilatère, il recouvre la partie large de l'occipital, et plus particulièrement la bosse occipitale supérieure.

Insertions.

a. Insertions. Il s'insère, *d'une part*, aux deux tiers externes de la ligne courbe occipitale supérieure, ainsi qu'à la portion attenante de la région mastoïdienne du temporal; — *d'autre part*, au bord postérieur de l'aponévrose épicrânienne, dont il peut être considéré comme le muscle tenseur.

Direction.

Je ferai remarquer : 1° la disposition fasciculée de ce muscle; 2° la direction de ses faisceaux, qui est verticale pour les faisceaux internes, horizontale pour les faisceaux externes, les plus longs et les plus forts, inflexe et curviligne à concavité inférieure pour les faisceaux moyens; 3° les insertions inférieures de ce muscle, qui se font à la ligne courbe de l'occipital, à l'aide de petits tendons qui s'entre-croisent et se confondent avec les insertions du sterno-mastoïdien et du trapèze. Il en résulte un entre-croisement fibreux fort résistant, que traverse.

Insertion occipitale

(1) Composée, en arrière, de faisceaux ou plutôt de bandelettes nacrées et parallèles, faisant suite aux faisceaux musculaires de l'occipital, l'aponévrose épicrânienne se complique en avant, où les faisceaux émanés du frontal et de l'auriculaire viennent s'y associer, en conservant toujours la direction primitive des fibres musculaires avec lesquelles elles se continuent. L'examen de l'aponévrose avec une forte loupe montre qu'elle est constituée par de petits tendons nacrés et parallèles, comme pliés sur eux-mêmes, s'unissant par leurs bords voisins et s'épanouissant quelquefois en petites gerbes. La transition brusque de la fibre musculaire à la fibre tendineuse se voit aussi manifestement que possible et il est évident que chaque faisceau musculaire est représenté dans l'aponévrose par un petit tendon.

comme dans une espèce de canal, le filet auriculaire postérieur, division du facial destinée au muscle occipital ; 4° les insertions supérieures de ce muscle, qui se font, les unes, à l'aponévrose épicrânienne, à l'aide de faisceaux nacrés, lesquels ne sont autre chose que la continuation des faisceaux musculaires de l'occipital, les autres, à la conque de l'oreille (1). Insertions à l'aponévrose et à la conque.

On peut désigner sous le nom de *peauciers sous-occipitaux* de petits faisceaux subjacents au muscle occipital que j'ai rencontrés chez un grand nombre de Peauciers sous-occipitaux.

Fig. 447.

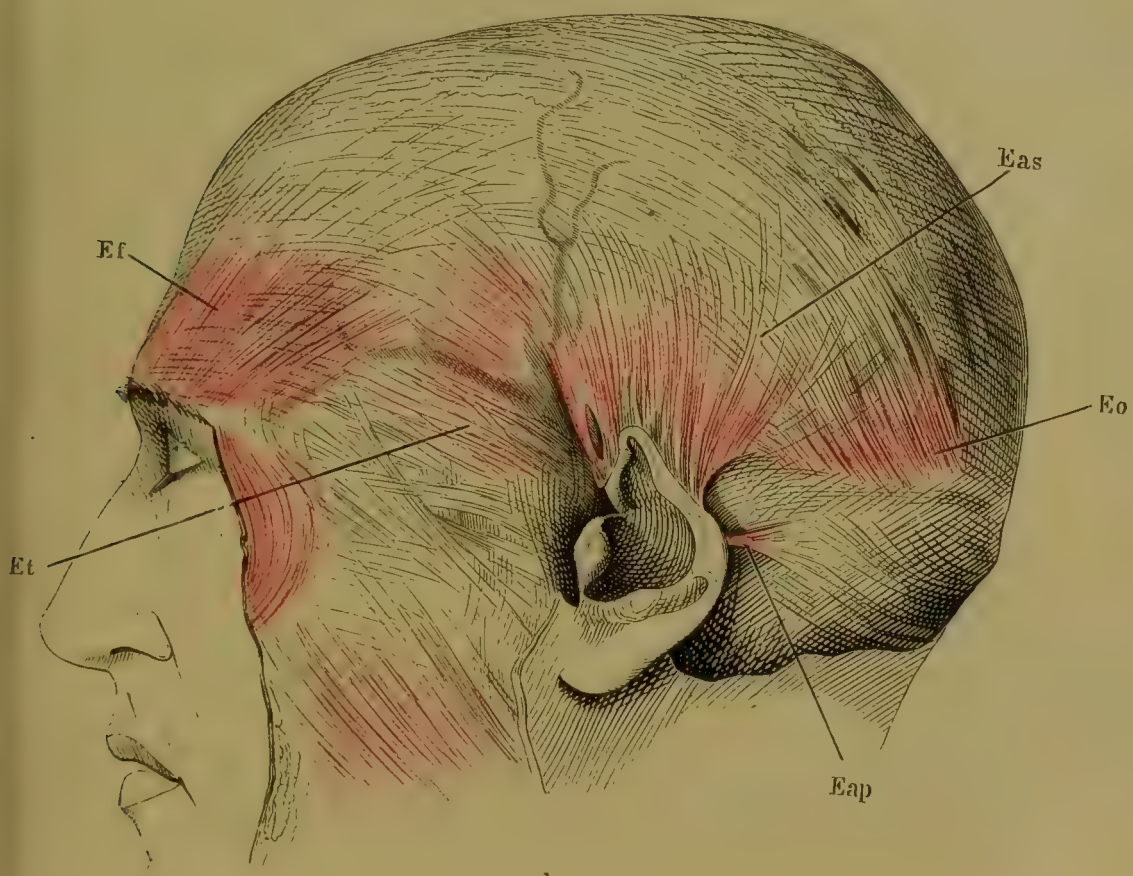

$\frac{1}{2}$

Peaucier du crâne vu du profil (*).

sujets. Ces petits faisceaux, parallèles au muscle auriculaire postérieur, se fixent à la peau par leurs extrémités, qui présentent des languettes tendineuses d'une très-grande longueur.

b. Action. L'occipital est le muscle *tenseur* de l'aponévrose épicrânienne, qui Action.

1) Ne sont-ce pas les fibres horizontales ou externes du muscle occipital que Santorini a décrites comme un muscle particulier? Il est, du reste, évident que les fibres horizontales et inflexes du muscle occipital appartiennent aux muscles extrinsèques de l'oreille, si bien que ce muscle pourrait être divisé en deux portions, l'une auriculaire, l'autre épicrânienne. La portion auriculaire, qui, d'ailleurs, présente de nombreuses variétés, vient en aide au muscle auriculaire postérieur, lequel ne semble autre chose qu'un faisceau détaché de l'occipital. Par ses fibres horizontales, il constitue un muscle extrinsèque de l'oreille.

(*) *Ef*, frontal. — *Eas*, auriculaire supérieur. *Eo*, occipital. *Eap*, auriculaire postérieur. *Et*, auriculaire antérieur.

peut, lorsqu'elle est maintenue, fournir un point fixe au frontal. Par ses fibres auriculaires, il porte en arrière le pavillon de l'oreille.

3. — Muscles auriculaires.

Préparation. Apporter beaucoup de soin dans la dissection de ces muscles, qui sont extrêmement minces et composés de faisceaux rares et séparés. Pour leur donner le plus de tension possible et rendre leurs fibres plus apparentes, il convient de renverser l'auricule du côté opposé à celui qu'occupe le muscle que l'on prépare.

Ils sont tous dilatateurs

Tous ces muscles sont à l'état rudimentaire chez l'homme, dont le pavillon ou auricule n'est doué, pour ainsi dire, d'aucune mobilité. Tous peuvent être considérés comme des *dilatateurs*. Nous cherchons en vain, chez l'homme, un constricteur ou un sphincter du conduit auditif; tandis que chez les animaux qui jouissent d'une ouïe très-délicate, il existe des constricteurs pour réunir et mouvoir les diverses pièces qui constituent la portion cartilagineuse de ce conduit.

Les *muscles auriculaires* sont au nombre de trois, savoir : l'auriculaire postérieur, l'auriculaire supérieur ou auriculo-temporal et l'auriculaire antérieur.

Auriculaire postérieur.

a. Auriculaire postérieur (*Eap*, *fig.* 447). Facile à voir chez tous les sujets, souvent confondu avec les fibres horizontales du muscle occipital, il est constitué par deux ou trois faisceaux arrondis (*tres retrahentes auriculam*, Albinus) qui, nés de la base de l'apophyse mastoïde (*mastoïdo-auriculaire*, Chauss.) et de la portion voisine de l'occipital, vont s'insérer à la partie inférieure de la conque. Presque toujours les insertions occipitales de ce muscle se font par une languette tendineuse, qui se prolonge très-loin, coupe à angle droit les insertions des muscles occipital, trapèze et sterno-mastoïdien, et peut être suivie jusqu'à la protubérance occipitale externe. J'ai vu cette languette tendineuse remplacée par un faisceau charnu.

Auriculaire supérieur.

L'auriculaire postérieur porte l'auricule en arrière.

Large muscle radié.

b. Auriculaire supérieur ou *auriculo-temporal*. Je comprends sous ce nom l'auriculaire supérieur (*Eas*) et l'auriculaire antérieur (*Et*) des auteurs : c'est un large muscle radié, qui recouvre toute la région temporale, et qui remplit, par conséquent, tout l'intervalle qui sépare, d'une part, le muscle frontal du muscle occipital, et, d'autre part, le bord externe de l'aponévrose épicrânienne de la partie supérieure de la conque et de l'hélix.

Il n'y a point de ligne de démarcation entre l'auriculaire supérieur et l'auriculaire antérieur.

Il n'existe, en effet, aucune ligne de démarcation bien tranchée entre l'auriculaire supérieur et l'auriculaire antérieur des auteurs, à moins qu'on ne veuille considérer comme telle une ligne aponévrotique verticale qui représente exactement le trajet de la veine temporale; mais cette intersection, qui n'est d'ailleurs ni constante, ni complète, me paraît être moins une conformation primitive du muscle que le résultat de la présence de la veine temporale, qui lui est subjacente. Cela est si vrai que des insertions tout à fait semblables, mais partielles, s'observent quelquefois le long des ramifications de cette même veine.

Importance du choix des sujets pour l'étude de ce muscle.

Je dois faire observer que c'est surtout pour l'étude du muscle auriculo-temporal qu'il convient de faire choix d'un sujet vigoureux ; la corrugation produite par l'acide nitrique étendu rend les fibres musculaires bien plus évidentes. Chez les sujets affaiblis, cette couche musculaire semble remplacée par une membrane celluleuse fort mince.

Voici, du reste, les insertions de ce muscle, qui n'est bien évidemment qu'à l'état de vestige chez l'homme.

Nées de la portion antérieure de l'hélix et de la portion supérieure de la conque, où elles font suite aux fibres externes de l'occipital, les fibres de l'auriculo-temporal se portent en divergeant, de bas en haut, à la manière d'un éventail; les postérieures, qui sont verticales, se terminent à l'aponévrose épicrânienne; les antérieures, qui sont obliquement dirigées d'arrière en avant, gagnent, flexueuses et comme ondulées, le bord externe du muscle frontal, s'infléchissent ensuite de bas en haut, et se portent, les unes, sous le muscle frontal, en se confondant avec les fibres les plus profondes du muscle, les autres, le long du bord externe de ce muscle, qu'elles semblent continuer en dehors. Chez un sujet, toutes les fibres antérieures du muscle auriculo-temporal s'enfonçaient sous le muscle frontal; chez un autre sujet, toutes ces fibres se continuaient avec le bord externe de ce muscle.

Insertions à l'auricule. Direction radiée. Terminaison à l'aponévrose épicrânienne. Au muscle frontal.

On voit que la couche musculaire formée par le muscle auriculo-temporal établit une sorte de continuité entre les fibres musculaires de l'occipital et les fibres musculaires du frontal. Je dois faire observer que cette couche musculaire n'est pas toujours continue, qu'elle est souvent fasciculée, et que les faisceaux laissent entre eux des intervalles variables.

Il remplit l'intervalle qui sépare en dehors le frontal de l'occipital.

Action. Il porte l'auricule en avant et en haut.

c. Auriculaire antérieur profond. On peut donner ce nom à un petit faisceau quadrilatère, qui m'a paru constant et qui est situé sur un plan plus profond que le muscle précédent. Il s'étend de la face externe du tragus à l'apophyse zygomatique, sur laquelle il s'insère à l'aide de fibres aponévrotiques.

Muscle auriculaire antérieur profond.

Action. Il porte l'auricule directement en avant.

4. — Muscle frontal.

Au point de vue anatomique, il n'y a pas deux muscles frontaux; il n'existe qu'un seul muscle frontal médian, symétrique, se prolongeant en bas et sur la ligne médiane, à la manière du diaphragme, par deux piliers qu'on appelle les *muscles pyramidaux*, s'insérant de chaque côté à l'arcade orbitaire, par des faisceaux qui concourent à la formation du muscle sourcilier, et paraissant se continuer par ses fibres les plus externes avec l'orbiculaire des paupières.

Idée générale des muscles de la région fronto-orbitaire.

a. — Frontal proprement dit.

Préparation. Difficile à cause de l'adhérence intime des fibres de ce muscle avec la peau, à laquelle paraissent se rendre un grand nombre d'entre elles. Faire une incision horizontale le long des arcades orbitaires, puis une incision verticale qui tombe sur la ligne médiane. Disséquer suivant la direction des fibres charnues. Étudier le muscle par sa face postérieure, après l'avoir étudié par sa face antérieure.

Le *frontal* (E*f*) est un muscle médian (*musculus frontis*, Fallope, Morgagni), impair, symétrique, large, mince, quadrilatère, bifide supérieurement, étendu de la région frontale, qu'il recouvre, à l'espace intersourcilier et à la région des sourcils.

a. Insertions. Ses fibres naissent, supérieurement (*insertions fixes*), du bord antérieur de l'aponévrose épicrânienne, par deux corps charnus minces et aplatis, entre lesquels cette aponévrose se prolonge en pointe. Cette origine a lieu par un bord demi-circulaire à convexité supérieure, faisant sous la peau un relief en rapport avec la force du muscle.

Origine des deux corps charnus à l'aponévrose épicrânienne.

Nés de cette manière, les deux corps charnus se portent verticalement en bas, se réunissent et se terminent d'une manière différente à la région intersourcilière et à la région sourcilière.

Continuité avec les muscles pyramidaux.

A la région intersourcilière, le frontal semble se continuer entièrement avec les muscles pyramidaux. Mais lorsqu'on l'étudie par sa face profonde, on voit qu'il se divise en deux couches bien distinctes : une couche superficielle ou cu-

Fig. 418.

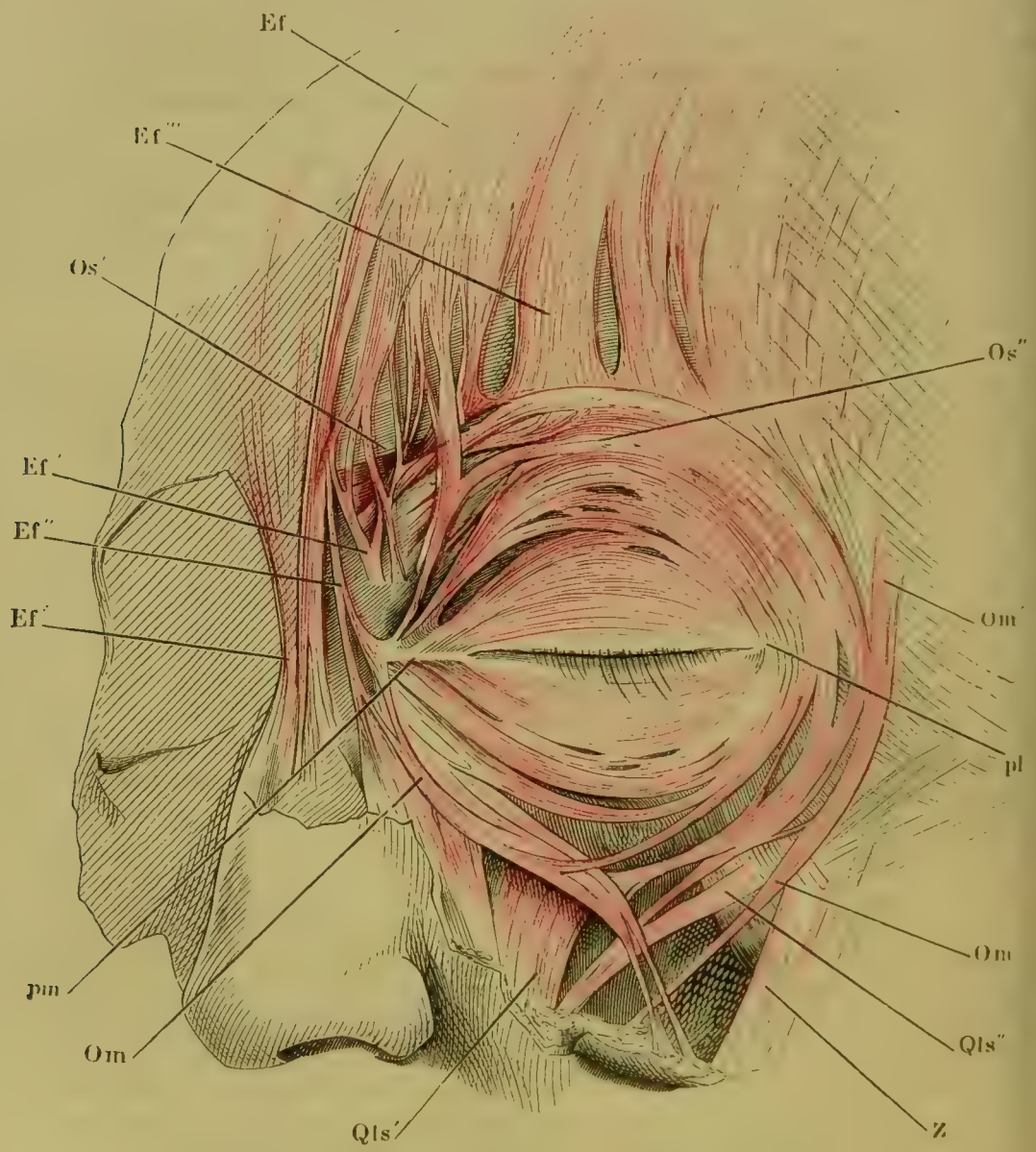

Muscles de la région frontale et de la région orbitaire (*).

tanée (*Ef'*), qui semble se continuer avec le muscle pyramidal, et une couche profonde (*Ef''*), qui se fixe à la racine du nez ou plutôt au niveau de la suture

(*) *Ef*, muscle frontal. — *Ef'*, pyramidal. — *Ef''*, origines orbitaires internes du frontal. — *Ef'''*, origines sourcilières. *pm*, ligament palpébral interne. — *pl*, ligament palpébral externe. — *Os'*, muscle sourcilier. — *Os''*, fibres qui se terminent à la peau du sourcil. — *Om*, fibres qui vont à la peau de la joue. — *Om'*, fibres qui s'unissent au frontal. — *Z*, grand zygomatique. — *Qls'*, releveur superficiel. — *Qls''*, releveur profond.

fronto-nasale; cette insertion profonde se fait ordinairement à l'aide d'une bande fibreuse transversale, qui semble la suite du tendon de l'orbiculaire des paupières. Son insertion profonde.

A la région sourcilière (*Ef''*), le frontal se termine presque entièrement à la peau du sourcil, en se confondant avec les insertions cutanées du sourcilier et de l'orbiculaire. Un certain nombre de fibres profondes vont concourir à la formation des muscles sourciliers, dont ils constituent les faisceaux les plus supérieurs. Sa terminaison à la peau du sourcil.

Enfin, le frontal est complété par un nombre plus ou moins considérable de fibres de l'orbiculaire des paupières, qui viennent s'ajouter à son bord externe (*Om'*), en se confondant avec les fibres antérieures de l'auriculo-temporal. Cette disposition des fibres de l'orbiculaire est constante.

b. Rapports. Recouvert par la peau, à laquelle il est uni par du tissu cellulaire très-dense, qui en rend la dissection très-difficile, le frontal recouvre le périoste du crâne, dont il est séparé par du tissu cellulaire séreux très-abondant, ce qui donne aux téguments une grande mobilité. Rapports.

c. Action. Le muscle occipital est le tenseur de l'aponévrose épicrânienne, qui peut, une fois tendue, fournir un point d'appui fixe au muscle frontal. Celui-ci élève considérablement les sourcils et leur fait décrire une ligne courbe plus prononcée; il produit sur le front des plis curvilignes, concentriques à la courbe du sourcil. Action.

C'est à ce muscle que sont dues les rides transversales du front, qui impriment à la physionomie des individus habituellement gais une expression que les peintres savent très-bien reproduire dans leurs tableaux. Ces rides transversales manquent souvent dans l'interval'e triangulaire qui sépare, sur la partie moyenne du front, les deux corps charnus du muscle frontal.

Le frontal est le muscle de l'*attention*; contracté modérément, il annonce que l'esprit est tenu en éveil par une cause extérieure; contracté fortement, il exprime une attention qui va presque jusqu'à la surprise, à l'admiration. Sur la physionomie.

Le frontal doit être regardé comme un muscle *dilatateur des paupières*. Sous ce rapport, le frontal a pour congénère l'élévateur de la paupière supérieure, et pour antagoniste l'orbiculaire des paupières. Il élève la paupière supérieure.

L'action du frontal peut-elle rendre compte du redressement des cheveux sur la tête? On ne peut méconnaître que ce muscle imprime des mouvements aux cheveux, puisque certains individus peuvent déterminer par la volonté des mouvements de totalité de leur chevelure; mais il me paraît que l'expression *les cheveux se hérissent* est figurée par rapport à l'homme, et déduite de ce qui se passe chez les animaux, dont le poil se hérisse bien manifestement. Le frontal imprime des mouvements au cuir chevelu.

L'étude du frontal par la galvanisation confirme ce qui précède et y ajoute de nouveaux développements. Au plus haut degré d'excitation électrique de ce muscle, on voit le cuir chevelu attiré en masse en avant, en même temps que les sourcils et les paupières s'élèvent, que le front se plisse énergiquement en travers et que, par un contraste des plus importants pour l'expression de la physionomie, l'espace intersourcilier se déplisse et se tend. Étude du muscle frontal par la galvanisation.

Quel que soit le point de la surface du frontal sur lequel on applique l'excitation, il y a toujours élévation des sourcils et des paupières, jamais abaissement; jamais le frontal ne prend son point d'insertion fixe en bas, il le prend toujours à l'aponévrose épicrânienne. Les muscles pyramidaux ne participent jamais à la contraction du frontal. D'un autre côté, jamais un courant électrique, quel- Indépendance de contraction du muscle frontal et des pyramidaux.

que fort qu'on le suppose, dirigé sur les muscles pyramidaux, ne détermine de contraction dans le muscle frontal. M. Duchenne en conclut, non-seulement l'indépendance, mais encore l'antagonisme des pyramidaux et du frontal.

Il y a antagonisme entre ces muscles.

b. — Pyramidaux.

Préparation. Enlever avec soin la peau qui revêt le dos du nez, en commençant par la partie supérieure ; diriger l'instrument parallèlement à la longueur des fibres musculaires, qui sont verticalement dirigées et semblent faire suite aux fibres intersourcilières du frontal.

Les *pyramidaux* (E') (*frontalis pars per dorsum nasi ducta*, Eustachi) constituent deux languettes charnues qui longent le dos du nez, de chaque côté de la ligne médiane. Ces languettes semblent être le prolongement des fibres les plus internes du muscle frontal, dont elles ont été considérées comme une dépendance par le plus grand nombre des anatomistes. Mais les expériences électro-physiologiques de M. Duchenne m'ayant démontré que les pyramidaux étaient les antagonistes directs des muscles frontaux, force a été d'étudier sur de nouveaux sujets le point de conjugaison du frontal avec les pyramidaux, et je suis resté convaincu que la continuité des fibres superficielles du frontal avec le pyramidal est bien réelle, à moins qu'une intersection entre ces deux muscles ne soit le résultat de leur insertion commune à la peau de l'espace intersourcilier.

Les muscles pyramidaux sont une dépendance du muscle frontal.

Rapports.

a. Insertions. Les insertions fixes des pyramidaux ont lieu aux cartilages des ailes du nez et au dos du nez, par une membrane aponévrotique subjacente au transverse du nez, avec les fibres duquel elle s'entre-croise. A l'aponévrose succèdent des fibres charnues qui se réunissent en deux languettes, lesquelles se prolongent verticalement en haut, s'entre-croisent le plus souvent, en totalité ou en partie, sur la ligne médiane du nez, se rétrécissent, pour s'élargir au niveau de la bosse nasale. Là, elles paraissent se confondre ou se continuer avec les fibres intersourcilières du frontal; mais il n'est pas impossible qu'elles se terminent à la peau de l'espace intersourcilier, immédiatement au-dessous des fibres cutanées du muscle frontal. On peut considérer à volonté les muscles pyramidaux comme constituant un seul muscle médian ou deux petits muscles latéraux.

b. Rapports. Recouvert par la peau, à laquelle il adhère intimement, surtout en bas, le pyramidal recouvre l'os propre du nez et le cartilage latéral qui lui fait suite.

Action.

c. Action. Parfaitement déterminée par l'influence électrique, cette action est complétement indépendante de celle du frontal. Quel que soit le point du muscle sur lequel l'excitateur sera appliqué, toujours la peau de l'espace intersourcilier sera attirée directement en bas, en se plissant transversalement : toujours le muscle prend son point fixe en bas, jamais en haut, ce qui se conçoit aisément, puisque les insertions inférieures sont seules fixes, les insertions supérieures étant exclusivement cutanées. Les expériences de M. Duchenne démontrent parfaitement qu'il y a, au niveau de la bosse nasale, un point intermédiaire au frontal et au pyramidal, point intermédiaire sur lequel l'excitation électrique est nulle. Immédiatement au-dessous, l'excitation abaisse la peau de l'espace intersourcilier ; immédiatement au-dessus, elle l'élève. Il semblerait donc résulter de ces expériences qu'il y a solution de continuité entre

le frontal et le pyramidal, et cette solution de continuité serait produite par les insertions cutanées de ces deux muscles.

Le pyramidal abaisse directement la peau de l'espace intersourcilier, et creuse un sillon transversal au niveau de la tête du sourcil. La contraction du pyramidal *donne de la dureté* au regard et annonce l'*agression*, la méchanceté, la haine.

§ 3. — PEAUCIERS DE LA FACE.

Si nous jetons un coup d'œil général sur les muscles de la face, nous verrons : 1° qu'aucune région n'est plus favorisée sous le rapport du nombre des muscles ; 2° que tous ces muscles, implantés aux os par une de leurs extrémités, sont fixés au derme par l'autre, ou se continuent avec d'autres muscles ; 3° que la portion cutanée de ces muscles est décolorée et non fasciculée, tandis que la portion qui s'insère aux os ou qui se continue avec d'autres fibres musculaires, présente, au contraire, tous les caractères des muscles volontaires.

Disposition générale des muscles de la face.

Tous ces muscles sont concentrés autour des ouvertures que présente la face ; par conséquent, ils sont tous constricteurs ou dilatateurs ; mais l'ouverture de la bouche a ceci de particulier (1) que la plupart des muscles de la face lui sont destinés. En effet, à la portion labiale du buccinato-labial, ou sphincter de la bouche, sont opposés, 1° les buccinateurs ou dilatateurs transverses ; 2° l'élévateur superficiel et l'élévateur profond de la lèvre supérieure, le petit zygomatique et le *risorius* de Santorini, lorsqu'ils existent ; 3° les abaisseurs de la lèvre inférieure : peauciers, carrés ; 4° les élévateurs de la commissure : canin, grand zygomatique ; 5° les abaisseurs de la commissure : triangulaires.

Ils sont concentrés autour des ouvertures.

Grand nombre de muscles destinés à l'ouverture de la bouche.

Relativement au rôle qu'ils jouent dans l'expression des passions, tantôt les muscles de la face sont soustraits presque complétement à l'empire de la volonté, ce qui arrive quand l'expression des passions n'est pas simulée ; tantôt, au contraire, leur contraction est volontaire et calculée, ainsi qu'on l'observe chez ceux qui, par profession ou par habitude, sont exercés à simuler des impressions qu'ils n'éprouvent point. Toutefois, on doit remarquer que si l'on peut, à force d'art, donner à son gré à chaque passion l'expression faciale qui la traduit à l'extérieur, il y a toujours une grande différence entre cette expression factice et l'expression naturelle.

Les muscles faciaux servent à l'expression des passions.

A raison de la connexion intime qui existe entre la peau de la face et les muscles faciaux, qui s'identifient en quelque sorte avec elle par les fibres qui s'y implantent, la contraction fréquemment répétée d'un ou de plusieurs des muscles de la face imprime à la peau des plis ou rides, qui persistent même après la cessation et dans l'intervalle des contractions qui les ont déterminés. L'habitude des émotions tristes ou gaies, et de l'expression faciale qui les caractérise, imprime donc un cachet particulier à la physionomie, et y laisse des traces en quelque sorte ineffaçables ; de telle manière qu'avec une grande habitude d'observation, on peut, jusqu'à un certain point, juger du caractère d'un individu

La physionomie résulte en partie de l'habitude de contraction de tels ou tels muscles.

(1) L'homme l'emporte de beaucoup sur tous les animaux pour le nombre des muscles labiaux. Le singe, qui se fait remarquer, dans la série animale, par l'extrême mobilité de sa physionomie, ne possède, à proprement parler, qu'un seul muscle, qui est une dépendance du peaucier ; aussi le jeu de sa physionomie se rapporte-t-il à une grimace qui est toujours la même, qui ne représente que des nuances dans son intensité, mais qui ne lui permet point d'exprimer des passions différentes, et même opposées, ainsi qu'on les voit se peindre sur la physionomie humaine.

d'après l'analyse de sa physionomie. Le système de Lavater n'a pas d'autres fondements.

A. — Peauciers des paupières et du sourcil.

1. — Orbiculaire des paupières

Préparation. Faire à la peau une incision elliptique qui entoure la base de l'orbite; disséquer successivement, du bord adhérent vers le bord libre de chaque paupière, la moitié supérieure et la moitié inférieure du muscle. Ici, plus que partout ailleurs, il importe de disséquer la peau parallèlement aux fibres charnues. Lorsqu'on aura étudié ce muscle par sa face interne, on le détachera avec précaution des parties subjacentes, pour le renverser de dehors en dedans.

Situation.

L'*orbiculaire des paupières* forme, autour des paupières, une zone elliptique plus ou moins large, et sur les paupières elles-mêmes, une couche extrêmement mince.

Le muscle orbiculaire est un sphincter.

a. Insertions. L'orbiculaire est un sphincter et, comme tous les muscles de cette espèce, il est composé de fibres circulaires. Mais, par une exception tout spéciale, il existe pour ce muscle un tendon d'origine, extrêmement remarquable, *tendon direct du muscle orbiculaire* (*pm*, fig. 448), de quatre millimètres de longueur, sur un millimètre de largeur. Ce tendon naît de l'apophyse montante de l'os maxillaire, au-devant de la gouttière lacrymale, passe au-devant du sac lacrymal, qu'il divise en deux portions inégales, l'une supérieure, plus petite, l'autre inférieure, plus grande; quelquefois même il répond à la partie supérieure du sac. D'abord aplati d'avant en arrière, le tendon direct de l'orbiculaire se contourne sur lui-même, de manière à offrir l'une de ses faces en haut et l'autre en bas. Parvenu à l'angle interne des paupières, ce tendon, appelé aussi *ligament palpébral interne*, se bifurque, et chacune des branches de bifurcation va se fixer à l'extrémité interne du cartilage tarse correspondant.

Son tendon direct d'origine.

Rapports de ce tendon avec le sac lacrymal.

Sa bifurcation.

De la face postérieure de ce tendon, se détache une lame aponévrotique très forte, qui forme la paroi externe du sac lacrymal : c'est le *tendon réfléchi du muscle orbiculaire*. Des fibres charnues de l'orbiculaire naissent des deux faces et des bords du tendon direct ; d'autres viennent du bord antérieur du tendon réfléchi ; mais le plus grand nombre naît de l'apophyse orbitaire interne du frontal, de l'apophyse montante de l'os maxillaire et du tiers interne et inférieur de la base de l'orbite, par des languettes aponévrotiques très-prononcées (*fig.* 449). De ces diverses origines, les fibres musculaires se portent de dedans en dehors et se divisent en deux moitiés : une moitié supérieure, qui décrit des courbes concentriques à concavité inférieure, une moitié inférieure, qui décrit des courbes concentriques à concavité supérieure (*duo palpebrarum musculi*, Ves.). Chacune de ces moitiés se subdivise en deux ordres de fibres : les unes, plus extérieures, qui entourent la base de l'orbite, les autres, plus centrales ou palpébrales, qui sont destinées à l'une et à l'autre paupière ; d'où la distinction entre le muscle *orbiculaire* proprement dit et les muscles *ciliaires* ou *palpébraux*, distinction admise par Riolan. Les fibres de la portion orbiculaire décrivent une ellipse complète ; je n'ai jamais vu l'intersection fibreuse admise à la partie externe de l'œil par quelques anatomistes. Elles fournissent toujours, en haut, quelques faisceaux au muscle frontal, en bas, quelques faisceaux qui se terminent dans la peau de la joue (*Om*, *Om'*). Les fibres palpébrales ou ciliaires, portion palpébrale proprement dite, naissent des branches de bifurcation du tendon et décrivent des arcs de

Tendon réfléchi.

Insertions à l'apophyse orbitaire interne.

A l'apophyse montante.

Direction.

Muscles ciliaires ou palpébraux.

rcle concentriques qui viennent se réunir à angle aigu, près de la commis-
re externe des paupières, sur le *ligament palpébral externe*, bien moins déve-
ppé que l'interne.

b. Rapports. La portion orbiculaire est intimement unie à la peau, à l'aide d'un Rapports.

Fig. 449.

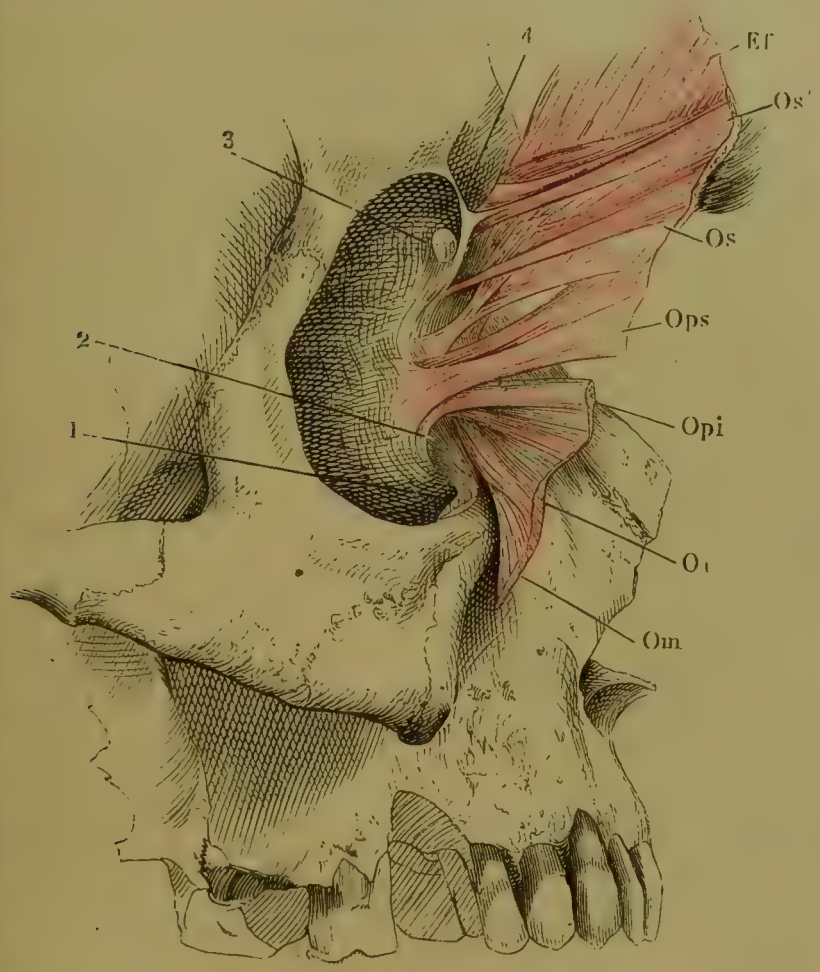

Origines de l'orbiculaire des paupières (*).

ssu fibreux et adipeux très-serré dans sa moitié supérieure, lâche dans sa moitié
nférieure ; la portion palpébrale n'est unie à la peau des paupières que par un tissu
ellulaire séreux, très-susceptible d'infiltration. L'orbiculaire recouvre le sac lacry-
nal, le muscle sourcilier, l'arcade orbitaire, l'os malaire, le muscle temporal, les
ttaches supérieures des muscles grand zygomatique, élévateur superficiel et élé-
ateur profond. Il est séparé de la conjonctive par une membrane fibreuse et
ar les cartilages tarses. Sa circonférence, libre en bas, est confondue, en de-
lans, avec le pyramidal, en dedans et en haut, avec le frontal et le sourcilier. Il

(*) Le crâne est vu de profil ; l'orbite a été vidé ; les paupières ayant été divisées par une section ver-
icale, près de l'angle interne de l'œil, le lambeau interne a été renversé en dedans et disséqué par sa
ace profonde. — 1, oblique inférieur de l'œil, coupé près de son origine. — 2, sac lacrymal. — 3, fossette
u s'insère la poulie du grand oblique de l'œil. — 4, ligament qui convertit en trou l'échancrure sus-
rbitaire. — *Ef*, frontal. — *Os*, moitié supérieure de l'orbiculaire. — *Oi*, moitié inférieure de l'orbiculaire.
— *Os'*, origine du sourcilier. — *Ops*, palpébral supérieur. — *Opi*, palpébral inférieur. — *Om*, faisceaux qui
e terminent dans la peau de la joue.

s'en détache ordinairement, en dedans et en dehors, quelques fibres, dont l unes concourent à former le petit zygomatique, et dont les autres, plus pâles, s terminent à la peau.

Particularités de texture et de connexion.

Les particularités suivantes de texture méritent d'être mentionnées d'u manière spéciale : 1° un faisceau du sourcilier se continue avec l'orbiculaire

Fig. 450.

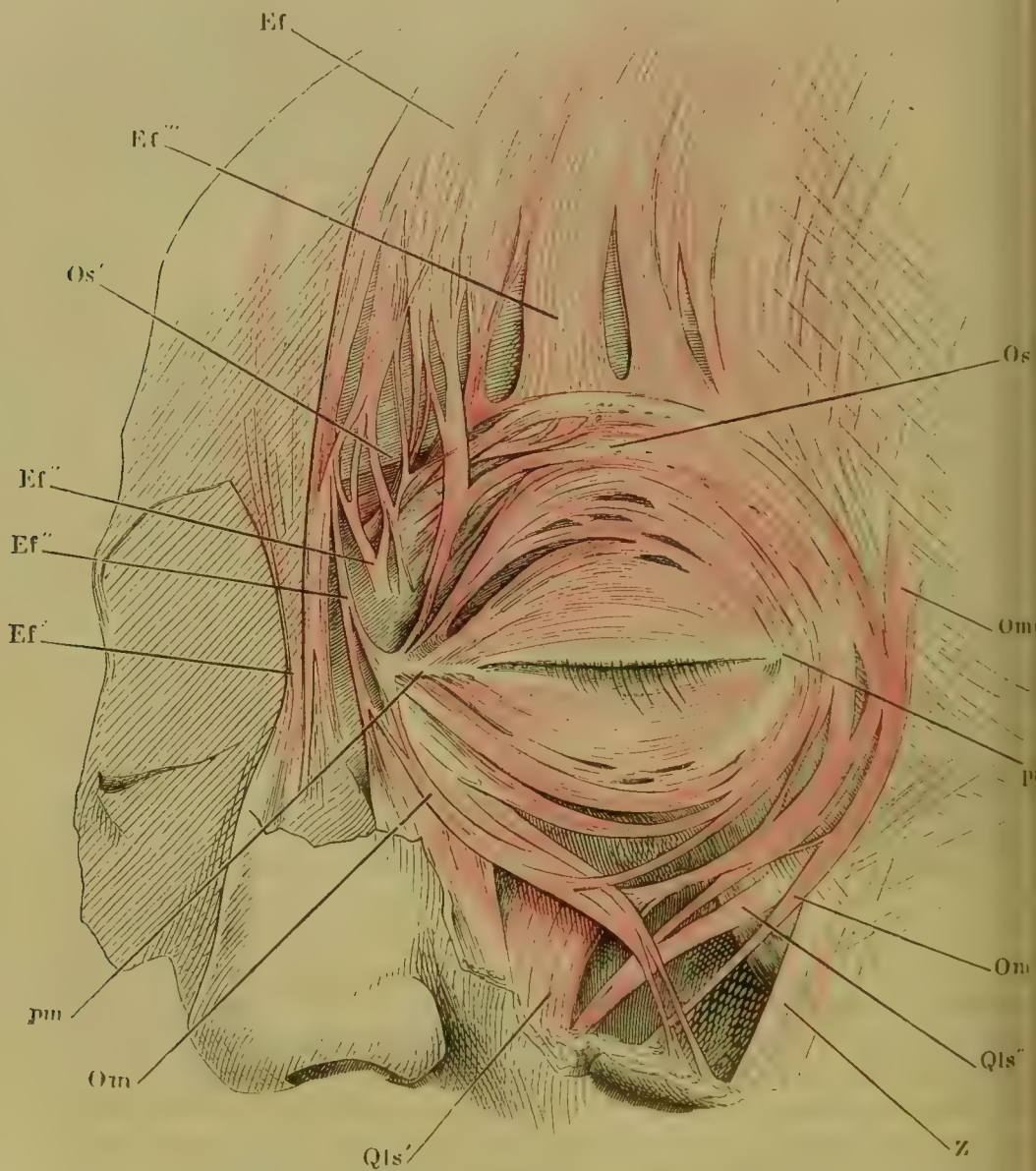

Muscles de la région frontale et de la région orbitaire (*).

2° les fibres superficielles de l'orbiculaire qui répondent à la moitié interne de la région sourcilière, vont se porter directement à la peau, et se confondent avec

(*) *Ef*, muscle frontal. — *Ef'*, pyramidal. — *Ef''*, origines orbitaires internes du frontal. — *Ef'''*, origines sourcilières. — *pm*, ligament palpébral interne. — *pl*, ligament palpébral externe. — *Os'*, muscle sourcilier. — *Os''*, fibres qui se terminent à la peau du sourcil. — *Om*, fibres qui vont à la peau de la joue. — *Om'*, fibres qui s'unissent au frontal. — *Z*, grand zygomatique. — *Qls'* releveur superficiel. — *Qls''*, releveur profond.

e plan superficiel du frontal, auquel elles semblent appartenir : 3° le plus grand ombre des fibres de l'orbiculaire décrivent autour de l'orbite une ellipse complète ou presque complète. Il n'y a pas d'intersection fibreuse au côté externe e l'orbite ; il n'y a pas non plus d'entre croisement ; ce qui en a imposé pour n entre-croisement, c'est la disposition des faisceaux musculaires, qu'on voit accoler, se séparer, en échangeant quelques fibres ; quelquefois ces faisceaux nusculaires sont séparés par d'assez grands intervalles ; 4° les faisceaux externes u frontal viennent s'ajouter à l'orbiculaire : ils se placent à son côté externe, ans aucune ligne de démarcation, se continuent avec sa moitié inférieure, dérivent, comme lui, des courbes concentriques à concavité supérieure et, comme ui, vont s'insérer au côté interne de la base de l'orbite ; 5° quelques faisceaux xternes de l'orbiculaire émanant du frontal vont renforcer le petit zygomatique ; il n'est pas rare non plus de voir quelques-uns de ces faisceaux se continuer avec les fibres du peaucier.

Faisceaux de l'orbiculaire qui émanent du frontal.

c. *Action*. L'orbiculaire se contracte à la manière de tous les sphincters, c'est-dire que les fibres concentriques qui le constituent, tendent à se rapprocher lu centre ; mais comme elles trouvent un point d'appui dans le tendon du muscle, et plus encore dans les insertions internes, il en résulte qu'en même temps u'il se resserre, l'orbiculaire éprouve une sorte de projection de dehors en ledans. Par lui les téguments du front, de la tempe et de la joue sont ramenés ers l'angle interne de l'œil, en même temps que le sourcil est fortement baissé. L'adhérence intime de la peau à la moitié supérieure du muscle explique pourquoi, dans sa contraction, cette moitié supérieure se dessine bien plus travers la peau que la moitié inférieure. Quant à la portion palpébrale, elle e contracte indépendamment de la portion orbiculaire, et cette indépendance onctionnelle confirme la distinction établie par Riolan. Lorsque les fibres palpébrables se contractent, elles ne produisent pas l'occlusion de l'œil par le rait concentrique des fibres, mais bien par le rapprochement des bords libres les paupières, seul mode d'occlusion que permette la présence des cartilages arses. La courbe que décrivent les fibres musculaires de la paupière inférieure tant moins considérable que celle des fibres de la paupière supérieure, il s'ensuit que l'occlusion des paupières dépend principalement de l'abaissement de a paupière supérieure. Il résulte de plus de la courbe à convexité antérieure que décrivent les fibres des muscles palpébraux, que la contraction de ces muscles détermine une pression sur le globe oculaire, qui tend à s'enfoncer dans 'orbite.

Son action est analogue à celle des sphincters.

Mouvement de projection de dehors en dedans.

Indépendance de la portion palpébrale.

La *portion inférieure de l'orbiculaire* (orbiculaire palpébral inférieur, Duchenne) détermine la formation, à 4 millimètres du bord libre des paupières, d'une dépression transversale à concavité supérieure, au-dessus de laquelle la peau de la paupière est légèrement gonflée et fait relief, tandis qu'au-dessous elle est endue. Ce mouvement de la paupière inférieure accuse une affection vraie, une émotion agréable à l'âme. Non-seulement ce muscle égaye l'œil, et à ce titre il est le muscle complémentaire du grand zygomatique pour l'expression du sourire ou du rire, mais encore, dans certaines circonstances, il se contracte partiellement, sous l'influence des sentiments affectueux. Il rend alors le regard bienveillant : aussi peut-on l'appeler *muscle de la bienveillance*.

Action sur la physionomie.

La *portion supérieure de l'orbiculaire*, en se contractant, abaisse le sourcil en masse et tend la peau du front au-dessus de lui, en effaçant les rides frontales. En même temps, le sourcil est porté en dedans et devient rectiligne : il éprouve,

en outre, un mouvement de corrugation en vertu duquel les poils se redressen. Une ligne verticale se dessine en dedans de la tête du sourcil. Cette portion d l'orbiculaire est le muscle de la *réflexion*; quand la contraction est modérée, ell annonce la réflexion calme; quand elle est violente, elle indique une méditatio avec effort, un travail laborieux de la pensée.

2. — Sourcilier.

Préparation. Faire une incision verticale sur la ligne médiane, entre les muscles fro taux; renverser avec précaution, de dedans en dehors, le frontal et l'orbiculaire. La di section de ce muscle par sa face profonde établit sa disposition de la manière la plus d monstrative.

Figure. Le *sourcilier* (*fronto-sourcilier*, Chauss., Os', *fig.* 450) est constitué par une lan guette charnue assez épaisse, d'une couleur rouge plus foncée, en général, qu

Situation. celle du muscle orbiculaire, et située le long de l'arcade sourcilière, dont il sui la direction.

Insertion. *a. Insertions.* Ce muscle naît par un, plus souvent par deux ou trois faisceau assez considérables de la portion interne de l'arcade sourcilière; de là il s

Direction. porte en haut et en dehors, en décrivant une légère courbe à concavité infé rieure, et semble se confondre entièrement avec l'orbiculaire des paupières, a niveau de la portion moyenne de cette arcade. C'est en raison de cette disposi tion qu'Albinus décrit le sourcilier comme une racine de l'orbiculaire. Suivan

Terminaison multiple. quelques auteurs, ce muscle va se terminer immédiatement à la peau du sour cil; mais pour en bien comprendre la détermination, il convient de l'étudie par sa face profonde. On voit alors 1° que plusieurs des faisceaux qui constituen le sourcilier, se continuent avec le frontal; 2° qu'un seul de ses faisceaux es destiné à l'orbiculaire, et 3° que le plus grand nombre vient s'insérer à la peau du sourcil (Os''), en sorte qu'il est absolument impossible d'enlever la peau qu recouvre la moitié interne du sourcil, sans entamer ces fibres musculaires cutanées.

D'où viennent les fibres cutanées attribuées au sourcilier? D'où viennent ces fibres musculaires cutanées du sourcil, fibres pâles, non fasciculées et entremêlées de tissu adipeux? Elles paraissent en grande parti provenir du sourcilier; mais il m'a semblé que les fibres du frontal qui correspondent à la région sourcilière et qu'un certain nombre de fibres superficielles de l'orbiculaire des paupières venaient également s'y joindre. Au reste, les adhérences cutanées sont toutes limitées à la région sourcilière.

Rapports. *b. Rapports.* Recouvert par le pyramidal, par l'orbiculaire des paupières et le frontal, ce muscle recouvre l'os coronal, l'artère sus-orbitaire, l'artère frontale et la branche frontale du nerf ophthalmique.

Action. *c. Action.* Des faisceaux qui composent le sourcilier, les uns attirent de bas en haut la tête du sourcil, les autres meuvent obliquement en bas et en dedans ses deux tiers externes. Par la contraction du sourcilier, la tête du sourcil est gonflée et légèrement élevée; le sourcil devient oblique de haut en bas et de dedans en dehors, et décrit une ligne sinueuse composée de deux courbes: l'une interne, à concavité supérieure, l'autre externe, à concavité inférieure. Il se forme plusieurs plis cutanés transversaux sur la partie médiane du front; en dehors de ces plis, la peau se tend au-dessus de la moitié interne du sourcil. Au-dessous du sourcil, la peau est tendue au niveau de la tête du sourcil et dans

espace intersourcilier; elle est refoulée en bas dans la partie qui correspond ux deux tiers externes du sourcil.

Le sourcilier est le muscle de la *douleur*, de la *souffrance*. Mais à un haut degré contraction, le sourcilier perd sa propriété expressive et n'annonce qu'un asme violent de la face. Expression.

L'action électrique montre l'indépendance physiologique complète du sourlier et du frontal. Jamais l'excitation électrique du frontal ne passe dans le urcilier, et réciproquement; il y a entre eux antagonisme, et cependant l'atomie démontre la continuité de plusieurs faisceaux du frontal avec le muscle urcilier. Cette action électrique établit la dépendance du sourcilier et de la oitié supérieure de l'orbiculaire, qui est entraînée avec la peau du sourcil.

B. — **Muscles des lèvres.**

Les lèvres sont formées essentiellement par une charpente musculaire, constituée par des faisceaux concentriques dont l'ensemble porte le nom d'*orbiculaire u sphincter des lèvres :* c'est le constricteur de l'orifice buccal. A la périphérie e ce muscle aboutissent de nombreux faisceaux musculaires, qui proviennent es diverses régions de la face et qui sont les *dilatateurs* de cet orifice. Ces muscles orment plusieurs couches superposées : la plus superficielle comprend le grand gomatique, le triangulaire et le risorius. Au-dessous de ces muscles, on trouve le leveur superficiel et le releveur profond de la lèvre supérieure et de l'aile du z, le petit zygomatique, le canin et le carré du menton. Enfin profondément, voient l'orbiculaire des lèvres, à la partie moyenne, le buccinateur, en dors, et le muscle de la houppe du menton, en bas. Composition des lèvres. Quels sont ceux qui appartiennent à la lèvre supérieure, à la commissure, à la lèvre inférieure.

Le releveur commun et le releveur propre appartiennent à la lèvre supérieure à l'aile du nez. Le petit zygomatique, quand il existe, appartient également la lèvre supérieure. Le canin, le grand zygomatique et le triangulaire apparennent à la commissure; le carré et la houppe du menton, à la lèvre inféeure.

Les muscles releveur commun et releveur propre et le petit zygomatique, rsqu'il existe, sont évidemment solidaires; leur développement est en raison verse, et ils se suppléent réciproquement. Ces trois muscles se confondent dans lèvre supérieure, dont ils constituent la couche superficielle. Solidarité des releveurs commun, propre et petit zygomatique.

Les deux releveurs fournissant des fibres à l'aile du nez, j'ai pensé qu'il conendrait de prendre pour base de la nomenclature un autre point de vue que lui des insertions à l'aile du nez et à la lèvre supérieure. La position respeve de ces deux muscles m'a fourni cette base : or, le releveur commun des iteurs étant sur un plan plus superficiel que le releveur propre, nous appellerons premier de ces muscles *releveur superficiel* et le second *releveur profond*. Dénominations déduites de la position plus ou moins superficielle.

1. — GRAND ZYGOMATIQUE.

Préparation. Faire à la peau une incision obliquement étendue de l'os malaire à la comissure. Isoler avec soin le grand zygomatique du tissu adipeux au milieu duquel il est ongé.

Ce muscle représente un faisceau allongé, obliquement étendu de l'os maire à la commissure des lèvres.

Insertions malaires.

a. Insertions. Il naît de la portion la plus reculée de la face externe de l'os malaire, par de petits faisceaux tendineux qui se détachent successivement d'un sillon horizontal creusé sur cet os. Chez beaucoup de sujets, cette insertion est recouverte par l'orbiculaire des paupières ; chez d'autres, elle est sous-cutanée.

Fig. 451.

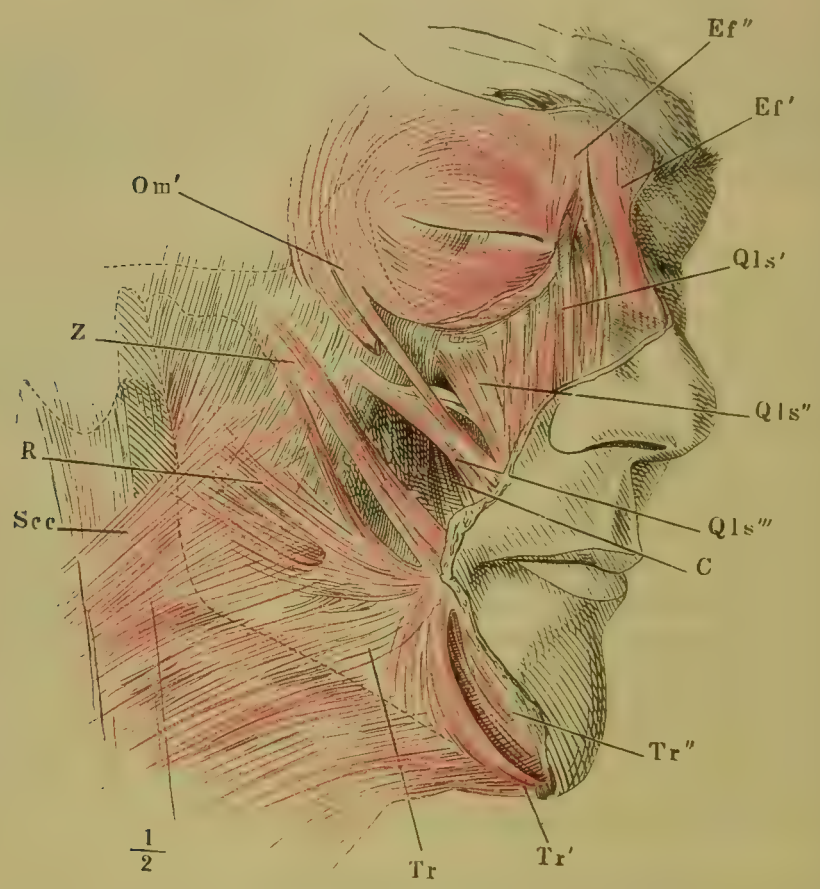

Muscles de la face (*).

Dans quelques cas, il y a une sorte d'entrelacement entre les fibres de l'orbiculaire des paupières et celles du grand zygomatique.

Direction.

De ces insertions malaires, les fibres du grand zygomatique se portent obliquement en bas et en dedans, gagnent la commissure, et s'y divisent en deux couches, l'une cutanée, l'autre profonde (*grand zygomato-labial*, Chauss.), dont les faisceaux s'entre-croisent avec les faisceaux du canin et du triangulaire des lèvres. La couche cutanée, ordinairement la plus considérable, présente la même couleur pâle, la même disposition non fasciculée que la terminaison labiale du releveur superficiel, du releveur profond et du petit zygomatique : elle se perd dans la peau des lèvres, tout près de la commissure. — Sa couche profonde va se continuer tout entière avec le muscle triangulaire.

Couche cutanée destinée à la commissure.

(*) La face est vue presque de profil ; on a coupé à leur origine les fibres de l'orbiculaire des paupières qui se terminent dans la peau de la joue ; celles du côté interne ont été relevées. — Z, grand zygomatique. — *Om′*, fibres de l'orbiculaire qui s'unissent au petit zygomatique. — *Ef′*, pyramidal. — *Ef″*, fibres du frontal qui naissent de la partie interne du rebord orbitaire. — *Qls′*, releveur superficiel. — *Qls″*, releveur profond. — *Qls‴*, petit zygomatique. — C, canin. — *Tr*, triangulaire des lèvres. — *Tr′*, faisceau sous-symphysien. — *Tr″*, faisceaux qui vont à la peau du menton. — *Scc*, peaucier. — K, risorius.

Le grand zygomatique présente beaucoup de variétés dans son volume et dans la proportion qui existe entre sa couche cutanée et sa couche profonde. Il n'est pas rare de voir un faisceau détaché de ce muscle se porter au bord externe du triangulaire des lèvres, pour se continuer en partie avec ce muscle, en partie avec le peaucier. Variétés. Sa couche profonde se continue avec le triangulaire.

b. Rapports. Recouvert par la peau, dont il est séparé, en haut, par l'orbiculaire des paupières, en bas, par une grande quantité de tissu adipeux, le grand zygomatique recouvre l'os malaire, le masséter, le buccinateur, une grande masse de tissu adipeux et la veine labiale. Rapports.

c. Action. Il porte la commissure des lèvres en haut et en dehors, et donne au sillon naso-labial une légère courbure à convexité inférieure. En relevant la peau de la joue, il détermine le gonflement de la pommette, une élévation légère de la paupière inférieure et la formation de rides rayonnantes autour de l'angle externe des paupières. Ces rides, qui n'apparaissent que chez l'adulte, sont d'autant plus nombreuses et plus profondes que l'individu observé est plus âgé et a la peau plus brûlée par le soleil. « Le grand zygomatique est le seul muscle qui exprime complétement la joie à tous ses degrés et dans toutes ses nuances, depuis le simple sourire jusqu'au rire le plus fou. Il ne rend aucune autre expression : c'est le *muscle de la joie* (Duchenne). » Mais la joie exprimée par le grand zygomatique paraît fausse, factice ; elle ne devient franche et communicative que par le concours de la moitié inférieure de l'orbiculaire des paupières. Action. Muscle de la joie.

2. — TRIANGULAIRE DES LÈVRES.

Préparation. Incisez verticalement la peau, à partir de la commissure jusqu'à la base de la mâchoire inférieure ; disséquez en suivant la direction des fibres charnues.

On pourrait considérer le triangulaire et le canin comme constituant un seul et même muscle, étroit à sa partie moyenne, large à ses extrémités. La continuité de ces deux muscles est manifeste.

a. Insertions. Le triangulaire (Tr) naît de la face antérieure du corps de la mâchoire inférieure, un peu au-dessus du bord inférieur de cet os, par de petites languettes aponévrotiques ou digitations qui, s'entre-croisant avec les faisceaux du peaucier, s'insèrent entre ce muscle et le carré du menton (*fig.* 453). A ces petites languettes aponévrotiques, qui constituent comme de petites arcades tendineuses, succèdent les faisceaux charnus, qui décrivent des courbes à concavité interne ; tous ces faisceaux se ramassent en approchant de la commissure des lèvres, où ils occupent un plan plus superficiel que le buccinato-labial, et plus profond que les fibres cutanées du grand zygomatique (*maxillo-labial*, Chauss.). Parvenu à la commissure, le triangulaire m'a paru se continuer en entier avec le canin et avec le faisceau profond du grand zygomatique. Sur quelques sujets, ce muscle, surtout examiné par sa face profonde, m'a paru concourir à la formation du labial supérieur et s'insérer par quelques fibres à la fossette incisive. Insertions à la mâchoire inférieure. Leur entre-croisement avec le peaucier. Leur direction. Sa continuité avec le canin et le grand zygomatique.

Le triangulaire est, d'ailleurs, un muscle très-fort, à fibres toujours rouges, dont le développement m'a paru en rapport composé avec le développement du canin et du faisceau profond du grand zygomatique. Force du triangulaire.

Nous savons qu'un certain nombre de fibres détachées du peaucier s'ajoutent au

bord externe du triangulaire ; voilà peut-être pourquoi les anciens anatomistes, et Vésale en particulier, considéraient le triangulaire comme une dépendance du peaucier. Mais anatomiquement et physiologiquement, ces deux muscles sont complétement indépendants l'un de l'autre.

Faisceau sous-symphysien

On trouve, chez un très-grand nombre de sujets, un faisceau musculaire situé au-dessous de la symphyse du menton, et qui me paraît une dépendance du triangulaire, avec les fibres internes duquel il se continue. Ce faisceau (*Tr'*, *fig.* 451), variable pour le volume, quelquefois entièrement aponévrotique, semble destiné à brider le peaucier, au-dessous des fibres entre-croisées duquel il est placé ; quelquefois le faisceau sous-symphysien se continue, à l'aide de fibres aponévrotiques, avec le triangulaire (1). Plus en dedans, on trouve encore quelques faisceaux (*Tr''*) qui s'irradient de la commissure à la peau du menton.

Rapports.

b. Rapports. Recouvert par la peau, à travers laquelle il se dessine très-distinctement chez les sujets amaigris, ce muscle recouvre le peaucier, le carré et le buccinateur.

Action.

c. Action. Abaisseur de l'angle des lèvres (*depressor anguli oris*, Albinus), qu'il attire un peu en dehors, suivant M. Duchenne, il porte la lèvre inférieure en avant, et allonge la ligne naso-labiale, qui tend à devenir rectiligne et se rapproche davantage de la verticale. En refoulant la peau en bas, il produit, au-dessous de la commissure, des plis qui sont d'autant plus prononcés et plus nombreux que le sujet est plus avancé en âge.

Il exprime la tristesse.

L'abaissement des commissures déterminé par les triangulaires donne à la physionomie une expression de *tristesse* et d'*abattement*. Au plus haut degré de contraction, le triangulaire exprime le *dégoût* ; contracté faiblement et associé à un léger rapprochement des paupières, il donne au regard une expression de *mépris* ; il est antagoniste des muscles canin et grand zygomatique, avec lesquels il se continue. Cette continuité est si manifeste qu'on peut considérer les trois muscles comme un muscle unique, bifide supérieurement, pour former le canin et le faisceau profond du grand zygomatique, étroit à la partie moyenne, où il répond à la commissure. Les fibres internes du triangulaire font équilibre au canin sous le rapport de l'obliquité ; mais les fibres externes ne font pas équilibre au grand zygomatique sous le même point de vue. Voilà encore un bel exemple de muscles antagonistes, dont la continuité ne saurait être révoquée en doute.

3. — ÉLEVEUR OU RELEVEUR SUPERFICIEL (ÉLEVEUR COMMUN DE L'AILE DU NEZ ET DE LA LÈVRE SUPÉRIEURE, BOYER, BICHAT).

Préparation. Faire une incision verticale un peu oblique qui, de l'apophyse montante de l'os maxillaire supérieur, s'étende à la lèvre supérieure ; disséquer avec soin la terminaison labiale de ce muscle, qui s'insère à la peau.

Moins considérable que le releveur profond, souvent très-grêle, manquant quelquefois, ce muscle (*quadratus labii superioris*, *Qls*, *fig.* 452) présente de nombreuses variétés.

(1) J'ai été tenté d'appeler *triangulaire interne* ou *fibres accessoires du triangulaire* des fibres curvilignes décolorées, à concavité supérieure, qui, semblant faire suite au triangulaire, sont coupées à angle droit par les fibres du carré, et qui constituent avec lui, dans l'épaisseur de la lèvre inférieure, une espèce de treillage. Ces fibres curvilignes m'ont paru quelquefois, au moins en partie, provenir du canin.

a. Insertions. Son insertion supérieure a lieu, par une bifurcation, 1° à l'apophyse orbitaire interne du frontal et à l'apophyse montante de l'os maxillaire; 2° au côté interne du rebord de l'orbite, au-dessous des insertions de l'orbiculaire des paupières, auxquelles elles font suite dans quelques cas, et par lesquelles elles sont ordinairement recouvertes. De cette double insertion, l'élévateur superficiel se porte verticalement en bas, en longeant l'aile du nez, se dirige ensuite un peu en dehors et vient se terminer, en s'irradiant, à la partie postérieure et inférieure de l'aile du nez et à la peau de la lèvre supérieure, au voisinage de la commissure (*grand sus-maxillo-labial*, Chauss.). Cette terminaison est variable: d'ordinaire elle a lieu sur un plan plus superficiel que le releveur profond, et ses fibres affectent une direction opposée. Quelquefois elle a lieu sur le même plan, et alors les fibres du releveur superficiel viennent toutes s'accoler au bord antérieur du releveur profond. Les faisceaux que le releveur superficiel fournit à l'aile du nez, sont peu nombreux relativement à ceux qui vont à la lèvre supérieure.

Insertion supérieure.

Direction.

Terminaison à l'aile du nez et à la peau de la lèvre supérieure.

Fibres de renforcement fournies par l'orbiculaire.

Il n'est pas rare de voir le releveur superficiel renforcé par quelques fibres internes de l'orbiculaire, de même qu'on voit le releveur profond renforcé par quelques fibres externes du même muscle (1).

b. Rapports Recouvert par la peau et un peu par l'orbiculaire des paupières, ce muscle recouvre l'apophyse montante de l'os maxillaire et les muscles du nez.

Rapports.

4. — ÉLÉVATEUR OU RELEVEUR PROFOND (ÉLÉVATEUR PROPRE DE LA LÈVRE SUPÉRIEURE, BOYER, BICHAT).

Préparation. Renverser de bas en haut la moitié inférieure du muscle orbiculaire. Disséquer avec beaucoup d'attention l'extrémité inférieure qui adhère intimement à la peau.

Bien plus considérable et bien plus important que le précédent, ce muscle (*Qls''*) est large et quadrilatère.

Plus considérable que le releveur superficiel.

a. Insertions. Les insertions supérieures, assez étendues, se font, suivant une ligne demi-circulaire, au-dessus du trou sous-orbitaire, au-dessous des insertions de l'orbiculaire et parallèlement à ces insertions, à la moitié interne environ du bord inférieur de la base orbitaire. De là, ce muscle se porte, en s'élargissant, de haut en bas et de dehors en dedans, et fournit bientôt à l'aile du nez un faisceau (*faisceau nasal*), variable pour le volume, qui se détache de son bord antérieur, passe sous l'élévateur superficiel et se porte transversalement sur l'aile du nez, où il se termine. Après avoir fourni ce faisceau, le releveur profond va se terminer, en s'irradiant, à la lèvre supérieure, à la peau de laquelle il est intimement uni (*moyen sus-maxillo-labial*, Chauss.).

Insertions.

Faisceau nasal.

Terminaison à la lèvre supérieure.

La terminaison labiale de ce muscle constitue en majeure partie la couche musculaire superficielle de la lèvre supérieure ; c'est le relief de cette couche musculaire qui, s'arrêtant brusquement, abruptement, suivant une ligne verticale, de chaque côté de la sous-cloison du nez, détermine le sillon médian de la lèvre supérieure. J'ai vainement cherché, pour expliquer le relief des bords du sillon médian, des fibres musculaires verticales propres ; je n'ai trouvé que les fibres du

La terminaison labiale constitue la couche la plus superficielle de la lèvre supérieure.

(1) Chez plusieurs sujets, le releveur superficiel avait une origine nasale fort remarquable : c'était un faisceau transversalement dirigé, qu'on pouvait prendre, au premier abord, pour le muscle transverse du nez.

Explication du relief des bords du sillon médian de la lèvre supérieure.

releveur profond, qui se terminent successivement le long de ces bords, et les différences nombreuses qui existent chez les divers individus quant à la profondeur, à la largeur et à la régularité du sillon, tiennent aux différences que présente le développement de ce muscle.

Caractère des fibres charnues.

Rouges, fasciculées jusqu'au niveau de la base du nez, les fibres du releveur

Fig. 452.

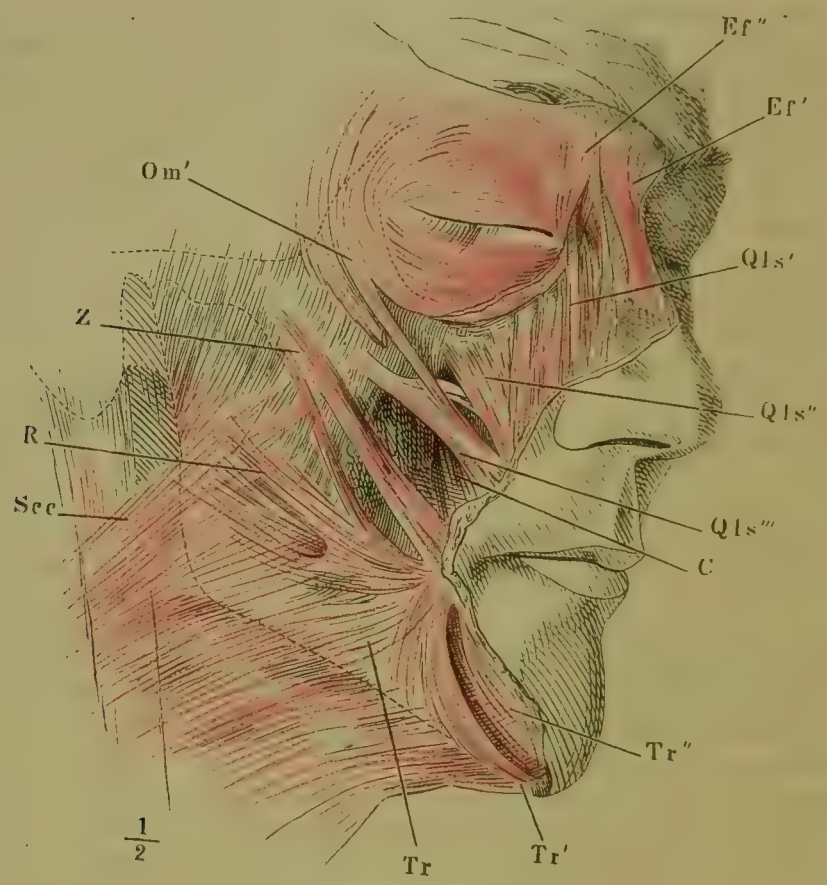

Muscles de la face (*).

profond deviennent pâles et se dissocient aussitôt qu'elles ont atteint la lèvre supérieure; cette disposition leur est commune avec le releveur superficiel.

Ses rapports avec le petit zygomatique.

Il n'est pas rare de voir un faisceau du releveur profond se détacher du bord externe de ce muscle, pour aller se jeter dans le petit zygomatique, de même qu'il n'est pas rare de voir un faisceau surnuméraire, vestige du petit zygomatique, venir s'accoler au bord externe du releveur profond. Chez quelques sujets, le releveur profond n'a pas la moitié de la largeur qu'il a chez d'autres, mais il ne manque jamais.

Rapport avec le nerf sous-orbitaire.

b. Rapports. Le rapport le plus important du releveur profond est celui qu'il

(*) La face est vue presque de profil; on a coupé à leur origine les fibres de l'orbiculaire des paupières qui se terminent dans la peau de la joue; celles du côté interne ont été relevées. — Z, grand zygomatique. — *Om'*, fibres de l'orbiculaire qui s'unissent au petit zygomatique. — *Ef'*, pyramidal. — *Ef''*, fibres du frontal qui naissent de la partie interne du rebord orbitaire. — *Qls'*, releveur superficiel. — *Qls''*, releveur profond. — *Qls'''*, petit zygomatique. — C, canin. — *Tr*, triangulaire des lèvres. — *Tr'*, faisceau sous-symphysien. — *Tr''*, faisceaux qui vont à la peau du menton. — *Scc*, peaucier. — R, risorius.

affecte avec le nerf sous-orbitaire, qu'on ne peut atteindre qu'en soulevant ce muscle ou en le divisant.

De ce qui précède, il résulte que le releveur superficiel et le releveur profond, bien qu'affectés à l'aile du nez et à la lèvre supérieure, dont ils forment la couche superficielle, diffèrent entre eux par quelques caractères, et surtout par leur position et par leur direction : l'axe du releveur superficiel est dirigé de dedans en dehors ; celui du releveur profond, de dehors en dedans. Cette différence de direction s'observe encore à la terminaison labiale : tous deux s'éparpillent ou s'irradient, le releveur superficiel, du côté de la commissure, le releveur profond, du côté de la ligne médiane. Je ferai remarquer l'adhérence intime de la peau à ces deux muscles, aussitôt qu'ils ont changé de couleur ; cette adhérence est telle qu'il semblerait que quelques fibres émanées des muscles se terminent à la peau du *sillon naso-labial*, qui occupe la limite de cette adhérence, et qui, bien certainement, est déterminée par elle. Le tissu cellulaire placé en dehors de ce sillon étant lâche, tandis que celui qui se trouve en dedans est serré, on conçoit que ce sillon soit une limite.

Différences entre le releveur superficiel et le releveur profond.

Différence de direction.

Adhérence intime à la peau.

3. — PETIT ZYGOMATIQUE.

On peut considérer le *petit zygomatique* (*Qls'''*) comme une dépendance du releveur superficiel, et quelquefois du releveur profond, dont il est destiné à augmenter la largeur : il a la même direction et la même terminaison que ce dernier ; il est absolument sur le même plan.

Il est une dépendance des releveurs.

a. Insertions. Il naît aussi par plusieurs racines : souvent l'une de ces racines est constituée par les fibres externes de l'orbiculaire des paupières (*Om'*) et, dans quelques cas, le petit zygomatique est exclusivement formé par des fibres détachées de ce muscle. Le plus ordinairement le petit zygomatique naît de l'os malaire, au-dessous du grand zygomatique, se porte en bas et en dedans, et gagne le bord externe du releveur profond, avec lequel il se confond (*petit zygomato-labial*, Chauss.).

Insertions supérieures.

Variétés.

b. Rapports. Recouvert par l'orbiculaire des paupières et par la peau, il recouvre le canin et la veine labiale.

Le releveur superficiel, le releveur profond et le petit zygomatique forment la couche superficielle de la lèvre supérieure, couche dont l'épaisseur, très-variable chez les divers individus, beaucoup plus forte, en général, chez l'homme que chez la femme, détermine la profondeur du sillon médian de cette lèvre. Nous avons vu plus haut qu'au grand zygomatique appartiennent les fibres cutanées de la commissure ; mais ces fibres sont moins intimement unies à la peau que celles de la lèvre supérieure proprement dite. Il suit de là que la portion labiale supérieure de l'orbiculaire des lèvres n'est sous-cutanée qu'au niveau du sillon médian et au niveau du bord libre des lèvres ; que dans tout le reste de son étendue, elle est séparée de la peau par une couche musculaire constituée par les deux releveurs et le petit zygomatique.

Rapports des releveurs et du petit zygomatique.

c. Action. Le releveur superficiel, le releveur profond et le petit zygomatique, quand il existe, ont une action commune, celle d'élever la lèvre supérieure et l'aile du nez. Leur action sur l'aile du nez est très-importante, puisqu'elle a pour résultat la dilatation de l'ouverture des narines, et, sous ce rapport, la portion nasale de ces muscles joue un grand rôle dans les cas de gêne de la respiration : c'est un muscle *inspirateur* de la face. Ces muscles concourent aussi

Action sur l'aile du nez et sur la lèvre supérieure.

beaucoup à l'expression de la physionomie : ce sont les muscles du dédain ; on pourrait aussi les appeler les muscles du chagrin, des larmes.

La galvanisation localisée, appliquée à ces muscles, a démontré à M. Duchenne que lorsque l'excitateur est placé au niveau du petit zygomatique, on voit la partie de la lèvre supérieure qui correspond à l'attache inférieure de ce muscle et qui est située à quelques millimètres en dedans de la commissure, être attirée en haut et un peu en dehors. Pendant ce mouvement, le contour du sillon naso-labial s'arrondit et s'élève, et il se forme au niveau de la commissure et sur la lèvre supérieure un petit pli qui remonte vers l'aile du nez : ce petit pli, qui attriste singulièrement la physionomie, n'existe pas toujours. Tout cela est parfaitement vrai ; mais ce mouvement, que M. Duchenne rapporte au petit zygomatique exclusivement, je le rapporte au petit zygomatique et au releveur superficiel (élévateur commun des auteurs), qui, en raison de leur obliquité commune, portent la lèvre supérieure en haut et un peu en dehors, tandis que le releveur profond (élévateur propre des auteurs), qui s'insère à la fois à l'aile du nez et à la lèvre supérieure, porte la lèvre supérieure à peu près directement en haut, en même temps que l'extrémité postérieure de l'aile du nez. Tous ces muscles, en relevant la lèvre supérieure, découvrent les dents incisives et canines supérieures, de même que les peauciers et carrés, qui sont leurs analogues pour la lèvre inférieure, découvrent les dents inférieures. Le petit zygomatique, suivant M. Duchenne, loin d'être l'auxiliaire ou le congénère du grand zygomatique pour l'expression de la joie et du rire, est, au contraire, un muscle du *pleurer*. Sa contraction isolée trahit une émotion qui produit la sécrétion des larmes. L'action du releveur profond est à peu près la même. L'élévateur superficiel produit le *pleurer à chaudes larmes*, mais seulement avec le concours du sphincter des paupières. Contracté seul, il exprime le *mécontentement*.

6. — CANIN.

Préparation. Le canin est préparé lorsqu'on a renversé en dehors le releveur profond de la lèvre supérieure.

Couche occupée par le canin.

Le *canin* (C, *petit sus-maxillo-labial*, Chauss.) est situé sur un plan plus profond que le précédent, de telle sorte qu'on peut reconnaître dans la région de la face correspondante quatre couches successives : 1re couche, releveur superficiel et orbiculaire des paupières ; 2e couche, releveur profond, petit zygomatique et grand zygomatique ; 3e couche, canin ; 4e couche, buccinateur.

Insertions : 1° A la fosse canine.

a. Insertions. Les insertions supérieures de ce muscle sont multiples : la principale a lieu à la partie la plus élevée de la fosse canine, au-dessous du trou sous-orbitaire ; une seconde origine (C′), plus interne, se fait à la base de l'apophyse montante de l'os maxillaire, immédiatement au-dessous du releveur profond. Ces deux origines m'ont paru constantes. Chez un sujet, deux faisceaux curvilignes du transverse du nez constituaient au canin une troisième et une quatrième origine : leurs fibres venaient s'ajouter au bord antérieur de ce muscle, dont elles augmentaient singulièrement la force.

2° A la base de l'apophyse montante.

Direction.

Origines nasales, non constantes.

Toutes ces fibres convergent, pour former un corps charnu qui se porte obliquement en bas et en dehors. Le canin devient plus superficiel à mesure qu'il approche de la commissure, où ses faisceaux se terminent en partie dans la peau, en partie se continuent directement avec le triangulaire. Il m'a paru évident.

chez un certain nombre de sujets, que le canin se continuait par ses fibres de terminaison supérieures avec le labial supérieur, et par ses fibres de terminaison inférieures avec le labial inférieur.

Je crois pouvoir donner comme règle générale que le développement du canin et celui du grand zygomatique sont en raison inverse l'un de l'autre : dans un

Fig. 453.

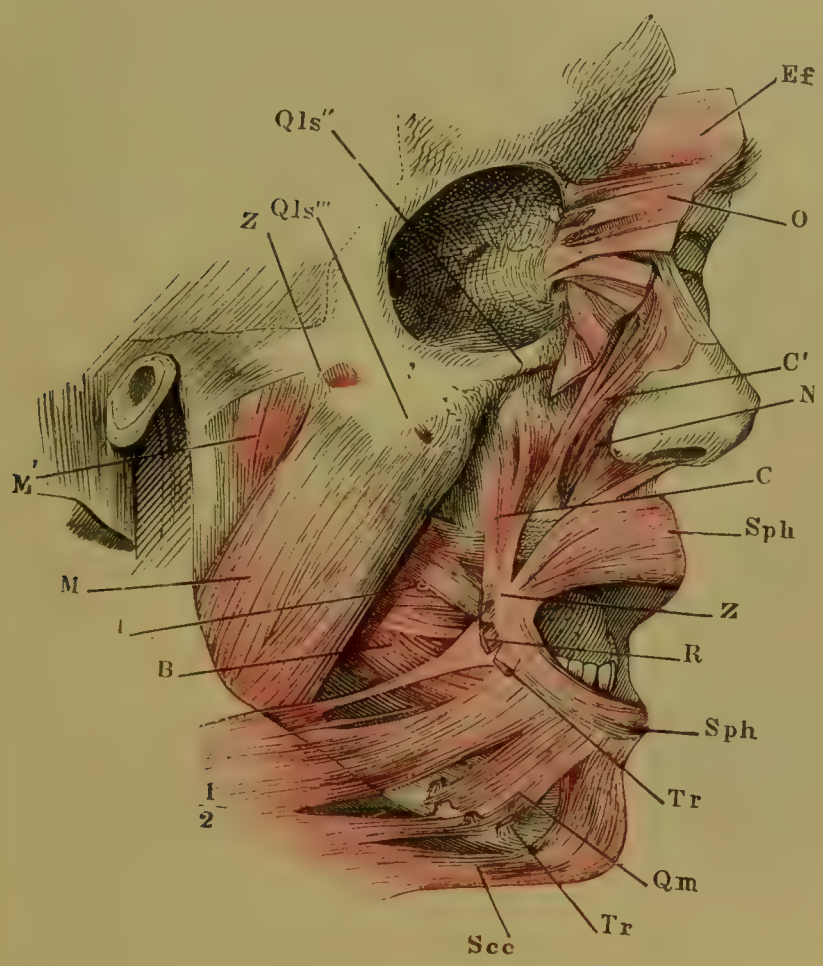

Muscles profonds de la face (*).

cas où le canin était rudimentaire, le grand zygomatique était extrêmement développé. D'un autre côté, l'axe du canin est dirigé de haut en bas et de dedans en dehors, et par conséquent dans un sens opposé à l'axe du grand zygomatique. Le canin et le grand zygomatique se comportent donc entre eux, à beaucoup d'égards, comme le releveur superficiel et le releveur profond de la lèvre supérieure.

Le développement du canin et celui du grand zygomatique sont en raison inverse.

b. Rapports. Recouvert à sa partie supérieure par le releveur profond de la

Rapports.

(*) La face est vue de profil ; l'orbite a été vidé, l'orbiculaire des paupières (O) et le frontal (E*f*) ont été renversés. — C', C, canin. — N, muscles de la région du nez. — S*ph*, sphincter buccal. — Z, Z, insertions du grand zygomatique. — R, risorius. — T*r*, T*r*, insertions du triangulaire des lèvres. — Q*m*, carré du menton. — S*cc*, peaucier du cou. — B, buccinateur. — M, masséter. — M', couche profonde du masséter. — Q*ls''*, releveur profond. — Q*ls'''*, petit zygomatique. — I, canal de Sténon, coupé à son entrée dans le buccinateur.

lèvre supérieure et par les vaisseaux et les nerfs sous-orbitaires, le canin devient tout à fait superficiel inférieurement, où il n'est plus recouvert que par la peau. Il recouvre l'os maxillaire, la muqueuse buccale et le buccinateur.

c. Action. Il élève la commissure et la porte en dedans, en raison de sa direction oblique.

7. — CARRÉ DU MENTON.

Le muscle carré est une dépendance du peaucier.

Le *carré* (*quadratus menti*, Qm, *mento-labial*, Chauss.), muscle appartenant à la lèvre inférieure, est en partie une dépendance du peaucier, dont il paraît être, au premier abord, la continuation pure et simple ; c'est la même direction, la même texture, la même coloration des fibres ; ce sont aussi les mêmes usages (1). Aussi avais-je cru devoir le considérer comme la portion faciale du peaucier. Mais si l'on cherche à approfondir l'étude de la connexion de ces deux muscles, en renversant le carré de haut en bas et le peaucier de bas en haut, on ne tarde pas à découvrir que leur continuité est interrompue au niveau de la lèvre externe du bord inférieur de l'os maxillaire et du commencement de la ligne oblique externe, par une insertion commune. Les fibres les plus externes seules de ce muscle (du tiers au quart) sont constamment la continuation directe du peaucier ; il en est de même de quelques fibres internes.

Rapports.

Rapports. Du reste, le muscle carré, de forme losangique plutôt que carrée, est intimement uni, par sa face externe, à la peau de la lèvre inférieure, à laquelle il s'implante par la totalité de ses fibres. Il recouvre la portion labiale inférieure de l'orbiculaire des lèvres, la muqueuse buccale, les vaisseaux et nerfs mentonniers. Séparés en bas par la houppe du menton, les muscles carrés se confondent supérieurement.

Action.

Action. Le carré abaisse la lèvre inférieure (*depressor labii inferioris*, Albinus) ; en vertu de l'obliquité de ses fibres ascendantes, chaque moitié de cette lèvre est portée en bas et en dehors, et par conséquent la lèvre est tendue transversalement. Son action se confond avec celle du peaucier pour exprimer la terreur et l'effroi. Lorsqu'il se contracte indépendamment du labial inférieur, la lèvre inférieure est un peu renversée en dehors.

8. — BUCCINATO-LABIAL.

Préparation. Distendre les joues et les lèvres, en tamponnant la cavité buccale. Pour la portion labiale ou l'*orbiculaire des lèvres*, faire à la peau qui recouvre la lèvre une incision elliptique, circonscrite à l'ouverture de la bouche. Pour la portion buccale ou le *buccinateur*, faire à la peau une incision transversale qui, de la commissure, s'étende jusqu'au masséter et disséquer les lambeaux. Pour bien voir le bord postérieur de ce muscle, renverser de haut en bas l'arcade zygomatique et le masséter ; puis scier l'os maxillaire inférieur au-devant de sa branche. Enfin, pour avoir une idée complète du buccinateur et de l'orbiculaire des lèvres, les étudier par leur face postérieure ou profonde.

Figure.

Les muscles *buccinateur* et *orbiculaire des lèvres* ne constituent, à proprement parler, qu'un seul et même muscle, le *buccinato-labial* (*contrahens communis buc-*

(1) Cependant, chez quelques sujets, on trouve des carrés forts, coïncidant avec des peauciers faibles ; des différences notables s'observent aussi quelquefois dans la nuance de coloration des fibres charnues.

carum labiorumque, Spigel), muscle quadrilatère, largement perforé à son milieu, et étendu, d'une part, du bord alvéolaire supérieur au bord alvéolaire inférieur, et d'autre part, de la portion la plus reculée des bords alvéolaires droits à la portion correspondante des bords alvéolaires gauches. Toutes les fibres de l'orbiculaire des lèvres m'ont paru être une émanation du buccinateur. Pour avoir une idée exacte de la manière dont ces deux muscles se continuent l'un avec l'autre, il faut les étudier par leur face postérieure. On voit alors qu'arrivés à la commissure des lèvres, les faisceaux du buccinateur s'entre-croisent entre eux pour la plupart; que, par suite de cet entre-croisement, le labial supérieur est constitué en grande partie par les faisceaux inférieurs du buccinateur et le labial inférieur par ses faisceaux supérieurs.

Étendue.

Toutes les fibres de l'orbiculaire des lèvres émanent du nabucciteur.

Fig. 154.

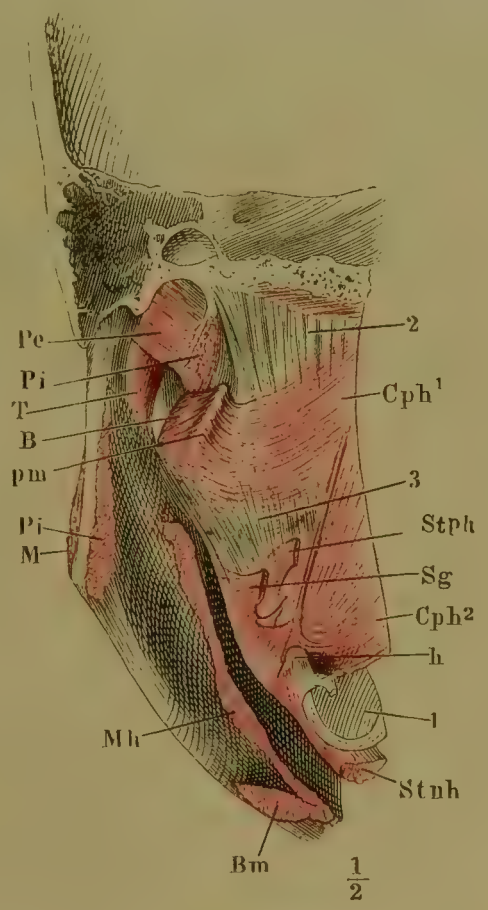

Face postérieure du pharynx et face interne de la mâchoire inférieure; la paroi postérieure et le plancher de la cavité buccale sont detachés du maxillaire inférieur et renversés sur le côté et en haut (*).

Je ferai remarquer que le buccinato-labial est composé de plusieurs couches, dont la plus profonde est plus pâle et moins distinctement fasciculée que les couches superficielles, et contient dans son épaisseur les glandes sous-muqueuses de la joue et des lèvres.

Différences entre les couches superficielles et profondes.

Nous diviserons le buccinato-labial en trois portions: 1° deux latérales, ce sont les portions buccales ou les *buccinateurs*; 2° une médiane ou labiale, c'est l'*orbiculaire des lèvres* des auteurs, que nous subdiviserons en *portion labiale supérieure* et en *portion labiale inférieure*.

1° Buccinateur.

C'est le muscle propre de la joue, large, assez épais, quadrilatère (B, *musculus buccæ*, Columbus; *bucco*, Riolan; *bucco-labial*, Chauss.).

a. Insertions. L'insertion postérieure du buccinateur est triple : elle a lieu 1° au bord alvéolaire supérieur, dans tout l'espace compris entre la tubérosité maxillaire et la crête verticale qui sépare la fosse canine de cette tubérosité; 2° au bord alvéolaire inférieur, ou plutôt à la ligne oblique externe, depuis la dernière grosse molaire jusqu'au niveau du trou mentonnier; 3° entre les deux maxillaires, par deux tendons, dont l'un naît de l'aile interne de l'apophyse ptérygoïde, et se porte ver-

Insertions aux bords alvéolaires supérieur et inférieur.

A deux tendons aponévrotiques.

(*) *Cph*¹, *Cph*², constricteur supérieur et constricteur moyen. — *Stph*, muscle stylo-pharyngien. — *Sg*, stylo-glosse. — *h*, grande corne de l'os hyoïde. — *Stnh*, sterno-hyoïdien, coupé au-dessous de son insertion. — *Bm*, *Mh*, digastrique et mylo-hyoïdien, coupés à leur insertion. — M, masséter. — *Pi*, *Pi*, insertions du ptérygoïdien interne. — *pm*, ligament ptérygo-maxillaire. — B, buccinateur. — T, temporal. — *Pe*, chef inférieur du ptérygoïdien externe. — 1, épiglotte, coupée au-dessus du larynx. — 2, paroi postérieure du pharynx. — 3, face externe du plancher buccal.

ticalement en bas en s'élargissant ; c'est ce tendon aponévrotique, qui, en arrière, sert d'origine au constricteur supérieur, qu'on a appelé improprement *aponévrose buccinato-pharyngienne* (lig. ptérygo-maxillaire, Henle, *pm*, *fig.* 434). L'autre tendon est un prolongement du tendon du crotaphyte, et vient s'insérer à la partie la plus reculée du bord alvéolaire inférieur; cette seconde origine est aussi constante que la première.

Direction.

De ces diverses origines, les fibres charnues se portent toutes d'arrière en avant : les supérieures, un peu obliquement de haut en bas ; les inférieures, obliquement de bas en haut ; les moyennes, horizontalement. De la disposition respective des fibres supérieures et inférieures, il résulte un entre-croisement au niveau de la commissure. A partir de cet entre-croisement, les fibres inférieures du muscle vont se terminer dans la moitié supérieure de l'orbiculaire, et *vice versâ* pour les fibres supérieures.

Entre-croisement partiel à la commissure.

Rapports.

b. Rapports. Profondément situé en arrière, où il est recouvert par la branche de la mâchoire inférieure, par le masséter et un peu par le temporal, séparé de toutes ces parties par une masse considérable de tissu adipeux et par une boule graisseuse, qu'on rencontre même chez les individus les plus maigres, le buccinateur est recouvert, plus en avant, par le grand zygomatique, par le petit zygomatique et le risorius de Santorini, lorsqu'ils existent ; à la commissure, il est recouvert par le canin et le triangulaire des lèvres. Le canal de Sténon longe ce muscle avant de le traverser ; les nerfs buccaux, les rameaux de l'artère transverse de la face marchent parallèlement à ses fibres ; l'artère et la veine maxillaires externes le coupent perpendiculairement à côté de la commissure. Une aponévrose particulière, *aponévrose buccale*, sur laquelle je vais revenir, lui est intimement unie et le sépare de toutes ces parties. Le buccinateur recouvre la muqueuse de la joue, dont il est séparé par une couche épaisse de glandules appelées buccales.

Rapports avec le canal de Sténon.

Aponévrose du buccinateur.

Aponévrose du buccinateur. Le buccinateur est recouvert par une lame fibreuse très-adhérente, que l'on considère comme l'épanouissement de la gaîne fibreuse du canal de Sténon, lame fibreuse qui s'épaissit en arrière et semble se continuer avec l'aponévrose buccinato-pharyngienne. Cette lame fibreuse prévient l'ouverture dans la bouche des abcès qui lui sont extérieurs, de même qu'elle s'oppose à l'extension au dehors des maladies qui attaquent la membrane muqueuse.

Antagoniste de la portion labiale.

c. Action. Le buccinateur est l'antagoniste le plus direct de la portion médiane ou orbiculaire du buccinato-labial. Lorsque les joues ne sont pas distendues, la contraction du buccinateur a pour effet l'allongement transversal de l'ouverture buccale, et par conséquent la tension des lèvres et le plissement vertical de la peau de la joue, plissement qui devient permanent chez le vieillard, et qui constitue l'une de ses principales rides.

Son action dans le jeu des instruments à vent.

Dans la mastication.

Lorsque les joues sont soulevées par de l'air ou par un corps étranger quelconque, le buccinateur, de plan qu'il était d'abord, devient courbe et acquiert toutes les propriétés des muscles curvilignes. Le premier effet de sa contraction est alors de ramener ses fibres ou de tendre à les ramener à la rectitude ; les corps gazeux, liquides et solides sont expulsés brusquement lorsque la portion labiale n'y apporte aucun obstacle, ou graduellement lorsque cette portion labiale contractée ne cède que peu à peu. Il suit de là que le buccinateur remplit un rôle essentiel dans le jeu des instruments à vent : d'où lui vient son nom (*buccinare*, sonner de la trompette). Dans la mastication, il remplit un usage non moins

important, en repoussant les substances alimentaires entre les dents et en les chassant de l'espèce de gouttière qui existe entre les joues et les arcades alvéolaires.

2° Labial ou orbiculaire des lèvres.

La *portion médiane* ou *labiale* du buccinato-labial, improprement appelée *orbiculaire des lèvres* (*sphincter oris*, *Sph*), constitue essentiellement la charpente

Fig. 455.

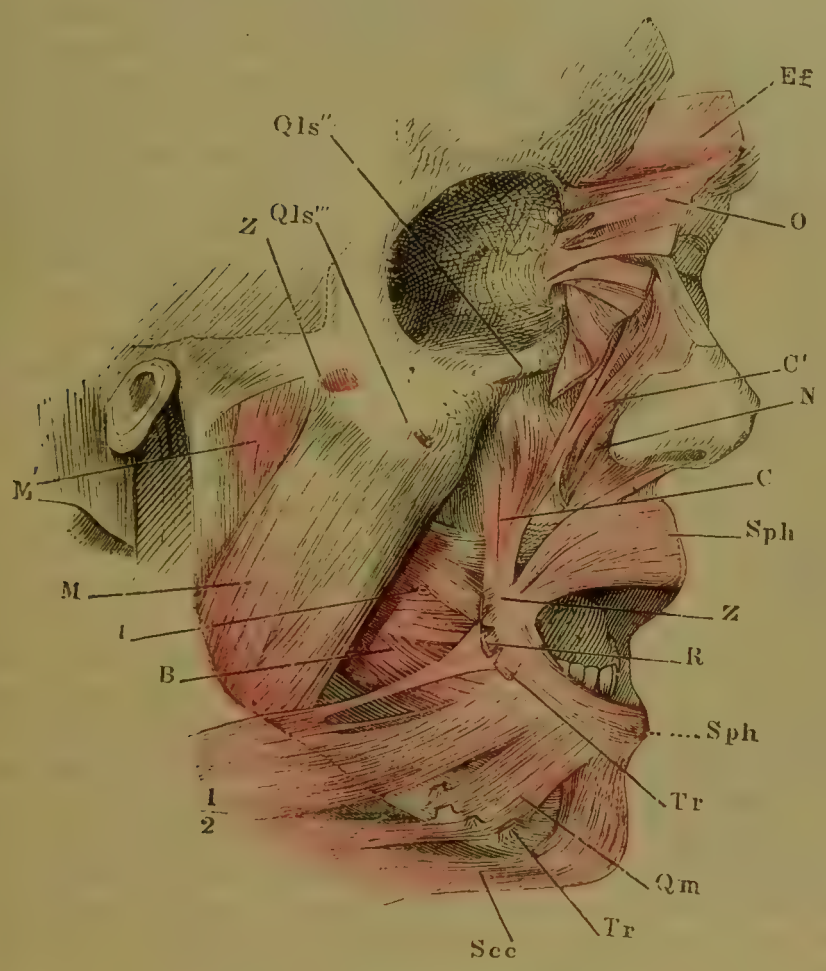

Muscles profonds de la face (*).

des lèvres (*labial*, Chauss. ; *moles carnea, musculosa tamen, quæ utrumque labium format*, Fallope) ; elle occupe tout l'espace compris, *d'une part*, entre le bord libre de la lèvre supérieure et la base du nez, *d'autre part*, entre le bord libre de la lèvre inférieure et le sillon transversal qui surmonte le menton. Nous considérons, avec Winslow, ce muscle comme composé de deux demi-orbiculaires, constitués chacun par une bande de faisceaux concentriques demi-elliptiques, et des-

Il y a deux demi-orbiculaires bien distincts.

(*) La face est vue de profil ; l'orbite a été vidé, l'orbiculaire des paupières (O) et le frontal (E*f*) ont été renversés. — C, C', canin. — N, muscles de la région du nez. — *Sph*, sphincter buccal. — Z, Z, insertions du grand zygomatique. — R, risorius. — T*r*, T*r*, insertions du triangulaire des lèvres. — Q*m*, carré du menton. — S*cc*, peaucier du cou. — B, buccinateur. — M, masséter. — M', couche profonde du masséter. — Q*ls''*, releveur profond. — Q*ls'''*, petit zygomatique. — I, canal de Sténon, coupé à son entrée dans le buccinateur.

tinés, l'un, à la lèvre supérieure : c'est la *portion labiale supérieure*; l'autre, à la lèvre inférieure : c'est la *portion labiale inférieure*.

Portion labiale supérieure. Mode de continuité avec le buccinateur.

a. Portion labiale supérieure. Les fibres du buccinateur qui vont former le labial supérieur, se comportent de diverses manières : celles qui constituent le bord libre de la lèvre supérieure, forment le demi-cercle complet et vont se continuer avec le buccinateur de l'autre côté. Les fibres situées au-dessus du bord libre, qui constituent le corps de la lèvre, s'entre-croisent sur la ligne médiane avec les fibres du buccinateur opposé, et vont se terminer à l'os maxillaire du côté opposé, où elles s'insèrent à la fossette incisive; enfin, les fibres les plus élevées du buccinateur vont s'insérer directement à la fossette incisive du même côté (muscle incisif supérieur (*Ils, fig.* 456) : quelques-unes vont se terminer à l'aile externe de la narine; ces dernières font suite au plan du canin.

Terminaison des fibres du buccinateur.

Fig. 456.

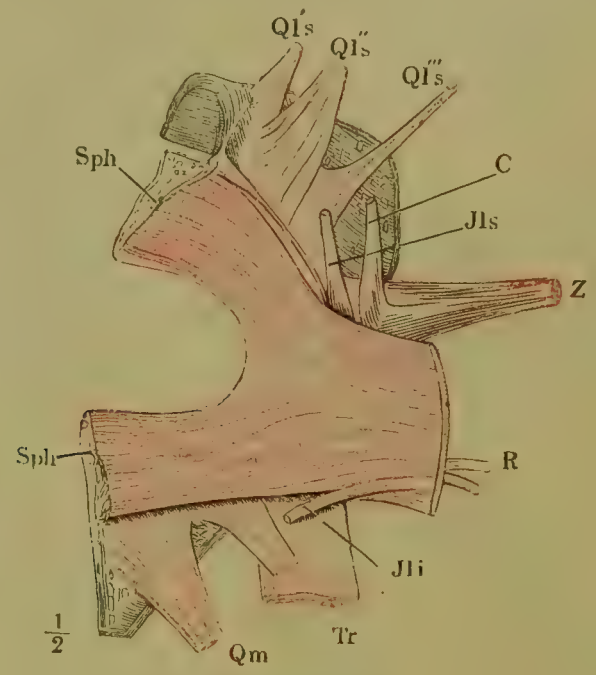

Orbiculaire des lèvres (*).

Le labial supérieur est séparé de la peau par une couche musculaire.

Nous avons vu, à l'occasion des releveurs de la commissure et des lèvres, que la portion labiale supérieure est séparée de la peau par une couche musculaire assez épaisse, qui lui est fort adhérente.

Disposition des fibres du buccinateur par rapport à la lèvre inférieure.

b. Portion labiale inférieure. La disposition du buccinateur par rapport à la lèvre inférieure est identiquement la même que celle du même muscle par rapport à la lèvre supérieure. Ainsi, le bord libre de la lèvre inférieure est constitué par des fibres du buccinateur qui forment le demi-cercle complet. Au-dessous de ce bord libre, les fibres du buccinateur droit s'entre-croisent sur la ligne médiane avec celles du buccinateur gauche, et vont s'insérer du côté opposé de la symphyse du menton; les fibres du buccinateur les plus inférieures vont s'insérer du même côté de la symphyse (muscle incisif inférieur, *Ili*).

La lèvre inférieure est complétée par le muscle carré.

C'est en étudiant la lèvre inférieure par sa face postérieure qu'on peut aisément reconnaître cette disposition. La lèvre inférieure est, d'ailleurs, complétée par le carré.

Variétés individuelles et nationales dans l'épaisseur du muscle labial.

L'épaisseur des labiaux est variable chez les différents individus, surtout au niveau du bord libre des lèvres, où les faisceaux de ces muscles éprouvent une sorte de renversement en dehors. Chez le nègre, ce renversement est très-manifeste. Il faut bien distinguer l'épaisseur des lèvres qui dépend de cette cause, de celle qui tient à la constitution scrofuleuse.

(*) La joue, les lèvres et l'aile du nez sont vues par leur face postérieure, après l'ablation de la muqueuse; tous les muscles ont été détachés de leurs insertions aux os. — *Sph*, orbiculaire des lèvres. — *Ql's*, releveur superficiel. — *Ql''s*, releveur profond. — *Ql'''s*, petit zygomatique. — C, canin. — *Ils*, fibres du buccinateur qui s'insèrent à la fossette incisive. — Z, grand zygomatique. — R, risorius. — *Ili*, fibres du buccinateur qui s'insèrent près de la symphyse. — *Tr*, triangulaire. — *Qm*, carré du menton.

Le labial inférieur est séparé de la peau par le carré, dont il est difficile de l'isoler ; et comme, d'autre part, le carré adhère intimement à la peau, il en résulte qu'on agit sur toute l'épaisseur de la lèvre en agissant seulement sur la peau, dans l'application des moyens contentifs pour les solutions de continuité des lèvres. Cette induction pratique s'applique à la lèvre supérieure comme à la lèvre inférieure.

Rapports superficiels

Le labial supérieur et le labial inférieur recouvrent, en dedans, la muqueuse buccale ; ils en sont séparés par les glandules labiales, les vaisseaux coronaires et un grand nombre de filets nerveux.

Profonds.

Le bord libre des muscles labial supérieur et labial inférieur circonscrit l'ouverture de la bouche : ce sont les différences dans les dimensions de cette ouverture qui déterminent les variétés qu'on admet dans la grandeur de la bouche. Ces variétés n'ont aucune influence sur la capacité de la cavité buccale.

Les bords libres des labiaux circonscrivent l'ouverture de la bouche.

c. Action. Elle se rapporte à des phénomènes très-variés et peut être étudiée sous le rapport : 1° de l'occlusion de la bouche ; 2° de la préhension des aliments par succion ; 3° du jeu des instruments à vent ; 4° de l'expression faciale. Je ne m'occuperai ici que de l'occlusion de la bouche.

Action relative à un grand nombre d'usages.

L'occlusion de la bouche peut se faire par le simple rapprochement des mâchoires, que les lèvres suivent dans leurs mouvements. Dans l'occlusion active, c'est-à-dire dans celle qui dépend de l'action même des labiaux, il peut arriver deux choses : tantôt ces muscles se bornent à appliquer fortement les lèvres contre les arcades dentaires, et leurs bords libres l'un contre l'autre, et alors les muscles labiaux agissent à la manière d'un muscle curviligne ; tantôt les labiaux agissent à la manière d'un sphincter (*sphincter labiorum*, Douglas) : dans ce cas, les lèvres sont déjetées en avant et froncées : l'ouverture buccale, qui, dans l'état ordinaire, représente une ouverture linéaire transversale, figure alors un orifice circulaire ou plutôt losangique.

Occlusion de la bouche.

Les labiaux agissent à la manière d'un sphincter.

L'étude électro-physiologique de ce muscle complète ces données. Les phénomènes varient suivant que l'excitateur est appliqué sur tel ou tel point de la peau qui correspond à ce muscle. Ainsi, le renversement des lèvres en dehors est produit par l'excitation des fibres les plus excentriques de l'orbiculaire ; le froncement circulaire des lèvres, comme pour donner un baiser ou dans l'action de siffler, est produit quand l'excitateur est appliqué sur la ligne médiane ou à côté de la ligne médiane. Si l'excitateur est placé sur la moitié droite de l'orbiculaire, cette moitié droite se fronce indépendamment de la gauche et les lèvres sont attirées à droite ; si l'excitateur est appliqué sur la moitié gauche, cette moitié gauche de l'orbiculaire se fronce indépendamment de la droite, et les lèvres sont attirées à gauche. On peut entre-croiser ces contractions en plaçant un excitateur sur la moitié droite du labial supérieur, et l'autre excitateur sur la moitié gauche du labial inférieur. De ces expériences, il suit que, sous l'influence de l'électricité, ce muscle agit comme s'il était composé de quatre parties indépendantes, qu'il est bien difficile de contracter isolément sous l'influence de la volonté.

Action électro-physiologique.

L'orbiculaire agit comme s'il était composé de quatre parties indépendantes.

9. — HOUPPE DU MENTON.

Ce sont deux faisceaux musculaires conoïdes (Me, *fig.* 457 et 458), qui naissent, par leur sommet, de chaque côté de la symphyse, et qui, par leur base, vont s'épanouir dans la peau du menton, à la manière d'une houppe. Rouges et fas-

ciculés au voisinage de leur insertion à la mâchoire inférieure, décolorés et non fasciculés dans toute leur portion cutanée, ces deux faisceaux musculaires sont fortifiés par quelques fibres cutanées émanées du peaucier du côté opposé ; leur direction est oblique de haut en bas et d'arrière en avant. On ne peut bien voir cette disposition qu'en étudiant les muscles de la lèvre inférieure par leur face postérieure. On rend l'étude de ces muscles très-facile en sciant la mâchoire inférieure au-devant des masséters et laissant la lèvre inférieure en place ; un trait de scie vertical sera dirigé d'arrière en avant sur la symphyse, de manière à ne pas compléter la section de l'os, qu'on fera éclater en écartant les deux moitiés de la symphyse ; on disséquera avec soin le pinceau conoïde de fibres charnues qui naît de chaque côté ; la pièce anatomique sera ensuite plongée dans l'acide nitrique étendu, afin d'obtenir la corrugation nécessaire pour suivre les fibres au delà du point où elles semblent confondues.

Fibres cutanées émanant du peaucier.

Fig. 457.

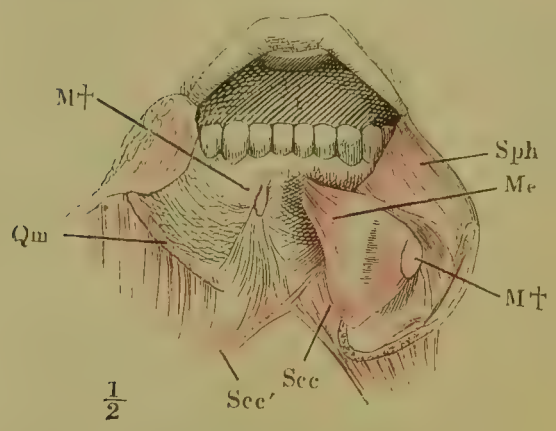

Muscle de la houppe du menton (*).

Ligament de la houppe.

Il existe dans l'épaisseur de la lèvre inférieure un cordon fibreux médian très-fort, né de la symphyse, entre les insertions musculaires qui ont lieu de chaque côté de cette symphyse. Ce cordon, formé de tissu conjonctif mêlé de graisse, est plus ou moins développé suivant les sujets ; il se porte en bas, au-dessous de la lèvre inférieure, au-devant de l'éminence mentonnière, avec laquelle il concourt à former la saillie du menton, et envoie à la peau, sur la ligne médiane, un prolongement, dont le développement est très-variable. C'est cette adhérence qui produit la fossette médiane du menton, et ce sont les variétés qu'elle présente qui expliquent les différents aspects de cette fossette, chez les divers individus.

Action.

Action. Le muscle de la houppe du menton, en raison de sa direction oblique, attire fortement en haut la peau du menton, et par conséquent soulève la lèvre inférieure, qu'il rapproche de la lèvre supérieure. Si les deux lèvres sont contiguës par le rapprochement des mâchoires, il les refoule en avant. C'est essentiellement le *muscle élévateur de la lèvre inférieure*. Sa contraction s'accompagne d'une corrugation très-prononcée de la peau du menton. On pourrait considérer les deux muscles de la houppe du menton comme ne faisant qu'un seul et même muscle, à deux origines ou insertions supérieures. L'excitation électrique, appliquée d'une manière saccadée sur ce muscle, produit dans la lèvre inférieure cette succession rapide de mouvements d'élévation et d'abaissement que l'on observe chez les personnes qui récitent des prières à voix basse.

Il est élévateur de la lèvre inférieure.

(*) Face vue par devant ; la lèvre inférieure, divisée verticalement au niveau de la canine droite, a été dépouillée de sa muqueuse et renversée vers le côté gauche. — *Sph*, orbiculaire des lèvres, vu par la face interne. — *Me*, muscle de la houppe du menton. — M†, section du muscle de la houppe du côté droit. — *Scc*, *Scc'*, fibres du peaucier droit et du peaucier gauche qui vont gagner les insertions du muscle de la houppe du menton du côté opposé. — *Qm*, origine du carré du menton.

C. — Muscles de la région du nez.

Indépendamment du pyramidal et de quelques faisceaux d'origine du canin, du releveur profond et des faisceaux de terminaison de ce dernier muscle et du releveur superficiel, la région du nez présente à considérer trois muscles de chaque côté, savoir: 1° le transverse ou triangulaire du nez des auteurs; 2° et

Fig. 458.

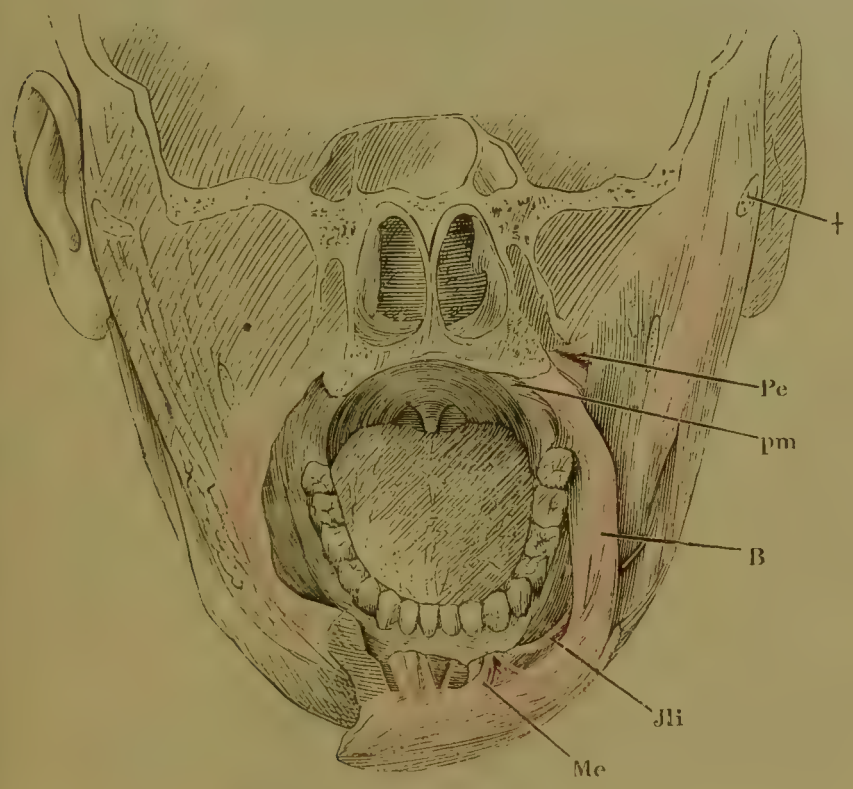

Muscles de la lèvre inférieure (*).

° les muscles de l'aile du nez proprement dits, que j'ai cru devoir appeler uscles pinnaux, savoir : le *pinnal transverse* ou *supérieur*, et le *pinnal radié* ou *iférieur*.

1. — TRANSVERSE OU TRIANGULAIRE DU NEZ.

Le transverse du dos du nez (N''', *fig.* 439) n'occupe que la partie cartilagineuse e cet organe; il est complétement étranger à l'aile du nez proprement dite.

Il est étranger à l'aile du nez.

a. Insertions. Il naît, par la pointe du triangle qu'il représente, à la partie in- erne de la fosse canine; de là, ses fibres se portent, en divergeant, sur le dos u nez et dégénèrent en une aponévrose qui s'entre-croise ou se continue avec elle du côté opposé : les deux muscles transverses réunis forment une véritable angle jetée sur le dos du nez.

Les deux triangulaires forment une véritable sangle.

(*) Les fosses nasales et le maxillaire supérieur ont été divisés par une section verticale et transver- le, en arrière de la voûte palatine; la lèvre inférieure a été incisée verticalement au niveau de l'inci- e droite et renversée en bas; on a enlevé la muqueuse de la joue et de la lèvre inférieure. — +, sec- on de l'arcade zygomatique. — *Pe*, ptérygoïdien externe. — *pm*, ligament ptérygo-maxillaire. — buccinateur. — *Jli*, incisif inférieur. — *Me*, muscle de la houppe du menton.

b. Rapports. Recouvert par la peau, à laquelle il adhère intimement, ce muscle recouvre le cartilage latéral du nez, sur lequel il glisse avec facilité.

c. Action. L'excitation électrique, promenée sur les côtés de la partie cartilagineuse du nez, a pour conséquence le plissement vertical de la peau du nez, qui est attirée obliquement de bas en haut et de dehors en dedans. Suivant M. Duchenne, on verrait encore, sous l'influence de la contraction du transverse du nez, l'aile du nez être attirée obliquement en haut et en avant, la portion supérieure du sillon naso-labial suivre la même direction, la narine, en s'élevant, se retrousser de telle sorte que son orifice regarde en dehors, au lieu de s'ou-

Fig. 459.

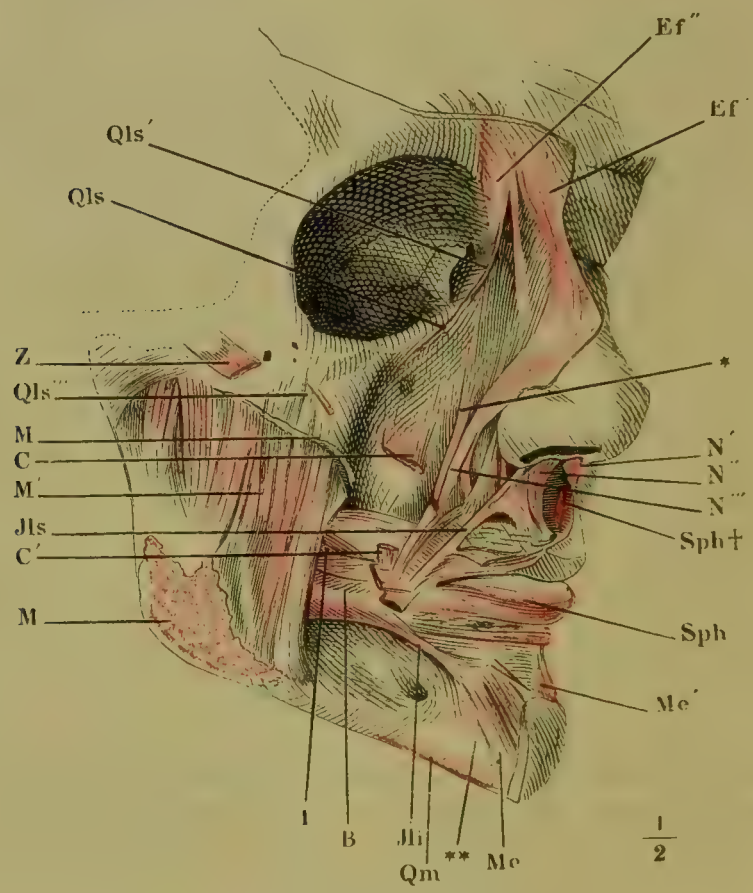

Muscles de la face (*).

vrir en bas, et enfin le sillon cutané qui contourne la narine en arrière, s'accentuer davantage. Ce muscle, en se contractant, exprimerait la *lasciveté*, la *lubricité*.

(*) La face est vue de profil ; on a vidé l'orbite et enlevé l'orbiculaire des paupières et la portion superficielle du masséter (M). — M′, portion profonde du masséter. — *Ef′*, pyramidal. — *Ef″*, frontal. — N′, pinnal radié du côté gauche. — N″, pinnal radié du côté droit. — N‴, transverse du nez. — *Sph*, sphincter buccal. — *Sph†*, section de l'orbiculaire de la lèvre supérieure ; la moitié droite est renversée en bas. — Me, muscle de la houppe du menton. — Me′, le même muscle du côté gauche. — *Qm*, carré du menton. — *Jli*, incisif inférieur. — B, buccinateur. — C′, C, insertions du canin. — *Jls*, incisif supérieur. — *Qls‴*, insertion du petit zygomatique. — Z, grand zygomatique. — *Qls″*, *Qls′*, insertions de l'élévateur profond et de l'élévateur superficiel de la lèvre supérieure. — 1, section du canal de Sténon. — *, fibres supérieures du transverse du nez. — **, fibres externes de la houppe du menton, qui s'insèrent au maxillaire par leurs deux extrémités.

2. — PINNAL TRANSVERSE OU SUPÉRIEUR.

Pour bien comprendre ce muscle, il importe de se rappeler (voyez *Organes des sens*, t. II) que les ailes du nez sont essentiellement constituées par une peau très-résistante, qui se réfléchit en dedans d'elle-même au niveau de l'orifice des narines; que les cartilages des narines ne se prolongent nullement dans l'épaisseur des ailes du nez, dont le bord supérieur curviligne répond au bord inférieur de ces cartilages. Eh bien! c'est dans l'épaisseur de ce repli cutané qu'est placé le muscle pinnal transverse ou supérieur, muscle dont l'adhérence à la peau est telle qu'il est bien difficile de déterminer la direction de ses fibres. Cependant, sur plusieurs sujets chez lesquels il était très-développé, j'ai vu que muscle, de forme triangulaire, naissait en dedans de la fosse canine, au-dessous du transverse du nez, et venait se terminer successivement sur les divers points du bord inférieur de l'aile du nez, c'est-à-dire de la moitié externe ou curviligne de l'orifice des narines. J'ai coutume de comparer le pinnal supérieur au thyro-aryténoïdien, qui se trouve en quelque sorte logé dans l'épaisseur de l'aile du nez.

Action. J'avais été conduit à la recherche de ce muscle par l'observation de la remarquable dilatation qui s'opère dans l'orifice des narines chez les individus affectés de dyspnée, et nommément chez les enfants. Cette dilatation, qui rappelle celle qui s'opère dans les naseaux d'un cheval haletant, ne trouve nullement son explication dans le transverse des auteurs, ni dans les insertions nasales des releveurs, car elle est complétement indépendante de l'élévation de l'aile du nez : c'est une dilatation circulaire, par laquelle tous les points de la demi-ellipse représentée par l'aile du nez s'éloignent de la corde qui sous-tend l'arc représenté par la sous-cloison. Action.

La galvanisation localisée met parfaitement en relief ce phénomène. L'excitateur, appliqué sur la face externe de l'aile du nez, près de son bord, produit constamment, mais d'une manière inégale chez les divers sujets, la dilatation de l'aile du nez, en écartant l'aile du nez de la ligne médiane.

3. — PINNAL RADIÉ (*myrtiformis* des auteurs).

Préparation. Renversez la lèvre supérieure et enlevez la muqueuse située sur les côtés du repli muqueux soutenu par du tissu fibreux qu'on appelle le frein de cette lèvre; vous pourrez isoler les deux pinnaux radiés l'un de l'autre par une incision verticale pratiquée sur la ligne médiane. On ne peut bien voir ce muscle que lorsqu'on l'examine par sa face postérieure

Le *pinnal radié* (myrtiforme des auteurs, N″) est un muscle court, rayonné.

a. Insertions. Il naît de la fossette incisive de l'os maxillaire supérieur, au niveau des incisives et de la canine (*incisif moyen*, Winslow), immédiatement en dehors des insertions incisives de la portion labiale supérieure du buccinato-labial; ces insertions se font suivant une courbe à concavité supérieure. De là, ses fibres se portent, en rayonnant, à toute la longueur de la sous-cloison et à l'extrémité postérieure de l'aile du nez, à laquelle elles se terminent. On a considéré comme faisant partie de ce muscle les insertions incisives du labial supérieur; voilà pourquoi plusieurs anatomistes, Chaussier en particulier, ont regardé le myrtiforme comme une des origines de l'orbiculaire des lèvres. Insertions maxillaires. Radiations. Terminaison à l'aile du nez et à la sous cloison.

Rapports.

b. Rapports. Recouvert par la muqueuse buccale et par le labial supérieur, il recouvre l'os maxillaire supérieur.

Action.

c. Action. Abaisseur de l'aile du nez, ce muscle agit d'une manière fort importante dans l'expression des passions tristes, des douleurs physiques et des très-grandes impressions morales. Est-ce à ce muscle qu'est due la constriction circulaire si remarquable de l'orifice inférieur des fosses nasales lorsque la respiration est gênée? On le croirait au premier abord; mais évidemment les alternatives de dilatation et de constriction circulaire que présente l'orifice des narines dans ce cas, tiennent uniquement aux alternatives de contraction et de relâchement du pinnal transverse : cette constriction circulaire, qui pourrait faire croire *à priori* à l'existence d'un véritable sphincter (*constrictor alæ nasi*, Cowper), n'est qu'apparente : il n'y a pas de muscle constricteur.

Il est abaisseur de l'aile du nez.

L'excitation galvanique résout la question d'une manière positive. Pour obtenir la contraction du pinnal radié, il faut porter l'excitateur derrière la lèvre supérieure, au niveau des insertions de ce muscle à la fossette incisive : on voit alors que l'extrémité postérieure de l'aile du nez est portée fortement en bas et en arrière. Lorsque ce muscle agit d'une manière très-énergique, on voit se former une dépression très-prononcée à la naissance de la ligne naso-labiale, dépression qui est le résultat de l'abaissement et de l'aplatissement de l'aile du nez; le rétrécissement de l'orifice de la narine, qui est la conséquence de cet abaissement et aplatissement de l'aile du nez, est assez considérable pour donner à la voix un timbre nasillard, semblable à celui qui résulterait de la compression exercée sur les ailes du nez par des lunettes. C'est sous ce point de vue que M. Duchenne proposerait de l'appeler muscle *nasillard*. Ce muscle, très-développé chez certains sujets, qui le contractent volontairement, vieillit singulièrement la physionomie. Le pinnal radié est donc un abaisseur de l'aile du nez, abaisseur en masse, et par le fait de cet abaissement, il rétrécit l'orifice de la narine : il est donc antagoniste du pinnal supérieur, avec cette différence que ce dernier muscle dilate circulairement l'orifice, tandis que le pinnal radié ne fait que déprimer cet orifice, dont le diamètre antéro-postérieur semble augmenter un peu aux dépens du diamètre transverse. Il est aussi antagoniste des releveurs superficiel et profond de l'aile du nez et de la lèvre supérieure. En abaissant vivement et fortement l'extrémité postérieure de l'aile du nez, avec les téguments qui l'avoisinent, le pinnal radié abaisse consécutivement la lèvre inférieure en masse, absolument de la même manière que le muscle de la houppe du menton soulève la lèvre inférieure.

Il est antagoniste du pinnal supérieur.

Les fibres du pinnal radié qui vont s'insérer à la sous-cloison, dépriment le cartilage de la sous-cloison et tendraient à agrandir un peu l'orifice, que les fibres de l'aile du nez rétrécissent d'une manière si manifeste.

§ 4. — RÉGION TEMPORO-MAXILLAIRE.

Les muscles de cette région sont au nombre de deux : le *masséter* et le *temporal*.

1. — **Masséter.**

Préparation. Faire deux incisions, l'une horizontale, le long de l'arcade zygomatique, l'autre verticale, allant tomber de la partie moyenne de la première sur la base de la mâ-

choire ; disséquer les lambeaux en avant et en arrière, en ayant soin de ne pas diviser le canal de Sténon, qui croise le muscle perpendiculairement. Pour voir la face profonde, détacher par deux traits de scie l'arcade zygomatique et la renverser en dehors.

Le *masséter* (M, *fig.* 460) est un muscle court, très-épais, de forme irrégulièrement quadrilatère, *situé* sur les parties latérales de la face. Figure. Situation.

a. Insertions. Il s'insère, *d'une part*, au bord inférieur de l'arcade zygomatique ; *d'autre part*, à la face externe de l'angle et de la branche de la mâchoire inférieure (*zygomato-maxillaire*, Chauss.). Insertions.

L'insertion supérieure ou zygomatique se fait par une aponévrose extrêmement épaisse, qui embrasse le bord antérieur du masséter et qui se compose de plusieurs plans fibreux superposés, lesquels se prolongent dans une étendue assez considérable à la surface et dans l'épaisseur du muscle. De la face interne et des bords de cette aponévrose naissent les fibres charnues, qui se dirigent un peu obliquement de *haut en bas* et d'*avant en arrière*, pour venir s'insérer, soit directement, soit par des lames aponévrotiques très-fortes, à l'angle de la mâchoire inférieure. Il n'est pas rare de voir un petit faisceau triangulaire se détacher du bord antérieur du muscle, pour se fixer au bord inférieur du corps de l'os. Celles des fibres charnues qui naissent de la portion postérieure de l'arcade zygomatique, constituent un faisceau court, peu considérable, remarquable par le défaut presque complet d'aponévrose, qui se porte *verticalement* en bas, et s'insère en arrière du précédent, à la face externe de la branche de la mâchoire (M'). Enfin, l'arcade zygomatique étant renversée, on voit un faisceau charnu plus petit encore naître directement de la face interne de cette arcade, et se diriger d'*arrière en avant*, pour s'insérer à la face externe de l'apophyse coronoïde et même au tendon du temporal. Insertion zygomatique. Direction. Insertions maxillaires.

b. Rapports. Recouvert par la peau, dont le sépare une petite lame aponévrotique appelée *aponévrose massétérine*, quelquefois aussi un prolongement du peaucier, recouvert, en arrière, par la glande parotide, en haut, par l'orbiculaire des paupières et le grand zygomatique, croisé à angle droit par les divisions du nerf facial, par l'artère transverse de la face et par le canal de Sténon, le masséter recouvre la branche de la mâchoire inférieure, le muscle temporal et le buccinateur, dont il est séparé par une boule graisseuse. Son bord antérieur, saillant sous la peau, présente, en bas, un rapport important avec l'artère faciale : c'est immédiatement au-devant de ce muscle qu'il faut la comprimer. La parotide embrasse son bord postérieur. Rapports superficiels et profonds. Rapports de ses bords.

L'*aponévrose massétérine* est une lame aponévrotique mince, qui se continue en bas avec l'aponévrose cervicale, se perd en haut et en avant dans le tissu cellulaire, et semble se diviser, en arrière, en deux lamelles, dont l'une constitue l'aponévrose parotidienne, et dont l'autre pénètre entre cette glande et le masséter, qu'elle sépare l'un de l'autre. Aponévrose massétérine.

c. Action. Ce muscle est très-puissant ; on peut en mesurer, en quelque sorte, l'énergie dans la série animale, d'une part, par le développement de l'arcade zygomatique, d'autre part, par la saillie des lignes et des éminences que présente l'angle de la mâchoire inférieure. — Le *moment* où l'action du masséter s'exerce avec le plus d'avantage, est celui où les mâchoires sont légèrement écartées l'une de l'autre, parce qu'alors l'incidence du muscle sur le levier qu'il doit mouvoir, se rapproche davantage de la perpendiculaire. Action. Moment du muscle.

La direction générale des fibres du masséter étant oblique de haut en bas et Le masséter porte la mâchoire en haut et en avant.

d'avant en arrière, il en résulte cet avantage pour la trituration des aliments que le masséter, dans sa contraction, imprime à la mâchoire un mouvement de bas en haut et d'arrière en avant, en opposition avec les abaisseurs, qui portent la mâchoire en bas et en arrière. Cette même obliquité explique le rôle que peut jouer le muscle masséter dans le mécanisme de la luxation de l'articulation temporo-maxillaire. En effet, le point d'insertion du muscle à l'os maxillaire, qui est le levier, se trouvant plus en arrière que si le muscle était dirigé verticalement, il en résulte que, pour peu que l'écartement des mâchoires soit considérable, le condyle se trouve au-devant de l'axe auquel peuvent être rapportées toutes les fibres du masséter, et quand ce muscle se contracte, il augmente le mouvement de bascule et tend à faire échapper le condyle par la partie antérieure.

Rôle du masséter dans la luxation de la mâchoire inférieure.

Fig. 460.

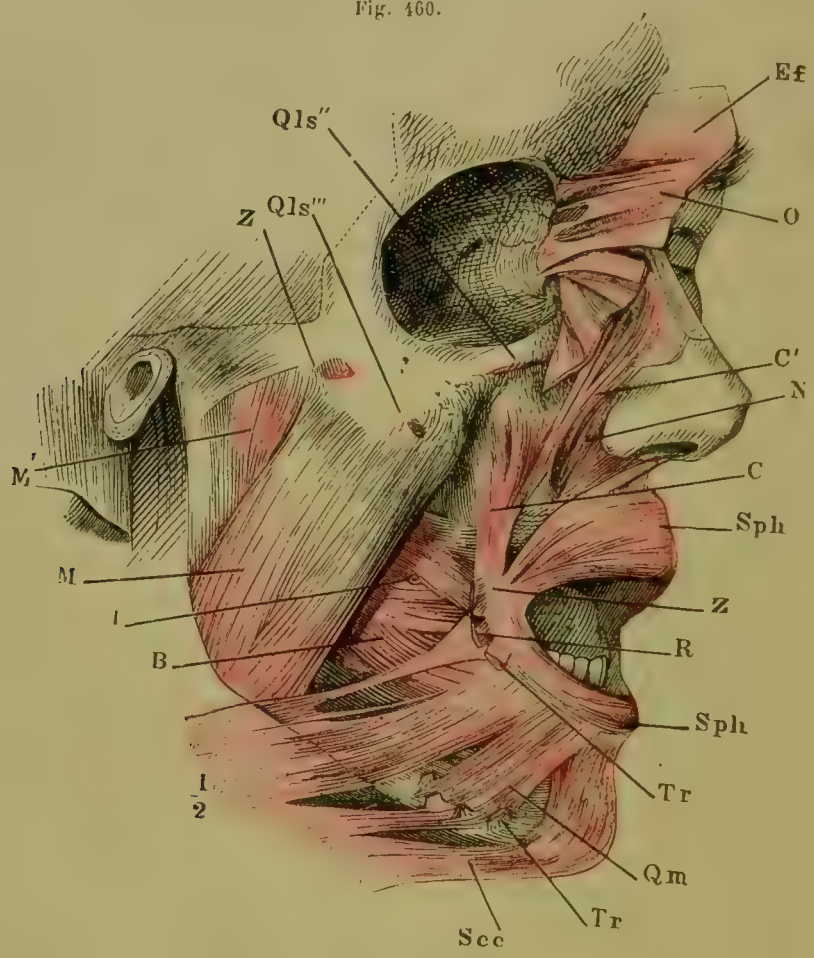

Muscles de la face, vue de profil (*).

(*) L'orbite a été vidé, l'orbiculaire (O) et le muscle frontal (*Ef*) ont été renversés. — Z, Z, origine et insertion du grand zygomatique. — R, risorius. — *Tr*, *Tr*, origine et insertion du triangulaire des lèvres. — *Qls''*, releveur profond. — *Qls'''*, petit zygomatique. — C, C', canin. — *Qm*, carré du menton. — B, buccinateur. — I, canal de Sténon, coupé à son passage à travers le buccinateur. — *Sph*, sphincter buccal. — N, muscles de la région du nez. — M, M', portions superficielle et profonde du masséter. — *Scc*, peaucier du cou.

2. — Temporal ou crotaphyte.

Préparation. L'arcade zygomatique étant sciée et renversée, enlever l'aponévrose qui recouvre la région temporale et le tissu graisseux qui entoure l'insertion du muscle à l'apophyse coronoïde. Pour voir les rapports de la face profonde, détacher le muscle, soit de haut en bas, en ruginant le périoste de la fosse temporale, soit de bas en haut, après avoir scié l'apophyse coronoïde à sa base.

Le *temporal* (T, *fig.* 461), ou *crotaphyte* de κρόταφος, tempe, situé dans la fosse temporale, qu'il remplit en totalité, se présente sous la forme d'un muscle large, radié, triangulaire, à base tournée en haut. Situation. Figure.

a. Insertions. Il s'insère, *d'une part*, à toute l'étendue de la fosse temporale, ainsi qu'à la face interne d'une aponévrose nommée aponévrose temporale superficielle ; *d'autre part*, aux bords et au sommet de l'apophyse coronoïde (*temporo-maxillaire*, Chauss.). Insertions.

Les fibres charnues naissent toutes directement, soit de la fosse temporale, soit de la face interne de l'aponévrose temporale superficielle. Quelques faisceaux naissent encore de la face interne de l'arcade zygomatique et du tendon d'origine du masséter, muscle dont il est quelquefois difficile de séparer nettement le temporal. De cette large surface osseuse et aponévrotique, les fibres se portent en convergeant, les antérieures, obliquement d'avant en arrière, les postérieures, d'arrière en avant, les moyennes, verticalement, et constituent une masse charnue de plus en plus épaisse, dont les fibres viennent se rendre, les unes, à la face externe (ce sont les moins nombreuses), les autres, à la face interne et aux bords d'une aponévrose de terminaison. Cette aponévrose, très-forte, radiée elle-même à son origine, rassemble ses fibres pour constituer un tendon très-épais, qui vient s'insérer à l'apophyse coronoïde, *tendon coronoïdien*. Insertions temporales. Direction convergente des fibres charnues. Aponévrose de terminaison. Tendon coronoïdien.

Le temporal, en se portant de la fosse temporale à l'apophyse coronoïde, éprouve une sorte de réflexion sur la gouttière placée à la base de l'apophyse zygomatique. On rencontre le plus souvent un faisceau musculaire très-fort qui, naissant de la partie inférieure de la fosse temporale et de la crête qui la borne inférieurement, vient s'insérer, par un tendon distinct, à la lèvre interne du bord antérieur de la branche maxillaire. Réflexion du muscle. Faisceau musculaire distinct.

b. Rapports. Recouvert par la peau, par l'aponévrose épicrânienne, par les muscles auriculaires antérieur et supérieur, par les artères, les veines et nerfs temporaux superficiels, recouvert plus immédiatement par l'aponévrose temporale superficielle, par l'arcade zygomatique et par le masséter, le temporal recouvre la fosse temporale, le ptérygoïdien externe, un peu le buccinateur, l'artère maxillaire interne et les vaisseaux temporaux profonds. Son épaisseur est proportionnelle à la profondeur de la fosse temporale et à la force de l'apophyse coronoïde. Rapports. Superficiels. Rapports profonds.

L'aponévrose temporale superficielle, née du bord supérieur de l'arcade zygomatique, va s'insérer à la ligne courbe qui borne en haut la face temporale ; fortement tendue, elle complète l'espèce de boîte dans laquelle est encaissé le muscle temporal. L'intervalle qui la sépare de la fosse temporale, mesure l'épaisseur de ce muscle. Aponévrose temporale superficielle.

Bien différente de l'aponévrose épicrânienne, qui la recouvre supérieurement et qui est située sur un plan plus superficiel, cette aponévrose n'a aucune adhérence avec la peau, qui glisse facilement sur elle. Sa face profonde, adhérente Face superficielle.

Face profonde.

à la portion supérieure du muscle, auquel elle fournit de nombreux points d'insertion, devient libre en bas, séparée qu'elle est des fibres charnues par une grande quantité de tissu adipeux; d'où la dépression que présente la région temporale chez les personnes amaigries.

Épaisseur et division de l'aponévrose temporale superficielle.

L'aponévrose temporale augmente en épaisseur de la partie supérieure à la partie inférieure. Là, elle se divise en deux lames : l'une superficielle, plus mince, qui s'insère à la lèvre externe du bord supérieur de l'arcade zygomatique; l'autre, profonde, qui se perd à la face interne de cette arcade. Chez les sujets pourvus d'embonpoint, une assez grande quantité de graisse s'amasse entre ces deux feuillets; une branche remarquable de l'artère temporale est reçue dans leur intervalle. Il faut bien distinguer cette graisse de la masse adipeuse, bien plus considérable, qui est située sous l'aponévrose elle-même. La résistance de cette aponévrose explique pourquoi les abcès qui se produisent dans la fosse temporale, ne tendent nullement à se porter au dehors, mais bien à fuser dans la fosse zygomato-maxillaire.

Fig. 461.

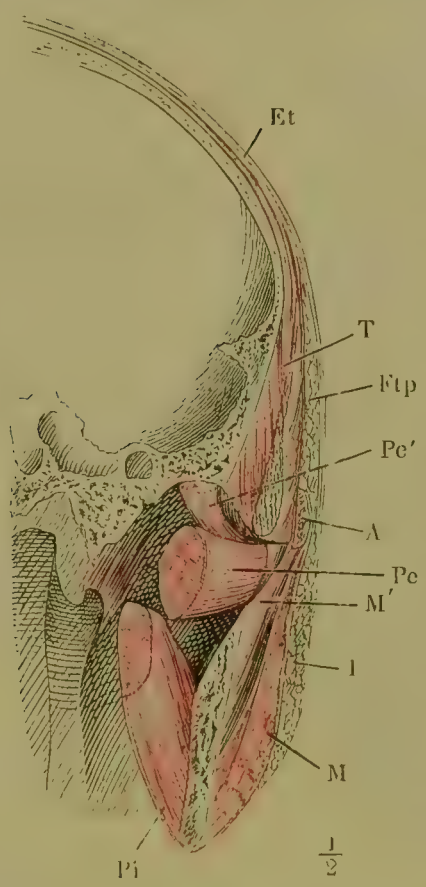

Section verticale et transversale de la tête, passant derrière les apophyses ptérygoïdes; segment postérieur (*).

Action.

Moyens d'appréciation de la force du muscle.

c. Action. La force du temporal peut être, en quelque sorte, mesurée par la profondeur de la fosse temporale et par le volume de l'apophyse coronoïde, ainsi qu'on peut s'en convaincre en examinant cette région du squelette chez les animaux carnassiers, dont les muscles élévateurs de la mâchoire jouissent de la plus grande énergie. L'usage du temporal est, de même que celui du masséter, d'élever la mâchoire inférieure; mais il diffère beaucoup de ce dernier muscle par le mécanisme suivant lequel il agit. En effet, le masséter élève la mâchoire par un mouvement direct; le temporal, au contraire, l'élève par un mouvement de bascule, en agissant principalement sur la partie postérieure de l'apophyse coronoïde. En un mot, le temporal agit sur le bras vertical du levier coudé que représente l'os maxillaire; le masséter agit sur le bras horizontal de ce levier. Dans le mouvement de bascule que le temporal imprime à l'os maxillaire inférieur, celui-ci représente ce genre de levier coudé qui constitue un mouvement de sonnette.

Mode d'action de ce muscle comparé à celui du masséter.

(*) A, arcade zygomatique. — Pe, Pe', chef inférieur et chef supérieur du ptérygoïdien externe. — M, M', portion superficielle et portion profonde du masséter. — T, temporal. — Ftp, aponévrose temporale. — Et, muscle auriculaire supérieur. — Pi, ptérygoïdien interne. — I, parotide.

§ 5. — RÉGION PTÉRYGO-MAXILLAIRE.

Les muscles de cette région, connus sous le nom de *ptérygoïdiens*, sont au nombre de deux, l'un interne, l'autre externe.

1. — Ptérigoïdien interne ou grand ptérygoïdien.

Préparation. 1° Séparer du reste de la tête la face et la portion du crâne qui est située au-devant de la colonne vertébrale; 2° diviser la face en deux moitiés latérales par une section antéro-postérieure.

On peut aussi préparer ce muscle par le procédé suivant : 1° scier la mâchoire inférieure verticalement, à la réunion du corps et de la branche ; 2° enlever l'arcade zygomatique ; 3° scier l'apophyse coronoïde à sa base; 4° scier le col du condyle, puis désarticuler le condyle.

Le *ptérygoïdien interne* (Pi), profondément placé dans la fosse zygomatique, est couché le long de la face interne de la branche de l'os maxillaire inférieur (*tertius musculus qui in ore latitat*, Vésale). Il est épais, quadrilatère et tout à fait semblable, pour la forme, la direction et la texture, au masséter; d'où le nom de *masséter interne*, qui lui a été donné par Winslow. Situation profonde. Figure.

a. Insertions. Il s'insère, *d'une part*, 1° dans la fosse ptérygoïde; 2° au crochet de l'aile interne de l'apophyse ptérygoïde ; 3° à la facette inférieure de l'apophyse pyramidale de l'os palatin ; *d'autre part*, à la face interne de l'angle du maxillaire inférieur (*grand ptérygo-maxillaire*, Chauss.). Insertions.

L'insertion ptérygoïdienne se fait par une aponévrose tout à fait semblable à celle du masséter, et qui se prolonge sur la face interne et dans l'épaisseur du muscle. Cette aponévrose sert d'origine aux fibres charnues, lesquelles se dirigent *de haut en bas, de dedans en dehors* et *d'avant en arrière*, pour venir s'insérer, par des lames aponévrotiques très-fortes, à la mâchoire inférieure. Insertion ptérygoïdienne. Insertions maxillaires.

b. Rapports. En dedans, ce muscle répond au muscle péristaphylin externe et au pharynx, dont il est séparé par un intervalle triangulaire où se voient beaucoup de tissu cellulaire, un grand nombre de vaisseaux et de nerfs et la glande maxillaire. En dehors, il répond à la branche de l'os maxillaire inférieur, dont le séparent, en haut, les nerfs dentaire et lingual, les vaisseaux dentaires inférieurs et le ligament latéral interne de l'articulation. Rapports.

c. Action. Ce muscle, s'insérant presque perpendiculairement au levier qu'il doit mouvoir, agit avec une grande énergie. Du reste, la plupart des considérations qui ont été exposées à l'occasion du masséter, s'appliquent au ptérygoïdien interne, qui est un véritable masséter interne. Ce dernier offre seulement ceci de particulier qu'ayant son insertion fixe ou supérieure plus rapprochée de la ligne médiane que l'insertion inférieure, il peut concourir à imprimer à la mâchoire un mouvement léger de latéralité, qui favorise le broiement des aliments entre les dents molaires. Action. Mouvement léger de latéralité.

2. — Ptérygoïdien interne.

Préparation. La double préparation indiquée pour le ptérygoïdien interne s'applique parfaitement à ce muscle.

Le *ptérygoïdien externe* (Pe), très-court, épais, conoïde, plus petit que le ptéry- Figure.

Situation.

goïdien interne (*petit ptérygoïdien, petit ptérygo-maxillaire*), est situé dans la fosse zygomatique et s'étend horizontalement de l'aile externe de l'apophyse ptérygoïde au col du condyle de la mâchoire inférieure.

Insertions fixes.

a. Insertions. Il prend ses *insertions fixes* 1° à toute l'étendue de la face externe de l'apophyse ptérygoïde et à la facette de l'apophyse palatine qui la termine en bas; 2° à la crête qui sépare la fosse temporale de la fosse zygomatique, et à une apophyse en forme d'épine, qui me paraît digne d'être mentionnée, et qui se voit à l'extrémité interne de cette crête. *Ses insertions mobiles* ont lieu dans la fossette creusée en avant du col du condyle de l'os maxillaire inférieur, et à la circonférence du fibro-cartilage interarticulaire de l'articulation temporo-maxillaire.

Apophyse du ptérygoïdien externe.

Mobiles.

Insertion ptérygoïdienne.

Direction des fibres.

L'insertion supérieure ou ptérygoïdienne se fait par des aponévroses fortes et prolongées dans l'épaisseur du muscle. De là, les fibres charnues se portent horizontalement de *dedans en dehors* et d'*avant en arrière*, et forment d'abord deux corps charnus distincts, séparés par du tissu cellulaire, l'un supérieur ou temporal (*Pe'*), l'autre inférieur ou ptérygoïdien (*Pe*, *fig.* 461). Ces deux corps charnus, entre lesquels passe souvent l'artère maxillaire interne, convergent, se confondent, se terminent par de petits faisceaux aponévrotiques qui constituent le sommet tronqué du cône représenté par le muscle, et vont s'insérer au col du condyle et au fibro-cartilage interarticulaire.

Insertion condylienne.

Rapports.

b. Rapports. Profondément placé, ce muscle répond, en dehors, à la branche de la mâchoire inférieure, au muscle temporal et à l'artère maxillaire interne; en dedans, au ptérygoïdien interne; en haut, à la paroi supérieure de la fosse zygomatique.

Action.

c. Action. L'axe du ptérygoïdien externe étant dirigé de dedans en dehors et d'avant en arrière, et son point fixe étant à l'apophyse ptérygoïde, on conçoit que sa contraction doive avoir pour résultat un double mouvement horizontal, savoir : un mouvement en avant et un mouvement par lequel l'os est porté du côté opposé à celui qu'occupe le ptérygoïdien qui agit. Lorsque les deux ptérygoïdiens externes agissent simultanément, la mâchoire inférieure est portée directement en avant. Il résulte de l'insertion du ptérygoïdien externe au fibro-cartilage interarticulaire que, dans les mouvements de la mâchoire inférieure, ce fibro-cartilage n'abandonne jamais le condyle. Le ptérygoïdien externe est évidemment l'agent principal du broiement des aliments. Il joue le principal rôle dans le déplacement du condyle, à la suite des fractures de son col.

Double mouvement horizontal.

Effets de la contraction simultanée des deux ptérygoïdiens externes.

SECTION III. — MUSCLES DES MEMBRES THORACIQUES.

Les muscles des membres thoraciques se divisent, d'après la région qu'ils occupent, en muscles 1° de l'épaule, 2° du bras, 3° de l'avant-bras, 4° de la main.

§ 1. — MUSCLES DE L'ÉPAULE.

Ces muscles sont le deltoïde, le sus-épineux, le sous-épineux et le petit rond, qu'on pourrait considérer comme un seul muscle, et le sous-scapulaire. Le grand rond, qui est ordinairement classé parmi les muscles de cette région, a été décrit avec le grand dorsal, dont il peut être regardé comme l'accessoire.

1. — Deltoïde.

Préparation. 1° Faire à la peau une incision horizontale qui circonscrive le sommet de l'épaule, en partant du tiers externe de la clavicule, pour atteindre jusqu'à la partie la plus reculée de l'épine de l'omoplate; 2° du milieu de cette incision, en faire partir une autre qui descende verticalement jusqu'à la partie moyenne de l'humérus ; 3° disséquer les deux lambeaux en avant et en arrière, en ayant soin d'enlever une aponévrose très-mince qui est étroitement appliquée contre les fibres.

Figure.

Le *deltoïde* (D), ainsi nommé à cause de sa forme, qui a été comparée à celle d'un delta renversé (Δ, *deltiformis*), est un muscle épais, rayonné, triangulaire, recourbé sur lui-même, embrassant l'articulation scapulo-humérale en avant, en dehors et en arrière : c'est le muscle du moignon de l'épaule.

Fig. 462.

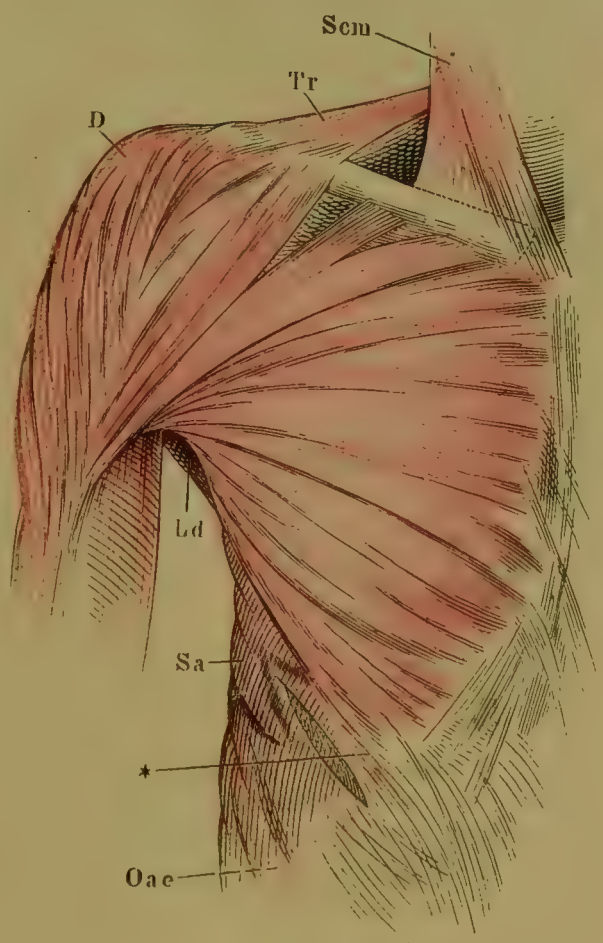

Muscles de la face antérieure de la poitrine et de l'épaule (*).

Situation.

Insertions.

a. Insertions. Il s'insère, *d'une part*, 1° au bord postérieur de l'épine scapulaire, dans toute sa longueur; 2° au bord externe de l'acromion; 3° au tiers externe, c'est-à-dire à la partie concave du bord antérieur de la clavicule; *d'autre part*, à l'empreinte deltoïdienne de l'humérus (*sous-acromio-huméral*, Chaussier; *sous-acromio-clavi-huméral*, Dumas).

Insertion supérieure. Le deltoïde et le trapèze ne forment qu'un seul muscle coupé par une intersection.

L'*insertion supérieure* ou scapulo-claviculaire du deltoïde est identiquement la même que l'insertion scapulo-claviculaire du trapèze; aussi ces deux muscles, bien que séparés et distincts chez l'homme, semblent-ils ne former qu'un seul et même muscle, divisé par une intersection osseuse, et cette manière de voir est parfaitement confirmée par l'anatomie des animaux non claviculés.

L'insertion supérieure du deltoïde se fait par des fibres aponévrotiques, dont les postérieures, les plus longues, se confondent avec l'aponévrose sous-épineuse, laquelle fournit aussi au deltoïde quelques points d'insertion. Trois ou quatre lames aponévrotiques principales se détachent de la clavicule et de l'a-

Lames aponévrotiques d'insertion.

(*) D, deltoïde. — *Tr*, trapèze. — *Scm*, sterno-cleido-mastoïdien — *Sa*, grand dentelé. — *Ld*, grand dorsal. — *, Dentelure qui unit le grand pectoral au grand oblique de l'abdomen *Oae*.

cromion à des intervalles déterminés, s'enfoncent dans l'épaisseur du muscle et donnent naissance à un grand nombre de fibres charnues. La plus considérable de ces lames, qui répond au sommet de l'acromion, est quelquefois sensible à travers les téguments, par un méplat qui se dessine surtout pendant la contraction du muscle.

Direction et convergence des fibres charnues.

Insertion humérale.

De cette origine très-étendue, les fibres charnues se portent, les moyennes, verticalement, les antérieures, d'avant en arrière, les postérieures, d'arrière en

Fig. 463.

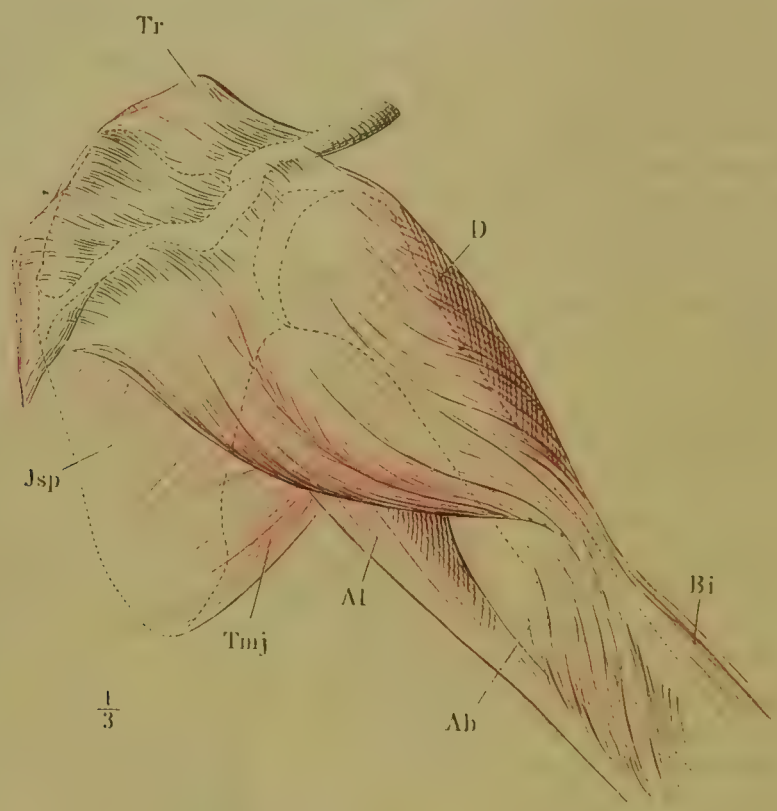

Région de l'épaule; face postérieure (*).

avant; elles forment une masse épaisse, large, qui se moule sur le moignon de l'épaule, va se rétrécissant ou se ramassant sur elle-même et vient se terminer à l'empreinte deltoïdienne de l'humérus. Cette *insertion humérale* se fait par trois tendons parfaitements distincts, dont les deux principaux, l'un antérieur, l'autre postérieur, sont fixés aux deux branches du V que représente l'empreinte osseuse. Il n'est pas rare de voir quelques fibres du grand pectoral s'insérer au tendon antérieur (1).

(*) La clavicule a été ramenée en arrière et le bras un peu élevé. — D, deltoïde. — *Tr*, trapèze. — *Bi*, **brachial antérieur.** — *Jsp*, **sous-épineux.** — *Tmj*, **grand rond.** — *Al*, vaste externe. — *Ab*, vaste interne.

(1) *Variété anatomique.* La principale variété anatomique du deltoïde que j'aie rencontrée, est relative à l'étendue des insertions claviculaires de ce muscle. Sur un sujet, le deltoïde s'insérait à toute la longueur du bord antérieur de la clavicule et absorbait, pour ainsi dire, à son profit toutes les insertions claviculaires du grand pectoral. Dans ce cas, le feuillet tendineux antérieur de l'insertion humérale du grand pectoral se confon-

La texture du deltoïde a beaucoup exercé la patience de quelques anatomistes, qui ont fait minutieusement le dénombrement de ses faisceaux. En effet, le deltoïde est fasciculé, et ses faisceaux sont séparés par des prolongements fibro-celluleux, à la manière du grand fessier ; quelquefois même ce muscle est partagé supérieurement en trois portions distinctes, savoir, une portion claviculaire, une portion acromiale et une portion épineuse. Il est composé de dix-huit ou vingt petits faisceaux penniformes, dont la base est, en général, tournée en haut, qui se concentrent dans un petit espace en se recouvrant réciproquement, et s'unissent par leurs tendons de terminaison. Albinus admettait dix faisceaux, qu'il a décrits séparément.

Texture fasciculée

Il est composé de dix-huit ou vingt faisceaux penniformes.

b. Rapports. Le deltoïde est recouvert par la peau, dont le séparent le peaucier, quelques nerfs sus-acromiens et une aponévrose très-mince, qui se détache de l'aponévrose sous-épineuse, de l'épine de l'omoplate et de la clavicule, pour aller se continuer avec l'aponévrose brachiale. Il recouvre l'articulation scapulo-humérale, dont il est séparé par une lame aponévrotique qui fait suite à l'aponévrose sous-épineuse et au ligament coraco-acromien, et qui va se terminer à l'aponévrose des muscles coraco-brachial et biceps. Entre cette lame aponévrotique et la grosse tubérosité de l'humérus, se trouvent du tissu cellulaire filamenteux très-abondant et, presque toujours, une bourse séreuse : il suit de là que le deltoïde est contenu dans une gaîne aponévrotique propre et glisse sur l'articulation. Ce muscle recouvre encore le tiers supérieur de l'humérus, l'apophyse coracoïde, les tendons du grand pectoral et du petit pectoral, le coraco-brachial, le biceps, le tendon du sus-épineux, le sous-épineux et le petit rond, le grand rond, le triceps brachial et les vaisseaux et nerfs circonflexes.

Rapports superficiels.

Profonds.

Le bord antérieur du deltoïde, oblique en bas et en dehors, séparé du bord externe du grand pectoral par un intervalle variable, lui est souvent contigu ; la veine céphalique et une ramification artérielle établissent les limites de l'un et de l'autre muscle. Le bord postérieur, mince en haut, où il est appliqué contre le sous-épineux, devient épais et libre inférieurement. L'angle inférieur du deltoïde est embrassé par le brachial antérieur : c'est au niveau de cet angle qu'on applique généralement les cautères.

Rapports du bord antérieur.

Du bord postérieur. De l'angle inférieur.

Le deltoïde est revêtu sur ses deux faces d'une sorte de gaîne celluleuse formée par un prolongement de l'aponévrose sous-épineuse. Lorsque cette aponévrose est arrivée au niveau du bord postérieur du deltoïde, elle se dédouble : le feuillet superficiel recouvre le deltoïde et va se continuer avec l'aponévrose brachiale ; le feuillet profond continue à recouvrir le tendon du sous-épineux et vient se fixer sur le tendon de la courte portion du biceps. Il est rare que ces feuillets aient un grand développement ; ils sont le plus souvent de simples lames celluleuses.

Aponévrose et gaîne deltoïdiennes.

c. Action. Le deltoïde est le muscle *abducteur du bras* (*elevator, attollens humerum*).

Action.

A raison de la triple direction de ses fibres, ce muscle agit différemment suivant que les fibres antérieures, moyennes ou postérieures se contractent sépa-

dait avec le tendon antérieur de l'insertion humérale du deltoïde. La limite normale du muscle était marquée par la veine céphalique, qui occupait la *face profonde* du muscle, au lieu d'en occuper la face superficielle.

Il est bon de remarquer que, dans ce cas, les insertions claviculaires du trapèze, ordinairement déterminées par les insertions claviculaires du deltoïde, ne dépassaient pas leurs limites accoutumées, c'est-à-dire le tiers externe de la clavicule.

Des fibres moyennes, antérieures et postérieures.

rément : les fibres moyennes portent directement l'humérus en dehors ; les antérieures le portent en dehors et en avant ; les fibres postérieures le portent en dehors et en arrière.

Lorsque le bras est élevé, les fibres antérieures et postérieures peuvent-elles l'abaisser, comme le dit Bichat ? Je ne le pense pas, et les expériences de M. Duchenne ne sont pas favorables à cette opinion.

La contraction du deltoïde peut-elle être portée jusqu'à produire la luxation ? Cela a été observé quelquefois.

Du deltoïde dans l'action de grimper.

Lorsque le bras est fixé, dans l'action de grimper, par exemple, l'épaule devient le point mobile qui est mis en mouvement sur le bras.

Le trapèze, qui a les mêmes insertions claviculaires et scapulaires que le deltoïde, doit être considéré comme son antagoniste le plus puissant. Ainsi nous avons vu le diaphragme et le transverse uniquement séparés par leurs insertions costales. Cette disposition constitue l'antagonisme le plus parfait, car alors les fibres sont opposées une à une, pour ainsi dire, et dans une direction diamétralement inverse.

Disposition défavorable sous le rapport de l'incidence.

Le deltoïde n'a pas de moment.

Au reste, l'action du deltoïde n'est pas aussi énergique qu'on pourrait le croire à la vue d'un muscle aussi volumineux. On peut, en effet, considérer ce muscle comme parallèle au levier qu'il doit mouvoir. Or, tandis que la plupart des autres muscles ont un moment dans leur action, c'est-à-dire qu'il existe une position déterminée du levier où leurs fibres s'insèrent sous un angle plus favorable, le deltoïde n'a pas de *moment*, à proprement parler ; il est parallèle au levier dans tous les temps possibles de son action. Voilà pourquoi le mouvement d'abduction du bras est si peu énergique, et pourquoi une lassitude considérable accompagne constamment la contraction quelque temps continuée du deltoïde. Ce mouvement ne dépasse guère la direction horizontale, par suite de la rencontre du col chirurgical de l'humérus avec le sommet de l'acromion. Quand le bras se rapproche de la direction verticale, l'abduction déterminée par le deltoïde est complétée par un mouvement de rotation de l'omoplate, dont l'angle antérieur s'élève.

2. — Sus-épineux.

Préparation. 1° Enlever le trapèze ; 2° pour découvrir le muscle dans toute son étendue, enlever la clavicule et scier l'acromion à sa base.

Figure.

Situation.

Le *sus-épineux* (*supra-spinatus*, Riolan, *Ssp*) est un muscle épais, triangulaire, large en dedans, étroit en dehors, qui remplit la fosse sus-épineuse. Il y est maintenu par une aponévrose résistante, qui complète la gaîne ostéo-fibreuse de ce muscle.

Insertions.

a. Insertions. Il s'insère, *d'une part*, aux deux tiers internes de la fosse sus-épineuse ; — *d'autre part*, à la plus élevée des trois facettes qui se remarquent sur le grand trochanter huméral (*petit sus-scapulo-trochitérien*, Chauss.).

Insertion scapulaire.

Son insertion dans la fosse sus-épineuse se fait soit directement par les fibres charnues, soit par des lames aponévrotiques courtes et fortes ; quelques fibres viennent aussi de l'aponévrose sus-épineuse. De là, ces fibres se rendent, en convergeant, à toute la surface d'un tendon, qui se dégage des fibres charnues au moment où il atteint la partie supérieure de l'articulation, et qui se contourne un peu sur la tête de l'humérus, avant de s'y insérer. Ce tendon, qui n'a nulle-

Insertion humérale.

ment l'aspect resplendissant des autres tendons, mais bien l'aspect terne de certains ligaments, se confond avec la capsule fibreuse, dont il est impossible de le séparer au voisinage de son insertion. On peut même le considérer comme formant la partie supérieure de cette capsule.

Fig. 464.

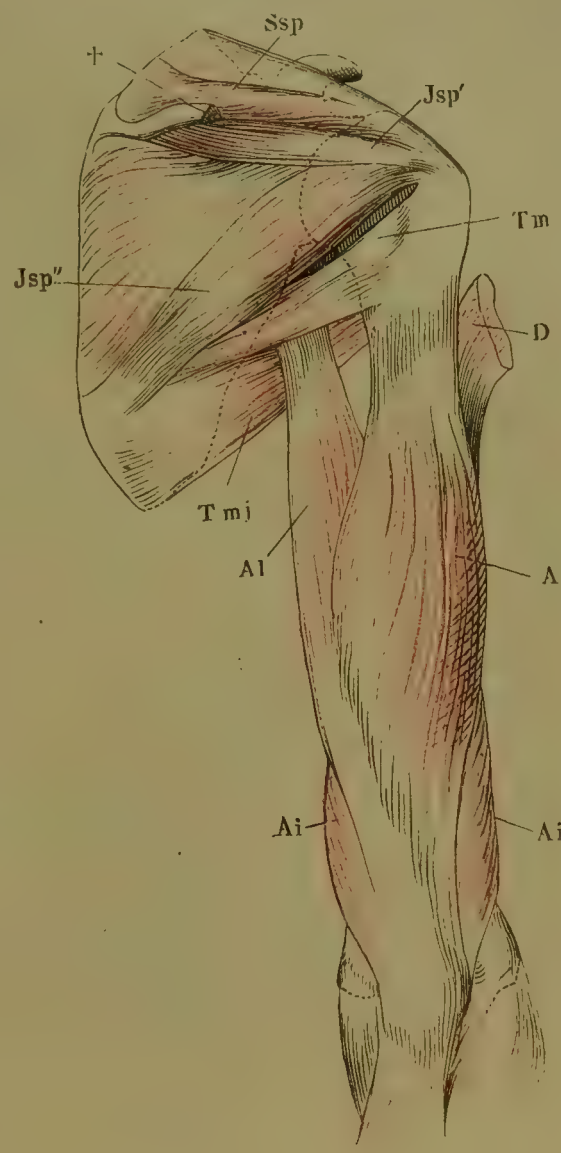

Épaule et bras vus par la face postérieure (*).

b. Rapports. Recouvert par le trapèze, la clavicule, le ligament acromio-coracoïdien et par le deltoïde, le sus-épineux recouvre la fosse sus-épineuse, les vaisseaux et le nerf sus-scapulaires (1) et la partie supérieure de l'articulation scapulo-humérale. Son tendon, souvent confondu avec celui du sous-épineux, est séparé du sous-scapulaire par la longue portion du biceps et par le ligament accessoire de la capsule orbiculaire. Rapports.

L'*aponévrose sus-épineuse*, lame fibreuse épaisse, fixée à tout le pourtour de la fosse sus-épineuse, convertit cette fosse en une espèce de boîte ostéo-fibreuse, servant de gaîne au muscle sus-épineux, auquel elle fournit quelques insertions. Cette lame aponévrotique se perd, en dehors, sous la voûte acromio-coracoïdienne. Aponévrose sus-épineuse.

c. Action. Ce muscle écarte le bras du tronc; il est donc congénère du deltoïde. Malgré la multiplicité de ses fibres, malgré son insertion perpendiculaire au levier, il doit être bien peu énergique, à raison de son insertion rapprochée du point d'appui. Son action principale me paraît relative à l'articulation scapulo-humérale, qu'il soutient en haut : il forme, en effet, au-dessus de cette articulation, une sorte de voûte active, dont la résistance est proportionnelle à la puissance qui tend à pousser l'humérus en haut, contre la voûte ostéo-fibreuse acromio-coracoïdienne. Aucun muscle ne mérite donc mieux le nom de *muscle articulaire*. Élévation du bras. Ses usages relatifs à l'articulation scapulo-humérale.

(*) On a enlevé le trapèze et le deltoïde, et scié l'acromion. — +, surface de section de l'épine de l'omoplate. — S*sp*, sus-épineux. — I*sp'*, faisceau superficiel du sous-épineux, naissant de l'épine de l'omoplate. — I*sp''*, faisceau superficiel qui provient du bord de l'os. — T*m*, petit rond. — T*mj*, grand rond. — D, tendon du deltoïde, écarté de l'humérus. — A*b*, A*l*, A*i*, triceps brachial.

(1) Ordinairement le nerf sus-scapulaire passe seul dans l'échancrure coracoïdienne, l'artère passant au-dessus du ligament coracoïdien.

L'excitation galvanique, qui a pu être directement portée sur ce muscle, chez des individus dont le trapèze était atrophié, a démontré à M. Duchenne que le sus-épineux, en même temps qu'il écarte le bras du tronc (et ce mouvement d'abduction est très-limité), lui imprime un léger mouvement de rotation en dedans.

3. — Sous-épineux.

Préparation. 1° Détacher le deltoïde à ses insertions scapulaires; 2° scier l'acromion à sa base.

Figure. Situation. Le muscle *sous-épineux* (*infra-spinatus*, Riolan, Isp), épais, triangulaire, large en dedans, étroit en dehors, remplit la fosse sous-épineuse, dans laquelle il est maintenu par une aponévrose tout à fait semblable à celle du muscle sus-épineux.

Insertions. *a. Insertions.* Elles ont lieu, *d'une part*, 1° aux deux tiers internes de la fosse sous-épineuse ; 2° à une aponévrose très-forte qui sépare ce muscle du petit rond et de la longue portion du triceps ; 3° par quelques fibres, à l'aponévrose sous-épineuse ; — *d'autre part*, à la facette moyenne du grand trochanter huméral, au-dessous de l'insertion du muscle sus-épineux.

Insertions sous-épineuses. Direction. Les insertions dans la fosse sous-épineuse se font directement par les fibres charnues, ou par des lames aponévrotiques insérées le long des crêtes de cette fosse. Nées de cette manière, les fibres charnues se portent, les supérieures, horizontalement en dehors, les suivantes, obliquement de bas en haut et de dedans en dehors, les inférieures, presque verticalement en haut ; elles constituent un corps charnu triangulaire, épais, et se rendent à la face antérieure et aux bords d'un tendon aplati, qui glisse, comme sur une poulie de renvoi, sur le bord huméral concave de l'épine scapulaire, et qui s'insère à l'humérus (*grand sous-scapulo-trochantérien*, Chauss.).

Insertion humérale.

Rapports. *b. Rapports.* Recouvert par le deltoïde, le trapèze, le grand dorsal et la peau, le sous-épineux recouvre la fosse sous-épineuse, dont il est séparé, en dehors, par les nerfs et vaisseaux scapulaires supérieurs ; il recouvre encore la capsule de l'articulation du bras. Son bord inférieur ou externe répond au muscle petit rond, dont il est séparé par une lame aponévrotique.

Aponévrose sous-épineuse. L'*aponévrose sous-épineuse* est une lame fibreuse, également épaisse et résistante, qui, s'insérant à tout le pourtour de la fosse sous-épineuse, complète la gaîne ostéo-fibreuse du muscle sous-épineux et se continue, en dehors, avec l'aponévrose brachiale. Elle envoie de sa face antérieure : 1° une cloison épaisse entre les insertions scapulaires du grand rond et celles du petit rond ; 2° des cloisons moins épaisses entre le muscle petit rond et le sous-épineux, et entre diverses portions du muscle sous-épineux.

Rotation en dehors. *c. Action.* Ce muscle imprime à l'humérus un mouvement de rotation en dehors, en même temps qu'il le porte un peu en arrière. Lorsque le mouvement de rotation est produit, le bras est porté dans l'abduction et un peu en arrière. Ce muscle est donc *rotateur et abducteur*. Quand le bras est élevé, le sous-épineux concourt à le maintenir dans cet état d'élévation et à le porter en arrière. Un usage important de ce muscle est de soutenir la tête de l'humérus, de s'opposer à son déplacement en arrière et de protéger la partie postérieure de l'articulation scapulo-humérale.

Il protége l'articulation.

4. — Petit rond.

Le *petit rond* (*teres minor*, *Tm*) mérite à peine d'être distingué du précédent, avec lequel il a été longtemps confondu (*musculus peculiaris a nemine adhuc annotatus*, Spigel), et avec lequel je l'avais réuni moi-même dans la première édition de cet ouvrage. La distinction n'est établie que par une lamelle aponévrotique et par une ligne celluleuse plus ou moins prononcée qui les sépare l'un de l'autre, surtout au niveau de la tête humérale.

Ce muscle semble n'être autre chose qu'un faisceau du muscle sous-épineux.

Il naît 1° de la fosse sous-épineuse, le long du bord externe de cette fosse, au-dessus du grand rond ; 2° de lames aponévrotiques qui le séparent de ce dernier muscle et du sous-épineux ; 3° il n'est pas rare de voir les fibres charnues inférieures naître de la face postérieure du tendon du triceps. Nées de ces diverses insertions, les fibres charnues constituent un gros faisceau, qu'on pourrait considérer comme le faisceau le plus externe du muscle sous-épineux, faisceau arrondi, qui se porte en haut et en dehors, s'applique contre la partie inférieure de la capsule fibreuse de l'articulation scapulo-humérale, et va s'insérer, par des fibres aponévrotiques, à la partie inférieure du grand trochanter de l'humérus et un peu au-dessous. Cette insertion se fait suivant une ligne verticale (*plus petit sus-scapulo-trochitérien*, Chauss.).

Insertion dans la fosse sous épineuse.

Direction.

Insertion humérale.

Mêmes *rapports* et mêmes *usages* que le précédent.

5. — Sous-scapulaire.

Préparation. Détacher du tronc l'extrémité supérieure tout entière, y compris l'épaule ; débarrasser la surface interne du sous-scapulaire, qui est alors à découvert, du tissu cellulaire, des ganglions lymphatiques, du plexus brachial, des vaisseaux axillaires et du grand dentelé. Une aponévrose mince qui le recouvre, doit être disséquée avec précaution.

Fig. 463.

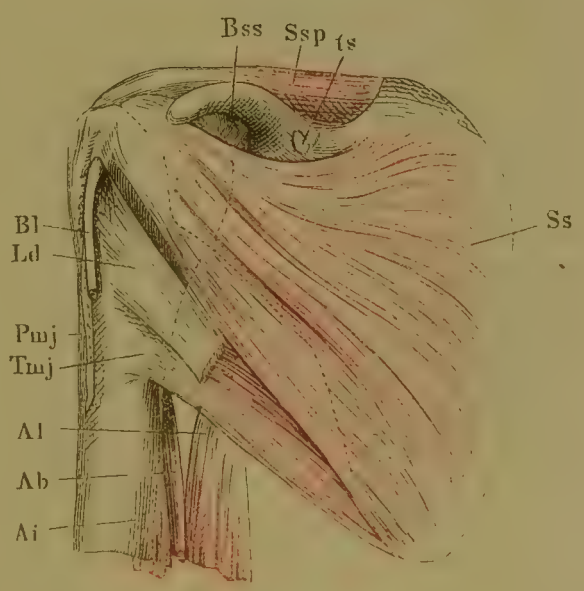

Omoplate détachée du tronc ; face antérieure (*).

Figure.

Le *sous-scapulaire* (*immersus sive sub-scapularis*, Riolan, Ss) est un muscle épais, triangulaire, remplissant la totalité de la fosse sous-scapulaire, qu'il déborde même du côté de l'aisselle. Il répond, à lui seul, aux muscles sus-épineux, sous-épineux et petit rond, qui forment la région scapulaire postérieure. Il n'est pas rare de rencontrer des lames fibreuses qui le divisent en trois portions, correspondant à ces trois muscles.

Situation.

a. Insertions. Ses fibres naissent : 1° des deux tiers internes de la fosse sous-

Insertions scapulaires.

(*) On a enlevé l'aponévrose sous-scapulaire. — *Ss*, sous-scapulaire. — *ts*, ligament coracoïdien de l'omoplate. — *Ssp*, sus-épineux. — *Bss*, bourse séreuse sous-scapulaire. — *Bl*, tendon de la longue portion du biceps. — *Ld*, tendon du grand dorsal. — *Pmj*, tendon du grand pectoral, coupé à son insertion. — *Tmj*, grand rond. — *Al*, *Ab*, *Ai*, les trois chefs du triceps.

scapulaire, par des lames aponévrotiques qui s'insèrent aux crêtes obliques de cette fosse ; 2° de la lèvre antérieure du bord axillaire de l'omoplate, par une aponévrose qui sépare ce muscle du grand rond et de la longue portion du triceps brachial. Assez souvent les fibres les plus inférieures du sous-scapulaire naissent de la face antérieure de cette longue portion, de même que nous avons vu les fibres inférieures du petit rond naître de la face postérieure de cette même portion du muscle triceps.

Direction des fibres charnues.

De ces diverses insertions, les fibres charnues se portent toutes en dehors, les supérieures horizontalement, les inférieures obliquement, se rapprochant d'autant plus de la direction verticale qu'elles sont plus inférieures. Il résulte de cette direction convergente un muscle de plus en plus étroit et épais, dont les fibres viennent se rendre aux deux faces et aux bords d'un tendon qui s'implante à toute la surface du petit trochanter de l'humérus (*sous-scapulo trochinien*, Chauss.). Quelques fibres musculaires s'insèrent au-dessous de ce petit trochanter. J'ai vu les fibres inférieures du sous-scapulaire s'insérer dans une certaine étendue au prolongement fibreux qui complète en arrière la gouttière bicipitale.

Insertions humérales.

Rapports de la face postérieure.

b. Rapports. La *face postérieure* de ce muscle tapisse la fosse sous-scapulaire, qu'il remplit entièrement et dont il est séparé, dans son tiers externe, par du tissu cellulaire et par les vaisseaux et nerfs sous-scapulaires; plus en dehors, son tendon recouvre la partie antérieure de la capsule fibreuse scapulo-humérale, avec laquelle il s'identifie à son insertion humérale. Sa *face antérieure* répond au grand dentelé, dont elle est séparée par l'aponévrose sous-scapulaire et par du tissu cellulaire très-lâche ; elle répond encore aux vaisseaux et nerfs axillaires et aux muscles coraco-brachial et deltoïde. Le *bord supérieur* de son tendon glisse dans la gouttière de l'apophyse coracoïde, qui lui sert de poulie de renvoi et qui forme avec le muscle coraco-brachial et la courte portion du biceps une espèce d'anneau moitié osseux, moitié musculeux, dans lequel ce tendon est maintenu. On rencontre, entre le tendon du sous-scapulaire et l'apophyse coracoïde, une bourse séreuse, qui quelquefois s'étend jusque sur les tendons du biceps et du coraco-brachial, et qui communique constamment avec la capsule de l'articulation scapulo-humérale. (Voyez *Articulation scapulo-humérale.*)

De la face antérieure.

Du tendon huméral.

Capsule synoviale coracoïdienne.

Cette synoviale est une émanation de la synoviale articulaire.

Cette bourse séreuse, que j'ai dit être constante et qui est une émanation de la capsule synoviale articulaire, était nécessitée par les frottements considérables que subit le tendon du sous-scapulaire contre la base de l'apophyse coracoïde. Chez un sujet adulte (femme), le tendon du muscle sous-scapulaire était ossifié dans ses couches les plus antérieures.

Aponévrose sous-scapulaire.

L'*aponévrose sous-scapulaire* est une lame aponévrotique très-ténue, qui complète la gaîne du muscle sous-scapulaire, auquel elle fournit quelques insertions. Cette lame s'attache à tout le pourtour de la fosse sous-scapulaire.

Rotateur en dedans.

Enroulement du muscle autour de la tête humérale.

Le sous-scapulaire est un muscle articulaire.

c. Action. Le muscle sous-scapulaire est essentiellement *rotateur en dedans*; la preuve, c'est la tension qu'acquiert ce muscle dans la rotation en dehors, et le relâchement porté jusqu'au plissement qu'il présente dans la rotation en dedans. Le mouvement de rotation est beaucoup plus prononcé que ne semblerait l'indiquer le peu de longueur du col de l'humérus, ce qui tient à ce que ce muscle s'enroule autour de la tête de l'os. Sous le rapport du sens dans lequel s'exécute la rotation, le sous-scapulaire est donc le congénère du grand dorsal. Lorsque l'humérus est élevé, le sous-scapulaire tend à l'abaisser. De plus, le sous-scapulaire, de même que le sus-épineux, le sous-épineux et le petit rond, est essen-

tiellement un muscle articulaire, qui s'identifie quelquefois entièrement avec la partie antérieure de la capsule fibreuse, et qui, dans tous les cas, oppose une

Fig. 466.

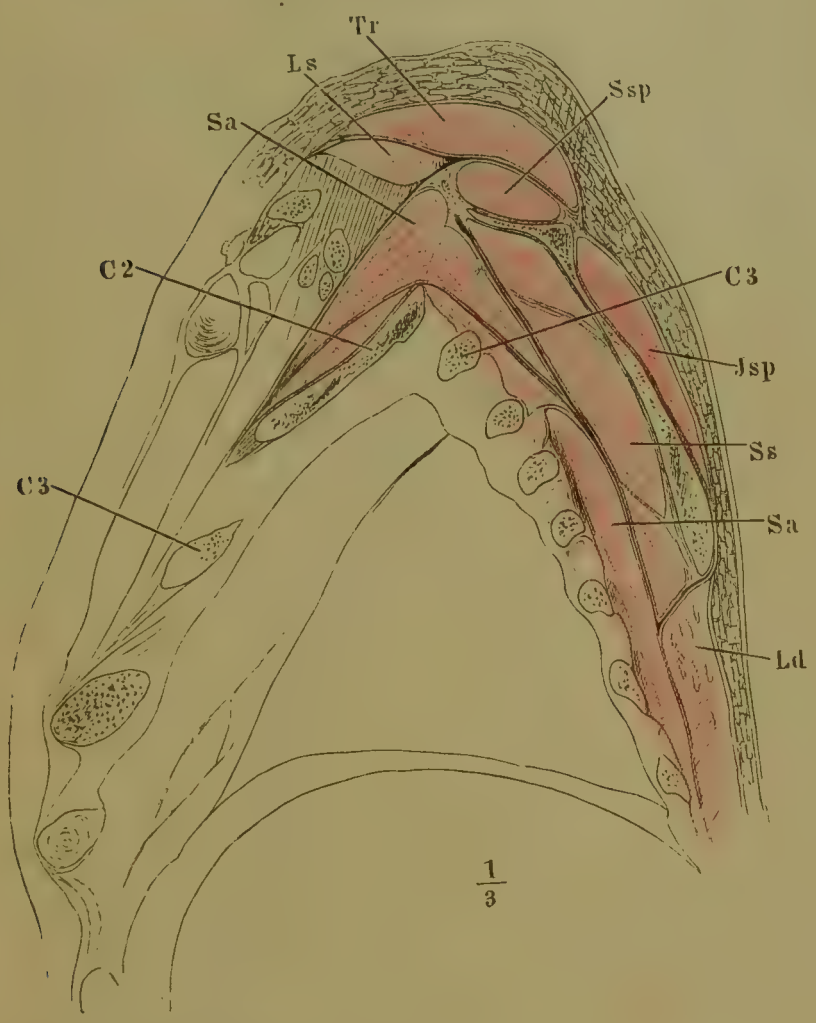

Section verticale antéro-postérieure du tronc, passant par la portion la plus convexe de la deuxième côte (C^2) (*).

résistance active à son déplacement en avant : aussi ce muscle est-il souvent déchiré dans la luxation dans ce sens.

§ 2. — MUSCLES DU BRAS.

Les muscles du bras se divisent en *muscles de la région antérieure*, qui sont le biceps huméral, le coraco-brachial et le brachial antérieur, et en *muscles de la région postérieure*, que constitue le seul muscle triceps. On les divise en deux régions.

(*) C^3, 3e côte. — *Sa*, grand dentelé. — *Ls*, angulaire de l'omoplate. — *Tr*, trapèze. — *Ssp*, sus-épineux. — *Jsp*, sous-épineux. — *Ss*, sous-scapulaire. — *Ld*, grand dorsal.

A. — RÉGION BRACHIALE ANTÉRIEURE.

1. — Biceps brachial.

Préparation. Faites à la peau une incision verticale, étendue du milieu de la clavicule au milieu du pli du bras ; disséquez les deux lambeaux, divisez longitudinalement l'aponévrose brachiale, qu'unit au biceps un tissu cellulaire très-lâche. Respectez les vaisseaux et les nerfs qui longent le bord interne du biceps. Découvrez la partie supérieure de ce muscle, en renversant de dedans en dehors le grand pectoral et le deltoïde, divisés à leurs insertions claviculaires. Pour voir la longue portion du biceps dans toute son étendue, ouvrez en haut la capsule fibreuse de l'articulation scapulo-humérale ; pour étudier l'insertion inférieure ou radiale de ce muscle, vous fléchirez l'avant-bras à angle droit sur le bras, et vous le porterez dans une forte supination ; ou bien encore, attendez que vous ayez disséqué les muscles de la région antérieure de l'avant-bras.

Situation. Figure.

Le *biceps brachial* est un muscle long, qui forme la couche superficielle de la région antérieure du bras ; il est divisé supérieurement en deux portions, l'une *courte*, l'autre *longue* (1), d'où lui est venu son nom.

a. Insertions. Il s'insère, *d'une part*, supérieurement, 1° par sa courte portion (B*b*), au sommet de l'apophyse coracoïde ; 2° par sa longue portion (B*l*), à la partie la plus élevée de la cavité glénoïde ; — *d'autre part*, inférieurement, à la tubérosité bicipitale du radius (*coraco-radial*, Winslow ; *scapulo-radial*, Chauss. ; *scapulo-coraco-radial*, Dumas).

Insertion coracoïdienne.

L'insertion de la *courte portion* ou *portion coracoïdienne* se fait par un tendon aplati, très-épais, qui lui est commun avec le coraco-brachial. Ce tendon s'épanouit au-devant de la courte portion en une aponévrose, d'où se détache une cloison aponévrotique qui sépare le biceps du coraco-brachial.

Insertion sus-glénoïdienne.

La *longue portion* ou *portion glénoïdienne, portion réfléchie,* naît du sommet de la cavité glénoïdienne, par un tendon qui semble la continuation du bourrelet glénoïdien ; ce tendon pénètre immédiatement dans l'intérieur de l'articulation, contourne la tête de l'humérus, sur laquelle il se réfléchit, gagne la gouttière bicipitale, qui lui est destinée et dans laquelle il est maintenu par une espèce de pont ou de canal fibreux, parcourt cette gouttière dans toute sa longueur, pour s'épanouir et former un cône aponévrotique ouvert en arrière, dans l'intérieur duquel naissent les fibres charnues. Celles-ci constituent un corps de muscle

Réception du tendon glénoïdien dans la coulisse bicipitale.

Réunion des deux chefs du biceps.

(1) Il n'est pas rare de voir le biceps trifide supérieurement. Le chef surnuméraire est interne et naît du bord interne de l'humérus, au-dessous du coraco-brachial, qu'on pourrait regarder comme la continuation de ce faisceau, car il a le même volume et la même direction. Cette portion surnuméraire se rend au bord interne et à la face postérieure du tendon inférieur du biceps. J'ai noté deux fois la même disposition.

Dans un autre cas, la troisième portion du biceps était aussi considérable que chacune des deux autres. Cette troisième portion m'a paru formée aux dépens de la partie la plus supérieure et la plus interne des faisceaux du muscle brachial antérieur ; elle était donc située derrière les deux portions normales et se rendait en presque totalité à l'expansion aponévrotique, si considérable, que le biceps envoie à l'aponévrose antibrachiale.

Enfin, dans un quatrième cas, analogue au précédent, cette troisième partie paraissait également formée aux dépens du muscle brachial antérieur. Les fibres qui la constituaient, naissaient immédiatement au-dessous du coraco-brachial, suivant la ligne oblique de ses insertions humérales. On aurait dit que ce faisceau était la continuation du coraco-brachial, sans l'intersection aponévrotique qui les séparait.

arrondi, qui, parvenu à la partie moyenne du bras, s'accole au corps charnu, également arrondi et plus ou moins volumineux, de la courte portion, puis s'i-

Fig. 467.

Membre supérieur détaché du tronc; face antérieure (*).

dentifie entièrement avec lui. Il en résulte un muscle unique, très-épais, aplati

(*) D, section des insertions acromiales du deltoïde. — P*m*, insertion du petit pectoral. — P*mj*, P*mj*, insertion claviculaire et tendon terminal du grand pectoral. — S*s*, sous-scapulaire. — T*mj*, grand rond. L*d*, tendon terminal du grand dorsal. — B*l*, long chef du biceps. — B*b*, court chef du biceps. — B', tendon du biceps. — B'', expansion aponévrotique de ce tendon. — C*b*, coraco-brachial. — A*l*, long chef du triceps. — B*r*, brachial antérieur. — B*r*, long supinateur. — S*u*, court supinateur. — *, nerf musculo-cutané, coupé à son point d'émergence. — i, muscles superficiels de la face antérieure de l'avant bras, coupés près de leur origine.

Direction. d'avant en arrière, verticalement dirigé comme les deux faisceaux d'origine. Les fibres de ce muscle se rendent aux deux faces et aux bords d'une aponévrose de terminaison, qui va se rétrécissant et s'épaississant, et qu'abandonnent les fibres charnues au niveau de l'extrémité inférieure de l'humérus, un peu plus tôt en dehors qu'en dedans. Libre alors, cette aponévrose devient un tendon aplati (B'), lequel s'enfonce d'avant en arrière et de haut en bas dans l'espace triangulaire qu'interceptent, au pli du coude, le grand supinateur et le rond pronateur. Ce tendon se plisse sur lui-même et se contourne de telle façon que sa face antérieure devient postérieure, que son bord interne devient antérieur et que son bord externe devient d'abord postérieur, puis supérieur, plissement et torsion infiniment propres à s'opposer au déplacement du muscle, qui se bride ainsi lui-même. Le tendon de terminaison, après avoir envoyé de sa face antérieure et de son bord externe une large *expansion aponévrotique* (B''), origine principale de l'aponévrose antibrachiale, glisse d'abord sur la tubérosité bicipitale du radius, dont le sépare une bourse séreuse, pour s'insérer à la partie la plus postérieure de cette tubérosité. Cette bourse séreuse est pourvue de granulations rougeâtres et denses, indiquées par Haller.

Torsion du tendon.

Expansion aponévrotique.

Insertion radiale.

Rapports dans le creux de l'aisselle.

b. Rapports. Les deux portions du biceps sont, dans leur tiers supérieur, contenues dans le creux de l'aisselle, en même temps que le coraco-brachial, les vaisseaux et nerfs axillaires, entre le grand pectoral et le deltoïde, qui sont en avant, le grand dorsal et le grand rond, qui sont en arrière. Là, le biceps répond, par sa courte portion, au coraco-brachial, qui est en dedans, et au sous-scapulaire, qui est en arrière et qui le sépare de l'articulation scapulo-humérale; une bourse séreuse est interposée entre ce dernier muscle et le biceps. Par le tendon de sa longue portion, le biceps est contigu à la tête de l'humérus; ce tendon est enveloppé par la synoviale articulaire, qui l'accompagne jusque dans la coulisse bicipitale et s'y prolonge plus ou moins. Au-dessous du creux de l'aisselle, le biceps répond, *en avant*, à la peau, dont il est séparé par l'aponévrose brachiale et au travers de laquelle il se dessine parfaitement; *en arrière*, au nerf musculo-cutané, aux muscles coraco-brachial et brachial antérieur; *en dedans*, à l'artère et aux veines brachiales et

Fig. 468.

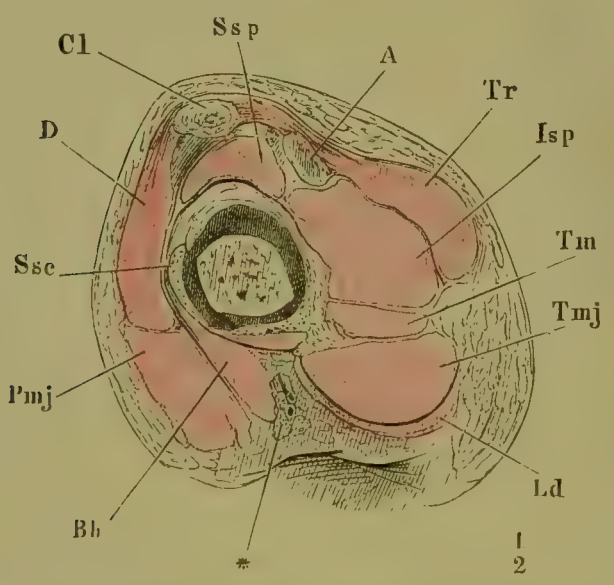

Section antéro-postérieure de l'épaule gauche, passant par la tête de l'humérus; segment interne (*).

Rapports au-dessous du creux de l'aisselle.

(*) *Cl*, clavicule, et *A*, acromion divisés près de leur articulation. — *Ssp*, sus-épineux. — *Tr*, trapèze. — *Isp*, sous-épineux. — *Tm*, petit rond. — *Tmj*, grand rond. — *Ld*, grand dorsal. — *Bb*, masse commune du coraco-brachial et du court chef du biceps. — *Pmj*, grand pectoral. — *Ssc*, sous-scapulaire et son tendon confondu avec la capsule articulaire. — *D*, deltoïde. — *, vaisseaux et nerfs du bras.

au nerf médian; ces organes longent son bord interne, par la saillie duquel ils sont protégés. Le tendon de terminaison est embrassé, à son insertion, par le court supinateur; une synoviale le sépare du tendon du brachial antérieur.

J'appelle toute l'attention sur les *rapports du biceps avec l'artère brachiale*; aussi ai-je coutume de donner à ce muscle, sous le rapport de l'anatomie chirurgicale, le nom de *muscle satellite de l'artère brachiale*. Il est bon de remarquer que la longue et la courte portion du biceps changent de position, l'une par rapport à l'autre, suivant que l'humérus est dans la rotation en dedans ou dans la rotation en dehors. Dans le premier mouvement, la longue portion se place derrière la courte, et même lui devient interne en la croisant en sautoir; dans la rotation en dehors, l'intervalle qui sépare ces deux portions parallèles, augmente considérablement. Rapports avec l'artère brachiale.

c. *Action*. Le biceps *fléchit* l'avant-bras sur le bras (*primus flectentium cubitum*, Vésale); il est en même temps un des principaux *supinateurs*, ainsi que l'a, le premier, démontré Winslow. Ce dernier effet est le résultat de l'insertion de ce muscle à la partie postérieure de la tubérosité bicipitale du radius. Action.

Comme supinateur, le *moment* du muscle biceps est dans une pronation de l'avant-bras aussi forcée que possible; alors le tendon du biceps est enroulé autour du radius, et le premier effet de la contraction est d'imprimer un mouvement de rotation en sens inverse du radius sur lui-même, jusqu'à ce que l'avant-bras soit en pleine supination. Cet effet se produit, que l'avant-bras soit étendu ou qu'il soit fléchi sur le bras, et ce n'est que lorsque l'action supinatrice du biceps est épuisée que son action comme fléchisseur commence. C'est pour favoriser le mouvement de rotation et nullement le mouvement de flexion qu'existe la bourse séreuse intermédiaire au tendon et à la tubérosité dite bicipitale, et que cette tubérosité est incrustée de cartilage dans presque toute son étendue. Étendue et énergie du mouvement de supination produit par le biceps.

Comme fléchisseur, le *moment* de la puissance du biceps est dans la demi-flexion de l'avant-bras : alors son insertion, perpendiculaire au levier qu'il doit mouvoir, contre-balance le désavantage de cette insertion au voisinage du point d'appui. La longueur de ses fibres explique l'étendue du mouvement de flexion. Par ses insertions scapulaires, le biceps agit sur le bras, soit consécutivement à la flexion de l'avant-bras, soit primitivement, quand l'avant-bras est étendu; par ses deux portions à la fois, il porte le bras en avant et, par conséquent, il est congénère des fibres antérieures du deltoïde et du coraco-brachial. Les deux portions concourent à la solidité de l'articulation scapulo-humérale : la longue portion forme une sorte de voûte fibreuse qui soutient la tête humérale et l'empêche d'abandonner la cavité glénoïde; la courte portion, jointe au coraco-brachial, fait suite à l'espèce de crochet formé par l'apophyse coracoïde, et protége la partie antérieure et interne de l'articulation. Moment de la puissance du muscle. Action du biceps sur le bras. Il concourt à la solidité de l'articulation.

Lorsque l'avant-bras est fixé, par exemple dans l'action de grimper, le biceps fléchit le bras sur l'avant-bras, et l'omoplate sur le bras. Son action lorsque l'avant-bras est fixé.

Enfin le biceps est *tenseur de l'aponévrose antibrachiale*, à laquelle se terminent assez souvent les fibres musculaires les plus internes de ce muscle. Le biceps et le court supinateur sont les vrais supinateurs de l'avant-bras. Nous verrons dans un instant que le muscle dit long supinateur n'est nullement supinateur. Il est tenseur de l'aponévrose anti-brachiale.

2. — Coraco-brachial.

Préparation. Sa partie supérieure apparaît aussitôt que le deltoïde a été détaché; sa partie moyenne est située entre le grand pectoral et le grand dorsal; sa partie inférieure se voit au-dessous de ces muscles, sur la face interne de l'humérus, au niveau du tendon du deltoïde.

Situation.

Le *coraco-brachial* (*Cb*) est le plus petit des muscles du bras; il est situé à la partie interne et supérieure de l'humérus. La plupart des anciens anatomistes le

Fig. 469.

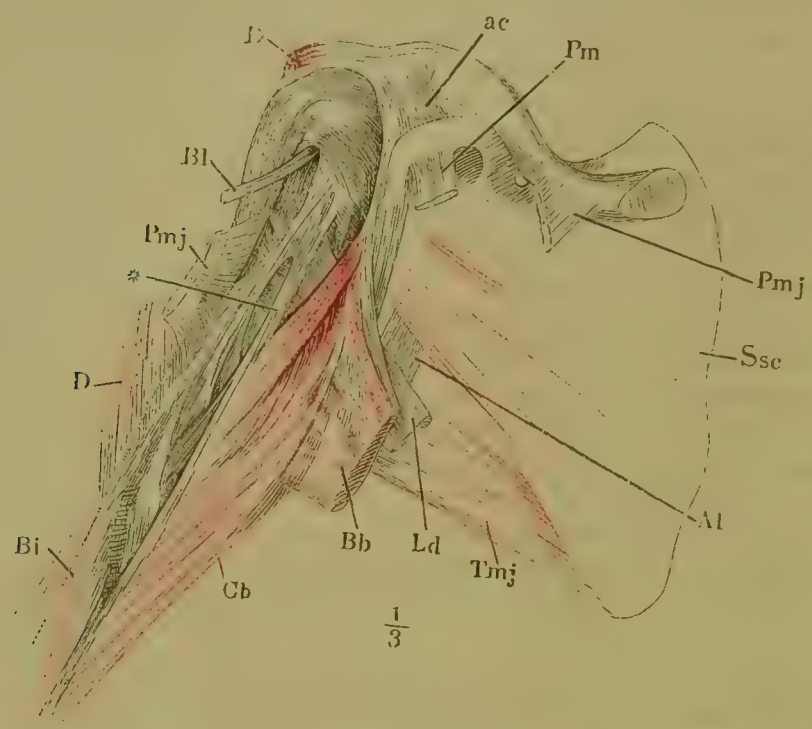

Membre supérieur détaché du tronc; face antérieure (*).

confondaient avec la courte portion du biceps, à laquelle il est, en effet, intimement uni dans sa moitié supérieure.

Insertions.

a. Insertions. Il s'insère, *d'une part*, au sommet de l'apophyse coracoïde; *d'autre part*, à la face et au bord internes de l'humérus, vers la partie moyenne de cet os (*coraco-huméral*, Chauss.).

Insertion coracoïdienne.

Son *insertion coracoïdienne* a lieu 1° entre deux lames aponévrotiques, dont la plus superficielle, très-mince, lui est commune avec la courte portion du biceps: 2° à la cloison aponévrotique qui sépare ces deux muscles. Nées d'une manière successive, les fibres charnues constituent un faisceau charnu allongé, mince, aplati, dont le volume est toujours en raison inverse de celui de la courte portion du biceps; faisceau charnu qui se porte en bas, en arrière et un peu en dehors, pour venir s'insérer à l'humérus, entre le brachial antérieur et le triceps brachial. Cette *insertion humérale* se fait par un tendon aplati, lequel reçoit successi-

Le volume du coraco-brachial est en raison inverse de celui de la courte portion du biceps.

(*) Le tendon de la longue portion du biceps (*Bl*) a été retiré de la coulisse bicipitale et coupé. La courte portion du biceps (*Bb*) a été enlevée et son insertion renversée en dedans. — D, section des insertions acromiales du deltoïde. — *ac*, ligament acromio-coracoïdien. — *Pm*, tendon du petit pectoral. — *Pmj*, tendon du grand pectoral. — *Ssc*, sous-scapulaire. — *Al*, longue portion du triceps. — *Tmj*, grand rond. — *Ld*, grand dorsal. — *Cb*, coraco-brachial. — *Bi*, brachial antérieur. — *, faisceau fibreux étendu entre le petit trochanter et l'insertion humérale du coraco-brachial.

vement par ses bords et par sa face externe les fibres charnues, qui l'accompagnent jusqu'à son insertion. Le lieu précis de cette attache présente les mêmes variétés que l'attache inférieure du deltoïde : d'où le peu d'accord des auteurs à cet égard. Suivant Winslow, le coraco-brachial s'insère à la partie supérieure du tiers moyen de l'humérus ; suivant Boyer, à la partie moyenne de cet os ; suivant Bichat, un peu au-dessus de la partie moyenne. Je l'ai vu s'insérer à la réunion des deux tiers supérieurs avec le tiers inférieur. Variétés dans la hauteur de l'insertion humérale.

b. Rapports. Recouvert par le deltoïde, le grand pectoral et le biceps, le coraco-brachial recouvre le sous-scapulaire, le grand dorsal et le grand rond. Ses rapports avec l'artère axillaire et l'artère brachiale, avec le nerf médian et le nerf musculo-cutané sont les plus importants : il les recouvre supérieurement, puis il répond au côté externe de l'artère brachiale et du nerf médian, en sorte que son tendon seul sépare l'artère de l'os. Le nerf musculo-cutané le traverse, d'où le nom de muscle *perforé de Casserius*, qui a été imposé au coraco-brachial (1). Ce muscle est, en outre, assez souvent traversé par une des branches d'origine du nerf médian. Rapports.

c. Action. Ce muscle porte le bras en avant et en dedans, en même temps qu'il l'élève ; il est congénère des fibres antérieures du deltoïde et des fibres supérieures du grand pectoral. Si le bras est fixé, le coraco-brachial porte le moignon de l'épaule en bas ; quand le bras est porté en arrière et tourné en dedans, ce muscle le ramène en avant, en même temps qu'il lui imprime un mouvement de rotation en dehors (2). Action.

3. — Brachial antérieur.

Préparation. Coupez en travers le muscle biceps, au niveau de l'insertion humérale du deltoïde, et renversez sur l'avant-bras la partie inférieure de ce muscle.

Situé derrière le biceps, sur la partie antérieure et inférieure de l'humérus, le brachial antérieur (*Bi*) est un muscle épais, prismatique et quadrangulaire. Insertions fixes.

a. Insertions. Il s'insère, *d'une part*, 1° à l'humérus, au-dessous de l'empreinte deltoïdienne, qu'il embrasse par une bifurcation très-prononcée, et comme l'insertion deltoïdienne est très-variable pour la hauteur, il en résulte que l'insertion du brachial antérieur suit les mêmes variations ; 2° à la face interne et à la face externe, ainsi qu'aux bords antérieur, interne et externe du même os ; 3° aux aponévroses intermusculaires externe et interne ; — *d'autre part*, au cubitus, à la face inférieure de son apophyse coronoïde, à une empreinte très-rugueuse qu'on y remarque (*huméro-cubital*, Chaussier). Insertions mobiles.

Les *insertions humérales* se font directement par les fibres charnues, lesquelles ont de longueur très inégale, et se portent dans diverses directions : les moyennes verticalement en bas, les externes et les internes un peu obliquement, Insertions humérales. Direction.

(1) Nous verrons, dans la Névrologie, que ce nerf ne traverse pas toujours le muscle coraco-brachial ; alors il naît plus bas que de coutume et se détache, non du plexus brachial, mais du nerf médian.

(2) J'ai rencontré un petit coraco-brachial surnuméraire, étendu de la base de l'apophyse coracoïde au-dessous du petit trochanter de l'humérus, immédiatement au-dessous des insertions du sous-scapulaire ; la même disposition existait des deux côtés. Ce petit muscle décrivait une courbe au-devant du sous-scapulaire. Dans un cas, ce petit coraco-brachial surnuméraire était fortifié par un faisceau assez considérable, né de la face inférieure de l'apophyse coracoïde, se portant en bas et s'insérant derrière le muscle grand rond.

Fig. 470.

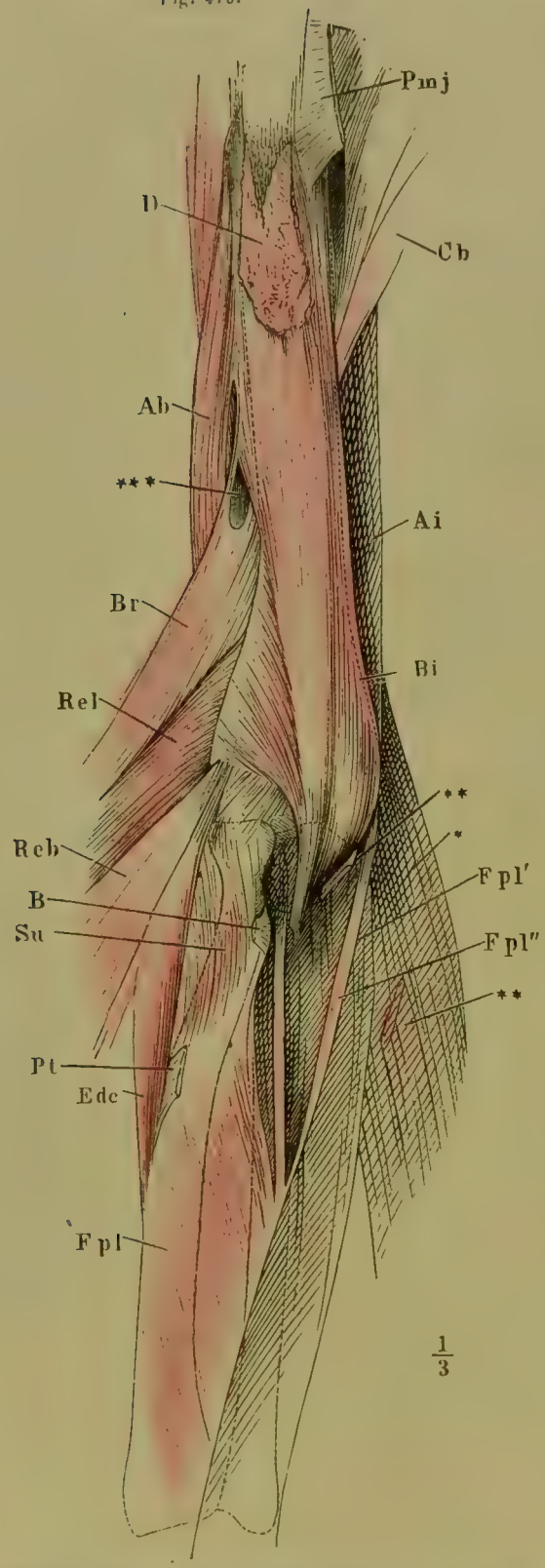

Face antérieure de l'avant-bras et du bras, coupé au-dessous de l'insertion du deltoïde (D) et du grand pectoral (Pmj) (*).

Insertions cubitales.

Rapports.

les premières en dedans, les secondes en dehors. Toutes ces fibres vont se terminer à la face postérieure d'une lame aponévrotique large et ténue en haut, épaisse en bas et surtout en dehors, qui se recourbe dans ce dernier sens pour embrasser le bord externe du muscle et constituer une lame aponévrotique profonde. Il suit de là que les fibres charnues sont reçues dans un demi-cône aponévrotique ouvert en dedans, lequel concentre ses fibres et vient s'insérer, suivant une ligne oblique de haut en bas et de dedans en dehors, au-dessous de l'apophyse coronoïde du cubitus.

b. Rapports. La *face antérieure* du brachial antérieur répond au biceps, au nerf musculo-cutané, à l'aponévrose brachiale, à l'artère brachiale, aux veines du même nom et au nerf médian. La *face interne* répond au rond pronateur; l'aponévrose intermusculaire interne seule sépare cette face du nerf cubital et du triceps brachial. La *face externe* est en rapport avec le long supinateur et le premier radial externe, qui sont reçus dans une espèce de gouttière qu'elle présente; le nerf radial établit la limite entre ces deux muscles et le brachial antérieur. La *face postérieure* embrasse la face interne et la face externe de l'humérus, qui lui fournissent des

(*) On a enlevé le biceps, dont il ne reste que l'insertion inférieure (B). — C*b*, coraco-brachial. — A*b*, A*i*, vaste externe et vaste interne. — B*i*, brachial antérieur. — R*r*, long supinateur. — R*el*, R*eb*, premier et deuxième radial externe, écartés. — S*u*, court supinateur. — P*t*, tendon du rond pronateur. — E*dc*, extenseur commun des doigts. — F*pl*, long fléchisseur du pouce. — F*pl'*, F*pl''*, faisceaux accessoires de ce muscle. — *, **, muscles superficiels de l'avant bras, divisés et renversés en dedans.

insertions; elle embrasse, en bas, la partie antérieure de l'articulation, qu'elle protége efficacement, et même elle s'insère par un certain nombre de fibres charnues au ligament antérieur de cette articulation.

c. Action. Le brachial antérieur est *fléchisseur de l'avant-bras* sur le bras, et réciproquement, du bras sur l'avant-bras (*secundus seu cubitum flectentium posterior*, Vesale). Le *moment* de sa puissance est dans la demi-flexion, comme pour le biceps. Il est à remarquer que ce muscle a sur l'avant-bras une action beaucoup plus précise que le biceps, car il ne s'insère qu'à l'humérus; et qu'en outre il appartient bien plus immédiatement à l'articulation du coude que son congénère. J'ai déjà dit qu'on pouvait le considérer comme le ligament antérieur actif de cette articulation. Il borne, en effet, par sa contraction le mouvement d'extension de l'avant-bras, tellement que je ne puis concevoir de luxation de l'avant-bras en arrière, sans la rupture de ce muscle.

Action.

Moment de sa puissance.

Il protége l'articulation.

Il suit de l'insertion du biceps au radius et de celle du brachial antérieur au cubitus que les muscles fléchisseurs de l'avant-bras se partagent entre le cubitus et le radius, de même que ceux de la jambe se partagent entre le tibia et le péroné. Ainsi, le brachial antérieur, en se contractant, tend à porter l'avant-bras en dehors, en même temps qu'il le fléchit ; tandis que le biceps tend à le porter en dedans. Quand ces deux muscles se contractent simultanément, les effets opposés se détruisent et la flexion est directe.

B. — RÉGION BRACHIALE POSTÉRIEURE.

Triceps brachial.

Préparation. Il suffit, pour le mettre à découvert, d'enlever la peau et l'aponévrose de la région postérieure du bras, d'enlever ou de renverser de bas en haut le deltoïde, et de poursuivre la longue portion du triceps entre le petit et le grand rond, jusqu'au bord axillaire de l'omoplate. Pour tendre ce muscle, et, par conséquent, pour pouvoir le disséquer avec plus de facilité, on fléchit préalablement l'avant-bras sur le bras, et l'on porte l'humérus dans l'abduction.

Le *triceps brachial*, très-volumineux, divisé en trois portions supérieurement, une externe, une interne et une moyenne ou longue, forme à lui seul toute la région postérieure du bras (*extensor cubiti magnus triplici principio natus*, Douglas).

Sa trifurcation supérieure.

a. Insertions. Il s'insère, *d'une part*, supérieurement, 1° par sa portion moyenne ou *longue portion* (*anconeus longus*, A*l*), à l'extrémité inférieure de la cavité glénoïde de l'omoplate et à la partie voisine du bord axillaire du même os, dans toute l'étendue d'une dépression rugueuse triangulaire que présente ce bord ; 2° par sa portion externe ou *vaste externe* (*anc. brevis*, A*b*, *fig.* 469), à toute la portion de la face postérieure de l'humérus qui est au-dessus de la gouttière radiale et au bord de l'os ; 3° par sa portion interne ou *vaste interne* (*anc. int.*, A*i*), à toute la portion de la face postérieure de l'humérus qui est au-dessous de la gouttière radiale, au bord interne de l'humérus et à l'aponévrose intermusculaire interne ; — *d'autre part*, à la partie postérieure et supérieure de l'olécrâne (*scapulo-huméro-olécrânien*, Chauss.).

Sa triple insertion supérieure.

Une seule insertion inférieure.

L'*insertion scapulaire* ou sous-glénoïdienne de la portion moyenne ou longue portion (que nous verrons être l'analogue du droit antérieur de la cuisse) (1) se

Insertion scapulaire sous-glénoïdienne.

(1) Les anciens considéraient cette longue portion comme un muscle particulier, *cubitum extendentium primus* (Vésale), *longus* (Riolan, Albinus), *grand anconé* (Winslow).

Tendon d'origine.

fait par un tendon qui se confond avec le bourrelet glénoïdien, à peu près de la même manière que le tendon de la longue portion du biceps. Ce tendon d'origine, aplati d'avant en arrière, se dédouble bientôt en deux lames aponévrotiques réunies par leurs bords externes, dont la postérieure est mince et courte, et dont l'antérieure, extrêmement épaisse, surtout à son bord externe, se prolonge

Fig. 471.

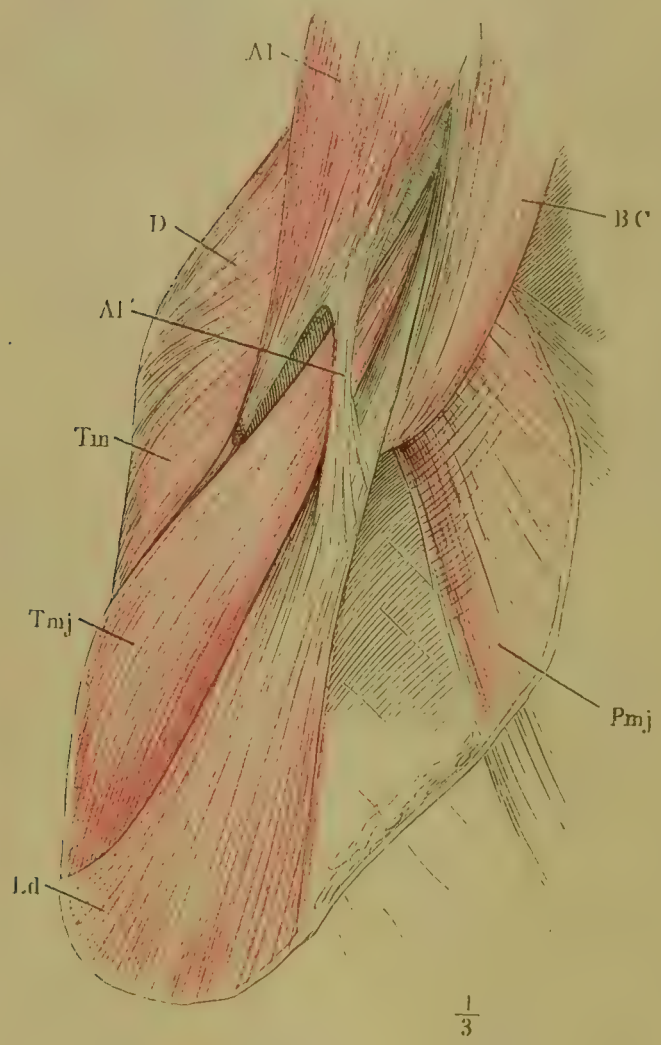

Profil de la poitrine et du bras, porté en avant et en haut (*).

jusqu'à la partie moyenne du muscle. Il suit de là que la tête de l'humérus est bridée, en bas, par le tendon de la longue portion du triceps, de la même manière qu'elle est bridée, en haut, par le tendon de la longue portion du biceps.

Torsion du faisceau charnu.

Les fibres charnues naissent entre ces deux aponévroses et forment un faisceau aplati d'avant en arrière, qui se contourne immédiatement sur lui-même, de telle façon que sa face antérieure devient postérieure, et réciproquement. Il résulte de cette espèce de torsion que l'aponévrose la plus forte, qui était d'abord antérieure, se trouve occuper ensuite la face postérieure du muscle. Nées entre

(*) D, deltoïde. A*l*, longue portion du triceps. — A*l'*, arcade fibreuse qui unit le tendon d'origine de cette longue portion au tendon du grand dorsal, L*d*, en passant par-dessus le grand rond, T*mj*. - T*m*, petit rond. — BC, court chef du biceps et coraco-brachial. — P*mj*, grand pectoral.

ces deux aponévroses, nées surtout de la face antérieure et des bords de l'aponévrose devenue postérieure, les fibres charnues se portent en bas et un peu en avant, pour s'insérer, quelques-unes à la face antérieure, le plus grand nombre à la face postérieure d'une aponévrose de terminaison, que nous verrons se continuer, par son bord externe, avec l'aponévrose de terminaison du vaste externe huméral. Cette aponévrose terminale de la longue portion se ramasse bientôt sur elle-même, devient extrêmement épaisse, se replie en un demi-cône, dans l'intérieur duquel se terminent les fibres charnues, et va s'insérer, par une grosse masse fibreuse, non au bec ou à l'extrémité de l'olécrâne, mais à la partie la plus postérieure de cette apophyse, en dehors de la portion interne du muscle triceps, en s'unissant intimement à l'aponévrose postérieure du vaste externe. Une bourse séreuse est interposée entre ce tendon et l'olécrâne.

Les *insertions humérales* de la portion externe et de la portion interne du triceps se partagent, pour ainsi dire, la face postérieure de l'humérus, auquel la longue portion est complétement étrangère.

Les insertions humérales de la *portion externe*, que nous appellerons, par analogie, *vaste externe du triceps brachial* (*cubitum extendentium secundus*, Vésale ; *anconé externe*, Winslow, *anc. brevis*, A*b*), ont lieu en partie directement, en partie par des faisceaux aponévrotiques, et sont bornées supérieurement par une ligne rugueuse, très-marquée chez les individus vigoureux, obliquement étendue de la partie inférieure de la tête de l'humérus au bord externe du corps de

Fig. 472.

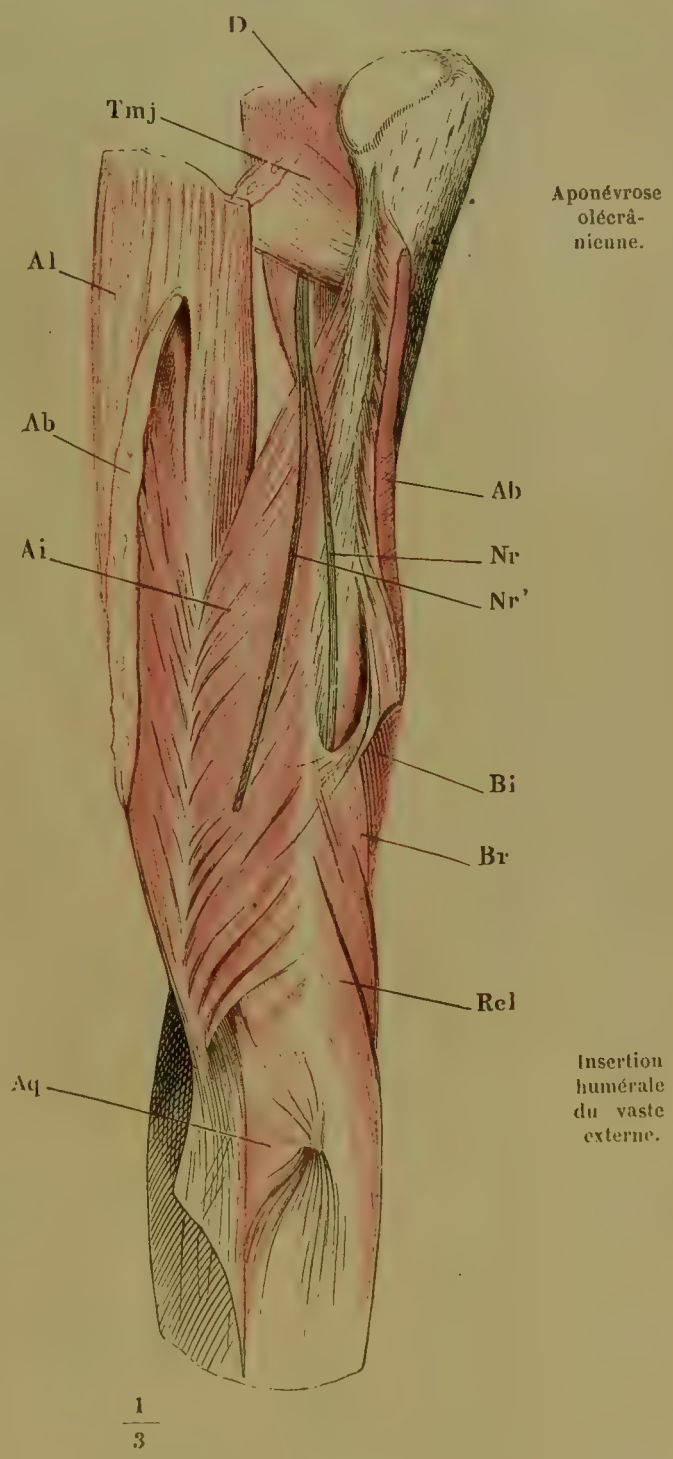

Face externe du bras, détaché du tronc (*).

(*) D, deltoïde. — T*mj*, grand rond. — A*l*, longue portion du biceps. — A*b*, A*b*, vaste externe, divisé suivant sa longueur et renversé des deux côtés. — A*i*, vaste interne. — Nr, nerf radial. — Nr', branche cutanée de ce nerf. — B*i*, brachial antérieur. — B*r*, long supinateur. — R*el*, premier radial externe. — A*q*, anconé.

Direction. cet os. Les fibres charnues se portent de haut en bas et de dehors en dedans, se confondent en partie avec la portion externe du triceps, et viennent se rendre presque toutes, les unes, à la face antérieure de l'aponévrose terminale de la longue portion, les autres, à la face antérieure et au bord externe d'une aponévrose très-large et très-forte, qui règne sur la face postérieure du muscle. Cette dernière aponévrose s'unit par son bord interne avec l'aponévrose de la longue portion, se plisse et reçoit les fibres musculaires jusqu'à son insertion à l'olécrâne. Les fibres charnues les plus inférieures du vaste externe, très-courtes et horizontales, semblent continuées par le muscle anconé.

Insertion olécrânienne.

La *portion interne* du triceps (*tertius cubitum extendentium*, Vésale; *anconé interne*, Winslow, A*i*), et que nous désignerons sous le nom de *vaste interne du triceps brachial*, pourrait être appelée *portion profonde et interne* de ce muscle; car, de même que le vaste interne du triceps fémoral, elle est recouverte presque en totalité par les deux portions précédentes; elle est aussi la plus courte et la moins volumineuse (*brevis*, Riolan). Ses insertions humérales ont lieu en partie directement, en partie par des faisceaux aponévrotiques. De là ses fibres se portent dans diverses directions : 1° les unes, *externes*, marchent en bas et en dedans, et vont se rendre, quelques-unes à la face antérieure de l'aponévrose du vaste externe, qui les cache, le plus grand nombre directement à l'olécrâne, au-devant de l'insertion des autres portions; 2° les autres, *internes*, se dirigent en bas et en dehors et se terminent, quelques-unes au bord interne et à la face antérieure du tendon de la longue portion, le plus grand nombre directement à l'olécrâne, en dedans de cette longue portion. Les fibres internes les plus inférieures sont presque horizontales. Quelques-uns des faisceaux les plus profonds se détachent ordinairement du corps du muscle, pour aller s'insérer à la capsule synoviale de l'articulation du coude.

Vaste interne.

Direction : 1° Des fibres externes; 2° Des fibres internes.

Insertion olécrânienne.

Rapports superficiels.

b. Rapports. Recouvert dans presque toute son étendue par l'aponévrose brachiale, qui le sépare de la peau, à travers laquelle il se dessine parfaitement, le triceps brachial recouvre la face postérieure de l'humérus, la partie postérieure de l'articulation du coude, le nerf radial et l'artère humérale profonde; il est séparé des muscles de la région antérieure du bras par les aponévroses intermusculaires externe et interne. Sa longue portion, ou portion scapulaire, est en rapport avec le deltoïde et le petit rond, qui sont en arrière, et le sous-scapulaire, le grand rond et le grand dorsal, qui sont en avant. Une arcade fibreuse unit cette longue portion au tendon du grand dorsal, en passant au-dessous du grand rond.

Profonds.

Rapports de la longue portion.

Extenseur de l'avant-bras sur le bras.

c. Action. Le triceps *étend* l'avant-bras sur le bras; mais, pour que la longue portion agisse efficacement, il faut que l'omoplate soit fixée par d'autres muscles. La puissance d'action de ce muscle est bien moindre que ne l'indiquent son volume et la multiplicité de ses fibres, vu le désavantage de son insertion inférieure, à côté du point d'appui. Il est vrai qu'ici, comme au triceps fémoral, la nature a, autant que possible, contre-balancé cet inconvénient en attachant ce muscle, non pas au bec ou au sommet de l'olécrâne, mais à la partie la plus postérieure de cette éminence. On trouve même, avons-nous dit, une petite bourse séreuse entre ce tendon et la portion de l'olécrâne à laquelle il est contigu. Il semble, au premier abord, que le *moment* de l'action de ce muscle soit dans la demi-flexion; mais, avec un peu d'attention, il sera facile de voir que, de même que le triceps fémoral, ce muscle n'a pas de moment à proprement parler; que l'olécrâne, qu'on peut considérer comme le tendon ossifié de ce

Utilité de l'insertion à la partie la plus postérieure de l'olécrâne.

Ce muscle n'a pas de moment.

muscle, est toujours dans les mêmes rapports avec le cubitus, quelle que soit l'attitude de l'avant-bras. Aussi remarquez que, dans la demi-flexion, ce muscle n'a pas, à beaucoup près, autant d'énergie que dans l'extension, parce que, dans le premier cas, il est en opposition avec les muscles fléchisseurs, qui, dans cette attitude, s'insèrent d'une manière extrêmement favorable; tandis que, l'avant-bras formant un angle obtus avec le bras, le muscle extenseur devient prédominant. Au reste, la prédominance des muscles extenseurs sur les fléchisseurs est ici moins marquée qu'à la cuisse; et, à supposer que les extenseurs l'emportent en force intrinsèque, ils le cèdent en force efficace, attendu que l'insertion des fléchisseurs se fait d'une manière plus favorable, tant par leur éloignement du point d'appui que par leur direction plus voisine de la perpendiculaire. Ainsi, la flexion prédomine évidemment à l'articulation du coude, tandis qu'à l'articulation du genou, c'est l'extension. Il devait en être ainsi; car, aux extrémités supérieures, la flexion du coude est le mouvement de l'attraction, de la préhension; tandis qu'aux extrémités inférieures, l'extension du genou est le mouvement de la station, de la progression, de la course et du saut (1).

La flexion prédomine sur l'extension au coude.

Par sa portion scapulaire, le triceps brachial devient adducteur du bras, qu'il porte un peu en arrière. Le tendon d'origine de cette portion scapulaire, particulièrement le bord externe de ce tendon, qui est épais et comme arqué pour se mouler sur la tête de l'humérus, forme au-dessous de la cavité glénoïde une corde qui soutient l'humérus dans le mouvement d'abduction et s'oppose à son déplacement; mais comme la cavité glénoïde est déjetée en avant et comme, en outre, son extrémité inférieure est située à peu près à la réunion des deux tiers antérieurs avec le tiers postérieur de cette cavité, il s'ensuit que le tendon de la longue portion du triceps s'oppose efficacement au déplacement de l'humérus en arrière, mais ne s'oppose point à son déplacement en avant.

Le tendon de la longue portion s'oppose au déplacement en arrière.

Il arrive quelquefois qu'il y a échange de point fixe entre l'extrémité supérieure et l'extrémité inférieure du triceps : alors le triceps devient extenseur du bras sur l'avant-bras.

C. — APONÉVROSE BRACHIALE.

L'*aponévrose brachiale* naît, en haut, de la clavicule, de l'acromion et de l'épine de l'omoplate, et se continue avec l'aponévrose sous-épineuse; en dedans, elle naît des tendons du grand pectoral et du grand dorsal, et dans leur intervalle, du tissu cellulaire du creux de l'aisselle. Elle enveloppe le bras et se termine autour de l'articulation du coude, où elle se continue avec l'aponévrose antibrachiale, en se fixant aux diverses éminences osseuses que présente cette articulation.

Son origine.

Sa terminaison.

Sa *face superficielle* est séparée de la peau par des veines et des nerfs, qui, après avoir traversé l'aponévrose brachiale, reçoivent d'elle des gaînes plus ou moins étendues. On peut admettre un fascia superficialis, qui sépare ces vaisseaux de la peau.

Rapports superficiels.

Sa *face profonde* fournit des cloisons qui divisent sa cavité en un certain nombre de gaînes destinées à isoler les différents muscles.

Rapports de la face profonde.

(1) La théorie admet la possibilité de la rupture de l'olécrâne, à son point de jonction avec l'apophyse coronoïde, dans une extension brusque de l'avant-bras, rupture qui répond à celle de la rotule ou de son ligament.

Fig. 473.

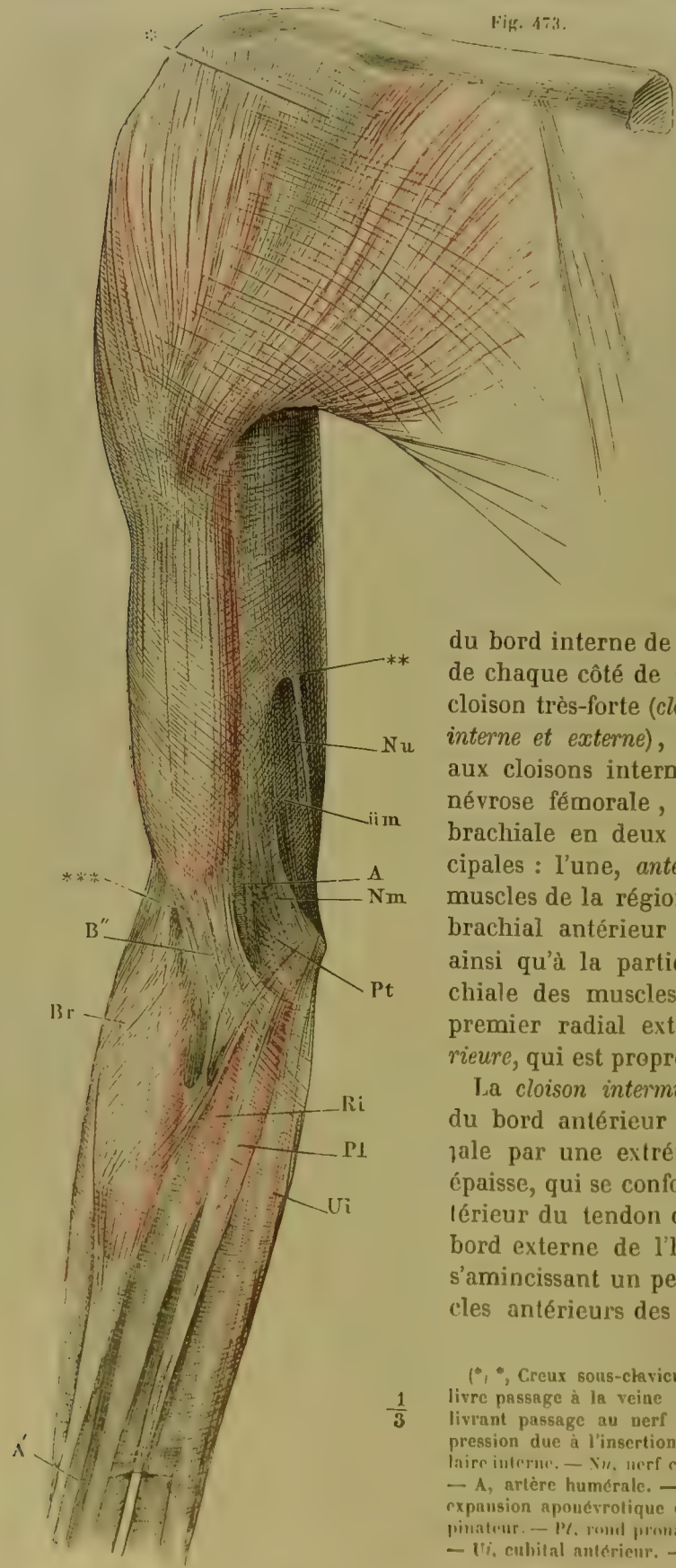

Aponévroses du bras et de l'avant-bras; face antérieure (*).

L'aponévrose brachiale est assez lâchement moulée sur les muscles qu'elle contient, pour permettre leur glissement facile, et néanmoins assez serrée pour s'opposer à leur déplacement. Très-mince, d'une manière générale, elle offre une résistance plus considérable du côté de l'extension que du côté de la flexion. Elle s'épaissit un peu en dedans et en dehors, au niveau du bord externe et du bord interne de l'humérus, et envoie, de chaque côté de sa face interne, une cloison très-forte (*cloisons intermusculaires interne et externe*), tout à fait analogue aux cloisons intermusculaires de l'aponévrose fémorale, et divisant la gaîne brachiale en deux grandes gaînes principales : l'une, *antérieure*, destinée aux muscles de la région antérieure, biceps, brachial antérieur et coraco-brachial, ainsi qu'à la partie supérieure ou brachiale des muscles long supinateur et premier radial externe; l'autre, *postérieure*, qui est propre au triceps brachial.

La *cloison intermusculaire externe* naît du bord antérieur de la coulisse bicipitale par une extrémité étroite et très-épaisse, qui se confond avec le bord postérieur du tendon du deltoïde, gagne le bord externe de l'humérus, s'élargit en s'amincissant un peu et sépare les muscles antérieurs des muscles postérieurs,

(*, *, Creux sous-claviculaire. — **, ouverture qui livre passage à la veine basilique. — ***, ouverture livrant passage au nerf cutané externe. — *iim*, dépression due à l'insertion de la cloison intermusculaire interne. — *Nu*, nerf cubital. — *Nm*, nerf médian. — A, artère humérale. — A′, artère radiale. — B″, expansion aponévrotique du biceps. — *Br*, long supinateur. — *Pt*, rond pronateur. — *Pl*, palmaire grêle. — *Ui*, cubital antérieur. — *Ri*, radial antérieur.

plus particulièrement le triceps du brachial antérieur, en donnant insertion aux uns et aux autres. Cette cloison est très-obliquement traversée par le nerf radial et par l'artère humérale profonde, qui, de postérieurs qu'ils étaient d'abord, deviennent antérieurs. Les gaînes de ce nerf et de cette artère établissent donc une large communication entre la gaîne antérieure et la gaîne postérieure des muscles du bras.

La *cloison intermusculaire interne* (*iim*), plus large et plus épaisse que l'externe, triangulaire comme elle, naît du bord postérieur de la coulisse bicipitale, au-dessous du grand rond, se continue avec le tendon du coraco-brachial, qu'elle croise à angle très-aigu, et avec lequel elle s'unit et se confond en partie, longe le bord interne de l'humérus, auquel elle adhère fortement, et se termine à la tubérosité interne de cet os.

L'une et l'autre cloison sont formées par des fibres et des bandelettes qui se détachent successivement des bords correspondants de l'humérus, et donnent attache aux muscles brachial antérieur, en avant, et triceps, en arrière. Le nerf cubital, antérieur à cette cloison dans sa partie supérieure, la traverse et reste accolé contre sa face postérieure, en passant dans l'intervalle des insertions du triceps.

Fig. 474.

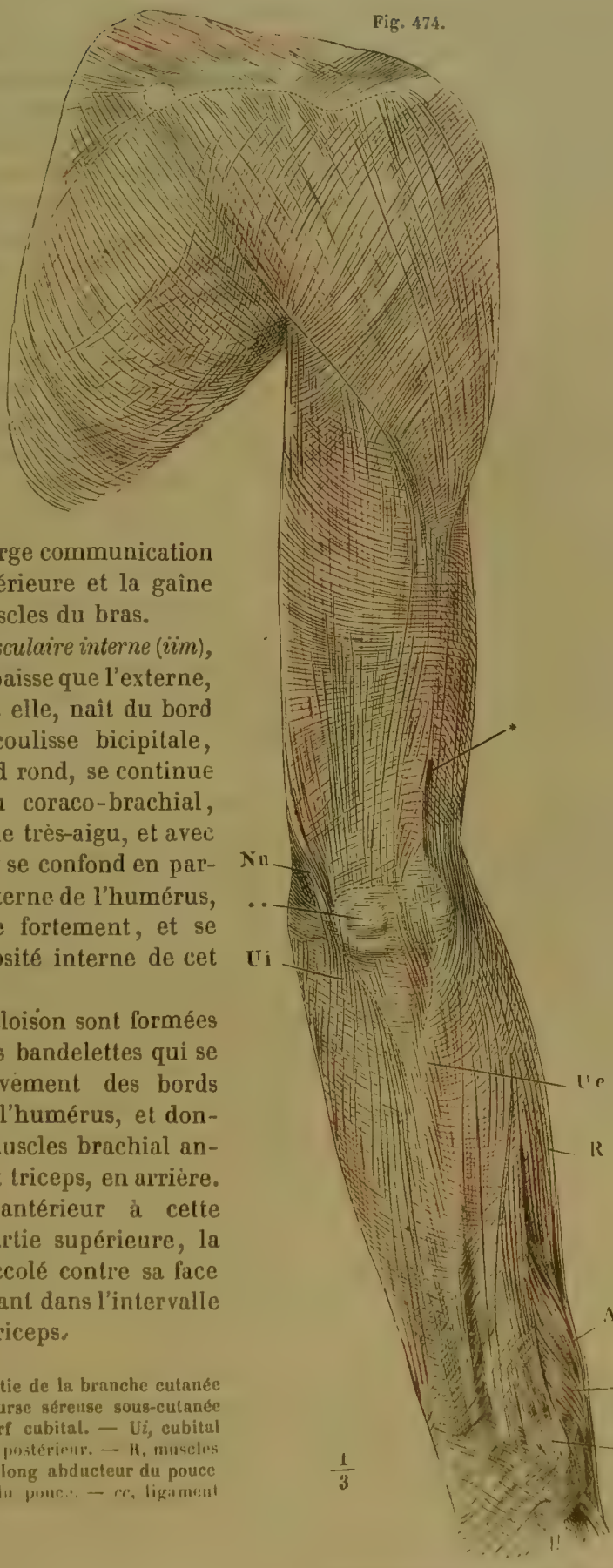

Disposition de la cloison intermusculaire interne.

Direction des fibres qui constituent l'une et l'autre cloison.

Aponévroses du bras et de l'avant-bras : face postérieure (*).

(*) *, Ouverture de sortie de la branche cutanée du nerf radial. — **, bourse séreuse sous-cutanée de l'olécrâne. — *Nu*, nerf cubital. — *Ui*, cubital antérieur. — *Uc*, cubital postérieur. — R, muscles radiaux externes. — *Apl*, long abducteur du pouce — *Epb*, court extenseur du pouce. — *cc*, ligament postérieur du carpe.

Gaines propres des muscles.

De ces deux grandes gaînes partent les gaînes des muscles : 1° celle du muscle deltoïde, qui a sa gaîne propre ; 2° une lame aponévrotique mince, constituée en grande partie par des fibres verticales, qui va s'épanouissant de haut en bas, devient une des origines de l'aponévrose antibrachiale, et sépare le biceps du brachial antérieur; 3° les vaisseaux brachiaux et le nerf médian ont une gaîne particulière, qui reçoit, en haut, la veine basilique et les nerfs cubital et cutané interne : c'est le *canal brachial*, analogue du canal fémoral, qui établit une communication entre le tissu cellulaire du creux de l'aisselle et le tissu cellulaire du pli du coude; 4° une lame aponévrotique sépare, dans sa moitié supérieure, la longue portion du triceps des autres portions de ce muscle. La gaîne du coraco-brachial se détache du bord interne du biceps.

Canal brachial.

Gaîne propre des veines superficielles.

Nous devons considérer comme des dépendances de la gaîne brachiale les enveloppes particulières qu'elle fournit aux veines céphalique, basilique, médiane, aux rameaux du nerf brachial cutané interne et aux rameaux superficiels du nerf musculo-cutané. Lorsqu'une artère ou veine sous-aponévrotique doit devenir sous-cutanée, presque toujours la perforation de l'aponévrose se fait par arcade.

Nous cherchons vainement pour cette aponévrose un muscle tenseur propre, analogue au muscle du fascia lata ; le grand pectoral et le grand dorsal, qui tous deux lui fournissent une expansion, opèrent cette tension.

Direction des fibres.

L'aponévrose brachiale est composée presque en totalité de fibres circulaires, dont quelques-unes sont légèrement contournées en spirale ; ces fibres sont coupées perpendiculairement par quelques fibres verticales, qui viennent s'implanter sur l'aponévrose antibrachiale.

§ 3. — MUSCLES DE L'AVANT-BRAS.

Les muscles de l'avant-bras se divisent en muscles de la région antérieure, muscles de la région externe et muscles de la région postérieure.

A. — **Muscles de la région antérieure.**

Quatre plans musculaires.

Ces muscles forment quatre couches ou plans bien distincts : le premier plan est constitué par le rond pronateur, le radial antérieur, le palmaire grêle et le cubital antérieur ; le deuxième plan, par le fléchisseur superficiel des doigts ou sublime; le troisième plan, par le fléchisseur profond des doigts et le long fléchisseur propre du pouce; le quatrième plan, par le carré pronateur.

1. — ROND PRONATEUR.

Préparation. Ce muscle est à découvert lorsqu'on a enlevé la portion interne et antérieure de l'aponévrose antibrachiale. Il importe d'étudier avec beaucoup de soin ses insertions supérieures.

Situation. — Figure.

Le rond pronateur (*pronator radii teres, rotundus*, Pt), le plus superficiel des muscles de la région interne et antérieure de l'avant-bras, est volumineux (*grand pronateur*, Bichat) et forme sous la peau la saillie oblique qui borne en dedans le pli du coude.

a. Insertions. Il s'insère, *d'une part*, à la tubérosité interne de l'humérus ou

épitrochlée, *d'autre part*, à la portion moyenne du radius (*épitrochlo-radial*, Chauss.).

Ses *insertions humérales* ont lieu : 1° à la portion inférieure du bord interne de l'humérus; 2° à la face antérieure de la tubérosité interne du même os; 3° à une aponévrose intermusculaire considérable, qui le sépare du grand palmaire et du fléchisseur sublime; 4° à l'apophyse coronoïde du cubitus, immédiatement en dedans du brachial antérieur, par un faisceau aponévrotique et charnu séparé du reste du muscle par le nerf médian. De ces diverses insertions, les fibres charnues se portent obliquement en bas et en dehors (*pronateur oblique*, Winslow), autour d'un tendon aplati, qui apparaît d'abord sur la face antérieure du muscle, contourne le plan antérieur et le plan externe du radius, et s'insère à la partie moyenne de ce dernier. Il suit de là que le rond pronateur s'enroule en spirale, autour du radius; mais cet enroulement est beaucoup moins complet que celui du court supinateur. L'insertion radiale de ce muscle est très-variable quant à la hauteur, et ces variations portent sur toute la longueur du tiers moyen de l'os.

Insertions fixes. Humérales.

Coronoïdiennes.

Direction en spirale.

Insertion radiale, variable quant à la hauteur.

Fig. 475.

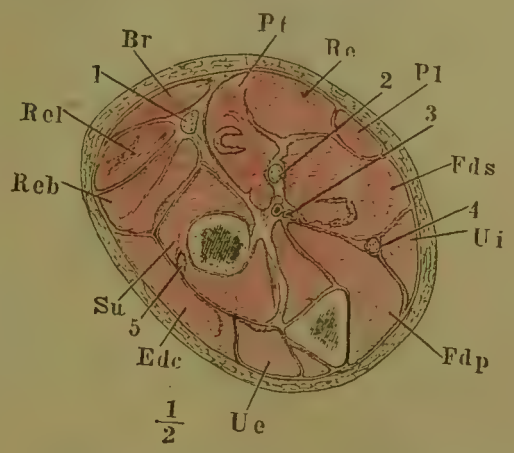

Section horizontale de l'avant-bras, un peu au-dessous de l'articulation du coude (*).

b. Rapports. Recouvert par l'aponévrose antibrachiale, par le long supinateur et les radiaux externes, par l'artère radiale et le nerf radial, le rond pronateur recouvre le brachial antérieur, le fléchisseur superficiel, le nerf médian, qui l'a traversé d'abord, et l'artère cubitale.

Rapports.

c. Action. Son action, relativement à la pronation, est d'autant plus énergique que la supination est plus considérable, parce qu'alors son enroulement autour du radius est bien plus prononcé. Je ferai remarquer qu'à raison de son obliquité, ce muscle s'insère au radius sous un angle de 45°; que conséquemment la direction de sa puissance est assez favorable, d'autant plus favorable que l'insertion inférieure est plus élevée, en sorte qu'il doit exister, sous ce rapport, de grandes différences entre les divers individus. Lorsque la pronation est portée aussi loin que possible, le rond pronateur fléchit l'avant-bras sur le bras.

Il est pronateur.

Disposition favorable à la puissance.

Il fléchit l'avant-bras sur le bras.

2. — RADIAL ANTÉRIEUR OU GRAND PALMAIRE.

Préparation. Il suffit de diviser et de renverser en la disséquant la partie antérieure de l'aponévrose antibrachiale pour mettre à découvert ce muscle, qui s'attache à la tubérosité interne de l'humérus, et que l'on reconnaîtra à la description suivante.

Situation.

1. Le *radial antérieur* (*grand palmaire*, Bichat, *Re*), situé immédiatement en dedans

(*) *Pt*, rond pronateur. — *Re*, radial antérieur. — *Pl*, palmaire grêle. — *Ui*, cubital antérieur. — *Fds*, fléchisseur superficiel des doigts. — *Fdp*, fléchisseur profond des doigts. — *Br*, long supinateur. — *Rel*, premier radial externe. — *Reb*, second radial externe. — *Su*, court supinateur. — *Edc*, extenseur commun des doigts. — *Ue*, cubital postérieur. — 1, branche superficielle du nerf radial. — 2, nerf médian. — 3, vaisseaux et nerf interosseux. — 4, nerf cubital. — 5, branche profonde du nerf radial.

du rond pronateur, le plus superficiel de tous les muscles de cette région par son tendon, est allongé, aplati d'avant en arrière.

Fig. 476.

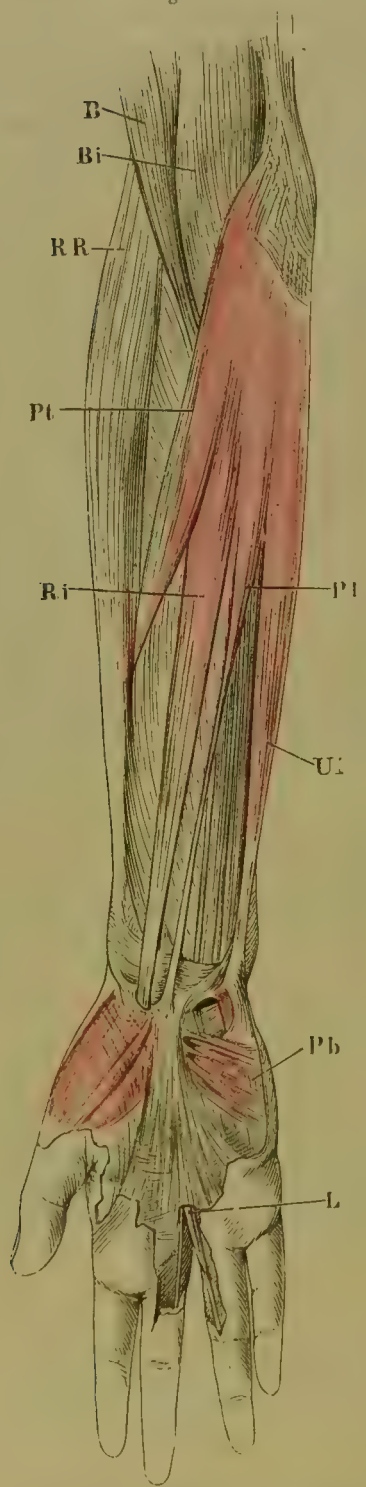

Muscles de l'avant-bras. Couche superficielle (*).

Insertions.

a. Insertions. Il s'insère, *d'une part*, à la partie inférieure du bord interne de l'humérus et à la tubérosité interne du même os ; *d'autre part*, au-devant de l'extrémité supérieure du deuxième métacarpien (*épitrochlo-métacarpien*, Chauss.).

Insertions à l'épitrochlée par un tendon commun.

Les insertions à l'épitrochlée ont lieu par un tendon qui lui est commun avec le rond pronateur, le palmaire grêle, le fléchisseur superficiel et le cubital antérieur ; de ce tendon commun se détache une espèce de pyramide aponévrotique, de la surface interne de laquelle naissent les fibres charnues du radial antérieur. Celles-ci constituent un corps de muscle grêle à son origine, qui va grossissant, pour diminuer ensuite progressivement et se terminer aux deux faces et aux bords d'un tendon aplati. Ce tendon, qui forme les deux tiers inférieurs du muscle, se dirige obliquement de dedans en dehors et de haut en bas, jusqu'au niveau du scaphoïde ; là, il pénètre dans une gouttière que lui fournissent le scaphoïde et le trapèze, se réfléchit de dehors en dedans en traversant cette gouttière oblique et vient se terminer, en s'élargissant, au deuxième métacarpien, dont il embrasse, en avant, l'extrémité supérieure, et en envoyant une expansion aponévrotique au trapèze, quelquefois aussi au troisième métacarpien.

Longueur et réflexion du tendon inférieur.

Son insertion au deuxième métacarpien.

Rapports.

b. Rapports. Recouvert, comme le rond pronateur, par l'aponévrose antibrachiale et par la peau, à travers laquelle son tendon se dessine d'une manière très-prononcée, le radial antérieur répond, en arrière, au fléchisseur superficiel, au tendon du fléchisseur propre du pouce, qu'il croise à angle aigu et qu'il bride ; plus bas, à l'articulation radio-carpienne. Une gaîne tendineuse très-forte, cachée par les muscles court abducteur et opposant du pouce, convertit en canal la gouttière que forment à son tendon le scaphoïde et le trapèze. Une séreuse très-prononcée favorise le glissement de ce tendon. Son rapport le plus important est celui qu'offre le bord externe de son tendon avec

Gaîne tendineuse pourvue d'une synoviale.

Rapports avec l'artère radiale.

(*) *Ri*, radial antérieur. — *Pl*, palmaire grêle. — B, biceps. — *Bi*, brachial antérieur. — R,R, muscles radiaux externes. — *Pt*, rond pronateur. — *Ui*, cubital antérieur. — *Pb*, palmaire cutané. — L, lombrical.

l'artère radiale ; la position superficielle de ce tendon s'oppose à ce qu'on explore l'artère pendant la contraction du muscle.

c. Action. Le radial antérieur fléchit la deuxième rangée du carpe sur la première et celle-ci sur l'avant-bras : il est donc *fléchisseur* de la main sur l'avant-bras. De plus, à raison de sa réflexion, il est *pronateur*, mode d'action qui n'avait point échappé à Winslow. Son obliquité en bas et en dehors explique comment il incline la main sur le bord radial de l'avant-bras, et à ce point de vue, il est *abducteur* ; enfin, il est *fléchisseur* de l'avant-bras sur le bras. Fléchisseur de la main. Pronateur. Abducteur.

3. — PALMAIRE GRÊLE.

Bien que ce petit muscle soit plutôt *tenseur de l'aponévrose palmaire* moyenne que fléchisseur de la main sur l'avant-bras, je crois devoir le décrire ici à côté du radial antérieur ou grand palmaire, en dedans duquel il est situé. C'est un faisceau charnu fusiforme, très-grêle, de 10 centimètres de longueur, auquel succède un tendon très-long.

a. Insertions. Il naît de la tubérosité interne (épitrochlée) de l'humérus, en dedans du grand palmaire, et d'un petit cône aponévrotique qui l'isole de ce muscle, du fléchisseur superficiel et du cubital antérieur. Les fibres charnues se terminent autour d'un petit tendon aplati, qui forme les deux tiers inférieurs du muscle, d'où le nom de *long palmaire* (Albinus, P*l*), petit tendon qui se dirige verticalement en bas et un peu en dehors, pour se terminer, en s'épanouissant, au-devant du ligament annulaire antérieur du carpe et se continuer avec l'aponévrose palmaire (*épitrochlo-palmaire*, Chauss.). Insertions à l'épitrochlée. Direction. Longueur du tendon. Insertions à l'aponévrose palmaire.

Aucun muscle ne présente plus de variétés que le petit palmaire, qui manque souvent, dont le corps charnu, quelquefois très-long et assez volumineux, occupe le plus ordinairement la partie supérieure du muscle, d'autres fois sa partie moyenne et, dans quelques cas plus rares encore, sa partie inférieure (1). Variétés.

b. Rapports. Le palmaire grêle faisant partie de la couche superficielle des muscles de la région antérieure de l'avant-bras, ses connexions sont les mêmes que celles du radial antérieur ; son tendon est extrêmement superficiel. Une gaîne très-forte isole ce petit muscle des muscles voisins. Rapports

c. Action. Il est le *tenseur de l'aponévrose palmaire.* Ce premier effet produit, il *fléchit* la main sur l'avant-bras. D'après Winslow, il serait l'auxiliaire du radial antérieur pour la pronation. Action.

4. — CUBITAL ANTÉRIEUR.

Préparation. Enlevez le feuillet superficiel de l'aponévrose antibrachiale qui revêt le côté interne de l'avant-bras. Ayez soin, de même que dans la préparation de tous les muscles de l'avant-bras, de vous arrêter aux limites de l'adhérence intime de cette aponévrose aux fibres charnues.

Le cubital antérieur est le plus interne des muscles de la couche superficielle

(1) M. Bonamy m'a montré un petit palmaire dont le faisceau charnu occupait la partie inférieure de l'avant-bras. Ce corps charnu, remarquable par son volume, soulevait l'aponévrose antibrachiale, de manière à faire une saillie que quelques personnes avaient regardée comme le résultat d'un état morbide ; on avait même spécifié un névrôme du nerf médian.

de la région antibrachiale antérieure (*ulnaris internus*, Alb., *Ui*; *cubital interne*, Winslow).

Fig. 477.

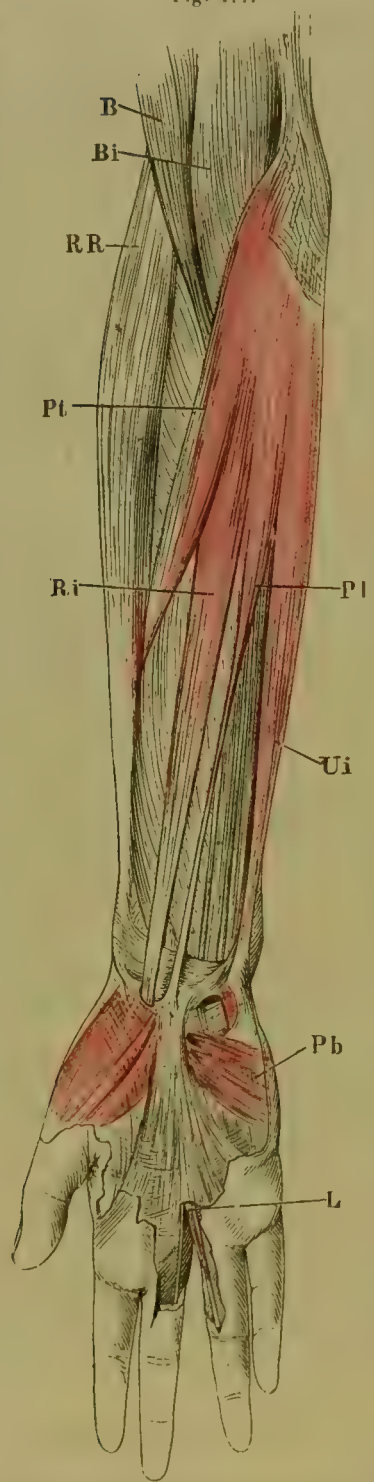

Muscles de l'avant-bras. Couche superficielle (*).

a. Insertions. Il s'insère, *d'une part*, 1° à la tubérosité interne de l'humérus; 2° au bord interne de l'apophyse olécrânienne, double insertion qui forme une arcade sous laquelle passe le nerf cubital; 3° quelquefois un peu à l'apophyse coronoïde du cubitus; 4° par l'intermédiaire de l'aponévrose antibrachiale, à la moitié supérieure de la crête du cubitus; 5° à une aponévrose qui le sépare du fléchisseur sublime; *d'autre part*, à l'os pisiforme (*cubito carpien*, Chauss.). L'insertion à la crête cubitale est remarquable : pour cette insertion, l'aponévrose antibrachiale, épaissie et devenue aponévrose d'insertion, se divise en deux feuillets, l'un profond, très-ténu, l'autre superficiel, très-épais, dans l'intervalle desquels naissent les fibres charnues. Celles-ci se rendent aux faces et aux bords d'un tendon très-fort, qui paraît ensuite sur le bord antérieur du muscle, et continue à recevoir les fibres charnues par son bord postérieur jusqu'à son insertion à l'os pisiforme. Cette insertion à l'os pisiforme, comme d'ailleurs celle des muscles triceps à la rotule et à l'olécrâne, se fait à la partie la plus antérieure de l'os, et se continue avec le ligament vertical inférieur de l'articulation du pisiforme avec le pyramidal, en sorte que le cubital antérieur peut être considéré comme s'insérant au cinquième métacarpien (1).

b. Rapports. Recouvert par l'aponévrose antibrachiale, qui lui est intimement unie dans une bonne portion de son étendue, le cubital antérieur recouvre l'artère cubitale, le nerf cubital, les muscles fléchisseur superficiel, fléchisseur profond et carré pronateur. De tous ces rapports, le plus important est celui qu'il affecte avec l'artère cubitale; d'abord placée au-dessous de lui, cette artère longe ensuite le bord externe de son tendon, dont la saillie la protége, et qui dirige l'opérateur dans la ligature du vaisseau;

(*) *Ui*, cubital antérieur. — B, biceps. — *Bi*, brachial antérieur. — R,R, muscles radiaux externes. — *Pt*, rond pronateur. — *Ri*, radial antérieur. — *Pl*, palmaire grêle. — *Pb*, palmaire cutané. — L, lombrical.

(1) Le pisiforme, en effet, représente assez bien une espèce de rotule, un os sésamoïde développé sur le trajet du tendon du cubital antérieur, de la même manière que la rotule sur le trajet du triceps fémoral.

aussi ai-je coutume d'appeler ce muscle, sous le point de vue de l'anatomie chirurgicale, *muscle satellite de l'artère cubitale.* Rapports avec l'artère cubitale.

c. Action. Relativement à son action, le cubital antérieur se comporte comme s'il s'insérait, non à l'os pisiforme, mais à l'extrémité supérieure du cinquième métacarpien. La présence du pisiforme a ce grand avantage qu'elle permet au tendon de s'insérer au cinquième métacarpien sous un angle de 45 degrés environ, au lieu d'être parallèle au levier qu'il doit mouvoir. Le cubital antérieur *fléchit* la deuxième rangée du carpe sur la première, et celle-ci sur l'avant-bras ; il incline en même temps la main sur le côté cubital. Il est donc *fléchisseur* et *adducteur* de la main sur l'avant-bras. Le *moment* de l'action de ce muscle, de même que celui du muscle précédent, est dans la demi-flexion de la main sur l'avant-bras. Le cubital antérieur, comme d'ailleurs tous les muscles qui s'insèrent à la tubérosité interne de l'humérus, concourt activement à la flexion de l'avant-bras sur le bras. Action.

Fig. 478.

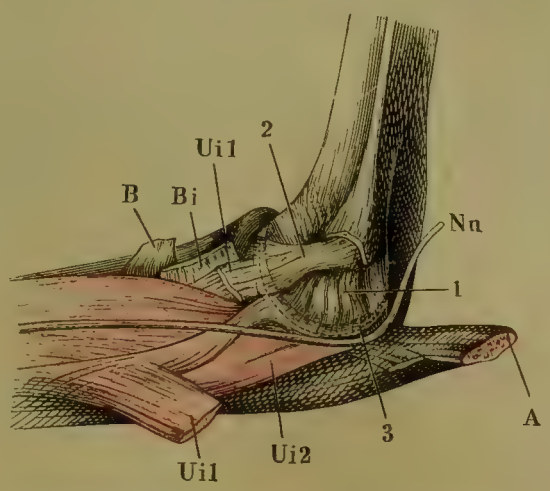

Face interne de l'articulation huméro-cubitale (*).

5. — FLÉCHISSEUR SUPERFICIEL OU SUBLIME.

Préparation. Ce muscle sera préparé dans sa portion antibrachiale lorsque vous aurez coupé en travers, à leur partie moyenne, et renversé les muscles rond pronateur, radial antérieur et palmaire grêle, qui forment au-devant de lui une couche superficielle. Avec un peu de soin, vous pourrez isoler complétement l'insertion supérieure de ce muscle jusqu'à la tubérosité interne de l'humérus. Prenez garde, en enlevant le rond pronateur, de diviser les insertions radiales du fléchisseur sublime, qui forment une languette très-mince au-dessous de lui.

La préparation de la portion palmaire et digitale de ce muscle lui est commune avec celle du fléchisseur profond. Coupez verticalement le ligament annulaire antérieur du carpe et enlevez l'aponévrose palmaire ; étudiez la disposition que celle-ci présente au niveau des têtes des os métacarpiens ; étudiez aussi les rapports des tendons du fléchisseur sublime et du fléchisseur profond à la paume de la main. Disséquez ensuite les gaînes digitales, que vous diviserez afin de voir la manière si curieuse dont se bifurquent et se contournent les tendons du fléchisseur sublime pour maintenir les tendons correspondants du profond.

Le *fléchisseur digital superficiel* ou *sublime* (F*ds*), large, aplati, épais, divisé en quatre portions inférieurement, forme à lui seul la seconde couche des muscles de la région antérieure de l'avant-bras. Figure.

a. Insertions. Il s'insère, *d'une part*, 1° à l'épitrochlée ; 2° à l'apophyse coro- Quadrifide inférieurement.

(*) Ui^1, cubital antérieur, divisé près de son insertion à l'épitrochlée et écarté. — Ui^2, chef cubital du même muscle. — A, tendon du triceps. — B*i*, tendon du brachial antérieur. — B, tendon du biceps. — N*u*, nerf cubital. — 1, ligament huméro-olécrânien. — 2, ligament huméro-coronoïdien. — 3, fibres qui vont de l'olécrâne à l'apophyse coronoïde.

noïde du cubitus; 3° au bord antérieur du radius; *d'autre part*, à la seconde phalange des quatre derniers doigts (*épitrochlo-phalanginien commun*, Chauss.).

Insertions : Épitrochléenne ; Cubitale ; Radiale.

Son insertion à l'épitrochlée a lieu par le tendon commun aux muscles de la couche superficielle. Son insertion cubitale a lieu à une éminence rugueuse que présente, en avant, le côté interne de l'apophyse coronoïde. Son insertion radiale a lieu, dans l'espace de 5 centimètres environ et par des languettes aponévrotiques, à la portion supérieure oblique du bord antérieur du radius, portion oblique qui se dirige en dedans, vers la tubérosité bicipitale, et donne insertion, en haut, au court supinateur, en bas, au fléchisseur propre du pouce, et dans l'interstice, au fléchisseur sublime. Un grand nombre de fibres musculaires naissent encore de larges cloisons aponévrotiques qui séparent le fléchisseur sublime du cubital antérieur et des autres muscles de la couche superficielle, rond pronateur, radial antérieur et palmaire grêle.

Fig. 479.

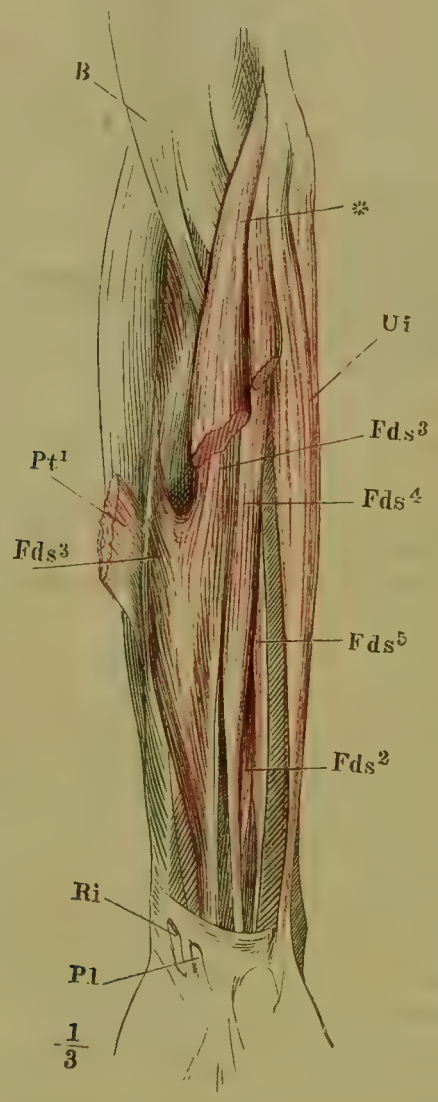

Muscles profonds de la région antérieure de l'avant-bras (*).

Direction verticale des fibres charnues. Division du muscle en quatre portions.

De ces diverses insertions, les fibres charnues se portent verticalement en bas, et forment un corps charnu large et épais, qui se divise presque immédiatement en quatre portions, lesquelles, d'abord juxtaposées, se placent bientôt sur deux plans ou couches, savoir : une couche antérieure, beaucoup plus considérable, formée par les divisions destinées au médius et à l'annulaire (celle-ci moins forte que celle-là); une couche postérieure, formée par les divisions du petit doigt et de l'index, et ne représentant que la moitié ou le tiers de la couche antérieure, qui est comme excavée pour la recevoir. Chaque division est un petit muscle pourvu de son tendon particulier, autour duquel se rendent les fibres charnues, d'abord régulièrement, puis d'un seul côté (demi-penniformes). Les deux divisions postérieures, moins complétement distinctes l'une de l'autre que les antérieures, présentent une disposition particulière : elles constituent, en général, deux petits muscles digastriques, c'est-à-dire qu'à un corps charnu succède un tendon aplati, lequel, en s'élargissant, donne naissance à un nouveau corps charnu. Les quatre tendons réunis, abandonnés par les fibres charnues, passent sous le ligament annulaire du carpe, concurrem-

Chaque division est un petit muscle.

Passage des quatre tendons sous le ligament annulaire du carpe.

(*) Le rond pronateur, le radial antérieur et le palmaire grêle ont été excisés en partie. — *, portion supérieure de ces muscles. — B, biceps. — *Ui*, cubital antérieur. — *Pt*[1], portion inférieure du rond pronateur, renversée en dehors. — *Fds*[2], *Fds*[3], *Fds*[4], *Fds*[5], divisions du fléchisseur superficiel, qui se rendent aux doigts correspondants. — *Ri*, *Pl*, tendons des muscles radial antérieur et palmaire grêle.

ment avec le nerf médian, qui est placé en dehors et que l'on prend très-souvent pour un tendon, et avec les tendons du fléchisseur profond des doigts et du fléchisseur propre du pouce. Cet épais faisceau de tendons gagne la paume de la main, et se comporte ainsi que je vais le dire, après avoir décrit le muscle fléchisseur profond, avec les tendons duquel les tendons du fléchisseur superficiel ont des connexions intimes.

b. Rapports. Recouvert par le rond pronateur, le radial antérieur, le palmaire grêle, le cubital antérieur et l'aponévrose antibrachiale, ce muscle recouvre le fléchisseur profond des doigts, dont il est séparé par le nerf et les vaisseaux cubitaux ; il recouvre encore le nerf médian et le fléchisseur propre du pouce, auquel il envoie ordinairement une languette tendineuse et charnue. Rapports.

6. — FLÉCHISSEUR PROFOND DES DOIGTS.

Préparation. Ce muscle est entièrement préparé quand on a coupé en travers le fléchisseur sublime et le cubital antérieur.

Le *fléchisseur profond des doigts* (F*dp*), ou *perforant*, situé au-dessous du fléchisseur superficiel, qu'il surpasse en volume, est divisé comme lui en quatre portions inférieurement.

a. Insertions. Il s'insère, *d'une part*, 1° aux trois quarts supérieurs de la face interne et de la face antérieure du cubitus ; 2° au côté interne de l'apophyse coronoïde de cet os, dans un creux très-prononcé situé en arrière de l'éminence rugueuse qui donne attache au ligament latéral interne de l'articulation du coude ; 3° aux deux tiers internes du ligament interosseux ; 4° à la portion d'aponévrose antibrachiale qui revêt la face interne du cubitus ; 5° enfin, par quelques fibres, au radius, en dedans et au-dessous de la tubérosité bicipitale ; — *d'autre part*, à la partie antérieure de la base des dernières phalanges des quatre derniers doigts (*cubito-phalangettien commun*, Chauss.). Insertions cubitales ; Interosseuses ; Aponévrotiques ; Radiales ; Phalangiennes.

Les fibres charnues naissent directement des nombreuses insertions antibrachiales. De là, elles se portent verticalement en bas ; les plus internes seules sont un peu obliques en avant et en dehors. Il en résulte un faisceau qui va grossissant, et qui se divise bientôt en quatre portions d'inégal volume, dont chacune constitue un muscle demi-penniforme. Ces quatre petits muscles, juxtaposés, se terminent par autant de tendons aplatis, qui règnent sur les deux tiers inférieurs de la face antérieure du muscle, et qui sont remarquables par leur division en bandelettes intimement unies, d'un blanc nacré, parallèles et fort régulières. Ces quatre tendons, que les fibres charnues abandonnent à des hauteurs diverses, mais toujours au-dessus du ligament annulaire antérieur du carpe, s'engagent sous ce ligament concurremment avec les tendons du fléchisseur sublime et du fléchisseur propre du pouce, et avec le nerf médian. Là, ils sont placés derrière les tendons du fléchisseur sublime, lesquels sont disposés sur deux rangs, ainsi que nous l'avons déjà dit. Quant à eux, ils sont toujours juxtaposés ; bien plus, ils sont unis entre eux au moyen d'un tissu cellulaire dense et de bandelettes tendineuses qu'ils s'envoient réciproquement. Le faisceau appartenant au doigt indicateur reste seul distinct : aussi les mouvements de flexion de ce doigt sont-ils presque aussi indépendants des autres doigts que ses mouvements d'extension, pour lesquels nous le verrons recevoir un muscle particulier. Division en quatre faisceaux. Terminaison par quatre tendons. Juxtaposition et union de ces quatre tendons. Indépendance du tendon de l'index.

Immédiatement au-dessous du ligament annulaire, ces tendons s'écartent les uns des autres. De leur côté, les tendons du fléchisseur sublime se dédoublent, se placent au-devant des tendons correspondants du fléchisseur profond, et gagnent avec eux les articulations métacarpo-phalangiennes. Là, ils sont reçus

Réception des tendons dans les gaines digitales.

Fig. 480.

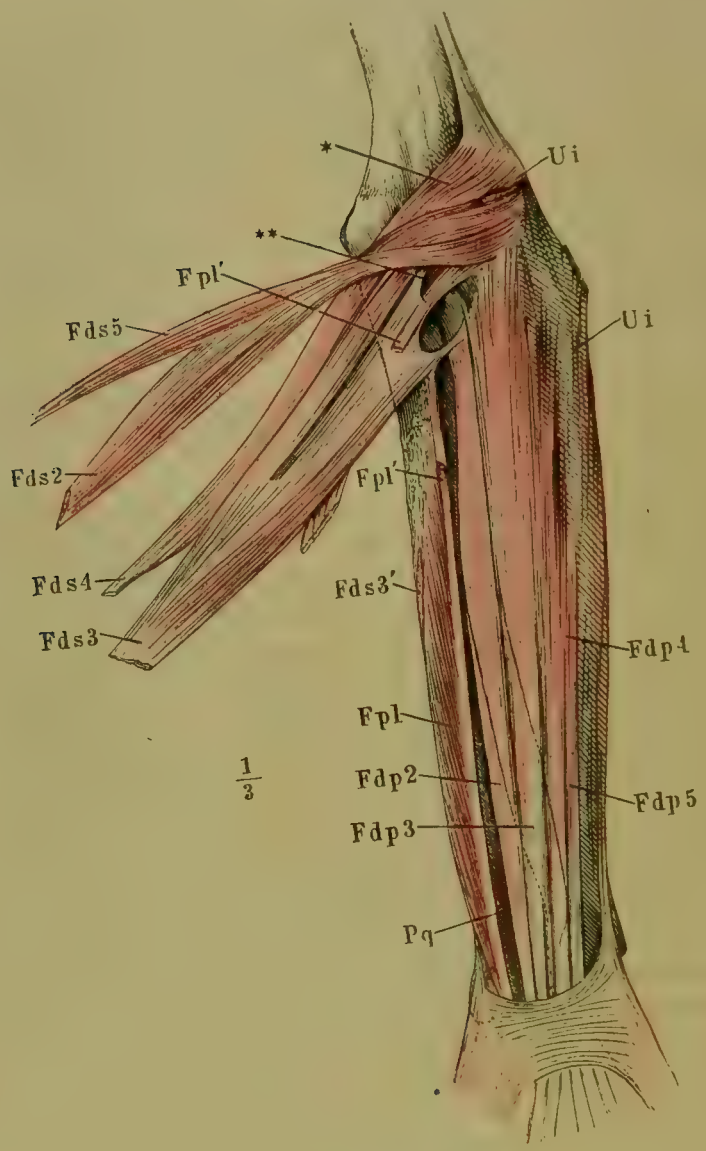

Muscles profonds de la région antérieure de l'avant-bras (*).

d'abord dans une gaîne fibreuse très-solide, qui résulte de la division de l'aponévrose palmaire, puis dans une autre gaîne, qui convertit en canal la gouttière antérieure des phalanges. Après avoir ouvert ces gaînes digitales, on voit le tendon du fléchisseur sublime s'aplatir, se creuser en gouttière, pour se mouler exactement sur le tendon du fléchisseur profond. Au niveau de la portion

Disposition en gouttière de chaque tendon du sublime.

(*) Les muscles superficiels (*, **) ont été coupés au niveau du poignet et renversés en haut ; le chef huméral du cubital antérieur (*Ui*) a été divisé. — *Fds*2-5, fléchisseur superficiel. — *Fdp*2-5, fléchisseur profond. — *Fpl*, long fléchisseur du pouce. — *Fpl'*, faisceau du long fléchisseur du pouce provenant des muscles superficiels. — *Pq*, carré pronateur.

moyenne de la première phalange, le tendon du sublime se bifurque, pour laisser passer celui du fléchisseur profond, l'embrasse, le contourne en pas de vis, lui devient postérieur, d'antérieur qu'il était d'abord. Puis les deux moitiés du tendon se réunissent pour former une gouttière à concavité antérieure, s'écartent de nouveau, et viennent s'insérer sur la deuxième phalange, aux bords rugueux de la gouttière qu'elle présente. Le tendon du fléchisseur profond, au contraire, traverse directement l'espèce de gaîne formée par le sublime, pour venir s'insérer à l'extrémité supérieure de la troisième phalange. Du reste, les tendons du fléchisseur profond présentent, dans tout leur trajet, les traces d'une division qui n'est qu'apparente. C'est à raison de la disposition des tendons des muscles fléchisseurs sublime et profond, l'un par rapport à l'autre, qu'on a appelé le sublime, le *perforé*, et le profond, le *perforant*.

Bifurcation des tendons du fléchisseur superficiel.

Insertion de ces tendons à la seconde phalange.

Insertion du tendon à la troisième.

Fig. 481.

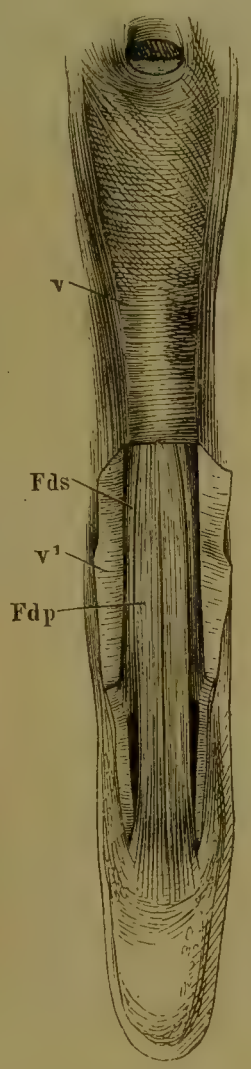

Face antérieure d'un doigt, avec les tendons du fléchisseur sublime (F*ds*) *et du fléchisseur profond* (F*dp*)(*).

Fig. 482.

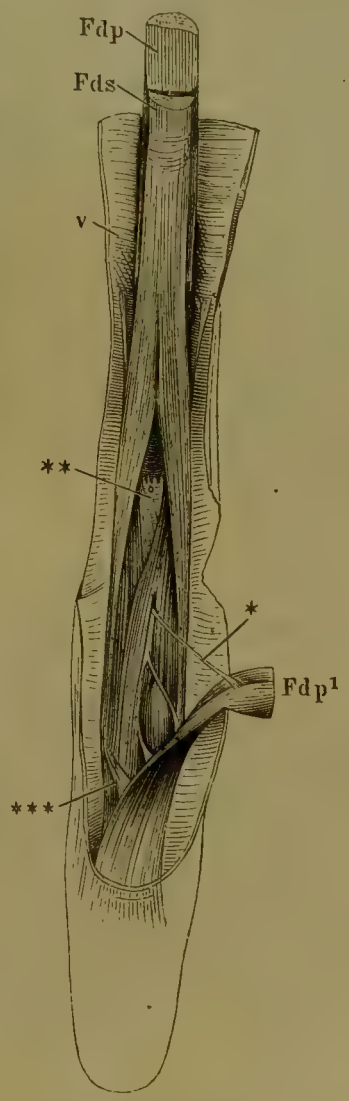

Même préparation, sur laquelle la gaîne fibreuse a été ouverte dans toute sa longueur (**).

b. Rapports. Ils doivent être examinés à l'avant-bras, à la paume de la main et aux doigts.

Rapports

Dans sa *portion antibrachiale*, le fléchisseur profond est recouvert par le fléchisseur sublime, dont le sépare une cloison aponévrotique incomplète, et par le nerf médian; il recouvre le cubitus, le ligament interosseux et le carré pronateur. En dedans, il répond au cubital antérieur; en dehors, au fléchisseur propre du pouce, qu'il côtoie dans toute sa longueur. Le nerf et les vaisseaux cubitaux,

A l'avant-bras;

(*) La gaîne fibreuse, intacte au niveau de la première phalange (V), a été ouverte par une incision longitudinale au niveau de la deuxième et de la troisième phalange (V¹), et ses lambeaux ont été renversés des deux côtés.

(**) En outre, on a excisé une portion du tendon du fléchisseur profond, dont l'extrémité inférieure (F*dp*) a été renversée, pour montrer les replis de la synoviale qui unissent les branches de bifurcation du tendon du fléchisseur sublime entre elles (**), et le tendon du fléchisseur profond à la seconde phalange (*) et à la troisième (***).

qui se trouvent d'abord placés entre le fléchisseur sublime et lui, le séparent ensuite du cubital antérieur.

A la paume de la main; Dans sa *portion palmaire*, il est subjacent aux tendons du fléchisseur sublime, et recouvre les muscles interosseux et adducteur du pouce. Les lombricaux naissent de ses tendons.

Aux doigts. Dans sa *portion digitale*, il répond, en arrière, aux gouttières phalangiennes, aux articulations métacarpo-phalangiennes et phalangiennes, en avant, aux tendons du sublime et aux gaînes fibreuses des doigts.

Action. c. *Action du fléchisseur sublime et du fléchisseur profond.* Ces muscles fléchissent la troisième phalange sur la deuxième, celle-ci sur la première, la première sur le métacarpien correspondant, et enfin la main sur l'avant-bras. Le fléchisseur sublime n'a aucune action sur les troisièmes phalanges. Son insertion à la tubérosité interne de l'humérus lui permet d'agir sur l'avant-bras et de concourir à sa flexion sur le bras. Il est à peine besoin de dire que la bifurcation des tendons du sublime a pour but d'engaîner et de brider les tendons du fléchisseur profond.

Le fléchisseur profond fléchit la troisième phalange sur la seconde, celle-ci sur la première, la première sur le métacarpien correspondant, et enfin la main sur l'avant-bras.

7. — LONG FLÉCHISSEUR DU POUCE.

Préparation. La même que celle du fléchisseur profond.

Situation. Le *long fléchisseur du pouce* (F*pl*, *fig.* 480 et 483) est situé sur le même plan que le fléchisseur profond des doigts et en dehors de ce muscle, dont il pourrait être

Figure. considéré comme une division ; il est volumineux (*grand fléchisseur du pouce*, Bichat), long (*longissimus pollicis*, Cowp.) et penniforme.

Insertions. a. *Insertions.* Il s'insère, *d'une part*, 1° aux trois quarts supérieurs du radius ; 2° à la partie voisine du ligament interosseux ; 3° au bord antérieur de cet os ; 4° il n'est pas rare de voir une languette, charnue à sa partie moyenne et tendineuse à ses extrémités, se détacher du fléchisseur sublime pour servir d'origine à ce muscle (F*pl*, *fig.* 480) ; *d'autre part*, à l'extrémité supérieure de la dernière phalange du pouce (*radio-phalangettien du pouce*, Chauss.).

Direction. Nées directement des insertions antibrachiales, les fibres charnues se portent verticalement en bas et se rendent à la face postérieure et aux bords d'un tendon aplati, qui continue en dehors la série des tendons du fléchisseur profond et qui, comme eux, est divisé en bandelettes. Le tendon du long fléchisseur du pouce est accompagné par les fibres charnues jusqu'au niveau du ligament

Réflexion en dedans du trapèze. annulaire antérieur du carpe ; il passe sous ce ligament, se réfléchit en dedans du trapèze et se porte obliquement en dehors, le long du premier métacarpien.

Réception dans une gaîne ostéo-fibreuse. Arrivé à l'articulation métacarpo-phalangienne du pouce, ce tendon est reçu dans une gaîne ostéo-fibreuse tout à fait semblable à celles des tendons des autres doigts et, comme eux, va s'insérer au-devant de l'extrémité supérieure de la phalange unguéale de ce doigt.

Rapports. b. *Rapports.* Recouvert par le fléchisseur sublime, le radial antérieur, le long supinateur et par l'artère radiale, le long fléchisseur du pouce recouvre le radius, le ligament interosseux, dont il est séparé par les vaisseaux et les nerfs interosseux et, en bas, par le carré pronateur. Son tendon est le plus externe de

ceux qui passent sous le ligament annulaire antérieur du carpe, au sortir duquel il est reçu dans une gouttière musculaire profonde, que lui forment les muscles de l'éminence thénar ; puis il est reçu dans sa gaîne ostéo-fibreuse.

c. Action. Ce muscle est *fléchisseur de la dernière phalange* du pouce sur la première ; au maximum de contraction, celle-ci est fléchie sur le premier métacarpien ; mais ce dernier mouvement est très-limité et sans force. Jamais on n'observe de mouvement du premier métacarpien, quelque énergique que soit la contraction du long fléchisseur (Duchenne). Pour déterminer son action d'une manière bien précise, il faut supposer la puissance musculaire concentrée au point de réflexion du muscle sur le trapèze. D'après cela, il est aisé de voir qu'il porte les phalanges en dedans, en même temps qu'il les fléchit : c'est donc un muscle *opposant*. Action.

8. — CARRÉ PRONATEUR.

Préparation. Coupez en travers tous les tendons qui occupent la partie inférieure de la région antérieure de l'avant-bras, et ce muscle sera préparé.

Ce petit muscle (*petit pronateur*, Bichat) est situé à la partie inférieure de la région antérieure de l'avant-bras, dont il forme à lui seul la couche la plus profonde ; il est régulièrement quadrilatère (*pronator quadratus*, Riolan, P*q*), beaucoup plus épais qu'il ne le semblerait au premier abord. Situation. Figure.

a. Insertions. Il s'insère 1° au quart inférieur du bord interne du cubitus, bord que nous avons vu être fortement déjeté en arrière, en sorte qu'il y a enroulement du muscle autour du cubitus ; 2° à une lame aponévrotique beaucoup plus épaisse en bas qu'en haut, obliquement dirigée en haut et en dehors, qui occupe le tiers interne du muscle, sur lequel elle se termine en se découpant d'une manière très-élégante ; 3° il s'insère encore à toute la portion de la face antérieure du cubitus, qu'il recouvre. De là, ses fibres se portent horizontalement en dehors (*pronateur transverse*, Winslow), d'autant plus longues qu'elles sont plus superficielles, pour s'insérer au quart inférieur du bord externe, de la face antérieure et du bord interne du radius (*cubito-radial*, Chaussier). Insertion cubitale. Aponévrose du carré pronateur. Direction. Insertions radiales.

Fig. 483.

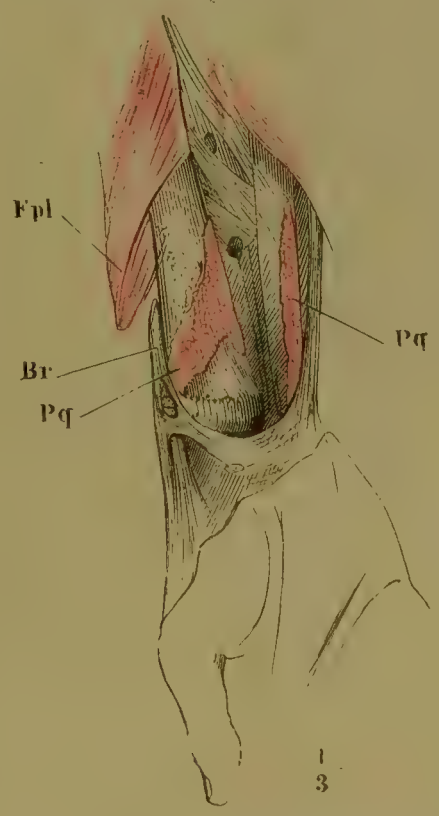

Insertions du carré pronateur (*).

b. Rapports. Recouvert par le fléchisseur profond des doigts, le grand fléchisseur du pouce, le grand palmaire, le cubital antérieur et par les artères radiale et Rapports.

(*) Extrémité inférieure de l'avant-bras, face antérieure. On a enlevé les muscles fléchisseurs et le carré pronateur (P*q*) a été détaché au niveau de ses insertions. — F*pl*, long fléchisseur du pouce, divisé et renversé en dehors. — B*r*, tendon du long supinateur.

cubitale, ce muscle recouvre les deux os de l'avant-bras et le ligament interosseux.

Action. Avantages de son enroulement pour la pronation

c. Action. Le carré pronateur tend à rapprocher les deux os de l'avant-bras; mais comme il s'enroule autour du cubitus immobile, il fait tourner circulairement le radius sur le cubitus : il est donc *pronateur*. Son action est beaucoup plus énergique qu'il ne semblerait d'abord, à raison de l'épaisseur du muscle, dont les fibres charnues forment plusieurs couches et sont d'autant plus longues qu'elles sont plus superficielles.

B. — Muscles de la région externe de l'avant-bras.

Les muscles de cette région sont le long supinateur, les deux radiaux externes et le court supinateur.

1. — LONG SUPINATEUR.

Préparation. La portion brachiale du long supinateur se trouve toute préparée par la dissection du brachial antérieur et du triceps brachial. La portion du long supinateur qui répond à l'avant-bras, se prépare en enlevant l'aponévrose qui recouvre le côté externe et antérieur des muscles de cette région.

Situation. Figure.

Le plus superficiel des muscles de la région externe et antérieure de l'avant-bras, le muscle improprement appelé *long supinateur* (car il n'est nullement supinateur) appartient à la fois au bras et à l'avant-bras (*brachio-radialis*, Sœmm., Br), et forme en grande partie la saillie oblique qui circonscrit en dehors le pli du coude. Ce muscle est long, aplati, charnu dans ses deux tiers supérieurs, tendineux dans son tiers inférieur; je l'appellerai *huméro-styloïdien*.

Insertion humérale. Radiale.

a. Insertions. Il s'insère, *d'une part*, au bord externe de l'humérus et à l'aponévrose intermusculaire externe du bras, dans une étendue qui varie du quart au tiers inférieur de ce bord externe, étendue dont la limite supérieure est déterminée par la gouttière destinée au nerf radial; *d'autre part*, à la base de l'apophyse styloïde du radius (*huméro-sus-radial*, Chaussier).

Il est aplati de dedans en dehors au bras, d'avant en arrière à l'avant-bras. Direction verticale. Terminaison.

Nées de l'humérus, les fibres charnues se portent en bas, en avant et un peu en dedans, pour former un corps charnu aplati *de dehors en dedans*, qui s'accole au brachial antérieur. Parvenu au niveau de l'extrémité inférieure de l'humérus, ce corps charnu s'aplatit *d'avant en arrière* et se dirige verticalement en bas; d'abord épais, il s'élargit en s'amincissant, et ses fibres viennent se terminer d'une manière successive à la face antérieure d'une aponévrose que les fibres charnues abandonnent complétement au-dessus de la partie moyenne de l'avant-bras; cette aponévrose se rétrécit progressivement et constitue un tendon aplati, qui va s'insérer, en s'élargissant, à l'apophyse styloïde du radius.

Rapports superficiels. Profonds.

b. Rapports. Recouvert par l'aponévrose brachiale et antibrachiale; contenu, au bras, dans la même gaîne que le brachial antérieur, dont le sépare le nerf radial; contenu, à l'avant-bras, dans une gaîne particulière, le long supinateur répond, d'abord en dedans, puis en arrière, au brachial antérieur: il répond ensuite au premier radial externe, au tendon du biceps, au court supinateur, au rond pronateur, au radial antérieur, au fléchisseur superficiel des doigts, au long fléchisseur du pouce, à l'artère et aux veines radiales, et au nerf radial. Rapports du bord interne. Du bord externe.

Son bord interne borne en dehors le pli du coude (*fig.* 477), puis il est longé par l'artère radiale, qui se dégage au-dessous de lui. Son bord externe, séparé

du premier radial externe par une ligne celluleuse, est côtoyé, en bas, par la branche dorsale du nerf radial, qui était d'abord placé sous lui. De tous ces rapports, le plus important est celui que ce muscle affecte avec l'artère radiale : le long supinateur peut être regardé comme le muscle satellite de cette artère, et désigné sous le nom de *muscle de l'artère radiale.*

c. Action. On se demande pourquoi, par une exception toute particulière, le long supinateur ou huméro-styloïdien s'attache à l'extrémité inférieure du levier qu'il doit mouvoir; car, ce muscle étant dirigé verticalement, son rôle paraît borné à la flexion de l'avant-bras sur le bras. Or, l'insertion inférieure du long supinateur étant très-éloignée du point d'appui, ce muscle a une grande puissance d'action, malgré le désavantage de son angle d'incidence.

Pour bien juger de l'action de ce muscle comme fléchisseur, il faut l'étudier lorsqu'il prend son point d'insertion fixe à l'extrémité inférieure du radius ; par exemple, dans l'action d'élever le tronc à l'aide des mains fixées à une corde ou à une traverse de bois. On voit alors le corps charnu du long supinateur soulever la peau à la manière d'une corde fortement tendue.

Les expériences électro-physiologiques de M. Duchenne établissent, non-seulement que ce muscle n'est pas supinateur, mais qu'il est un peu *pronateur*, c'est-à-dire qu'il tend à porter l'avant-bras et la main dans la pronation, lorsqu'il se contracte pendant la supination.

Fig. 481.

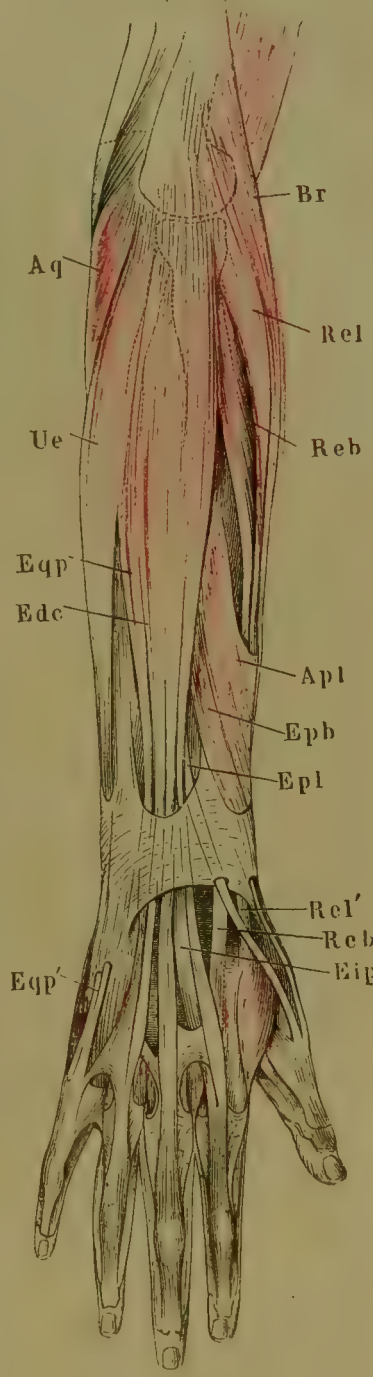

C'est le muscle satellite de l'artère radiale.

Action.

1° Fléchisseur de l'avant-bras sur le bras.

2° Il n'est pas supinateur; il est plutôt légèrement pronateur.

$\frac{1}{3}$

Face postérieure de l'avant-bras et de la main (*).

2. — PREMIER RADIAL EXTERNE.

Préparation. Ce muscle, ainsi que le second radial externe, est tout préparé lorsqu'on a mis à découvert le long supinateur, au-dessous duquel il est placé. On doit, en outre, disséquer la partie inférieure de son tendon, qui occupe le dos du poignet.

Le *premier* ou *long radial externe* (Rel), plus long que le second radial externe, qui lui est subjacent (*longior*, Albinus), est situé à la région externe et postérieure de l'avant-bras, au-des-

Situation.

Figure.

(*) Br, long supinateur. — Aq, anconé. — Rel, premier radial externe. — Reb, second radial externe. — Rel', Reb', tendons de ces deux muscles. — Ue, cubital postérieur. — Epq, extenseur propre du petit doigt. — Eqp', tendon de ce muscle. — Edc, extenseur commun des doigts. — Apl, long abducteur du pouce. — Epb, Epl, court extenseur et long extenseur du pouce. — E p, tendon de l'extenseur propre de l'index.

sous du long supinateur, qu'il semble continuer par son insertion humérale, comme lui aplati de dedans en dehors au bras, et d'avant en arrière à l'avant-bras; il est charnu dans son tiers supérieur, tendineux dans ses deux tiers inférieurs.

Insertion humérale.

a. Insertions. Il s'insère, *d'une part*, à une empreinte rugueuse, triangulaire, qui termine le bord externe de l'humérus, et à l'aponévrose intermusculaire externe; 2° à la face antérieure du tendon commun d'origine des muscles de la région postérieure de l'avant-bras; — *d'autre part*, en arrière de l'extrémité supérieure du deuxième métacarpien (*huméro-sus métacarpien*, Chauss., Ref).

Insertion métacarpienne.

Direction.

Déviation du muscle.

Nées directement des insertions humérales, les fibres charnues constituent un faisceau d'abord aplati d'un côté à l'autre et faisant suite au long supinateur, dont il est quelquefois difficile de le séparer, puis aplati d'avant en arrière. Verticalement dirigées, ces fibres se rendent à la face antérieure d'une aponévrose qu'elles abandonnent au-dessous du tiers supérieur de l'avant-bras; cette aponévrose va se rétrécissant et s'épaississant, longe le côté externe du radius, et constitue un tendon aplati, qui passe sous les tendons des muscles long abducteur et court extenseur du pouce, par lesquels il est croisé obliquement, se dévie un peu en dehors, puis en arrière, et gagne la coulisse radiale qui lui est commune avec le second radial externe. Devenu postérieur, ce tendon est de nouveau croisé à angle aigu par le tendon du long extenseur du pouce, qui semble destiné à le maintenir, et va s'insérer, en s'élargissant, en arrière de l'extrémité supérieure du deuxième métacarpien, au côté externe de l'axe de cet os.

Rapports.

b. Rapports. Le long radial externe est recouvert par le long supinateur et par l'aponévrose antibrachiale, recouvert et croisé obliquement, au côté externe de l'avant-bras, par les tendons des muscles long abducteur et court extenseur du pouce, puis, au niveau du poignet, par le tendon du long extenseur du pouce; il recouvre l'articulation du coude, le second radial externe et la partie postérieure de l'articulation du poignet.

3. — SECOND RADIAL EXTERNE.

Situation.

Figure.

Le *second radial externe* est plus épais, mais moins long que le précédent (*brevior*, Albinus, Reb), au-dessous duquel il est situé.

Insertions humérales;

a. Insertions. Il s'insère, *d'une part*, à la tubérosité externe ou épicondyle de l'humérus, par un tendon qui lui est commun avec les muscles extenseurs des doigts; 2° à une aponévrose très-forte qui règne sur la face postérieure du muscle; 3° à une autre lame aponévrotique, qui le sépare de l'extenseur commun des doigts; — *d'autre part*, à l'extrémité supérieure du troisième métacarpien (*épicondylo-sus-métacarpien*, Chauss.).

Métacarpiennes.

Mode d'insertion à l'épicondyle.

Déviation du tendon en arrière.

Nées de l'épicondyle par une espèce de pyramide aponévrotique, les fibres charnues se rendent à la face postérieure d'une aponévrose qui va en se rétrécissant et s'épaississant à mesure qu'elle reçoit les fibres charnues, lesquelles ne s'épuisent qu'au-dessous de la partie moyenne de l'avant-bras. Le tendon aplati qui leur fait suite, se dévie en arrière, comme celui du premier radial externe, se place dans la même coulisse du radius, y est maintenu par la même gaîne fibreuse, lubrifié par la même séreuse, et pourtant en est séparé par une petite crête osseuse verticale. Au sortir de la gaîne commune, le tendon du second radial externe s'éloigne de son congénère, pour devenir plus postérieur encore,

et s'insérer en arrière de l'extrémité supérieure du troisième métacarpien, en dehors de l'axe de cet os, ou plutôt à l'angle de réunion de la facette postérieure de l'extrémité supérieure du troisième métacarpien avec sa facette externe (*Reb'*).

b. Rapports. Le second radial externe est recouvert par le premier radial externe, et comme lui croisé obliquement, en dehors, par le long abducteur et le court extenseur du pouce, puis par son long extenseur. Il recouvre immédiatement la face externe du radius, dont il est séparé, en haut, par le court supinateur, au milieu, par le rond pronateur. Son tendon recouvre et protége la partie postérieure de l'articulation du poignet. Le long supinateur et les deux radiaux externes, à raison de la longueur différente de leur portion charnue, constituent trois étages, dont le plus élevé est formé par le long supinateur, et le plus inférieur, par le second radial externe. Rapports.

c. Action des deux radiaux. Les deux radiaux externes, qu'on pourrait appeler *postérieurs*, à raison de leur insertion inférieure, sont *extenseurs* de la deuxième rangée du carpe sur la première et de celle-ci sur l'avant-bras ; ils sont en même temps abducteurs de la main, car ils l'inclinent sur le bord radial de l'avant-bras. Sous le rapport de l'abduction, le premier radial externe l'emporte beaucoup sur le second, qui serait même extenseur direct, d'après M. Duchenne. Le premier radial externe, s'insérant à l'humérus, peut concourir à la flexion de l'avant-bras sur le bras. Le second radial externe peut tendre la capsule synoviale de l'articulation du coude. Action.

Fig. 485.

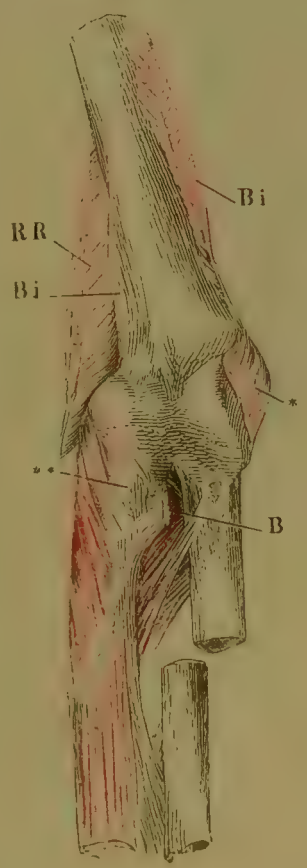

Face antérieure de l'articulation du coude et du muscle court supinateur (*).

Fig. 486.

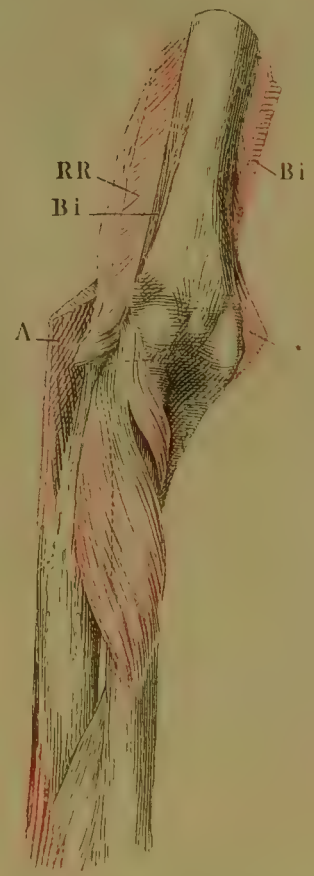

Même préparation ; l'avant-bras en pronation (**).

Figure.

Situation.

4. — COURT SUPINATEUR.

Préparation. Porter l'avant-bras dans la pronation forcée ; pour mettre complétement ce muscle à découvert, couper en travers les radiaux externes, et même quelques-uns des muscles de la couche superficielle postérieure de l'avant-bras.

Le *court supinateur* (Su) est un muscle large, recourbé en forme de cy-

(*) Les muscles de la face antérieure de l'avant-bras ont été enlevés ; l'avant-bras est en supination et le cubitus a été scié transversalement, pour que le fragment supérieur puisse s'écarter du radius. — RR, origines des muscles de la région externe. — Bi, origine du brachial antérieur. — B, tendon du biceps. — *, origine des muscles superficiels de la région antérieure de l'avant-bras. — **, bourse séreuse qui se trouve au-dessous du tendon du biceps : elle a été ouverte.

(**) A, insertion du triceps. — Les autres lettres et signes comme dans la figure précédente.

lindre creux, enroulé sur le tiers supérieur du radius, et constitue à lui seul la couche profonde de la région externe de l'avant-bras.

Fig. 487.

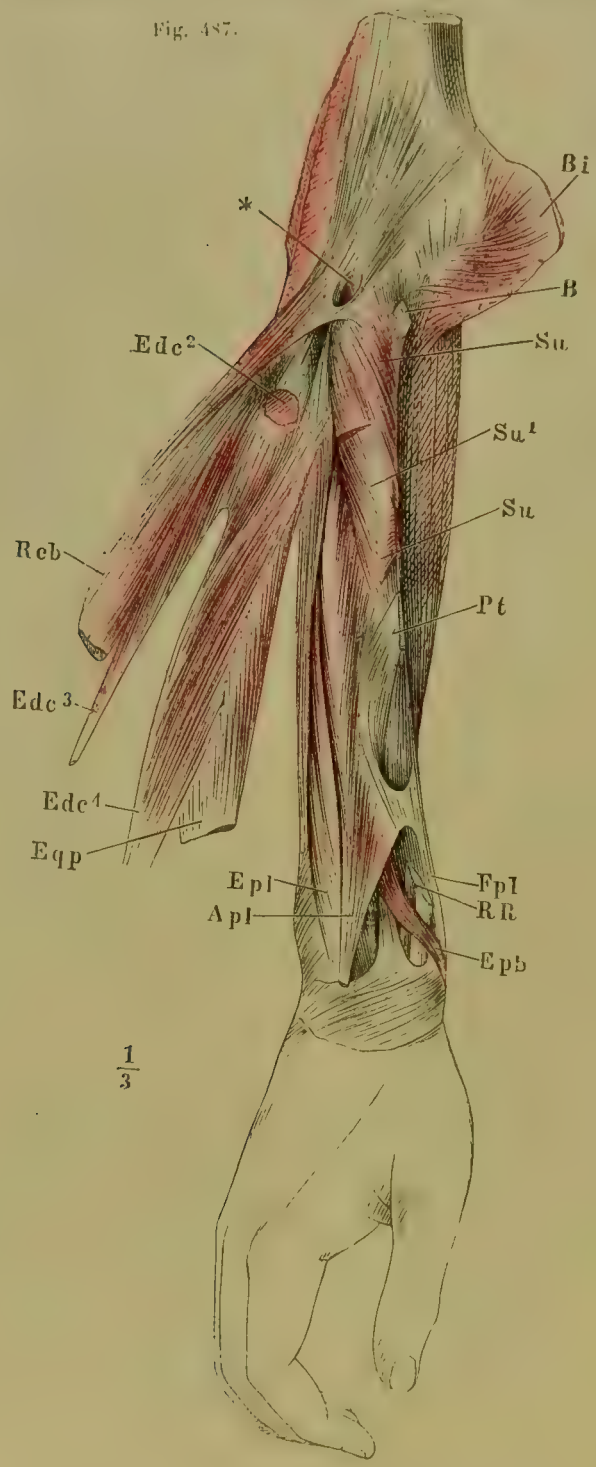

Insertion épicondylienne ; — Cubitale. — Aponévrose propre du court supinateur. Direction curviligne. — Appendice du court supinateur.

Face antérieure du bras; avant-bras en pronation (*).

a. Insertions. Il *s'insère* 1° au ligament latéral externe de l'articulation du coude, avec lequel se confond son tendon d'origine, et par ce ligament à l'épicondyle ; 2° au ligament annulaire de l'articulation radio-cubitale ; 3° au bord externe du cubitus, lequel est muni d'une crête saillante pour cette insertion ; 4° dans une excavation profonde, triangulaire, située au-devant de cette crête, au-dessous de la cavité sigmoïde du cubitus ; 5° à la face profonde d'une lame aponévrotique, expansion du tendon d'origine, et qui revêt la plus grande partie du court supinateur.

De ces diverses insertions, les fibres charnues se portent obliquement en bas, autour du radius, aux faces postérieure, externe et antérieure duquel elles se terminent ; elles embrassent, en avant, la tubérosité bicipitale et le tendon du biceps (*épicondylo-radial*, Chauss.). La limite antérieure de ses insertions est la portion oblique du bord antérieur du radius, portion oblique que nous avons vue déjà donner insertion au fléchisseur superficiel des doigts et au fléchisseur propre du pouce.

J'ai vu une petite languette charnue, appendice de ce

(*) Les muscles long supinateur et premier radial externe ont été divisés et enlevés près de leur insertion supérieure. Le second radial externe (*Reb*) a été séparé de son tendon et porté en arrière. — *Bi*, brachial antérieur, renversé en avant. — B, tendon du biceps. — *Edc*²⁻⁴, extenseur commun des doigts. — *Su*, *Su'*, court supinateur. — *Pt*, tendon du rond pronateur. — *Fp'*, long fléchisseur propre du pouce. — *Epl*, *Epb*, long extenseur et court extenseur du pouce. — R, R, tendons des radiaux externes. — *Apl*, long abducteur du pouce, porté en arrière. — *Eqp*, extenseur propre du petit doigt.

muscle, recouvrir la moitié antérieure du ligament annulaire, dont elle pouvait être considérée comme le muscle tenseur.

b. Rapports. Le court supinateur est recouvert par les radiaux externes, le long supinateur, le rond pronateur, l'extenseur commun des doigts, l'extenseur propre du petit doigt, le cubital postérieur, l'anconé, et par l'artère et les veines radiales. Il recouvre le tiers supérieur du radius, l'articulation du coude, le ligament annulaire et le ligament interosseux. Il est traversé (et ce rapport est remarquable) par la branche profonde du nerf radial, qui va se distribuer à tous les muscles postérieurs de l'avant-bras. Rapports.

Fig. 488.

Section horizontale des os de l'avant-bras en pronation et du court supinateur, au niveau de la tubérosité bicipitale du radius.

c. Action. Aucun muscle ne s'enroule aussi complétement que le court supinateur autour du levier qu'il doit mouvoir, car il forme les 5/6 d'un cylindre : aussi est-il l'agent essentiel de la rotation de dedans en dehors du radius ou de la supination. Nous avons vu que le long supinateur, bien loin d'être son accessoire, tendrait plutôt à être son antagoniste. Le court supinateur n'a d'autre congénère que le biceps brachial, et je me suis assuré que cette action congénère a lieu, non-seulement lorsque l'avant-bras est étendu sur le bras, comme je l'avais cru d'abord, mais encore l'avant-bras étant fléchi sur le bras. Essentiellement rotateur en dehors ou supinateur.

C. — Muscles de la région postérieure de l'avant-bras.

Les muscles de la région postérieure de l'avant-bras constituent deux couches bien distinctes : 1° une *couche superficielle*, formée par l'extenseur commun des doigts, l'extenseur propre du petit doigt, le cubital postérieur et l'anconé ; 2° une *couche profonde*, qui comprend le long abducteur du pouce, son court extenseur son long extenseur et l'extenseur propre de l'index. Couche superficielle ; Profonde.

I. — MUSCLES DE LA COUCHE SUPERFICIELLE.

Préparation. Commune à tous les muscles de la couche superficielle. 1° Faire à la partie inférieure du bras une incision circulaire qui ne comprenne que la peau ; 2° placer l'avant-bras dans la pronation, et faire une incision verticale qui, de la tubérosité externe de l'humérus, s'étende jusqu'au troisième métacarpien, et dans laquelle on doit comprendre toute l'épaisseur du tissu cellulaire sous-cutané, jusqu'à l'aponévrose exclusivement ; 3° disséquer avec soin cette aponévrose et l'enlever, excepté dans les points où elle est très-adhérente ; 4° suivre les tendons extenseurs le long de la face dorsale des doigts.

1. — EXTENSEUR COMMUN DES DOIGTS.

L'extenseur commun des doigts (*Edc*) est un muscle volumineux, simple à son extrémité supérieure, divisé inférieurement en quatre portions. Situation Figure.

a. Insertions. Il s'insère, *d'une part*, à la tubérosité externe ou épicondyle de l'humérus ; *d'autre part*, à la deuxième et à la troisième phalange des quatre derniers doigts (*épicondylo-sus-phalangettien commun*, Chauss.). Insertions

R, radius. — U, cubitus. — B, tendon du biceps

Mode d'insertion à l'épicondyle

L'insertion supérieure ou épicondylienne se fait par un tendon qui lui est commun avec le second radial externe, l'extenseur propre du petit doigt et le cubital postérieur, tendon qui second en une sorte de pyramide à quatre pans, formée 1° par l'aponévrose antibrachiale, 2° par une lame qui sépare ce muscle du premier radial externe, 3° par une autre lame qui le sépare de l'extenseur propre du petit doigt et du cubital postérieur, 4° par une quatrième lame qui le sépare du court supinateur. C'est de l'intérieur de cette pyramide quadrangulaire que naissent les fibres charnues; elles constituent un muscle d'abord mince, puis beaucoup plus volumineux, aplati d'avant en arrière, qui se subdivise presque immédiatement en quatre faisceaux, dont les deux moyens, destinés au médius et à l'annulaire, sont les plus forts; plus bas, les deux faisceaux extrêmes, savoir, ceux du petit doigt et de l'index, se placent au-devant des faisceaux moyens. Les uns et les autres passent, ainsi disposés en deux couches, sous le ligament dorsal du carpe, où ils sont reçus dans une gaîne particulière. A la sortie de cette gaîne, dans laquelle ils glissent à l'aide d'une séreuse qui se prolonge au-dessus et au-dessous du ligament dorsal, ces quatre tendons se placent sur le même plan et vont en divergeant : les deux tendons moyens longent le plan dorsal des métacarpiens correspondants; les tendons extrêmes répondent aux espaces interosseux, qu'ils croisent obliquement, pour aller se placer derrière les têtes des métacarpiens auxquels ils appartiennent. Au niveau des métacarpiens, les tendons de l'extenseur commun se divisent quelquefois en deux ou trois bandelettes juxtaposées; et de plus, au niveau de l'extrémité inférieure de ces os, les tendons du petit doigt, de l'annulaire et du médius communiquent entre eux par des expansions plus ou moins considérables, et quelquefois par une véritable bifurcation. Le tendon de l'extenseur de l'index est seul libre. L'union du tendon du petit doigt avec celui de l'annulaire, beaucoup plus intime que celle des autres tendons, se fait à une distance variable au-dessus de l'articu-

Fig. 189.

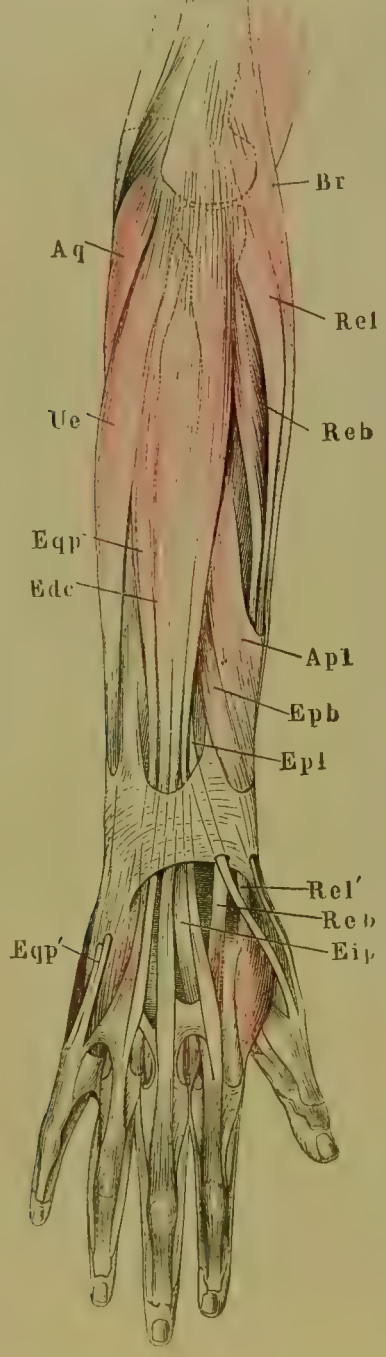

Pyramide quadrangulaire l'origine.

Division des muscles en quatre faisceaux.

Disposition en deux couches.

Divergence des tendons.

Réunion des tendons à l'aide de languettes.

Indépendance du tendon de l'index.

$\frac{1}{3}$

Face postérieure de l'avant-bras et de la main (*).

(*) *Br*, long supinateur. — *Aq*, ancone. — *Rel*, premier radial externe. — *Reb*, second radial externe. *Rel'*, *Reb'*, tendons de ces deux muscles. — *Ue*, cubital postérieur. — *Eqp*, extenseur propre du petit doigt. — *Eqp'*, tendon de ce muscle. — *Edc*, extenseur commun des doigts. — *Apl*, long abducteur du pouce. — *Epb*, *Epl*, court extenseur et long extenseur du pouce. — *Eip*, tendon de l'extenseur propre de l'index.

lation métacarpo-phalangienne, à l'aide d'une bandelette transversale très-forte, qui soulève la peau. Au niveau des articulations métacarpo-phalangiennes, les tendons adhèrent assez intimement à la synoviale, très-lâche en arrière, de ces articulations; l'extenseur commun des doigts peut donc être considéré comme le tenseur de la synoviale, le muscle articulaire des articulations métacarpo-phalangiennes. Arrivés au niveau des articulations métacarpo-phalangiennes, ces tendons se rétrécissent en s'arrondissant, donnent, de chaque côté,

Rétrécissement du tendon au niveau des articulations métacarpo-phalangiennes.

Fig. 490.

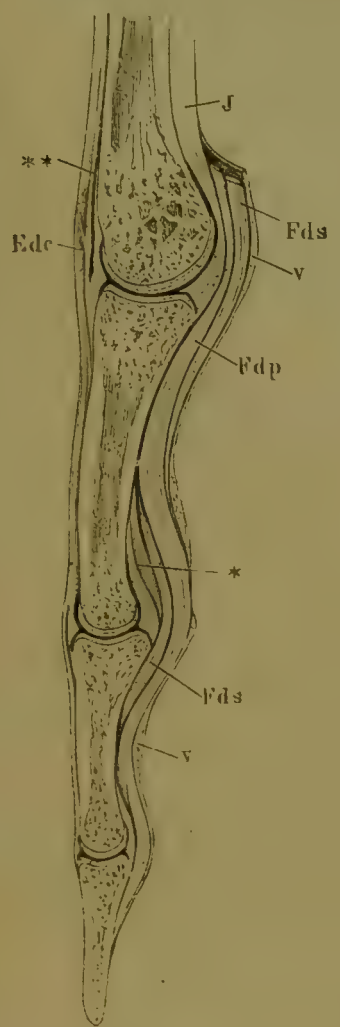

Section antéro-postérieure du doigt du milieu et du métacarpien correspondant (*).

Fig. 491.

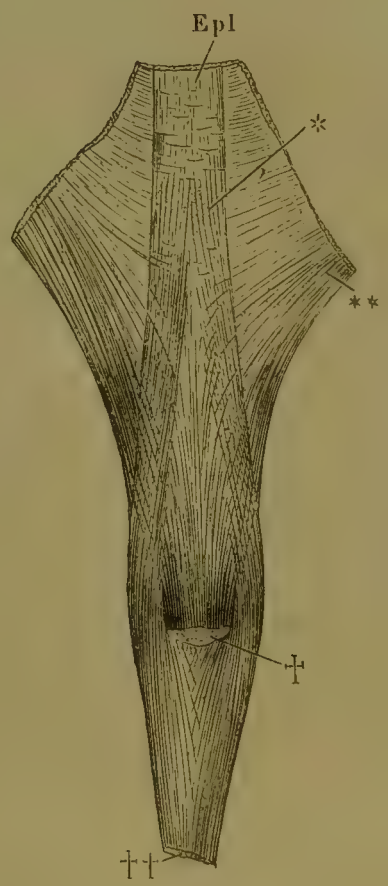

Tendon extenseur vu par la face antérieure (**).

une expansion fibreuse qui se porte sur les côtés de l'articulation, non pour s'y fixer, comme on le dit généralement, mais pour se confondre avec le ligament métacarpien transverse inférieur; et comme, d'autre part, ce ligament métacarpien transverse inférieur se continue avec le ligament glé-

(*) J, interosseux. — *Edc*, tendon de l'extenseur commun. — *Fds*, *Fdp*, tendons du fléchisseur superficiel et du fléchisseur profond. — V, gaîne fibreuse des tendons fléchisseurs. — *, repli de la synoviale qui retient ces tendons. — **, aponévrose profonde du dos de la main.

(**) Insertion à l'articulation métacarpo-phalangienne. — **, expansion tendineuse des muscles lombricaux et des ligaments dorsaux. — †, tendon extenseur de la deuxième phalange, coupé au niveau de son insertion. — ††, tendon extenseur de la dernière phalange, également coupé au niveau de son insertion.

noïdien de l'articulation métacarpo-phalangienne, il en résulte que cette articulation est enveloppée par une coque fibreuse, moins épaisse sur les côtés qu'en avant, où elle est constituée par le ligament glénoïdien antérieur, et qu'en arrière, où elle est complétée par le tendon extenseur. Après avoir franchi ces articulations, les tendons de l'extenseur commun s'élargissent pour recouvrir la face dorsale de la première phalange des doigts. Là, ils reçoivent, par chacun de leurs bords, les tendons aplatis des interosseux dorsaux et palmaires, qui les renforcent singulièrement, et, par l'intermédiaire de ces tendons, les tendons des lombricaux. Il résulte de la réunion de tous ces tendons, qui se fait vers le milieu du corps de la première phalange, une lame aponévrotique en forme de demi-gouttière, qui recouvre toute la largeur de la face dorsale de cette première phalange. Cette lame aponévrotique, parvenue au niveau de l'articulation de la première avec la deuxième phalange, se divise en trois portions : une moyenne, qui s'implante à l'extrémité supérieure de la deuxième phalange; deux latérales, qui longent les côtés de cette phalange, vont en convergeant, pour s'unir par leurs bords voisins, immédiatement au-dessous de l'extrémité supérieure de cette deuxième phalange, et s'insèrent à l'extrémité supérieure de la troisième.

Leur division en trois portions.

Rapports.

b. Rapports. L'extenseur commun des doigts est recouvert par l'aponévrose antibrachiale, qui lui fournit supérieurement un grand nombre d'insertions, par le ligament dorsal du carpe et par l'aponévrose dorsale du métacarpe, qui le séparent de la peau. Il recouvre le court supinateur, les muscles long abducteur, court et long extenseur du pouce, extenseur propre de l'index, l'articulation radio-cubitale inférieure, le carpe, le métacarpe et les doigts.

Action.

c. Action. Ce muscle étend la troisième phalange sur la deuxième, celle-ci sur la première, la première phalange sur le métacarpien correspondant, puis le carpe, puis l'articulation radio-carpienne. L'union intime des tendons de ce muscle avec les tendons des muscles interosseux dorsaux et palmaires, et avec les tendons lombricaux, union qui n'avait pas encore suffisamment appelé l'attention des anatomistes, rend l'action de ces muscles solidaire. La part que chacun d'eux prend à l'extension des doigts, sera examinée à l'occasion des muscles interosseux. Je dirai seulement ici, par anticipation, que le muscle extenseur commun des doigts est essentiellement l'extenseur des premières phalanges, et qu'il ne concourt que faiblement à l'extension des deuxièmes et surtout des troisièmes phalanges, qui s'accomplit principalement par l'action des muscles interosseux.

Solidarité d'action de l'extenseur commun des interosseux dorsaux et palmaires et des lombricaux.

Je dois faire remarquer l'indépendance presque complète des faisceaux musculaires qui vont à chaque doigt, indépendance qui est propre à l'espèce humaine. Aussi peut-on, par un grand exercice, acquérir la faculté d'étendre les doigts indépendamment les uns des autres. Le tendon destiné à l'index est, en général, le seul qui ne soit pas lié aux autres tendons : aussi les mouvements de l'index sont-ils plus indépendants que ceux des autres doigts. Les tendons de l'annulaire et du petit doigt sont si intimement unis entre eux par la bande tendineuse transversale située au-dessus de l'articulation métacarpo-phalangienne, qu'il est bien difficile d'étendre isolément l'un ou l'autre de ces doigts ; c'est là une des grandes difficultés du jeu des instruments de musique, et surtout du piano (1).

Dépendance réciproque de l'annulaire et du petit doigt.

(1) Les grands artistes seuls parviennent, par un exercice continuel, qui doit commencer

2. — EXTENSEUR PROPRE DU PETIT DOIGT.

Extrêmement grêle, l'*extenseur propre du petit doigt* (Eqp, *fig.* 489) paraît un appendice du muscle précédent, en dedans duquel il est situé. Situation.

a. Insertions. Il est difficile de suivre ses *insertions supérieures* jusqu'au tendon commun, auquel il ne tient que par une languette aponévrotique. Ses fibres charnues naissent de cette languette, de la pyramide fibreuse qui le sépare des muscles de la couche profonde, de l'extenseur commun, qui est en dehors, et du cubital postérieur, qui est en dedans, pyramide complétée par l'aponévrose antibrachiale. Il en résulte un petit corps charnu fusiforme, qui se termine autour d'un tendon que les fibres charnues accompagnent, au moins d'un côté, jusqu'à la tête du cubitus. Là, le tendon pénètre dans une gaîne fibreuse toute spéciale, pratiquée derrière cette tête. Il se réfléchit ensuite de dehors en dedans, pour gagner le cinquième métacarpien, derrière lequel il est maintenu par une gaîne moins forte, tapissée d'une synoviale, comme la précédente. Déjà le tendon s'est divisé en deux bandelettes, dont l'externe reçoit la bifurcation interne du tendon provenant de l'extenseur commun. Ces trois languettes tendineuses réunies enveloppent, comme dans une gaîne, la face dorsale de la première phalange de ce doigt; arrivées à l'articulation de la première avec la deuxième phalange, elles se divisent en trois portions, lesquelles se comportent absolument de la même manière que les tendons de l'extenseur commun (*épicondylo-sus-phalangettien du petit doigt*).

Ses insertions supérieures. Gaîne fibreuse spéciale pour le tendon. Sa réflexion. Sa réunion au tendon provenant de l'extenseur commun.

b. Action. Comme son nom l'indique, ce muscle est *extenseur du petit doigt* (*extensor proprius auricularis digiti*, Riolon) : on croirait, au premier abord, que le petit doigt devrait se mouvoir d'une manière indépendante, puisqu'il reçoit un muscle spécial; mais les connexions qui unissent le tendon de ce muscle avec celui de l'extenseur commun, rendent les mouvements isolés de l'auriculaire aussi difficiles que ceux des autres doigts, et beaucoup plus difficiles que ceux de l'index. Action.

3. — CUBITAL POSTÉRIEUR.

C'est le plus superficiel et le plus interne (1) des muscles de la région postérieure de l'avant-bras. Situation.

a. Insertions. Le cubital postérieur (Ue, *fig.* 489) s'insère, *d'une part*, 1° à la tubérosité externe ou épicondyle de l'humérus; 2° à la face postérieure du cubitus, qui est un peu excavée pour cette insertion; 3° au tiers moyen du bord postérieur de cet os; 4° à la face antérieure d'une aponévrose qui recouvre le muscle en arrière; — *d'autre part*, en arrière de l'extrémité supérieure du cinquième métacarpien (*cubito-sus-métacarpien*, Chauss.). Insertions.

L'insertion épicondylienne se fait au moyen d'une pyramide aponévrotique, dont le sommet est fixé à la tubérosité externe de l'humérus. Nées de l'intérieur Mode d'insertion à l'épicondyle.

dès l'âge le plus tendre, à obtenir l'indépendance de ces deux doigts; encore n'est-elle jamais complète.

(1) Il n'est pas besoin de faire remarquer que cette situation interne suppose que l'avant-bras est en supination. Dans la pronation, ce muscle mérite le nom de *ulnaris externus*, *cubital externe*, qui lui a été donné par Riolan, Albinus, Winslow, Sœmmering, etc.

de cette pyramide aponévrotique et de tous les autres points d'insertion déjà indiqués, les fibres charnues viennent se rendre autour d'un tendon qui, par une disposition peu commune, règne dans l'épaisseur du corps charnu, depuis l'extrémité supérieure de ce muscle, sans avoir commencé par une aponévrose. Au tiers inférieur de l'avant-bras, ce tendon apparaît sur le bord postérieur du muscle, qui devient alors demi-penniforme et continue à recevoir des fibres charnues par son bord antérieur, jusqu'au-dessus de la coulisse du cubitus qui lui est destinée ; cette coulisse oblique est prolongée par une gaîne fibreuse qui accompagne le tendon jusqu'à son insertion métacarpienne. Une synoviale tapisse la gaîne fibreuse dans toute sa longueur.

Tendon de terminaison. Sa coulisse. Sa gaîne fibreuse.

Rapports.

b. Rapports. Le cubital postérieur est recouvert par l'aponévrose antibrachiale. Il recouvre le cubitus, le court supinateur et les muscles de la couche profonde.

Extenseur et adducteur de la main.

c. Action. Il étend la seconde rangée du carpe sur la première, et celle-ci sur l'avant-bras. Il est en même temps adducteur de la main, car il l'incline sur le bord cubital de l'avant-bras. Lorsque le cubital postérieur et le cubital antérieur se contractent simultanément, les effets opposés se détruisent et la main est portée dans l'adduction. Lorsque le cubital postérieur et les radiaux externes se contractent en même temps, la main est étendue directement.

4. — ANCONÉ.

Situation. Il semble continuer le vaste externe du biceps.

Muscle court (*brevis anconæus*, Eustachi ; *anconæus quartus*, Aq), triangulaire, ainsi nommé à cause de sa situation (ἀγκών, saillie du coude), l'anconé semble la continuation de la portion interne du triceps, dont il n'est séparé que par une ligne celluleuse extrêmement ténue.

Insertions.

a. Insertions. Il s'insère, *d'une part*, à la tubérosité externe de l'humérus (épicondyle), en arrière de cette tubérosité ; — *d'autre part*, 1° au côté interne de l'olécrâne ; 2° à une surface triangulaire que limite en arrière le bord postérieur du cubitus (*épicondylo cubital*, Chauss.).

Mode d'insertion à l'épicondyle.

L'insertion épicondylienne a lieu par un tendon bien distinct du tendon commun des muscles postérieurs de l'avant-bras. Ce tendon s'épanouit en bandelettes divergentes. Nées de la face antérieure de ce tendon épanoui, les fibres charnues se portent de dehors en dedans, les supérieures horizontalement, les inférieures obliquement en bas, et viennent se terminer directement au côté externe de l'olécrâne, pour continuer le triceps, et à la surface triangulaire subjacente du cubitus.

Au cubitus.

Rapports.

b. Rapports. Recouvert par une lame aponévrotique, prolongement de l'aponévrose du triceps brachial, ce muscle recouvre l'articulation radio-humérale, le ligament annulaire, le cubitus et un peu le court supinateur.

Extenseur.

c. Action. L'anconé étend l'avant-bras sur le bras, et réciproquement : en raison de sa direction oblique, il tend à lui faire exécuter un mouvement de rotation de dehors en dedans.

II. — MUSCLES DE LA COUCHE PROFONDE.

Préparation. Cette préparation, qui est la même pour tous les muscles de la couche profonde de l'avant-bras, consiste à enlever les muscles de la couche superficielle, plus particulièrement l'extenseur commun des doigts et l'extenseur propre du petit doigt.

1. — LONG ABDUCTEUR DU POUCE.

Le *long abducteur du pouce* (*abductor pollicis longus*, *Apl*) est, pour la longueur et pour l'épaisseur, le plus considérable des muscles de la couche profonde (*grand abducteur*, Bichat). C'est, de tous les muscles de cette couche, celui qui est situé le plus en dehors.

a. Insertions. Il s'insère, *d'une part*, 1° au cubitus, au-dessous de l'insertion du court supinateur; 2° au ligament interosseux; 3° au radius; 4° à une lame aponévrotique qui le sépare du long extenseur du pouce; — *d'autre part*, à l'extrémité supérieure du premier métacarpien (*cubito-sus-métacarpien du pouce*, Chauss.).

De leurs insertions radiales, cubitales et interosseuses, qui servent le plus habituellement de point fixe, les fibres charnues se portent obliquement de haut en bas et de dedans en dehors, constituent un faisceau fusiforme, aplati, dont les fibres se rendent successivement à la face postérieure d'une aponévrose qui, en se concentrant, constitue un tendon aplati. Ce tendon contourne le radius, croise la direction des radiaux externes, et cesse de recevoir les fibres charnues dans le lieu même de ce croisement. Il est reçu ensuite dans la coulisse externe de l'extrémité inférieure du radius, conjointement avec le tendon du court extenseur du pouce, dont il est séparé par une petite cloison fibreuse, et vient s'insérer en dehors de l'extrémité supérieure du premier métacarpien.

Presque toujours ce tendon est longitudinalement divisé en deux portions égales; il n'est même pas rare de voir la division s'étendre jusqu'au corps charnu. Des deux divisions tendineuses, l'une s'insère au premier métacarpien, l'autre va fournir des insertions au muscle court abducteur du pouce.

b. Rapports. Le long abducteur du pouce est recouvert, en arrière, par les muscles extenseur commun des doigts et extenseur propre du petit doigt; il est sous-aponévrotique depuis le côté externe du radius jusqu'à sa terminaison. Il recouvre le ligament interosseux, le radius, les tendons des radiaux externes et le côté externe de l'articulation du poignet, où il est facile de le voir et de le sentir à travers la peau.

Fig. 492.

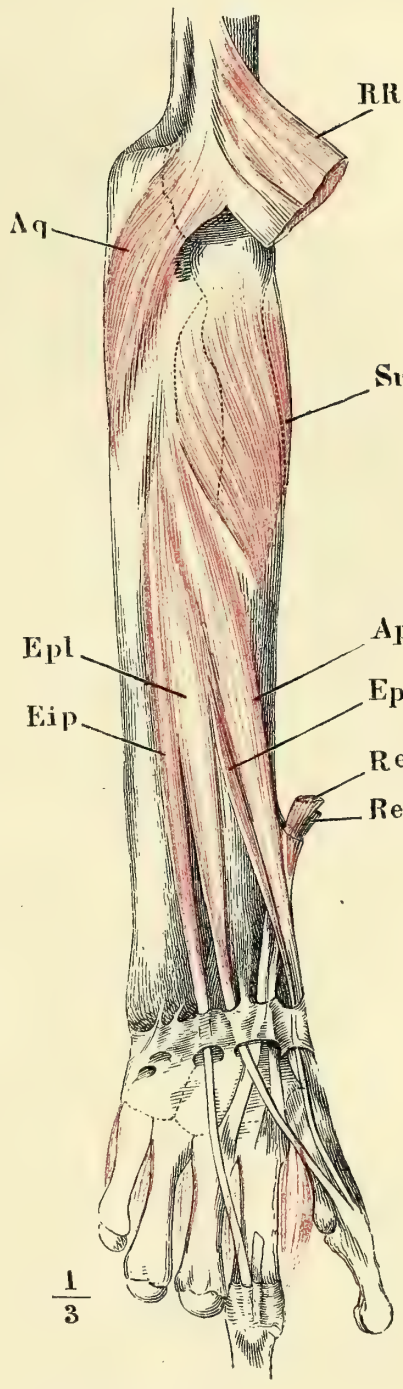

Insertions.
Direction.
Tendon de terminaison.
Il contourne le radius.
Division du tendon.
Rapports.

Muscles profonds de la face postérieure de l'avant-bras (*).

(*) RR, origine des muscles radiaux externes. — A*q*, anconé. — S*u*, court supinateur. — R*el*, R*eb*, tendons du premier et du second radial externe. — A*pl*, long abducteur du pouce. — E*pb*, court extenseur du pouce. — E*p'*, long extenseur du pouce. — E*ip*, extenseur propre de l'index.

Abducteur. *c. Action.* Ce muscle, d'après les observations de M. Duchenne, porte le premier métacarpien en dehors et en avant; il a été longtemps appelé extenseur du pouce; mais ses usages sont surtout relatifs à l'abduction, ainsi qu'Albinus l'a indiqué le premier. A raison de son obliquité, il pourrait, suivant Winslow, concourir à la supination; d'après M. Duchenne, il tend, au contraire, à placer la main en pronation; enfin il concourt à la flexion de la main, qu'il porte dans l'abduction (1).

2. — COURT EXTENSEUR DU POUCE.

Situation. Situé en dedans du muscle précédent, dont il suit exactement la direction et les contours, et avec lequel il a été longtemps confondu, plus court et plus grêle (*petit extenseur du pouce*, Bichat, E*pb*).

Insertions. *a. Insertions.* Il s'insère, *d'une part*, 1° au radius; 2° au cubitus, auquel il ne se fixe pas toujours; 3° au ligament interosseux, — *d'autre part*, à l'extrémité supérieure de la première phalange du pouce (*cubito-sus-phalangien du pouce*, Chauss.).

Direction. Ses insertions supérieures se font par de courtes fibres aponévrotiques, auxquelles succèdent des fibres charnues. Celles-ci constituent un faisceau grêle, qui se comporte absolument de la même manière que le muscle précédent, est reçu dans la même gaîne fibreuse que lui, en est séparé par une petite cloison, et va s'insérer à la première phalange du pouce.

Rapports. *b. Rapports.* Mêmes rapports que le précédent.

Extenseur et abducteur. *c. Action. Extenseur* de la première phalange du pouce sur le premier métacarpien; ce premier effet produit, le muscle devient *abducteur* et extenseur du métacarpien du pouce.

3. — LONG EXTENSEUR DU POUCE.

Situation. Plus considérable que le précédent, le long du bord interne duquel il est placé.

Insertions. *a. Insertions.* Le long extenseur du pouce (E*pl*) s'insère, *d'une part*, 1° au tiers moyen de la face postérieure du cubitus, 2° au ligament interosseux, 3° aux lames aponévrotiques qui le séparent du cubital postérieur et de l'extenseur propre de l'index; — *d'autre part*, à l'extrémité supérieure de la phalange onguéale du pouce (*cubito-sus-phalangettien du pouce*, Chauss.).

Direction. Ses fibres charnues constituent un faisceau fusiforme, aplati, obliquement dirigé comme les précédents, et se terminent successivement autour d'un tendon qu'elles abandonnent au niveau de l'extrémité carpienne du radius. Ce tendon pénètre dans une petite gaîne oblique, moitié osseuse, moitié fibreuse, qui lui est propre, croise à angle très-aigu les tendons des radiaux externes, est séparé des tendons du long abducteur et du court extenseur du pouce par un intervalle très-sensible à travers la peau (d'où résulte au côté externe du poignet une espèce de creux, qu'on appelle vulgairement *salière*), croise obliquement le premier espace interosseux, gagne le bord interne du premier métacarpien, puis le bord

Il croise les tendons des radiaux externes.

(1) Variété anatomique. Il n'est pas rare de voir un faisceau charnu né du bord externe du long supinateur par une série de fibres parallèles venir s'insérer au bord correspondant du long abducteur du pouce.

interne de la première phalange, sur laquelle il s'épanouit, pour aller s'insérer, en se rétrécissant un peu, à la seconde phalange du pouce.

b. Rapports. Ses rapports généraux sont les mêmes que ceux du précédent. Rapports.

c. Action. Ses usages sont aussi les mêmes ; mais il exerce, en outre, une action spéciale sur la seconde phalange du pouce, qu'il étend d'abord sur la première, avant d'entraîner cette dernière dans l'extension. Enfin, il porte le premier métacarpien, et avec lui les phalanges étendues, en dedans et en arrière. Extenseur et abducteur.

4. — EXTENSEUR PROPRE DE L'INDEX.

Petit muscle allongé, fusiforme comme le précédent, au-dessous et le long duquel il est placé. Situation.

a. Insertions. L'extenseur propre de l'index (*Eip*) s'insère, *d'une part*, 1° à la face postérieure du cubitus ; 2° au ligament interosseux ; 3° à une aponévrose qui le sépare du muscle long extenseur du pouce ; — *d'autre part*, aux deux dernières phalanges du doigt indicateur (*cubito-sus-phalangettien de l'index*, Chauss.). Insertions.

Ses fibres charnues, réunies en un faisceau grêle, se portent obliquement autour d'un tendon qu'elles accompagnent jusque dans la gaîne du muscle extenseur commun, dans laquelle ce tendon s'engage. Au sortir de cette gaîne, le tendon croise obliquement le carpe et le deuxième espace interosseux, se place en dedans du tendon envoyé à l'index par l'extenseur commun, s'unit intimement à ce tendon, au niveau de l'extrémité inférieure du métacarpe, et se termine avec lui de la manière que nous avons indiquée. Direction oblique du tendon. Son union avec le tendon de l'extenseur commun.

Il n'est pas rare de voir l'extenseur propre de l'index se diviser en deux faisceaux charnus égaux, dont l'un est destiné à l'index et l'autre au médius.

b. Rapports. Les mêmes que ceux du muscle précédent. Rapports.

c. Action. Il donne à l'index la faculté de s'étendre d'une manière indépendante : d'où, sans doute, l'usage particulier de ce doigt. Je dois ajouter que l'union de son tendon avec celui que fournit l'extenseur commun, est telle que son indépendance d'action serait beaucoup moindre, si le faisceau charnu de l'extenseur commun qui appartient à l'index n'était lui-même à peu près isolé. Action.

D. — **Aponévrose antibrachiale.**

Préparation. Faites une incision circulaire à la peau, immédiatement au-dessus de l'articulation du coude ; abaissez de cette incision deux incisions verticales, l'une antérieure et l'autre postérieure, qui se terminent au poignet ; que ces incisions arrivent jusqu'à l'aponévrose, sans l'entamer. Détachez ensuite la peau avec précaution, en ayant soin d'enlever en même temps le tissu adipeux sous-cutané ; vous pourrez ménager les veines et les nerfs superficiels. Vous étudierez la face superficielle de l'aponévrose, puis vous ouvrirez successivement les gaînes qu'elle fournit.

L'*aponévrose antibrachiale* forme une gaîne générale, mince en avant, plus épaisse en arrière, qui entoure ou étreint tout l'avant-bras, la crête du cubitus exceptée, et qui se continue, en haut, avec l'aponévrose brachiale, en bas, avec les ligaments annulaires du carpe. Disposition générale de cette aponévrose.

La demi-transparence de cette gaîne commune permet de voir sur son trajet des lignes blanches, généralement verticales, qui répondent à autant d'épaississements de cette gaîne et aux cloisons intermusculaires qui s'en détachent. Sa *face externe* est séparée de la peau par la couche cellulo-graisseuse, dans laquelle Rapports superficiels.

rampent les veines et les nerfs superficiels. Par sa *face interne*, l'aponévrose antibrachiale donne, à sa partie supérieure, de nombreuses insertions aux muscles

Fig. 493.

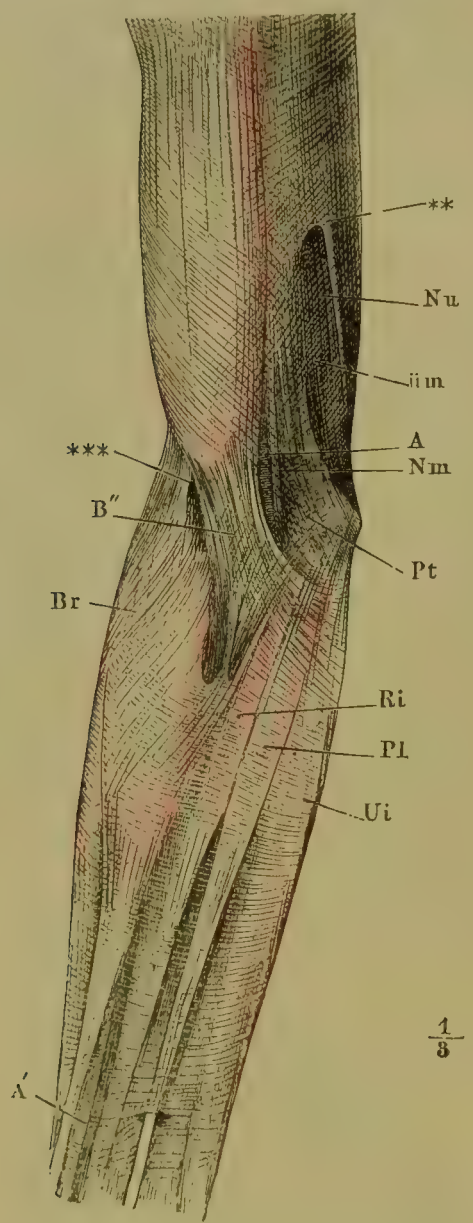

Aponévrose du bras et de l'avant-bras; face antérieure (*).

Fig. 494.

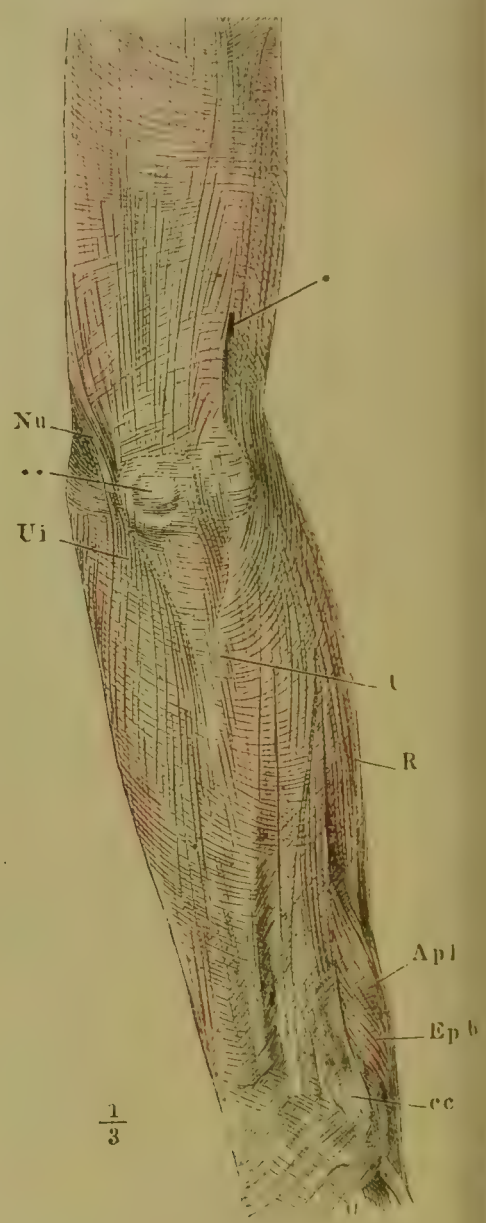

Aponévrose du bras et de l'avant-bras; face postérieure (**).

Rapports profonds.

qu'elle revêt, ce qui en rend la dissection très-difficile. Mais en incisant longitudinalement les gaînes qu'elle fournit aux muscles, et en en retirant ces derniers

(*) **, ouverture qui livre passage à la veine basilique. — ***, ouverture livrant passage au nerf cutané externe. — *iim*, dépression due à l'insertion de la cloison intermusculaire interne. — *Nu*, nerf cubital. — *Nm*, nerf médian. — A, artère humérale. — A′, artère radiale. — B″, expansion aponévrotique du biceps. — *Br*, long supinateur. — P*t*, rond pronateur. — P*l*, palmaire grêle. — U*i*, cubital antérieur. — R*i*, radial antérieur.

(**) *, ouverture de sortie de la branche cutanée du nerf radial. — **, bourse séreuse sous-cutanée de l'olécrâne. — N*u*, nerf cubital. — U*i*, cubital antérieur. — U*e*, cubital postérieur. — R, muscles de la région externe. — A*pl*, long abducteur du pouce. — E*pb*, court extenseur du pouce. — *cc*, ligament dorsal du carpe.

avec précaution, vous pourrez vous faire une bonne idée des compartiments anguleux, si multipliés, en lesquels est divisée la cavité limitée par cette aponévrose.

Les lames fibreuses qui se détachent de la face interne de l'aponévrose antibrachiale constituent les gaînes musculaires suivantes :

1° A la *région antérieure de l'avant-bras*, une cloison aponévrotique transversale, plus épaisse en bas qu'en haut, sépare les muscles de la couche superficielle des couches musculaires subjacentes. D'autres cloisons, antéro-postérieures, séparent les muscles de la couche superficielle les uns des autres. En bas, les gaînes du radial antérieur et du palmaire grêle, parfaitement distinctes, sont sur un plan antérieur au reste de l'aponévrose, ce qui avait fait dire par quelques anatomistes que l'aponévrose est traversée par les tendons de ces muscles, et nommément par celui du palmaire grêle, lequel n'est, en effet, séparé de la peau que par une lamelle fibreuse fort ténue. L'artère radiale a une gaîne propre dans toute son étendue; l'artère cubitale et le nerf cubital n'ont de gaîne propre qu'à la partie inférieure de l'avant-bras.

Cloison qui sépare la couche superficielle de la couche profonde.

Cloisons antéro-postérieures

Fig. 495.

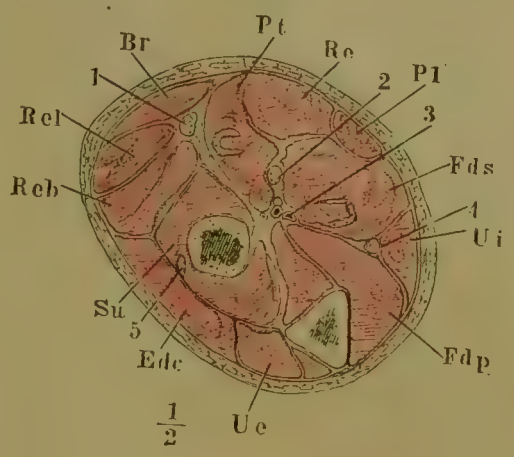

Section horizontale de l'avant-bras, un peu au-dessous de l'articulation du coude (*).

2° A la *région postérieure de l'avant-bras*, l'aponévrose antibrachiale est beaucoup plus épaisse qu'à la région antérieure. Une lame transversale sépare les muscles de la couche superficielle de ceux de la couche profonde; des cloisons antéro-postérieures subdivisent ces gaînes communes en un nombre de gaînes particulières proportionnel a celui des muscles. Ainsi, nous trouvons une gaîne spéciale pour l'extenseur commun des doigts, une autre pour l'extenseur propre du petit doigt, une troisième pour le cubital postérieur, une quatrième pour l'anconé. Les muscles long supinateur et radiaux externes paraissent être dans la même gaîne ; mais une lame aponévrotique plus ou moins distincte isole le premier de ces muscles. Le court supinateur a aussi une gaîne propre. Nous trouvons une gaîne commune pour le long extenseur du pouce et l'extenseur propre de l'index. Le long abducteur et le court extenseur du pouce, qui ne sont, à proprement parler, qu'un seul et même muscle, ont également une gaîne commune, qui les accompagne jusqu'au ligament dorsal du poignet.

Cloisons de séparation des muscles de la couche superficielle et de la couche profonde.

Gaînes propres et communes.

L'aponévrose antibrachiale présente plusieurs *ouvertures* vasculaires et nerveuses ; mais j'appellerai spécialement l'attention sur une ouverture très-considérable qui existe au pli du bras, et que circonscrit, en dedans, le bord externe de l'expansion aponévrotique du biceps. Cette ouverture, qui livre passage à une veine, établit une large communication entre le tissu cellulaire sous-cutané et le tissu cellulaire sous-aponévrotique du pli du bras, et conduit dans une

Ouverture du pli du coude.

Creux du pli du coude.

(*) *Ui*, cubital antérieur. — *Fds*, fléchisseur superficiel des doigts. — *Fdp*, fléchisseur profond des doigts. — *Pl*, palmaire grêle. — *Rc*, radial antérieur. — *Pt*, rond pronateur. — *Br*, long supinateur. — *Rcl*, premier radial externe. — *Rcb*, second radial externe. — *Su*, court supinateur. — *Edc*, extenseur commun des doigts. — *Uc*, cubital postérieur. — 1, branche superficielle du nerf radial. — 2, nerf médian. — 3, vaisseaux et nerf interosseux. — 4, nerf cubital. — 5, branche profonde du nerf radial.

espèce de creux, où se voient le tendon du biceps, l'artère brachiale, le commencement de l'artère radiale et le nerf médian. Tapissé par des lames aponévrotiques, savoir, en dehors, par le feuillet qui recouvre la partie interne du long supinateur, des radiaux et du fléchisseur sublime, en dedans, par le feuillet qui complète la gaîne du rond pronateur, ce creux communique, en haut, avec le canal de l'artère brachiale, en bas, avec les canaux qui transmettent à l'avant-bras les artères radiale, cubitale et interosseuse et le nerf médian.

Fibres propres. Fibres surajoutées.

L'aponévrose antibrachiale, comme d'ailleurs toutes les aponévroses d'enveloppe, est composée de fibres propres et de fibres surajoutées ; les fibres propres sont circulaires ou à peu près, plus ou moins obliques et entre-croisées, les fibres surajoutées sont verticales. Cette aponévrose est deux fois plus épaisse sur la face dorsale que sur la face palmaire de l'avant-bras; son épaisseur et sa résistance vont en augmentant de haut en bas. Les faisceaux surajoutés qui la fortifient, sont des expansions des tendons des muscles voisins : ainsi, le brachial antérieur envoie, en dehors, le biceps envoie, en dedans et en avant, et le triceps brachial, en arrière, à l'aponévrose antibrachiale, des expansions aponévrotiques, dont la plus remarquable est sans contredit celle du biceps (B″), qu'on peut considérer comme le muscle tenseur de la partie antérieure de cette aponévrose. Cette expansion est réellement une des terminaisons du biceps; elle fait suite à ses faisceaux les plus externes, et naît, en outre, du bord externe et de la face antérieure du tendon de ce muscle. L'expansion du biceps, si importante à cause de ses rapports avec l'artère brachiale, se porte obliquement en dedans et en bas, et s'épanouit en coupant perpendiculairement les faisceaux aponévrotiques verticaux nés de la tubérosité interne et de la tubérosité externe de l'humérus. Je regarde comme surajoutés les faisceaux aponévrotiques nés des tubérosités de l'humérus ; ces faisceaux font suite au tendon commun d'insertion des muscles de l'avant-bras, et constituent la paroi antérieure de ces deux pyramides multiloculaires, l'une interne, et l'autre externe, de cette série de cornets, comme les appelle Gerdy, qui donnent naissance aux muscles de cette région. Je ne passerai pas sous silence cette épaisse bandelette aponévrotique, née de toute la longueur de la crête du cubitus, qui, en se dédoublant, donne naissance au cubital antérieur, et qui, par sa face interne, donne attache au fléchisseur sublime.

L'aponévrose antibrachiale est fortifiée par des expansions tendineuses.

Importance de l'expansion du biceps. Faisceaux surajoutés nés des tubérosités interne et externe de l'humérus.

Bandelette aponévrotique du cubital postérieur.

§ 4. — MUSCLES DE LA MAIN.

Ils occupent tous la région palmaire.

Les muscles de la main occupent tous la région palmaire. Ils se divisent en ceux qui occupent la région palmaire moyenne, ceux qui occupent la région externe, ou muscles de l'éminence thénar, ceux qui occupent la région interne, ou muscles de l'éminence hypothénar, et ceux qui occupent les espaces interosseux; en tout quatre régions (1).

(1) Les muscles de la main occupent tous la région palmaire, car tous sont fléchisseurs : la flexion est le mouvement dominant de la main ; l'extension n'est, en quelque sorte, que le mouvement préparatoire, dans l'état normal. Il n'y a pas de muscle à la région dorsale de la main ; mais j'y ai rencontré plusieurs fois un faisceau charnu qui naissait de l'extrémité inférieur du radius, et dont le tendon allait s'insérer aux tendons du muscle extenseur. Ce faisceau est le vestige du muscle dorsal du pied ou pédieux. Dans un cas, le muscle pédieux, également représenté à la main par un seul faisceau, naissait du tendon

Les muscles de la région palmaire moyenne, au nombre de quatre, sont de petits faisceaux fusiformes annexés aux tendons du fléchisseur profond des doigts ce sont les : lombricaux.

Les muscles de l'éminence thénar appartiennent tous au pouce ; ce sont, dans l'ordre de superposition : le court abducteur, l'opposant, le court fléchisseur et l'adducteur du pouce. 1° Muscles du thénar.

Les muscles de l'éminence hypothénar appartiennent tous au petit doigt ; ce sont : l'adducteur, le court fléchisseur et l'opposant. Le palmaire cutané doit être rapporté à cette région. 2° Muscles de l'hypothénar.

Les muscles interosseux sont au nombre de sept, divisés en dorsaux et en palmaires ; il y a quatre interosseux dorsaux et trois interosseux palmaires. 3° Muscles interosseux.

A. — Lombricaux.

Ce sont de petites languettes charnues vermiformes, situées à la partie moyenne de la paume de la main ; au nombre de quatre, distingués par les noms numériques de *premier*, *deuxième*, etc., en allant de dehors en dedans, ils s'étendent des tendons du fléchisseur profond aux tendons des interosseux et de l'extenseur commun des doigts, immédiatement au-dessous des articulations métacarpo-phalangiennes (1). Au nombre de quatre.

a. Insertions. Ces muscles naissent des tendons du fléchisseur profond des doigts, immédiatement au-dessous du ligament annulaire : le *premier* naît du bord externe et de la face antérieure du tendon fléchisseur profond de l'index ; le *deuxième*, le *troisième* et le *quatrième*, des deux tendons qui les avoisinent. Ces deux derniers lombricaux semblent ne constituer qu'un seul et même muscle, qui naît au-devant des tendons fléchisseurs profonds de l'annulaire et du petit doigt. De là, ces petits muscles se portent, les moyens, verticalement, les extrêmes, obliquement en bas, pour gagner le côté externe de l'articulation métacarpo-phalangienne des doigts auxquels ils correspondent ; il n'y a d'exception que pour le troisième lombrical, qui s'insère le plus souvent au bord interne du tendon interosseux du médius, lequel est ainsi pourvu de deux lombricaux, tandis que l'annulaire n'en reçoit point. Parvenus au niveau de l'articulation métacarpo-phalangienne, les tendons des lombricaux s'épanouissent en une languette tendineuse assez large, qui va s'insérer au bord du tendon de l'interosseux correspondant et compléter la gaîne que ce tendon interosseux et le tendon de l'extenseur commun réunis fournissent à la face dorsale des premières phalanges. La connexion des tendons des lombricaux avec les tendons des interosseux est remarquable ; ils s'unissent intimement au bord externe de ces derniers et se terminent avec eux, ainsi que nous le dirons plus bas (2). Insertions supérieures. Direction. Terminaison aux tendons des extenseurs. Particularités relatives au troisième lombrical.

extenseur de l'indicateur et de la synoviale de la face dorsale du carpe, pour se terminer un tendon de l'extenseur commun. Enfin, Boulard a présenté à la Société anatomique (janvier 1854) une main qui offrait sur la face dorsale un faisceau musculaire né de l'extrémité inférieure du radius, et qui allait se fixer à l'extrémité supérieure de la première phalange de l'index.

(1) Les lombricaux ne s'insèrent nullement aux premières phalanges, ainsi que je l'avais répété avec tous les anatomistes : ils ne méritent donc point le nom de *palmi-phalangiens*, qui leur avait été donné par Chaussier.

(2) Il n'est pas rare de voir le troisième lombrical se bifurquer, pour aller se rendre et

Rapports.

b. Rapports. Interposés et superposés aux tendons du fléchisseur profond, les lombricaux affectent les mêmes rapports que ces tendons à la paume de la main ; ils répondent, en conséquence, en arrière, à une lame aponévrotique (*aponévrose interosseuse inférieure*) et au ligament transverse inférieur du métacarpe, qui les séparent des muscles interosseux ; ils répondent ensuite aux parties latérales des articulations métacarpo-phalangiennes et aux tendons des muscles interosseux, avec lesquels ils se confondent.

Action.

c. Action. Leur action est difficile à déterminer d'une manière rigoureuse. Vésale les a décrits comme des adducteurs (*musculi quatuor digitos pollici adducentes*) ; Spigel, comme des fléchisseurs de la première phalange (*flectentes primum internodium*). Je les regarde 1°, avec Spigel, comme des *fléchisseurs de la première phalange* ; 2°, avec Riolan, comme spécialement destinés à maintenir appliqués contre les phalanges les tendons des extenseurs et à leur tenir lieu de gaîne propre ; 3° comme des *extenseurs des deux dernières phalanges* sur la première, action qu'ils partagent avec les muscles interosseux ; 4° comme des adducteurs et abducteurs. Suivant M. Duchenne, le lombrical de l'index est seul abducteur, mais à un degré très-faible ; 5° en outre, ils servent de lien entre les tendons des extenseurs et les tendons du fléchisseur profond, et s'opposent au déplacement de ces derniers, aussi bien que des premiers.

B. — **Muscles de l'éminence thénar ou muscles intrinsèques du pouce.**

Division importante des muscles du thénar.

Je les divise en muscles qui s'insèrent au côté externe de la première phalange du pouce ou au premier métacarpien, et en muscles qui s'insèrent au côté interne de la première phalange (1). Les premiers sont le court abducteur, l'opposant et le court fléchisseur ; les seconds sont constitués par l'adducteur du pouce, dans lequel je comprends une partie du court fléchisseur du pouce des auteurs.

I. — MUSCLES QUI S'INSÈRENT AU COTÉ EXTERNE DE LA PREMIÈRE PHALANGE DU POUCE OU AU PREMIER MÉTACARPIEN.

Préparation. 1° Faire une incision oblique, qui, du milieu du ligament annulaire du carpe, s'étende au côté externe de la première phalange du pouce ; 2° faire autour du poignet une incision circulaire ; 3° détacher les lambeaux, enlever les aponévroses palmaires externe et moyenne ; 4° isoler avec précaution les muscles de cette région, qu'on reconnaîtra aux caractères suivants.

1. — COURT ABDUCTEUR DU POUCE.

Le plus superficiel des muscles de l'éminence thénar (*Apb, fig.* 496).

au côté interne du médius, et au côté externe de l'annulaire. Enfin, j'ai vu cette bifurcation avoir lieu aux dépens du quatrième lombrical ; et comme, sur ce même sujet, le troisième lombrical allait se rendre au bord externe de l'annulaire et non au côté interne du médius, il en résultait que l'annulaire avait deux lombricaux, tandis que le médius n'en avait qu'un seul ; il ne m'a pas été possible de saisir la loi qui préside à ces diverses dispositions.

(1) Ma manière d'envisager ces petits muscles est fondée sur leurs insertions inférieures, car supérieurement leurs insertions sont confondues, en sorte que leur distinction dans ce sens est plus ou moins arbitraire.

a. Insertions. Il naît par des fibres aponévrotiques et charnues 1° du scaphoïde, 2° de la partie supérieure, antérieure et externe du ligament annulaire antérieur du carpe; 3° presque toujours d'une expansion aponévrotique du long abducteur du pouce. Il en résulte un petit muscle mince, aplati, qui se dirige en dehors et en bas, pour venir s'insérer, par un tendon également aplati, au côté externe de la première phalange du pouce. Ses insertions scaphoïdiennes; Phalangiennes.

b. Rapports. Une ligne celluleuse très-mince le sépare, en dedans, du court fléchisseur, qui est sur le même plan. Recouvert par l'aponévrose palmaire externe, le court abducteur du pouce recouvre l'opposant, dont il est distinct et par la direction de ses fibres, et par une lame aponévrotique mince qui l'en sépare (1). Rapports.

c. Action. Il porte le pouce en avant et en dedans : il est donc *adducteur* et non abducteur, comme on l'avait dit jusqu'à ce jour. Sous le rapport de ses usages, il mériterait le titre d'*opposant superficiel*; sous le rapport de ses insertions, celui de *scaphoïdo-phalangien*. Action.

2. — OPPOSANT DU POUCE.

L'*opposant du pouce* (O*p*), est un petit muscle triangulaire situé au-dessous du court abducteur.

Fig. 496.

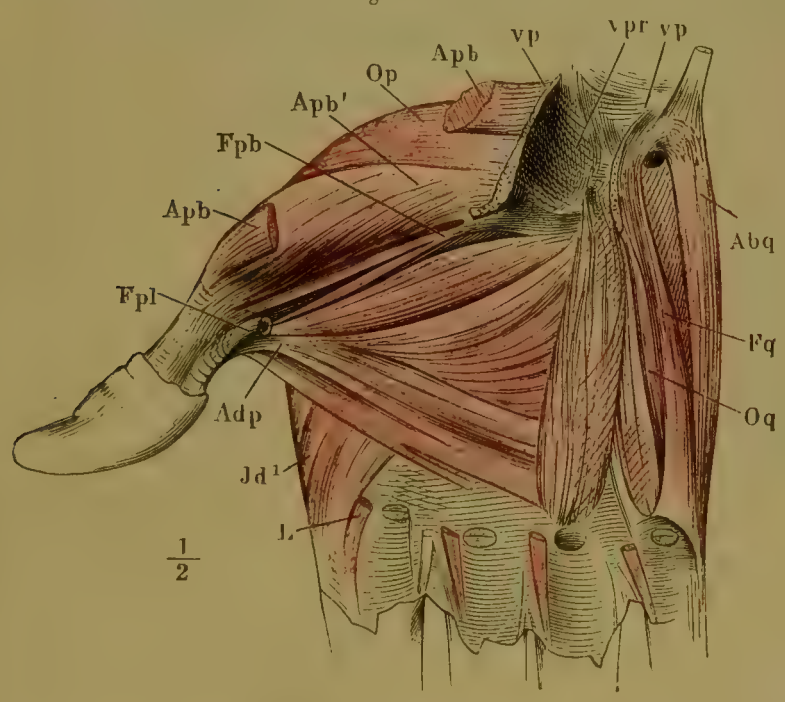

Muscles de la main (*).

a. Insertions. Il naît 1° du trapèze; 2° de la partie antérieure et externe du li- Insertion trapézienne.

(*) Le ligament annulaire antérieur du carpe (*vp*) a été incisé verticalement et écarté des deux côtés. — *vpr*, ligament profond. — A*bp*, court abducteur du pouce, dont la portion moyenne est enlevée. — O*p*, opposant du pouce. — A*bp'*, F*bp*, court fléchisseur du pouce. — F*pl*, tendon du long fléchisseur du pouce. — A*dp*, adducteur du pouce. — J*d*¹, premier muscle inter-osseux dorsal. — L, muscles lombricaux, coupés près de leur insertion. — O*q*, opposant du petit doigt. — F*q*, court fléchisseur du petit doigt. — A*bq*, adducteur du petit doigt.

(1) Sur un sujet, le court abducteur recevait deux faisceaux de renforcement : 1° un

gament annulaire antérieur du carpe, au-devant de la gaîne du radial antérieur. De ces insertions, qui ont lieu, soit directement, soit par des fibres aponévrotiques, les fibres charnues se portent, en rayonnant, en bas et en dehors, se rapprochant d'autant plus de la direction horizontale et présentant une longueur d'autant moins considérable qu'elles sont plus élevées. Elles vont s'insérer au bord externe du premier métacarpien, dans toute sa longueur (*carpo-métacarpien*, Chauss.).

Direction. Insertions métacarpiennes.

Rapports.

b. Rapports. L'opposant est recouvert par le court abducteur, qu'il déborde un peu en dehors, et dont il est séparé par une lame aponévrotique plus ou moins distincte; il recouvre le premier métacarpien et son articulation avec le trapèze.

Action.

c. Action. Il porte le premier métacarpien en dedans et en avant : il est donc *opposant*, comme son nom l'indique. Sous le rapport de ses insertions, on devrait l'appeler *trapézo-métacarpien*.

3. — COURT FLÉCHISSEUR DU POUCE.

Délimitation arbitraire admise par les auteurs.

C'est le muscle le plus difficile à circonscrire, ou plutôt sa délimitation a été jusqu'à ce jour tout à fait arbitraire. Généralement on le fait se partager, dans son insertion inférieure, entre l'os sésamoïde externe et l'os sésamoïde interne (Boyer, *Traité d'anatomie*, tome II, page 307; Bichat, *Anatomie descriptive*, tome II, page 272; Henle, *Myologie*, page 224); mais je ne considérerai comme appartenant à ce muscle que la portion de masse charnue qui s'insère à l'os sésamoïde externe, rapportant au court adducteur tout ce qui s'insère à l'os sésamoïde interne. Cette limite est, d'ailleurs, établie par le tendon du long fléchisseur propre du pouce (F*pl*).

Limites naturelles du court fléchisseur du pouce. Insertions carpiennes multiples. Insertions à l'os sésamoïde externe.

a. Insertions. En procédant de bas en haut à la préparation de ce muscle, nous verrons que le court fléchisseur, triangulaire, beaucoup plus considérable que les précédents, bifide supérieurement, canaliculé à sa face antérieure, naît par des fibres aponévrotiques et charnues: 1° de l'apophyse du trapèze; 2° du bord inférieur du ligament annulaire; 3° de toute la portion réfléchie de ce ligament qui forme la gaîne du radial antérieur, et qui va jusqu'au grand os (A*pb'*); 4° du grand os lui-même, par une portion ordinairement distincte de la première, et qu'on rapportait à l'adducteur du pouce (F*pb*). De ces diverses insertions, les fibres charnues se portent en bas et en dehors, d'autant plus obliques qu'elles sont plus internes, et convergent pour former un gros faisceau qui va s'attacher à l'os sésamoïde externe de l'articulation métacarpo-phalangienne du pouce et, par son intermédiaire, à la première phalange.

Rapports superficiels et profonds.

b. Rapports. Le court fléchisseur est recouvert par l'aponévrose palmaire externe, qui se prolonge au-devant de lui, puis par le tendon du long fléchisseur propre du pouce; plus en dedans, par les tendons fléchisseurs. Ce muscle recouvre le premier interosseux dorsal, un peu le bord externe de l'adducteur du pouce, et le tendon du radial antérieur. Son bord, ou plutôt son côté externe,

faisceau musculaire détaché du premier radial externe, lequel faisceau se terminait immédiatement par un tendon extrêmement grêle, qui s'engageait dans une petite gaîne fibreuse propre, située en dehors de celle du radial; ce tendon, après avoir franchi la gaîne, donnait naissance à un petit faisceau charnu qui venait s'unir au muscle court abducteur; 2° un faisceau placé en dedans du précédent, qui naissait du radius, au bord antérieur de la gouttière qui surmonte l'apophyse styloïde, par des faisceaux fibreux.

répond au court abducteur, dont il est facile de le séparer, et à l'opposant, avec lequel il est quelquefois continu. Son bord interne, d'abord bien distinct de l'adducteur du pouce, confond avec lui ses insertions supérieures. Son tendon d'insertion à la phalange est recouvert par celui du court abducteur, qui est en dehors. On peut l'appeler *trapézo-phalangien*, sous le rapport de ses attaches, et *opposant interne*, sous le rapport de ses usages et de sa position. Rapports de ses bords.

c. Action. Évidemment il n'est pas fléchisseur du pouce ; mais, comme les précédents, il porte ce doigt en avant et en dedans; et ce dernier effet est d'autant plus prononcé que le court fléchisseur s'insère d'une manière plus favorable que les autres muscles pour le produire : c'est donc encore un *opposant* et, par conséquent, un adducteur. Action. Il n'est pas fléchisseur, mais bien opposant.

II. — MUSCLE QUI S'INSÈRE AU COTÉ INTERNE DE LA PREMIÈRE PHALANGE DU POUCE.

ADDUCTEUR DU POUCE.

Ce muscle, le plus volumineux de tous ceux du pouce (A*dp*), est très-régulièrement triangulaire.

a. Insertions. Il s'insère : 1° au bord antérieur du troisième métacarpien, dans toute sa longueur, ainsi qu'à la face antérieure du grand os ; 2° à la partie antérieure et supérieure du trapézoïde; 3° à la partie antérieure du trapèze, par un faisceau aponévrotique et charnu ; 4° à l'aponévrose interosseuse palmaire, au voisinage du troisième métacarpien. Insertions au métacarpe et au carpe.

De ces diverses insertions, les fibres charnues se portent, les inférieures, horizontalement en dehors ; celles qui sont au-dessus, de plus en plus obliquement, à mesure qu'elles sont plus supérieures. Toutes convergent pour former un gros faisceau charnu, qui s'insère, par l'intermédiaire de l'os sésamoïde interne, à la première phalange du pouce (*métacarpo-phalangien du pouce*, Chauss.). Direction convergente. Insertion à l'os sésamoïde interne.

b. Rapports. Profondément placé dans ses deux tiers internes, il est recouvert par les tendons du muscle fléchisseur profond des doigts, par les lombricaux et par une lame aponévrotique qui se continue avec l'aponévrose interosseuse profonde et constitue la gaîne du muscle; il est sous-cutané au voisinage de son bord inférieur. Il recouvre les deux premiers espaces interosseux, dont il est séparé par une aponévrose très-forte. Il est encore sous-cutané en arrière, et au voisinage de son bord inférieur, qui se sent très-bien sous le repli de la peau qui va du pouce à l'index. Rapports.

c. Action. Ce muscle est essentiellement *adducteur :* il rapproche le pouce de la ligne médiane ou de l'axe de la main, représenté par le troisième métacarpien. Je ferai remarquer que ce muscle s'insère de la manière la plus favorable, et sous le rapport de l'angle d'insertion et sous celui du lieu de cette insertion : aussi le mouvement d'adduction du pouce est-il extrêmement puissant. Action.

C. — **Muscles de l'éminence hypothénar, ou muscles intrinsèques du petit doigt.**

Ces muscles sont la répétition de ceux du pouce. Si l'on ne décrit ici que trois muscles, au lieu de quatre, comme pour le pouce, cela vient de ce que le muscle du petit doigt qui correspond à l'adducteur du pouce, étant placé dans le quatrième espace interosseux, se range dans la classe des muscles que je décrirai plus tard sous le nom de muscles interosseux.] Ils sont les représentants des muscles du pouce.

Tous les muscles de l'éminence hypothénar s'insèrent au côté interne de la première phalange du petit doigt, ou au cinquième métacarpien. Nous trouvons, en outre, dans cette région un muscle peaucier : c'est le palmaire cutané.

1. — PALMAIRE CUTANÉ.

Quadrilatère.

Couche musculaire très-mince, quadrilatère (*caro quædam quadrata*), située dans l'épaisseur du tissu adipeux qui revêt l'éminence hypothénar.

Ses insertions.

a. Insertions. Ce muscle (P*b*, *fig.* 476), qui semble, au premier abord, prendre ses insertions au bord interne de l'aponévrose palmaire moyenne, naît en réalité derrière celle-ci, par des faisceaux tendineux bien distincts, qui croisent perpendiculairement la direction des fibres de l'aponévrose, et peuvent être suivis jusqu'au scaphoïde et au trapèze. A ces fibres tendineuses succèdent des faisceaux charnus également distincts, lesquels se dirigent horizontalement en dedans, et se terminent à la peau.

Rapports.

b. Rapports. Recouvert par la peau, à laquelle il adhère intimement, surtout par son extrémité interne, le palmaire cutané recouvre les muscles de l'éminence hypothénar, l'artère cubitale et le nerf cubital, dont il est séparé par l'aponévrose palmaire interne.

Action.

c. Action. Ce muscle fronce la peau de l'éminence hypothénar. Il est destiné, suivant Henle, à protéger, par sa contraction, les vaisseaux et nerfs placés au-dessous de lui contre la pression des corps étrangers saisis dans la paume de la main. Quand nous fermons le poing, nous voyons se former sur le bord cubital de la main un sillon longitudinal, correspondant à ses insertions cutanées.

2. — ADDUCTEUR DU PETIT DOIGT.

Insertion à l'os pisiforme.

C'est un muscle allongé, aplati, situé sur le bord interne de l'éminence hypothénar (A*bq*).

Insertion à la première phalange.

a. Insertions. Il naît du pisiforme et d'une expansion du cubital antérieur par des fibres aponévrotiques, auxquelles succèdent les fibres charnues. Celles-ci constituent un petit faisceau charnu fusiforme, verticalement dirigé, qui longe le plan interne du cinquième métacarpien, et vient s'insérer par un tendon aplati au côté interne de l'extrémité supérieure de la première phalange du petit doigt.

Rapports.

b. Rapports. L'adducteur du petit doigt est recouvert par l'aponévrose palmaire externe et par le palmaire cutané ; il recouvre l'opposant du petit doigt.

Action.

c. Action. Ainsi que son nom l'indique, il est *adducteur* du petit doigt, par rapport au tronc ; mais il est abducteur par rapport à l'axe de la main.

3. — COURT FLÉCHISSEUR DU PETIT DOIGT.

Distinct du précédent, avec lequel il a été confondu.

Ce muscle (F*q*), situé en dehors du précédent, en est distinct autant par son insertion supérieure, qui se fait à la face interne du crochet de l'os unciforme, que par les vaisseaux et nerfs cubitaux, qui passent entre ces deux muscles pour pénétrer dans la région palmaire profonde. Du reste, les deux muscles offrent la même direction, les mêmes insertions inférieures et les mêmes rapports : aussi ont-ils été confondus par Chaussier en un seul muscle, sous la dénomination de *carpo-phalangien du petit doigt*.

Ce muscle manque souvent ; mais on trouve toujours les fibres charnues qui le constituent, fondues en quelque sorte avec les autres muscles. Il manque souvent.

Action. Il fléchit légèrement le petit doigt. Action.

4. — OPPOSANT DU PETIT DOIGT.

Il est la répétition de l'opposant du pouce.

Généralement bien distinct des précédents, image fidèle de l'opposant du pouce, ce muscle est court, aplati, de forme triangulaire (*Oq*).

a. Insertions. Il naît du crochet de l'unciforme et de la partie voisine du ligament annulaire. De là, ses fibres se portent en dedans et en bas, d'autant plus courtes et plus rapprochées de la direction horizontale qu'elles sont plus élevées, et viennent s'attacher au bord interne du cinquième métacarpien dans toute sa longueur (*carpo-métacarpien du petit doigt*, Chauss.). Insertion à l'os crochu ; Au cinquième métacarpien.

b. Rapports. L'opposant du petit doigt est recouvert par les muscles précédents et par l'aponévrose palmaire interne ; il recouvre le cinquième métacarpien, l'interosseux correspondant et le tendon fléchisseur du petit doigt. Rapports.

c. Action. Il oppose le petit doigt au pouce, en le portant à la fois en avant et en dehors. Action.

D. — **Muscles interosseux.**

Préparation. 1° Enlever, en arrière, les tendons des extenseurs ; 2° enlever, en avant, tous les tendons des muscles fléchisseurs, ainsi que les lombricaux, en conservant toutefois l'insertion digitale de ces petits muscles ; 3° préparer et étudier l'aponévrose palmaire profonde, lame fibreuse qui revêt les muscles interosseux à la paume de la main, et qui envoie, entre les muscles de chaque espèce, un prolongement qui s'insère au bord antérieur de chacun des métacarpiens et renferme chaque muscle interosseux dans une gaîne propre ; 4° après avoir étudié les aponévroses palmaires et dorsales, écarter les os du métacarpe de manière à déchirer les ligaments qui les unissent : les muscles interosseux seront alors à découvert dans toute leur étendue.

Ainsi nommés à cause de la position qu'ils occupent, distingués les uns des autres par les noms numériques de *premier*, *deuxième*, *troisième*, les interosseux sont divisés en *palmaires* et *dorsaux*, à raison de leur situation plus ou moins rapprochée de la paume ou du dos de la main. On les distingue encore en *adducteurs* et *abducteurs* des doigts. Division en palmaires et dorsaux.

Ces muscles sont au nombre de deux pour chaque espace interosseux : l'un occupe le dos de la main, l'autre la face palmaire. Comme il y a quatre espaces interosseux, il semble qu'il devrait y avoir huit muscles interosseux. Cependant les anatomistes modernes n'en admettent que sept, ce qui tient à ce que le premier interosseux palmaire, qui appartient au pouce, est décrit séparément, sous le titre de muscle adducteur du pouce. Cette séparation est motivée par la disposition spéciale que présente ce muscle : l'adducteur du pouce, en effet, ne s'insère pas entre le premier et le deuxième métacarpien, mais s'étend du premier au troisième métacarpien, disposition importante, qui explique la grande étendue du mouvement d'adduction du pouce. Disposés par paires dans les quatre espaces interosseux. Pourquoi on n'admet que sept muscles interosseux.

Une description minutieuse des muscles interosseux serait inutile et fatigante tout à la fois ; il me suffira d'indiquer la conformation générale de ces muscles et la loi qui préside à leur disposition. Inutilité d'une description minutieuse.

Loi qui préside à la disposition des muscles interosseux

Pour saisir d'un coup d'œil général l'ensemble des muscles interosseux, il faut les envisager au point de vue des mouvements d'adduction et d'abduction qu'ils impriment aux doigts. Mais on doit ici entendre les mots adduction et abduction, non par rapport à l'axe du squelette, mais relativement à l'axe de la main. Or, l'axe de la main est représenté par une ligne qui passe par le troisième métacarpien et par le doigt du milieu. Cela étant admis, on peut établir que tous les interosseux dorsaux sont des abducteurs, et tous les interosseux palmaires, des adducteurs.

L'adduction et l'abduction doivent être envisagées par rapport à l'axe de la main.

Fig. 497.

Figure schématique représentant les muscles interosseux et les abducteurs de la main (*).

Disposition générale du premier interosseux dorsal ; Du deuxième; Du troisième; Du quatrième.

Ainsi, le premier interosseux dorsal va du premier et du deuxième métacarpien au *côté externe* de la première phalange de l'index : il est abducteur de l'index. Le deuxième interosseux dorsal est étendu du deuxième et du troisième métacarpien au *côté externe* de la première phalange du médius : il est abducteur du médius. Le troisième interosseux dorsal va du troisième et du quatrième métacarpien au *côté interne* de la phalange du même médius : il est donc encore abducteur du médius, puisqu'il éloigne ce doigt de l'axe de la main. Le quatrième interosseux dorsal est étendu du quatrième et du cinquième métacarpien au *côté interne* de la première phalange du quatrième doigt : il est encore abducteur du quatrième doigt par rapport à l'axe de la main, bien que, comme le précédent, il soit adducteur par rapport à l'axe du corps (1).

Disposition générale des interosseux palmaires : Du premier; Du deuxième ; Du troisième; Du quatrième.

De même, les muscles interosseux palmaires sont tous adducteurs par rapport à l'axe de la main. Ainsi, le premier interosseux palmaire, qui est représenté par l'adducteur du pouce, et qui s'étend du troisième métacarpien au *côté interne* de la première phalange du pouce, est un adducteur par rapport à l'axe de la main, aussi bien que par rapport à l'axe du corps. Le deuxième interosseux palmaire, étendu du deuxième métacarpien au *côté interne* de la première phalange de l'index, est un adducteur, relativement à l'axe de la main et à l'axe du corps. Le troisième interosseux palmaire, étendu du quatrième métacarpien au *côté externe* de la première phalange de l'annulaire, est un adducteur par rapport à l'axe de la main. Enfin le quatrième interosseux palmaire, étendu du cinquième métacarpien au *côté externe* de la première phalange du petit doigt, est encore adducteur par rapport à l'axe de la main ; mais, de même que le précédent, il est abducteur relativement à l'axe du corps.

Figure propre à la démonstration de la disposition générale de ce muscle.

(*) Les interosseux dorsaux sont représentés par des lignes simples, les interosseux palmaires par des lignes de points, et les abducteurs par des lignes interrompues.

(1) Pour faciliter l'intelligence de ce que je viens de dire, j'ai coutume de tracer sur le tableau cinq lignes, représentant les cinq doigts ; je prolonge la ligne du milieu pour servir d'axe ; je tire des lignes qui représentent l'axe de chacun des muscles interosseux soit dorsaux, soit palmaires, et la démonstration est d'une évidence palpable.

La disposition générale des interosseux peut se résumer dans cette loi très-simple : tous les interosseux dorsaux ont leur point fixe plus *éloigné* de l'axe de la main que leur point mobile; tous les interosseux palmaires ont leur point fixe plus *rapproché* de l'axe de la main que leur point mobile. Lois des interosseux.

1. — INTEROSSEUX DORSAUX.

Muscles courts, prismatiques et triangulaires, penniformes, étendus des métacarpiens à la première phalange et au tendon extenseur du doigt correspondant.

a. Insertions. Les interosseux dorsaux (I*d*) naissent des deux métacarpiens entre lesquels ils sont placés, par deux insertions, que séparent les artères perforantes. Mais tandis que l'une de ces insertions est bornée à la partie postérieure de la face latérale de l'un des métacarpiens, l'autre insertion occupe toute la longueur du plan latéral correspondant de l'autre métacarpien (1). De cette double insertion, les fibres charnues se rendent obliquement d'arrière en avant, Insertions métacarpiennes. Insertions mobiles :

Fig. 498.

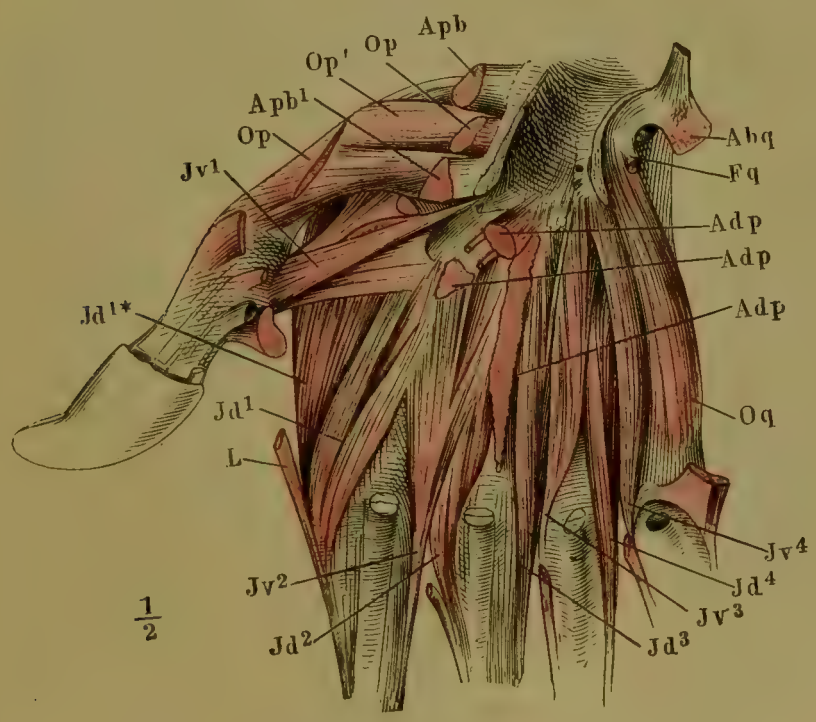

Muscles profonds de la paume de la main (*).

autour d'un tendon aplati, qui n'est abandonné par les fibres charnues qu'au voisinage de l'articulation métacarpo-phalangienne, et qui se fixe, en s'épanouissant, en partie à l'extrémité supérieure de la première phalange, en partie

(*) On a coupé à leurs insertions le court abducteur du pouce (A*bp*), son court fléchisseur (F*bp*), son adducteur (A*dp*), l'adducteur et le court fléchisseur du petit doigt (A*bq*, F*q*) et la portion superficielle de l'opposant du pouce (O*p*). — O*p'*, portion profonde de l'opposant du pouce. — O*q*, opposant du petit doigt. — L, terminaison des muscles lombricaux. — J*d*, interosseux dorsaux. — J*v*, interosseux palmaires.

(1) M. Broca a parfaitement observé que l'insertion à toute la longueur de la face latérale du métacarpien avait toujours lieu du côté de la phalange à laquelle s'insère le muscle inférieurement.

1° A la première phalange ; 2° Au tendon de l'extenseur commun.

au bord du tendon de l'extenseur correspondant, dont il augmente beaucoup la largeur. Cette insertion au tendon a lieu au niveau de la portion moyenne de la première phalange. Au voisinage de cette double insertion, le corps charnu du muscle se divise en deux faisceaux inégaux, dont le plus considérable est celui qui se rend au tendon extenseur : cette disposition est commune aux interosseux dorsaux et palmaires. Pour ne rien omettre, j'ajouterai que les faisceaux phalangiens du premier et du deuxième interosseux dorsal sont les plus volumineux.

Rapports : En arrière ; En avant ; Sur les côtés.

b. Rapports. Les interosseux dorsaux répondent, en arrière, à la face dorsale de la main et aux tendons des muscles extenseurs, dont ils sont séparés par une lame aponévrotique très-mince, à fibres transversales, tendue entre les métacarpiens voisins. En avant, ils se voient dans la paume de la main, à côté des interosseux palmaires, et, de même que ces derniers, ils sont recouverts par les muscles et les tendons qui occupent la région palmaire, et séparés de ces muscles et de ces tendons par l'aponévrose palmaire profonde. Une ligne celluleuse parfaitement distincte, ou plutôt une cloison aponévrotique, sépare l'une de leurs faces latérales de l'interosseux palmaire correspondant ; l'autre face latérale répond, dans toute sa longueur, au métacarpien sur lequel il s'implante.

Rapports avec les lombricaux.

Les rapports des tendons des interosseux dorsaux (et cette disposition leur est commune avec les interosseux palmaires) avec les tendons des lombricaux sont remarquables : ces derniers vont s'insérer exclusivement aux bords correspondants des tendons interosseux, ou plutôt ils s'unissent à ces tendons, dont ils sont d'abord distincts, et avec lesquels ils finissent par se confondre. (Voyez plus haut *Muscles lombricaux*.)

Action.

c. Action. Ces muscles sont évidemment *abducteurs* de la première phalange des doigts par rapport à l'axe de la main. Nous verrons dans un instant qu'ils sont en même temps *extenseurs* des deux dernières phalanges des doigts et, en outre, *fléchisseurs* de la première.

Premier interosseux dorsal. Son étendue. Son arcade fibreuse. Ses deux faisceaux distincts. Ses insertions phalangiennes.

Le *premier interosseux dorsal* mérite seul une description spéciale. Plus considérable que ses congénères, vu l'ampleur de l'espace interosseux qu'il occupe, aplati, triangulaire, il naît par deux insertions, que sépare, non point une artère perforante, mais l'artère radiale elle-même ; une arcade fibreuse complète, pour le passage de ce vaisseau, le demi-anneau que forme l'intervalle des deux premiers métacarpiens. L'insertion externe se fait à la moitié supérieure du bord interne du premier métacarpien ; l'insertion interne, à toute la longueur de la face externe du deuxième métacarpien et aux ligaments qui l'unissent au trapèze. Nées de cette double insertion, les fibres charnues forment deux gros faisceaux, parfaitement distincts dans la moitié supérieure de la longueur du muscle, et dont les fibres convergent autour d'un tendon qui va se fixer, en partie au côté externe de la première phalange de l'index, en partie au bord correspondant du tendon des extenseurs de l'index.

Rapports.

Recouvert, en arrière, par la peau, le premier inter-osseux dorsal répond, en avant, à l'adducteur du pouce et à son court fléchisseur, excepté en bas, où il répond à la peau. Son bord inférieur, oblique en bas et en dedans, est sous-cutané et croise à angle très-aigu le bord correspondant de l'adducteur du pouce.

2. — INTEROSSEUX PALMAIRES.

Moins considérables que les précédents, comme eux courts, prismatiques et

triangulaires, demi-penniformes, au nombre de trois, d'après les auteurs, au nombre de quatre, si nous classons parmi eux l'adducteur du pouce, les *interosseux palmaires* (*lv*) occupent tous la paume de la main, comme leur nom l'indique. Situation.

a. Insertions. Ils sont étendus de toute la longueur de l'un des métacarpiens limitant l'espace interosseux qu'ils occupent, à l'extrémité postérieure de la première phalange de l'un des doigts correspondants, et au bord correspondant du tendon du muscle extenseur commun, dont ils augmentent beaucoup la largeur. Insertions.

Les interosseux palmaires naissent, non comme les interosseux dorsaux, de deux métacarpiens, mais d'un seul métacarpien; encore leur insertion n'occupe-t-elle que les deux tiers antérieurs environ de la face latérale de cet os. Aussi les interosseux palmaires sont-ils recouverts, en arrière, par les interosseux dorsaux, tandis que ceux-ci, s'insérant à toute l'épaisseur de la face latérale de l'autre métacarpien, proéminent également dans la paume de la main. Du reste, leur insertion aux bords des tendons du muscle extenseur commun des doigts est identiquement la même que celle des interosseux dorsaux. L'insertion métacarpienne ne se fait qu'à un seul os. Insertions sur les tendons extenseurs.

b. Rapports. Recouverts par les tendons des muscles fléchisseurs et par les muscles de la région palmaire, les interosseux palmaires répondent, en arrière, aux interosseux dorsaux; par un de leurs côtés, à l'interosseux dorsal du doigt correspondant; par l'autre côté, au métacarpien qui leur sert d'origine. Rapports.

c. Action. Évidemment ces muscles sont *adducteurs* des doigts relativement à l'axe de la main. De même que les interosseux dorsaux, ces muscles sont en outre *extenseurs* des deux dernières phalanges des doigts et *fléchisseurs* de la première phalange. Action.

Pour exposer clairement ces derniers effets des interosseux dorsaux et palmaires, il est nécessaire de rappeler préalablement la disposition que présentent les tendons extenseurs.

Fig. 499.

Tendon extenseur vu par la face antérieure (*).

Au moment où le tendon de l'extenseur commun propre de chaque doigt a franchi l'articulation métacarpo-phalangienne, il s'élargit, en s'aplatissant, et se divise en trois bandelettes : une *médiane* et deux *latérales*. La bandelette médiane va s'insérer à l'extrémité postérieure de la deuxième phalange ; les deux latérales, d'abord séparées par un intervalle triangulaire, à base supérieure, des tendons réunis de l'interosseux et du lombrical correspondants, s'unissent à ces Division de l'extenseur commun en trois bandelettes. Union des tendons interosseux et lombricaux aux tendons de l'extenseur commun.

(*) *, insertion à l'articulation métacarpo-phalangienne. — **, expansion tendineuse des muscles lombricaux et interosseux et des ligaments dorsaux. — +, tendon extenseur de la seconde phalange, coupé au niveau de son insertion. — ++, tendon extenseur de la dernière phalange, également coupé au niveau de son insertion.

tendons, et le ruban fibreux qui en résulte, arrive bientôt sur les parties latérales et postérieures de l'articulation de la première avec la seconde phalange. Au-dessous de l'extrémité supérieure de la deuxième phalange, le ruban tendineux droit et le ruban tendineux gauche convergent, se confondent, et le faisceau unique qui en résulte, s'insère enfin sur l'extrémité supérieure de la troisième phalange ou phalange onguéale. Dans l'intervalle triangulaire indiqué tout à l'heure, se voient des fibres aponévrotiques parallèles qui, partant des tendons réunis de l'interosseux et du lombrical, vont sur la face dorsale du tendon extenseur, qu'ils appliquent contre la phalange.

Mouvement opéré : 1° par le tendon de l'extenseur commun ; 2° Par les tendons des interosseux.

Or, si l'on exerce une forte traction sur le tendon extenseur de chaque doigt, de manière à simuler la contraction du muscle extenseur, on voit que la première phalange est énergiquement renversée sur le métacarpien correspondant, la deuxième sur la première, mais d'une manière beaucoup moins prononcée ; tandis que la troisième phalange ne s'étend que très-incomplétement sur la deuxième. Si l'on exerce, de chaque côté et à la fois, une traction forte sur les tendons des interosseux et lombricaux réunis, lesquels, comme nous l'avons dit, vont s'unir aux bandelettes latérales du tendon de l'extenseur commun, on voit la troisième phalange s'étendre très-énergiquement (1) sur la deuxième, et celle-ci moins énergiquement sur la première.

Part que prennent l'extenseur commun et les interosseux à l'extension.

Il est donc évident qu'il existe pour les extenseurs des doigts une disposition analogue à celle que présentent les fléchisseurs, à savoir : 1° un muscle extenseur de la deuxième phalange sur la première et de celle-ci sur le métacarpien correspondant : c'est le muscle extenseur commun, qui correspond au muscle fléchisseur superficiel des doigts ; 2° des muscles extenseurs de la troisième phalange sur la deuxième : ce sont les interosseux dorsaux et palmaires, qui ont pour accessoires les lombricaux, correspondant au muscle fléchisseur profond des doigts.

Les interosseux fléchissent la première phalange sur le métacarpien.

Les interosseux dorsaux et palmaires ont encore un autre usage, celui de fléchir la première phalange sur le métacarpien correspondant, lorsque la première phalange n'a pas été préalablement étendue par la contraction de l'extenseur ; et, chose bien remarquable, la traction exercée sur les tendons de ces muscles, en même temps qu'elle opère la flexion de la première phalange sur le métacarpien, étend énergiquement la troisième phalange sur la deuxième, et consécutivement la deuxième sur la première.

Les résultats fournis par la galvanisation localisée à M. Duchenne ont confirmé ces données de l'anatomie (2).

(1) Cette extension est portée jusqu'à un léger renversement en arrière de la troisième phalange sur la deuxième.

(2) Les expériences de M. Duchenne ont été faites sur des individus dont les interosseux étaient atrophiés, circonstance qui permettait d'analyser exactement la part que prennent les extenseurs aux mouvements d'extension.

Les interosseux dorsaux et palmaires ne sont pas seulement les accessoires de l'extenseur commun, comme l'avait fait admettre l'union intime de leurs tendons avec ceux de ce muscle : ils sont les extenseurs directs principaux de la troisième phalange sur la deuxième, et, par suite, de la deuxième phalange sur la première. Le tendon de l'extenseur commun n'est qu'accessoire pour l'extension des deux dernières phalanges, tandis qu'il est l'extenseur exclusif de la première phalange sur le métacarpe. L'anatomie pathologique et la pathologie m'avaient déjà conduit à cette détermination, aussi bien que l'expérimentation électro-physiologique : ainsi, la paralysie avec atrophie des muscles interosseux,

E. — Aponévroses de la main.

Ces aponévroses comprennent : 1° le ligament annulaire dorsal du poignet et l'aponévrose dorsale du métacarpe; 2° le ligament annulaire antérieur du carpe; 3° l'aponévrose palmaire; 4° les gaînes des tendons fléchisseurs des doigts.

I. — LIGAMENT ANNULAIRE DORSAL DU POIGNET ET APONÉVROSE DORSALE DU MÉTACARPE.

Nous pouvons considérer le *ligament annulaire dorsal du poignet* comme une dépendance de l'aponévrose antibrachiale, qui, parvenue au niveau du poignet, est renforcée par un grand nombre de fibres. C'est une bandelette d'un et demi à deux centimètres de largeur, obliquement jetée en dedans et en bas sur les tendons extenseurs de la main, interrompue par des ouvertures vasculaires, et qui ne se distingue de l'aponévrose antibrachiale que par son épaisseur un peu plus considérable et par sa disposition en faisceaux parallèles. Elle naît, en

Il est une dépendance de l'aponévrose antibrachiale. Ses limites.

Fig. 500.

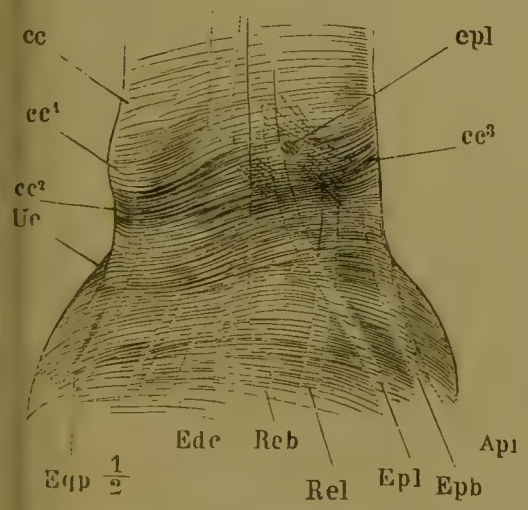

Fig. 501.

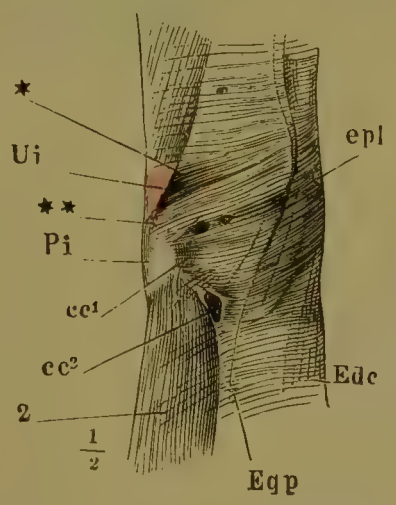

Face dorsale de l'aponévrose du poignet (*). *Côté cubital de l'aponévrose du poignet* (**).

dedans, de l'os pisiforme et du pyramidal, contourne le côté interne du carpe, puis sa face postérieure, s'attache au bord externe de la coulisse que le radius

(*) *Uc*, tendon du cubital postérieur. — *Eqp*, extenseur propre du petit doigt. — *Edc*, extenseur commun. — *Reb*, *Rel*, radiaux externes. — *Epl*, *Epb*, long et court extenseur du pouce. — *Apl*, long abducteur du pouce. — *cc*, ligament dorsal du carpe. — *cc*¹, faisceaux de ce ligament qui se fixent au pisiforme. — *cc*², faisceaux qui se terminent au pisiforme et au 5° métacarpien. — *cc*³, faisceaux qui contournent le bord radial de l'avant bras pour passer sur la face antérieure et contribuer à former le ligament annulaire antérieur. — *epl*, crête qui limite, en dehors, la gouttière du long extenseur du pouce.

(**) *Pi*, os pisiforme. — *Ui*, muscle cubital antérieur. — *Eqp*, extenseur propre du petit doigt. — *Edc*, extenseur commun. — 2, muscles de l'éminence hypothénar. — *epl*, crête verticale qui limite, en dehors, la gouttière du long extenseur du pouce. — *cc*¹, fibres du ligament dorsal se fixant au pisiforme. — *cc*², fibres qui vont de l'apophyse styloïde du radius au pisiforme et au 5e métacarpien. — *, fibres du ligament dorsal du carpe qui se continuent avec l'aponévrose antibrachiale. — **, fibres qui se fixent au tendon du cubital antérieur.

dans les cas de section du nerf cubital, la paralysie avec atrophie des muscles extenseurs des doigts, dans les cas de section du nerf radial, et enfin la paralysie des extenseurs des doigts, dans les paralysies saturnines, démontrent de la manière la plus évidente la part qui revient à chaque ordre de muscles dans les mouvements des doigts.

fournit aux deux muscles radiaux externes, et semble s'interrompre dans ce point, renaît de ce bord externe pour recouvrir le côté externe du poignet, et se termine en s'insérant, partie au radius, partie à l'aponévrose antibrachiale. Sa face postérieure n'adhère à la peau que par un tissu cellulaire lâche. De sa face antérieure naissent des prolongements fibreux qui s'interposent entre les tendons nombreux cheminant sur les régions dorsale et externe du carpe, et convertissent en canaux les coulisses ou gouttières qui sillonnent les extrémités inférieures du radius et du cubitus. Ainsi, en procédant de dedans en dehors et d'avant en arrière, nous trouvons, 1° la gaîne du cubital postérieur, qui est extrêmement forte, se prolonge au-dessous du cubitus et conduit le tenon jusqu'au cinquième métacarpien; 2° une gaîne complétement fibreuse dans toute sa longueur, appartenant au tendon de l'extenseur propre du petit doigt; 3° une forte gaîne destinée à l'extenseur commun des doigts et à l'extenseur propre de l'index; 4° et 5° deux gaînes, distinctes au niveau du radius, l'une, pour les deux radiaux externes, l'autre, pour le long extenseur du pouce, lesquelles gaînes se confondent plus bas en une seule gaîne, complétement fibreuse; 6° une gaîne particulière pour les tendons réunis du long abducteur et du court extenseur du pouce. Toutes ces gaînes sont d'ailleurs tapissées par des synoviales, qui remontent assez loin au-dessus du ligament dorsal, et qui, d'une autre part, conduisent les tendons très-bas, quelquefois jusqu'à leur terminaison.

Son trajet demi-circulaire.

Il concourt à former six gaînes pour les tendons extenseurs des doigts.

Fig. 502.

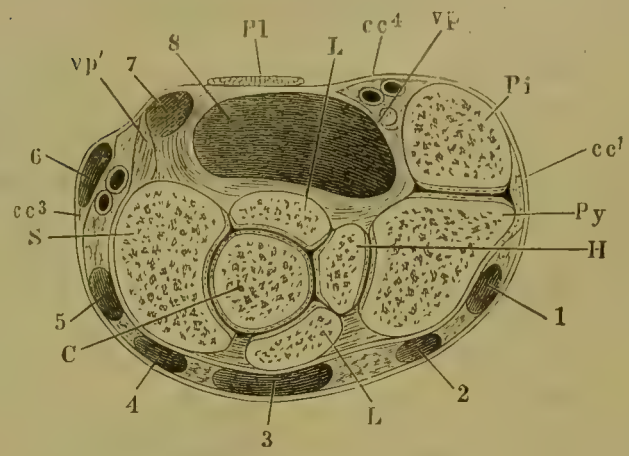

Section horizontale du poignet, passant par la tête du grand os (*).

Synoviales qui les tapissent.

Aponévrose dorsale du métacarpe.

L'*aponévrose dorsale du métacarpe* fait suite au ligament annulaire dorsal : c'est une lame aponévrotique très-mince, composée de fibres transversales, qui sépare les tendons extenseurs des vaisseaux et nerfs sous-cutanés. Un tissu cellulaire lâche, extensible et élastique, remplace à ce niveau les synoviales à l'égard des tendons extenseurs, dont il permet le glissement facile.

2. — LIGAMENT ANNULAIRE ANTÉRIEUR DU CARPE.

La gouttière profonde que présente la face antérieure du carpe, est convertie

(*) L, L, semi-lunaire. — H, os crochu. — *Pi*, pisiforme. — *Py*, pyramidal. — S, scaphoïde. — *Pl*, palmaire grêle. — *vp*, ligament annulaire antérieur du carpe. — *vp'*, lame fibreuse qui sépare le tendon du radial antérieur des vaisseaux et nerfs radiaux. — *cc*[1], faisceaux du ligament dorsal du carpe qui se fixent au pisiforme. — *cc*[3], faisceaux qui contournent le bord radial pour se joindre au ligament annulaire antérieur. — *cc*[4], lame superficielle du ligament annulaire antérieur du carpe. — Les chiffres désignent les gaînes tendineuses des muscles de la main et des doigts. — 1, cubital postérieur. — 2, extenseur propre du petit doigt. — 3, extenseur commun des doigts et extenseur propre de l'indicateur. — 4, premier et second radial externe. — 5, long extenseur du pouce. — 6, long abducteur et court extenseur du pouce. — 7, radial antérieur. — 8, fléchisseur commun sublime et fléchisseur profond des doigts, et long fléchisseur du pouce.

en canal par une bandelette fibreuse extrêmement épaisse, appelée *ligament annulaire antérieur du carpe* (*vp*). Ce ligament naît, en dedans, par deux origines bien distinctes, que sépare le nerf cubital, 1° du pisiforme et du tendon du cubital antérieur ; 2° de l'os crochu. Le premier faisceau se porte de haut en bas, le second transversalement ; de là, leurs fibres réunies, les unes transversales, les autres croisées en sautoir, vont se terminer au trapèze et au scaphoïde, en envoyant une expansion à l'aponévrose de l'éminence thénar, avec laquelle elles se continuent. Du reste, ce ligament, qui est extrêmement résistant et dans lequel se confondent les aponévroses d'insertion des muscles du thénar et de l'hypothénar, fait suite, en haut, à l'aponévrose antibrachiale, laquelle s'épaissit beaucoup immédiatement au-dessus de lui, reçoit, en avant, le tendon épanoui du palmaire grêle et se continue, par son bord inférieur, avec l'aponévrose palmaire. On ne voit et on ne décrit ordinairement que la plus petite portion de ce ligament, sa portion libre. Si l'on veut s'en faire une bonne idée, il convient d'enlever avec précaution les muscles qui s'insèrent à sa face antérieure ; on voit alors que ce ligament décrit, en dehors, une courbe à concavité interne, pour aller s'attacher au scaphoïde et au trapèze, et que c'est dans son épaisseur qu'est creusée la gaine du radial antérieur, gaîne complétement fibreuse en haut (*fig.* 503), osseuse et fibreuse en bas, où elle convertit en canal la gouttière du trapèze (*fig.* 504).

Sa double origine en dedans.

Sa continuité avec l'aponévrose antibrachiale.

Gaîne du radial antérieur.

Fig. 503.

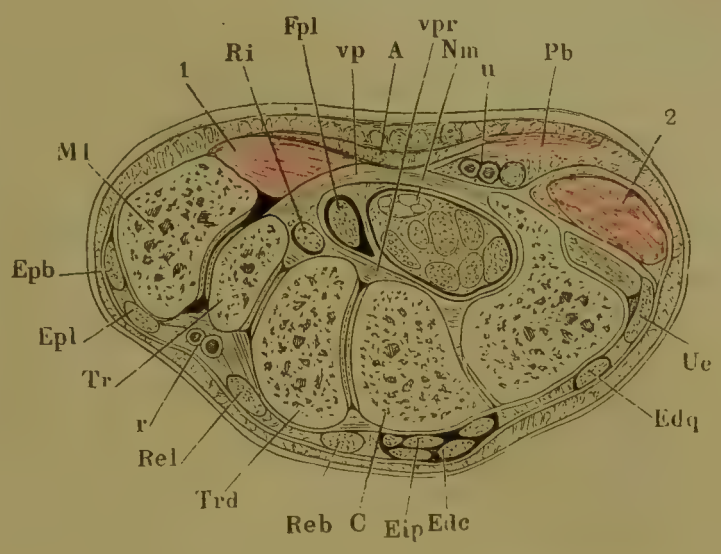

Section horizontale du poignet, passant par l'os crochu (*).

Tandis qu'il existe en arrière, pour le ligament dorsal du carpe, presque autant de gaînes synoviales qu'il y a de tendons, ici neuf tendons et le nerf médian forment un faisceau unique, lubrifié par *deux synoviales* seulement : l'une, qui est en dehors, appartient au tendon du long fléchisseur du pouce ; l'autre, qui est en dedans, est commune aux tendons du petit doigt et à ceux de l'annulaire. Quant aux tendons de l'index et du médius et au nerf médian, ils ne sont entourés habituellement, chez les jeunes sujets, que par du tissu cellulaire très-lâche, et ne possèdent de synoviale que chez les hommes adultes. Cette syno-

Deux synoviales, l'une externe, l'autre interne.

(*) C, grand os. — *Trd*, trapézoïde. — *Tr*, trapèze. — M1, premier métacarpien. — *Ue*, tendon du cubital postérieur. — *Edq*, tendon de l'extenseur du petit doigt. — *Edc*, *Eip*, tendons de l'extenseur commun des doigts et de l'extenseur propre de l'indicateur. — *Reb*, *Rel*, tendons du second et du premier radial externes. — *r*, vaisseaux radiaux. — *Epl*, *Epb*, tendons du long et du court extenseur du pouce. — *Ri*, tendon du radial antérieur. — *Fpl*, tendon du long fléchisseur du pouce. — *Nm*, nerf médian. — *u*, nerf et vaisseaux cubitaux. — *Pb*, palmaire cutané. — 1, muscles de l'éminence thénar. — 2, muscles de l'éminence hypothénar. — A, aponévrose palmaire. — *vp*, ligament annulaire antérieur du carpe. — *vpr*, ligament rayonné du carpe.

viale moyenne, accidentelle, suivant M. Gosselin (1), communique quelquefois avec celle du côté interne.

La synoviale externe et la synoviale interne se prolongent, en haut, au-dessus du ligament annulaire du carpe ; en bas, elles communiquent généralement, la première, avec la gaîne synoviale du pouce, la dernière, avec la gaîne synoviale du petit doigt. Sur les tendons qui vont à l'annulaire, la bourse synoviale interne se termine en cul-de-sac, à plusieurs centimètres au-dessus de l'articulation métacarpo-phalangienne correspondante.

Il suit de là que les synoviales des gaînes tendineuses phalangiennes du pouce et du petit doigt sont une dépendance des grandes synoviales du carpe, tandis que les synoviales des gaînes tendineuses phalangiennes des autres doigts en sont tout à fait indépendantes. Cette disposition, qui offre le plus grand intérêt en anatomie chirurgicale, ainsi que l'a fort bien indiqué M. Maslieurat-Lagémard, n'est cependant pas constante (2). On trouve souvent, chez l'adulte, la gaîne synoviale des tendons du petit doigt terminée en cul-de-sac, comme celle des doigts du milieu, au niveau de la tête du métacarpien.

La synoviale du long fléchisseur du pouce n'est pas toujours indépendante.

Je ferai remarquer, en outre, qu'au niveau du carpe, la synoviale destinée au long fléchisseur propre du pouce n'est pas toujours indépendante de la synoviale interne ou de la synoviale moyenne, quand elle existe ; la communication peut se faire par une ouverture plus ou moins considérable, située en arrière des tendons.

Disposition des synoviales carpiennes rendue évidente par l'insufflation.

On peut rendre parfaitement évidente la disposition des synoviales du carpe en les insufflant soit par le haut, soit par le bas, ou en y injectant un liquide coloré. Voici le mode d'insufflation le plus convenable : ouvrez la gaîne synoviale du tendon du petit doigt au niveau de l'articulation de la deuxième avec la troisième phalange, introduisez un chalumeau et insufflez ; faites la même opération sur la gaîne synoviale du pouce.

3. — APONÉVROSE PALMAIRE.

L'*aponévrose palmaire* forme une gaîne commune à tous les muscles de la paume de la main, et se divise en trois portions : une *moyenne*, qui est l'aponévrose palmaire proprement dite, et deux *latérales*.

Portion moyenne. Son épaisseur. Sa double origine.

a. Portion moyenne. C'est la seule qui soit généralement décrite sous le nom d'aponévrose palmaire ; elle est triangulaire, forte, mais d'une épaisseur variable, et bride d'une manière efficace les nombreux tendons subjacents.

Elle naît supérieurement par deux origines bien distinctes : 1° du tendon du palmaire grêle, dont cette aponévrose semble l'épanouissement ; 2° de la face antérieure ou du bord inférieur du ligament annulaire antérieur du carpe (3).

(1) Recherches sur les kystes synoviaux de la main et du poignet. (*Mém. de l'Acad. de Méd.*, t. XVI.)

(2) Voy. *Gazette médicale*, 1840 : *De l'anatomie descriptive et chirurgicale des aponévroses des membranes et synoviales de la main.*

(3) Voici comment a lieu la continuité du palmaire grêle et de l'aponévrose palmaire : ce tendon, parvenu à trois travers de doigt au-dessus de l'articulation du poignet, s'échappe, en quelque sorte, de dessous l'aponévrose antibrachiale, par laquelle il était contenu, semble subjacent à la peau, dont il est néanmoins séparé par une lame aponévrotique fort mince, et s'épanouit au niveau du ligament annulaire du carpe, avec lequel ses fibres semblent se confondre.

Étroite et épaisse à son origine, qui constitue son angle supérieur, l'aponévrose palmaire va s'élargissant et s'amincissant de haut en bas, en formant un triangle isocèle très-régulier, et, parvenue au niveau des têtes des métacarpiens, s'épanouit et se divise en huit languettes pour les quatre derniers doigts. A l'endroit de cette division, qui forme la base du triangle qu'elle représente, l'aponé- Sa division en huit languettes.

Fig. 504.

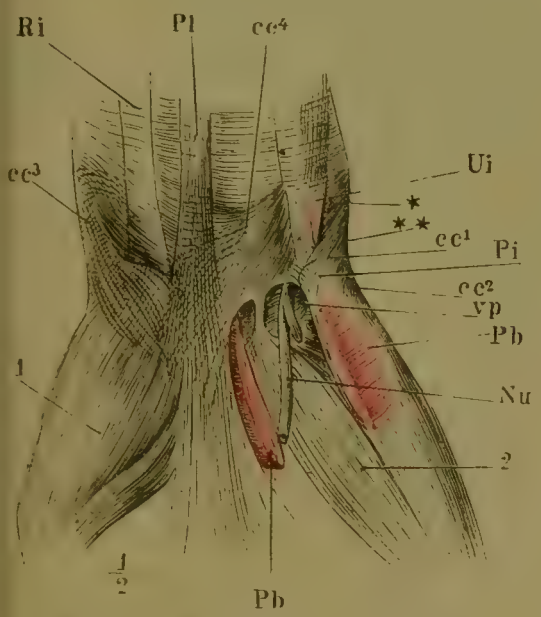

Aponévrose palmaire, face antérieure (*).

Fig. 505.

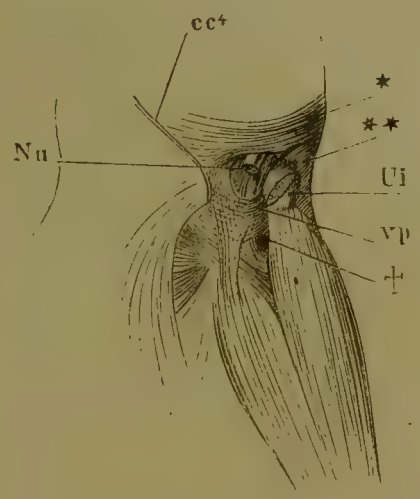

Aponévrose palmaire, face antérieure (**).

vrose palmaire est bridée et complétée, les vides qu'elle laisse par son épanouissement, sont remplis par des fibres transversales très-fortes, qui se comportent de la manière suivante : la couche superficielle de ces fibres mesure toute la longueur de la base du triangle; la couche profonde forme, pour chacun des quatre derniers métacarpiens, une gouttière qui va se continuer avec le ligament métacarpien inférieur. Fibres transversales qui la brident.

Il résulte de cette disposition sept arcades, savoir : 1° quatre arcades ou demi-canaux fibreux sous lesquels passent les tendons des muscles fléchisseurs, arcades ou gaînes qui se continuent avec les gaînes fibreuses phalangiennes de ces tendons; 2° trois arcades intermédiaires ou intermétacarpiennes, qui donnent passage aux vaisseaux et aux nerfs collatéraux des doigts, et aux muscles lombricaux. Toutes ces arcades sont de véritables canaux fibreux. Pour en avoir une bonne idée, incisez verticalement l'aponévrose palmaire : vous verrez des prolongements aponévrotiques ou languettes se détacher de la face profonde de l'aponévrose au niveau des arcades, ces languettes se contourner sur les côtés des Sept arcades ou canaux fibreux. Leur continuité avec les ligaments antérieurs.

(*) *Ui*, cubital antérieur. — *Pi*, pisiforme. — *Pb*, *Pb*, palmaire cutané. — *Nu*, nerf cubital; point où il se bifurque. — *Ri*, muscle radial antérieur. — *Pl*, tendon du palmaire grêle, s'épanouissant dans l'aponévrose palmaire. — *cc*1, fibres du ligament dorsal du carpe qui se fixent au pisiforme. — *cc*2 fibres qui se fixent au pisiforme et au 5e métacarpien. — *cc*3, fibres qui contournent le bord radial de l'avant-bras et s'unissent au ligament annulaire antérieur. — *cc*4, lame superficielle du ligament annulaire antérieur du carpe. — *vp*, ligament annulaire antérieur. — 1, muscles du thénar. — 2, muscles de l'hypothénar. — *, fibres du ligament dorsal du carpe qui se continuent avec l'aponévrose antibrachiale. — **, fibres qui se fixent au tendon du cubital antérieur.

(**) Les faisceaux du ligament dorsal du carpe qui s'attachent au pisiforme et au tendon du cubital antérieur, ainsi que ce tendon, ont été coupés à leur insertion. — +, ouverture par laquelle pénètre la branche profonde du nerf cubital.

tendons pour les embrasser et venir se continuer avec les ligaments antérieurs des articulations métacarpo-phalangiennes, avec les ligaments métacarpiens inférieurs et avec les ligaments latéraux des articulations métacarpo-phalangiennes.

Rapports.

Du reste, l'aponévrose palmaire est intimement unie à la peau par des prolongements fibreux extrêmement multipliés, d'autant plus solides qu'on les examine plus inférieurement ; sa face profonde adhère non moins intimement au ligament annulaire du carpe, recouvre l'arcade artérielle dite palmaire superficielle, le nerf médian, le nerf cubital, et les tendons fléchisseurs ; du tissu cellulaire lâche, très-extensible, la sépare de ces parties et permet le glissement facile des tendons. De son bord interne se détache un prolongement antéro-postérieur très fort, qui se continue avec l'aponévrose interosseuse et sépare la région palmaire moyenne de la région palmaire interne ; de son bord externe se détache un prolongement moins épais, qui s'enfonce entre les muscles de l'éminence thénar et le premier lombrical, et se continue avec l'aponévrose d'enveloppe de l'éminence thénar. A l'aponévrose palmaire médiane se rattache le petit muscle dit *palmaire cutané*, qui prend ses insertions, non sur le bord interne de l'aponévrose, mais derrière cette aponévrose, et dont les fibres tendineuses transversales peuvent être suivies jusque sur l'éminence thénar.

Cloisons de séparation.

A l'aponévrose palmaire se rattache le muscle palmaire cutané.

Comme appendices de l'aponévrose palmaire, je noterai 1° quatre *languettes cutanées*, parfaitement décrites par Dupuytren, qui se détachent des languettes terminales de l'aponévrose palmaire et viennent se continuer avec une couche fort remarquable de fibres transverses interdigitales, signalées par Gerdy, et qui soulèvent le repli cutané interdigital. Cette couche de fibres transverses, qui se voit à la réunion du tiers supérieur avec les deux tiers inférieurs de la première phalange, se compose de plusieurs ordres de faisceaux, dont les plus superficiels passent au-devant de plusieurs doigts, et dont les plus profonds se croisent en sautoir dans l'espace interdigital et vont d'une phalange à l'autre. De cette couche transversale partent des languettes fibreuses qui vont se continuer sur les côtés de la première phalange, jusqu'au niveau de l'articulation de cette première phalange avec la deuxième.

Quatre languettes cutanées.

Fibres transverses qui les brident.

b et *c*. *Aponévroses palmaires externe et interne*. Ce sont deux lames aponévrotiques assez ténues, qui servent de gaîne, l'une, aux muscles de l'éminence thénar, l'autre, à ceux de l'éminence hypothénar. Toutes deux se continuent avec l'aponévrose palmaire moyenne. L'externe semble, en grande partie, l'expansion du tendon du long abducteur du pouce, l'interne, celle du tendon du cubital antérieur. Je ferai remarquer que l'aponévrose du muscle palmaire cutané vient s'ajouter à l'aponévrose palmaire externe, en passant derrière l'aponévrose palmaire moyenne. C'est aux limites entre ces aponévroses et l'aponévrose palmaire moyenne que se voient les deux cloisons antéro-postérieures qui divisent la paume de la main en trois gaînes bien distinctes : l'une, médiane, que complète l'aponévrose interosseuse, destinée à tous les tendons fléchisseurs, aux principaux vaisseaux et nerfs de la main ; les deux autres latérales, qui bridents les muscles des éminences thénar et hypothénar.

Aponévroses palmaires externe et interne.

Des trois grandes gaînes de la paume de la main.

4. — GAINES FIBREUSES ET SYNOVIALES DES TENDONS FLÉCHISSEURS DES DOIGTS.

Au sortir des arcades ou plutôt des gaînes si remarquables que leur forme l'aponévrose palmaire, immédiatement au-dessus des articulations métacarpo-pha-

angiennes, chaque paire de tendons fléchisseurs est reçue dans une *gaine* fibreuse spéciale, qui ne l'abandonne qu'à la dernière phalange. Nous avons vu (p. 211) que la face antérieure des premières et des deuxièmes phalanges est comme creusée en gouttière longitudinale. Aux bords de cette gouttière s'attache un demi-cylindre fibreux fort régulier, qui a juste la capacité nécessaire pour loger les deux tendons fléchisseurs. Cette gaîne, très-résistante, ne s'affaisse nullement lorsque les tendons ont été enlevés, et l'on peut se faire une idée exacte de son importance, en examinant ce qui se passe lors de la contraction des muscles fléchisseurs, quand elle a été divisée. Elle résulte de la succession d'un grand nombre de demi-anneaux superposés et parallèles, fortement pressés les uns contre les autres et formant un demi-cylindre ordinairement continu au niveau du corps des phalanges, plus rares et même disparaissant complétement au niveau des articulations et des extrémités osseuses qui constituent ces articulations. Les dernières fibres qui partent des bords de la gouttière au voisinage de l'extrémité articulaire des phalanges, vont tantôt sur le ligament glénoïdien de l'articulation, sans passer du côté opposé, tantôt s'entre-croisent en X sur la face antérieure de l'articulation, avant de s'insérer sur ce ligament (1). Il m'a semblé que, dans le mouvement de flexion, ces anneaux circulaires s'enfonçaient les uns sous les autres. La gaîne fibreuse cesse entièrement au-dessus de l'articulation de la deuxième phalange avec la troisième.

Gaînes spéciales des tendons fléchisseurs.

Résistance de ces gaînes.

Chaque gaîne est formée de demi-anneaux superposés.

Une *synoviale* extrêmement remarquable, qui se prolonge en haut jusqu'au-dessous des arcades formées par l'aponévrose palmaire, tapisse, d'une part, la gaîne ostéo-fibreuse dans toute sa longueur, en y adhérant intimement, et, d'autre part, se déploie sur les tendons fléchisseurs, à chacun desquels elle constitue une gaîne. Les synoviales des trois doigts médians sont indépendantes des synoviales du carpe, avec lesquelles communiquent ordinairement celles du pouce et du petit doigt.

Synoviale des gaînes tendineuses.

La synoviale des doigts forme deux et souvent trois ou quatre replis triangulaires, à base tournée en haut, tout à fait analogues au ligament adipeux du genou : de ces replis, un, supérieur, situé au niveau de l'extrémité supérieure de la première phalange, va du tendon du fléchisseur sublime à celui du fléchisseur profond ; un, inférieur, est étendu de l'écartement des deux demi-tendons du fléchisseur sublime aux tendons du fléchisseur profond ; d'autres, moyens, vont de la phalange aux tendons. On voit très-bien ces replis synoviaux, en soulevant les tendons fléchisseurs et en les écartant des phalanges. Ces replis synoviaux sont très-probablement destinés à soutenir les vaisseaux nourriciers des tendons, et non à lier ces tendons entre eux.

Replis synoviaux.

SECTION IV. — MUSCLES DES MEMBRES ABDOMINAUX.

Les muscles des membres abdominaux se rapportent à quatre classes : muscles du bassin, muscles de la cuisse, muscles de la jambe et muscles du pied.

§ 1. — MUSCLES DU BASSIN.

Les muscles du bassin se divisent en ceux qui occupent la région postérieure et supérieure ou fessière de cette ceinture osseuse et ceux qui en occupent la

Ils occupent la région fessière.

(1) Nous avons déjà dit un mot de cette disposition à l'occasion des ligaments des articulations phalangiennes.

région inférieure et antérieure, appelée par Bichat région pelvi-trochantérienne. Les premiers sont : les trois fessiers, grand, moyen et petit ; les seconds comprennent le pyramidal, l'obturateur interne, les jumeaux, le carré fémoral et l'obturateur externe.

Le muscle iliaque, qui pourrait être considéré, à juste titre, comme appartenant au bassin, a été décrit à l'occasion de la région lombaire, en même temps que le psoas, sous le titre de psoas-iliaque.

A. — Région fessière.

1. — GRAND FESSIER.

Préparation. Le sujet doit être couché sur le ventre, le bassin soulevé par un billot, et la cuisse fortement fléchie et portée dans la rotation en dedans. 1° Faire sur la partie moyenne de la fesse une incision obliquement dirigée du sacrum vers le grand trochanter ; 2° comprendre dans cette incision l'aponévrose très-adhérente qui recouvre les fibres charnues ; 3° disséquer les deux lambeaux, l'un de bas en haut, l'autre de haut en bas, en suivant exactement la direction oblique des fibres charnues.

Fig. 506.

Grand fessier, face postérieure (*).

Situation. Figure.

Son volume considérable est propre à l'espèce humaine.

Insertions pelviennes multiples.

Le *grand fessier* (*glutæus magnus s. maximus*, *Gm*) est le plus superficiel des muscles de la région postérieure du bassin ; il est large, extrêmement épais, assez régulièrement quadrilatère. C'est le plus volumineux des muscles du corps humain ; il est en rapport avec la grandeur, en quelque sorte colossale, du bassin et du fémur chez l'homme, et détermine la saillie de la fesse (*primus omnium maximus, sui lateris clunem efformans*, Arant.). Ce volume considérable, un des caractères distinctifs du système musculaire de l'espèce humaine, est en rapport avec la station bipède.

a. Insertions. Ce muscle s'insère, *d'une part*, 1° à la ligne demi-circulaire postérieure de l'os coxal et à toute la portion de cet os qui est située derrière cette ligne ; 2° au ligament sacro-iliaque vertical et au bord externe de l'aponévrose commune des muscles spinaux postérieurs (*Gm'*, *fig.* 507) ; 3° à la crête sacrée, quelquefois seulement aux tubercules sacrés qui font suite aux apophyses transverses ou articulaires des vertèbres lombaires, en dehors des trous sacrés postérieurs ; aux bords du coccyx et de l'échancrure qui termine en bas la crête

(*) * Aponévrose du moyen fessier.

sacrée: cette dernière insertion a lieu souvent par une arcade aponévrotique sous laquelle passent les derniers nerfs sacrés postérieurs; 4° à la face postérieure du grand ligament sacro-sciatique (*Gm''*); 5° à la face postérieure de l'aponévrose du muscle moyen fessier; — *d'autre part*, à cette série de rugosités qui, du grand trochanter, vont à la ligne âpre du fémur (*sacro-fémoral*, Chauss.). Insertions trochantériennes.

Les fibres charnues, nées du bassin, soit directement, soit par de courtes fibres aponévrotiques, se portent toutes parallèlement en dehors et un peu en bas, et se réunissent en faisceaux volumineux, distincts, séparables dans toute leur longueur, pour constituer un corps charnu extrêmement épais, large, quadrilatère, très-régulier, qui, arrivé à la partie externe de la cuisse, se termine par des fibres tendineuses. Celles-ci sont reçues entre deux lames de l'aponévrose fascia-lata, qui est extrêmement épaisse à ce niveau. Ces fibres tendineuses s'inclinent de haut en bas, se rapprochent, abandonnent ensuite l'aponévrose fascia-lata, contournent, en manière d'arcade, la base du grand trochanter ou plutôt le tendon du vaste externe, dont elles sont séparées par une bourse séreuse, et viennent s'insérer successivement, par une série de gros paquets fibreux, à cette série linéaire de tubercules et d'enfoncements qui, du grand trochanter, vont à la ligne âpre du fémur, et qui constituent la bifurcation externe de cette ligne âpre. Les fibres charnues inférieures du muscle grand fessier se rendent directement à la ligne âpre; un certain nombre paraissent s'insérer purement et simplement à l'aponévrose fascia-lata. Pour bien voir les insertions fémorales du grand fessier, il faut séparer, par la dissection, son tendon de cette aponévrose.

Direction parallèle des faisceaux musculaires.

Réception des fibres tendineuses entre deux lames du fascia-lata.

Insertion à la bifurcation externe de la ligne âpre; A l'aponévrose fascia-lata.

b. Rapports. Le grand fessier est recouvert par du tissu graisseux extrêmement abondant, dont il est séparé par une lamelle aponévrotique, expansion de l'aponévrose du moyen fessier; cette lamelle envoie dans l'épaisseur du muscle des prolongements celluleux, qui le divisent en gros faisceaux parfaitement séparables et parallèles.

Rapports superficiels;

Il recouvre le moyen fessier, le pyramidal, les jumeaux, l'obturateur interne, le carré fémoral, la grande échancrure sciatique, la tubérosité de l'ischion, et les muscles demi-tendineux, demi-membraneux, longue portion du biceps, qui s'y attachent. Il recouvre encore le grand trochanter, les muscles grand adducteur et triceps fémoral, les nerfs et les vaisseaux fessiers, ischiatiques, honteux internes, et le grand nerf sciatique. Le bord supérieur du grand fessier, très-mince, est appliqué sur le moyen fessier; son bord inférieur forme au-dessous de la peau un relief très-prononcé, dont la présence fournit en chirurgie des indications très-précises, et pour le diagnostic de plusieurs des maladies de l'articulation de la hanche, et pour les opérations qui auraient pour objet, soit d'atteindre la tubérosité de l'ischion cariée ou nécrosée, soit de lever l'étranglement d'une hernie sciatique, soit enfin d'aller à la recherche du nerf sciatique, si jamais il était besoin d'agir sur ce nerf. Plusieurs bourses séreuses, bien décrites par Monro, favorisent le glissement du grand fessier sur les éminences qu'il revêt. Une première, qui le sépare du grand trochanter, est presque toujours multiloculaire. Une deuxième existe entre ce muscle et la tubérosité de l'ischion; elle manque souvent. Une troisième se voit entre le tendon du grand fessier et le vaste externe.

Profonds.

Importance des rapports du bord inférieur.

Bourses synoviales

c. Action. Le grand fessier est à la fois *extenseur*, *abducteur* et *rotateur en dehors* de la cuisse. Quand le fémur est fixe, ce qui arrive dans la station, ce muscle agit sur le bassin, qu'il renverse en arrière, qu'il incline de son côté, et auquel il imprime un mouvement de rotation en vertu duquel la région antérieure du

Action sur la cuisse;

Sur le bassin.

tronc est dirigée du côté opposé. En outre, il est facile de voir que les fibres inférieures de ce muscle peuvent servir à l'adduction. Par ses connexions avec l'aponévrose fémorale, le grand fessier est encore un des tenseurs principaux de cette aponévrose ; par son attache au coccyx, il s'oppose au renversement de cet os, soit en arrière, soit en avant, soit du côté opposé.

Tenseur de l'aponévrose fémorale.

2. — MOYEN FESSIER.

Préparation. 1. Couper verticalement le grand fessier à sa partie moyenne, ou détacher ce muscle à ses insertions pelviennes ; 2. enlever le tissu adipeux qui sépare de la peau la portion de ce muscle qui n'est pas recouverte par le grand fessier ; 3. enlever également l'aponévrose fascia-lata, et disséquer le muscle du fascia-lata, qui cache les fibres les plus antérieures du moyen fessier.

Figure.

Situation.

Le *moyen fessier* (*glutæus medius*, *Gmd*), moyen pour le volume et la situation, large, épais, rayonné, occupe la région fessière, au-dessous du précédent, qu'il déborde en haut et en avant. Le grand fessier ne s'insérant qu'à une très-petite portion de la fosse iliaque, le moyen et le petit fessier se partagent, pour ainsi dire, la totalité de cette large fosse.

Insertions pelviennes.

Insertions aponévrotiques.

a. Insertions. Le moyen fessier s'insère, *d'une part*, à l'os coxal, 1° dans toute l'étendue du triangle curviligne qu'interceptent, en arrière, la ligne demi-circulaire postérieure, en haut, les trois quarts antérieurs de la crête iliaque, en bas, la ligne demi-circulaire antérieure ; 2° à l'épine iliaque antérieure et supérieure et à l'échancrure subjacente ; 3° à la face profonde d'une aponévrose épaisse qui s'insère à la lèvre externe de la crête iliaque, recouvre toute la partie supérieure du muscle et se continue avec l'aponévrose fémorale ; cette aponévrose s'épaissit, à la manière d'un tendon, à la réunion du tiers antérieur avec le tiers moyen de la crête iliaque, et c'est à ce niveau que correspond un gros tubercule de cette crête ; 4° à une aponévrose profonde qui naît de la partie antérieure de la ligne demi-circulaire antérieure et donne attache à un grand nombre de fibres charnues par sa face externe ; 5° enfin, à l'aponévrose fascia-lata, en dedans du muscle du même nom ; — *d'autre part*, à la face externe du grand trochanter (*grand-ilio-trochantérien*, Chauss.).

Insertions fémorales.

Direction convergente des fibres charnues.

Des nombreuses insertions pelviennes que présente le moyen fessier, insertions qui sont le point fixe le plus habituel de ce muscle, les fibres charnues se portent dans différentes directions : les postérieures d'arrière en avant, les moyennes verticalement, les antérieures d'avant en arrière, d'autant plus rapprochées de la direction horizontale qu'elles sont plus antérieures. Elles se terminent aux deux faces et aux bords d'une aponévrose rayonnée, qui concentre ses fibres, se plisse sur elle-même, devient tendon aplati, et s'insère, non pas au bord supérieur, comme on le dit généralement, mais à la face externe du grand trochanter (*Gmd**, *fig.* 508), le long d'une ligne oblique de haut en bas et d'arrière en avant, en sorte que les fibres les plus antérieures s'insèrent à l'extrémité antérieure du bord inférieur du grand trochanter, et les fibres les plus postérieures à la partie la plus postérieur du bord supérieur, qui présente quelquefois dans ce point une apophyse très-saillante. Le volume de cette apophyse mesure en général la force du moyen fessier. Une synoviale sépare le tendon du moyen fessier de la partie du grand trochanter qu'il recouvre.

Aponévrose radiée.

Son plissement.

Insertion à la face externe du grand trochanter.

Synoviale de glissement.

Rapports.

b. Rapports. Recouvert par le grand fessier, par le muscle du fascia-lata et par

la peau, ce muscle recouvre le petit fessier, avec lequel il confond souvent son bord externe ; il recouvre, en outre, les vaisseaux et nerfs fessiers. Son bord inférieur longe le pyramidal.

c. Action. Le muscle moyen fessier est à la fois *extenseur* et *abducteur de la cuisse*. De plus, les fibres antérieures du moyen fessier sont rotatrices en dedans et les fibres postérieures rotatrices en dehors ; mais l'avantage est pour les premières, qui sont beaucoup plus multipliées, le muscle ayant deux ou trois fois plus d'épaisseur en avant qu'en arrière. Ainsi le muscle moyen fessier est *extenseur*, *abducteur* et *rotateur en dedans de la cuisse*. Quand le fémur est fixe, ce qui arrive dans la station, le moyen fessier étend le bassin sur la cuisse, l'incline de son côté et lui imprime un mouvement de rotation en vertu duquel la région antérieure du tronc est tournée de son côté. Congénère du grand fessier sous les deux premiers points de vue, il est son antagoniste sous le dernier. Enfin, les fibres antérieures du moyen fessier me paraissent propres à fléchir la cuisse sur le bassin : cet effet est surtout produit quand la flexion est commencée.

Extenseur et abducteur de la cuisse.

Rotateur en dedans par ses fibres antérieures

Son action sur le bassin.

Les fibres antérieures paraissent propres à fléchir le fémur.

Fig. 507.

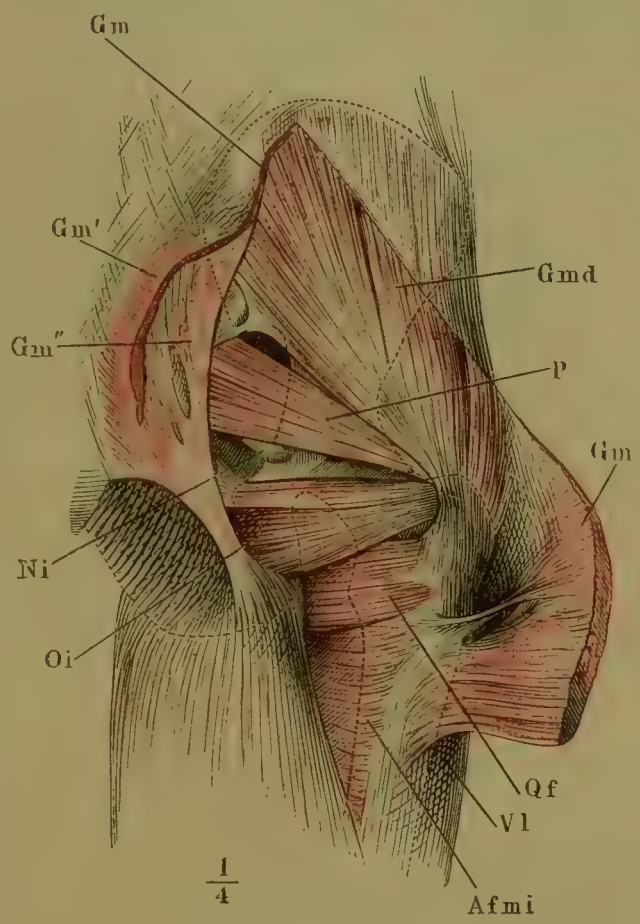

Muscles postérieurs de la hanche (*).

3. — PETIT FESSIER.

Le *petit fessier* (*glutæus minor*, *Gmi*) est subjacent au moyen fessier, qu'il suffit de couper en travers pour le préparer, moins épais, plus régulièrement radié.

a. Insertions. Il s'insère à la partie antérieure de la crête iliaque (*Gmi'*), au-dessous du moyen fessier, à la partie externe de l'échancrure sciatique et à toute la partie de la fosse iliaque externe qui est au-dessous de la ligne demi-circulaire antérieure. De là, ses fibres se portent, en convergeant, les moyennes verticalement, les antérieures d'avant en arrière, les postérieures d'arrière en avant, à la face profonde d'une aponévrose radiée, dont les fibres se ramassent et se divisent en bandelettes qui viennent s'insérer isolément au bord antérieur

Insertions pelviennes.

Direction convergente des fibres.

Insertion au bord supérieur du grand trochanter.

(*) On a enlevé le grand fessier, qui a été coupé le long de ses insertions supérieures (*Gm*, *Gm'*, *Gm''*) et dont l'extrémité inférieure (*Gm*) a été renversée en dehors. — *Gmd*, moyen fessier. — P, pyramidal. — *Ni*, nerf sciatique, coupé au-dessous du bord inférieur du pyramidal. — *Oi*, obturateur interne. — *Qf*, carré fémoral. — *Vl*, vaste externe. — *Afmi*, portion supérieure du grand adducteur profond.

et à la moitié antérieure du bord supérieur du grand trochanter (*petit ilio-trochantérien*, Chauss.). Le plus souvent la bandelette postérieure est intimement unie au tendon du pyramidal.

Rapports.

b. Rapports. Recouvert par le moyen fessier, avec lequel il confond ses fibres antérieures, le petit fessier recouvre la fosse iliaque externe, le tendon réfléchi du muscle grand droit antérieur et la partie supérieure de l'articulation coxo-fémorale, dont il est séparé par du tissu cellulaire adipeux.

Fig. 508.

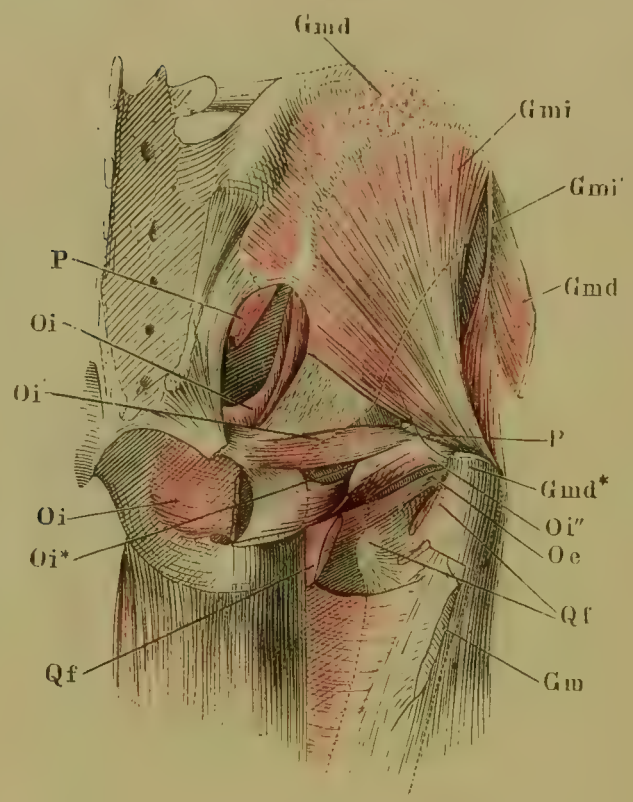

Abducteur direct.

Rotateur.

Action sur le bassin.

Muscles postérieurs de la hanche (*).

c. Action. Il est bien plus directement *abducteur* que les précédents. Sa moitié antérieure est rotatrice en dedans, et sa moitié postérieure rotatrice en dehors. Si le fémur est maintenu dans un état de fixité, le petit fessier étend le bassin, l'incline de son côté et imprime à la région antérieure du tronc un mouvement de rotation du même côté; par ses fibres antérieures, il concourt un peu à la flexion.

Action générale.

Remarques générales sur l'action des fessiers. Les trois muscles que nous venons d'étudier, prennent aussi souvent leur point fixe sur le fémur que sur le bassin. A ce point de vue, ils remplissent des usages très-importants dans la station et la progression. Grâce à ces muscles, le bassin, retenu fortement en arrière, n'obéit pas à la force de gravité du tronc, qui tendrait à le renverser en avant : de là leur énorme développement dans l'espèce humaine, développement qui atteste la destination de l'homme à l'attitude bipède. Ces mêmes muscles sont les agents principaux de la station sur un seul pied ; ils inclinent le bassin de leur côté, et font équilibre au poids de tout le tronc entraîné du côté opposé. Ce sont encore ces muscles qui, dans la station sur un seul pied, impriment au tronc des mouvements de rotation. Tous sont extenseurs et tous sont abducteurs ; le grand fessier est rotateur en dehors : le moyen et le petit fessier sont rotateurs en dedans. On conçoit dès lors comment le mouvement de rotation en dedans est si énergique, malgré l'absence de muscles rotateurs directs dans ce sens, tandis qu'il existe un grand nombre de muscles affectés spécialement à la rota-

Leur développement chez l'homme.

Ils sont les agents principaux de la station.

Ils opèrent le mouvement de rotation du fémur en dedans.

(*) Le grand et le moyen fessier (*Gm*, *Gmd*) ont été enlevés. Le pyramidal (P, P) et le carré fémoral (*Qf*), ainsi que l'obturateur interne (*Oi*), ont été coupés à leur sortie du bassin. — *Gmd*, insertion pelvienne du moyen fessier. — *Gmi*, petit fessier. — *Gmi'*, fibres antérieures de ce muscle. — *Gmd* *, insertion du moyen fessier au grand trochanter. — *Oi**, tendon de l'obturateur interne. — *Oi'*, *Oi''*, jumeaux pelviens. — *Gm*, insertion fémorale du grand fessier. — *Oe*, obturateur externe.

tion en dehors, qui est, à la vérité, beaucoup plus énergique que la rotation en dedans.

B. — **Région pelvi-trochantérienne.**

1. — PYRAMIDAL.

Préparation. 1° Enlever le grand fessier ; 2° isoler le pyramidal du bord inférieur du moyen fessier, qu'il longe ; 3° pour voir les attaches de ce muscle au sacrum, diviser le bassin en deux moitiés latérales par une section antéro-postérieure.

Le *pyramidal* (P), quelquefois double, piriforme (*piriformis*, Albinus) plutôt que pyramidal, aplati, presque horizontalement couché le long du bord inférieur du moyen fessier, qu'il semble continuer et auquel il est quelquefois intimement uni, est *situé* en partie dans la cavité du bassin, qu'il complète au défaut de l'échancrure sciatique. Figure. Situation.

a. Insertions. Il s'insère, *d'une part*, 1° à la face antérieure du sacrum, dans l'intervalle des gouttières qui font suite aux trous sacrés antérieurs et au niveau de ces gouttières, par trois ou quatre digitations, que traverse quelquefois le grand nerf sciatique ; ces insertions sont quelquefois concentrées dans un petit espace, autour du deuxième et du troisième trou sacré antérieur, et alors il n'y a que deux digitations ; 2° à la face antérieure du grand ligament sacro-sciatique ; 3° à la partie supérieure de l'échancrure sciatique : il n'est pas rare de voir une digitation atteindre la ligne médiane du sacrum ; — *d'autre part*, à la partie postérieure du bord supérieur du grand trochanter (*sacro-trochantérien*, Chauss.). Insertions : Au sacrum ; Au grand ligament sacro-sciatique ; A la partie supérieure de l'échancrure sciatique. Insertions trochantériennes.

A partir des insertions pelviennes, les fibres charnues se dirigent presque horizontalement en dehors et un peu en bas, et forment un corps charnu qui remplit plus ou moins complétement la portion supérieure de la grande échancrure sciatique. Immédiatement après sa sortie du bassin, le muscle se rétrécit beaucoup, par la convergence des fibres charnues ; il se termine à la face postérieure et aux bords d'une aponévrose qui se convertit en un tendon arrondi. Celui-ci se fixe au bord supérieur du grand trochanter, derrière le petit fessier, au-dessus des muscles jumeaux et obturateur interne, avec lesquels il est presque toujours intimement uni. Direction horizontale. Convergentes. Tendon de terminaison.

b. Rapports. Sa face antérieure répond, dans le bassin, au rectum, au plexus sciatique et aux vaisseaux hypogastriques ; hors du bassin, à l'articulation coxo-fémorale. Sa face postérieure répond au sacrum et au muscle grand fessier ; son bord supérieur, aux vaisseaux et nerfs fessiers, qui le séparent du moyen fessier ; son bord inférieur, aux vaisseaux ischiatiques, au grand et au petit nerf sciatique : ces organes le séparent du petit ligament sacro-sciatique, dont la direction est exactement celle du muscle. C'est entre le bord supérieur de ce muscle et l'échancrure sciatique que se font les hernies sciatiques. Or, tantôt il touche le sommet de l'échancrure ; tantôt il en est séparé par un intervalle considérable, et alors il y a prédisposition à cette espèce de hernie. Rapports. Rapports avec le sommet de l'échancrure sciatique.

2. — OBTURATEUR INTERNE.

L'*obturateur interne* (Oi) est un muscle triangulaire, rayonné, réfléchi, étendu de la circonférence interne du trou sous-pubien au bord supérieur du grand trochanter. Sa direction et son trajet sont remarquables. Figure. Situation.

Insertions pelviennes multiples.

a. Insertions. Il s'insère, *d'une part*, 1° à la face postérieure de la membrane obturatrice, à l'arcade aponévrotique qui convertit en canal la gouttière sous-pubienne (1), et à l'aponévrose pelvienne, qui revêt la face interne du muscle; 2° à tout le pourtour du trou sous-pubien, savoir : à la face interne du corps et de la branche descendante du pubis et ascendante de l'ischion et à toute l'étendue de la surface quadrilatère qui sépare le trou sous-pubien de l'échancrure sciatique ; 3° par ses fibres les plus élevées, au détroit supérieur du bassin ; 4° par ses fibres les plus inférieures, à ce prolongement réfléchi du grand ligament sacro-sciatique qui est appliqué contre l'ischion (*fig.* 334); — *d'autre part*, au bord supérieur du grand trochanter (*sous-pubio-trochantérien interne*, Chauss.).

Fig. 509.

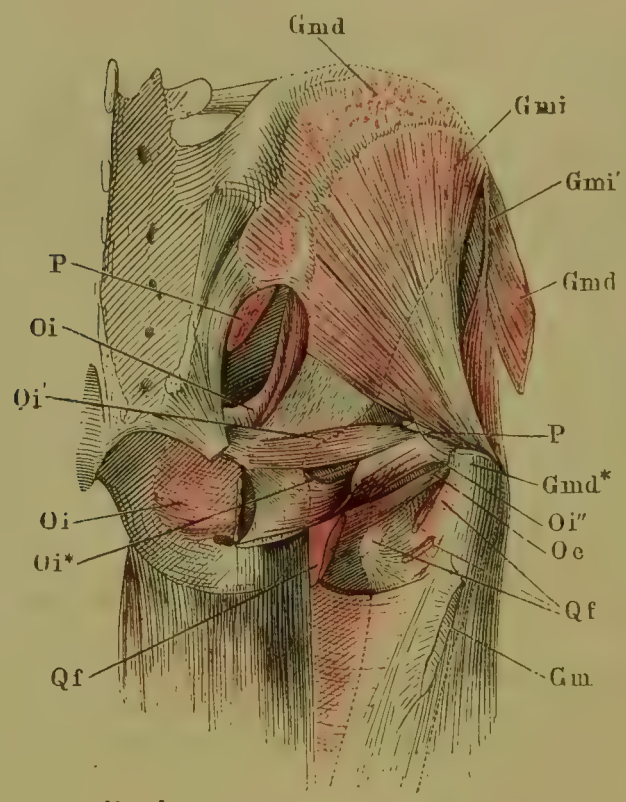

Muscles postérieurs de la hanche (*).

Insertion trochantérienne.

Direction des fibres charnues.

Les insertions pelviennes, qui occupent une si vaste surface, ont lieu directement par les fibres charnues. Ces fibres vont en convergeant : celles qui naissent en dedans du trou sous-pubien, se portent obliquement de dedans en dehors; les plus inférieures sont horizontales; celles qui naissent en dehors du trou sous-pubien, se portent, les supérieures verticalement en bas, les autres obliquement de dehors en dedans (2). Il en résulte un corps charnu triangulaire, de plus en plus épais et rétréci, qui gagne l'ouverture triangulaire formée, en haut, par l'épine sciatique et le petit ligament sacro-sciatique, en dedans, par le grand ligament sacro-sciatique, en dehors, par le corps de l'ischion. A sa sortie du bassin, ce muscle, très-étroit, se réfléchit à angle droit, comme sur une poulie, sur

La réflexion du muscle à angle droit.

(*) Le grand et le moyen fessier (*Gm*, *Gmd*) ont été enlevés. Le pyramidal (P,P) et le carré fémoral (*Qf*), ainsi que l'obturateur interne (*Oi*), ont été coupés à leur sortie du bassin. — *Gmd*, insertion pelvienne du moyen fessier. — *Gmi*, petit fessier. — *Gmi'*, fibres antérieures de ce muscle. — *Gmd**, insertion du moyen fessier au grand trochanter.— *Oi**, tendon de l'obturateur interne. — *Oi''*, *Oi'*, jumeaux pelviens. — *Gm*, insertion fémorale du grand fessier. — *Oe*, obturateur externe.

(1) L'insertion des fibres musculaires à l'arcade aponévrotique de la membrane obturatrice est disposée de manière à ce que le muscle, pendant sa contraction, ne peut en rien rétrécir l'anneau sous-pubien. Quelquefois on trouve deux petites arcades aponévrotiques, l'une pour le nerf obturateur, l'autre pour l'artère et la veine obturatrices.

(2) Chez quelques sujets, le muscle obturateur interne peut être considéré comme un muscle biceps, dont l'un des corps charnus serait constitué par les faisceaux qui naissent en dedans du trou sous-pubien, et l'autre par les faisceaux qui naissent en dehors.

le bord de l'ischion, est reçu dans une gouttière que lui forment les muscles jumeaux, et se porte horizontalement en dehors, pour venir s'insérer, non dans la cavité digitale, mais au *bord supérieur du grand trochanter*, au-dessous du muscle pyramidal, au tendon duquel son tendon est accolé, au-dessus du tendon de l'obturateur externe, auquel il est uni par une bandelette fibreuse perpendiculaire à sa direction. Insertion au bord supérieur du grand trochanter.

Pour bien saisir la texture de ce muscle, il faut le détacher à son insertion trochantérienne et le renverser de dehors en dedans. On voit alors le tendon se diviser, sur la face profonde du muscle, en quatre ou cinq tendons divergents, qui vont se perdre au loin dans l'épaisseur des fibres charnues. Une bourse séreuse très-développée se voit entre ce tendon et le corps de l'ischion, qui fait poulie de renvoi et qui est revêtu d'une couche cartilagineuse, laquelle est comme rayée dans le sens des mouvements. C'est à la présence de cette bourse qu'ont fait allusion Cowper et Douglas lorsqu'ils ont appelé ce muscle *marsupialis seu bursalis*. Disposition du tendon trochantérien. Capsule synoviale.

b Rapports. Dans le bassin, l'obturateur interne répond, par sa face antérieure, à la membrane obturatrice et au pourtour du trou sous-pubien, par sa face postérieure, à l'aponévrose pelvienne et au releveur de l'anus, qui le sépare de la vessie. A son passage à travers l'ouverture que j'ai décrite, il est en rapport avec les vaisseaux et nerfs honteux internes. Hors du bassin, il est recouvert par le grand nerf sciatique et par le grand fessier, et recouvre l'articulation coxo fémorale. A raison de l'étendue considérable des insertions pelviennes de l'obturateur interne, la presque totalité de la paroi antéro-latérale du bassin se trouve tapissée par une couche musculaire. Il en est de même de la paroi postérieure de cette cavité, qui est en grande partie revêtue par le muscle pyramidal. Rapports dans le bassin : A sa sortie ; Hors du bassin.

3. — JUMEAUX PELVIENS.

On appelle ainsi deux petits faisceaux charnus (*petits jumeaux*, Winslow), accessoires du muscle obturateur interne, distingués en *jumeau supérieur* et *jumeau inférieur* par le plus grand nombre des anatomistes, séparés l'un de l'autre par le tendon de l'obturateur interne, et formant une gouttière dans laquelle il est placé. Leur situation.

a. Insertions. Ils naissent au-dessus et au-dessous de la coulisse de l'obturateur interne ; le jumeau supérieur (Oi', *fig.* 509) s'insère à l'épine sciatique ; le jumeau inférieur, Oi''), qui est plus considérable, s'insère, par une extrémité allongée, à la partie interne de la tubérosité de la branche ascendante de l'ischion, immédiatement au-dessus de l'insertion du grand ligament sacro-sciatique, et même un peu à ce ligament. Tous deux se portent horizontalement en dehors, s'unissent quelquefois, soit en arrière, soit en avant du tendon de l'obturateur interne, qu'ils embrassent alors complétement et auquel ils se terminent en totalité ou en partie, et vont s'insérer avec lui au bord supérieur du grand trochanter, immédiatement au-dessus de la cavité digitale (*ischio-trochantérien*, Chauss.). Ils sont accessoires du tendon de l'obturateur interne. Direction horizontale.

b. Rapports. Les mêmes que ceux de la portion réfléchie de l'obturateur interne. Rapports.

Il est assez fréquent de voir manquer le jumeau supérieur ; il n'est pas rare de voir le jumeau inférieur double. J'ai vu plusieurs fois le jumeau supérieur se terminer au tendon du muscle pyramidal, et le jumeau inférieur au tendon de l'obturateur interne.

4. — CARRÉ FÉMORAL.

Forme d'un parallélogramme.

Le *carré fémoral* (*quadratus femoris*, Qf), muscle qui a la forme d'un parallélogramme, est situé immédiatement au-dessous du jumeau inférieur.

Insertions pelviennes.

Insertions fémorales.

a. Insertions. Il s'insère, *d'une part*, au bord externe de la tubérosité sciatique, au-devant du muscle demi-membraneux, dont il est séparé par du tissu adipeux; de là, ses fibres se portent horizontalement et parallèlement en dehors, pour s'insérer, *d'autre part*, à la ligne qui s'étend du grand au petit trochanter, au-dessus des insertions du grand adducteur profond, dont il semble au premier aspect la continuation, et dont il est toutefois séparé par les vaisseaux circonflexes internes (*ischio-sous-trochantérien*, Chauss.). Ce muscle, qui manque quelquefois, prolonge assez souvent ses insertions pelviennes jusqu'à la branche ascendante de l'ischion, en sorte qu'il se recourbe en bas sur lui-même, de manière à opposer au muscle grand adducteur une face et non un bord.

Rapports.

b. Rapports. Le carré offre, en arrière, les mêmes rapports que les muscles précédents; en avant, il recouvre l'obturateur externe et le petit trochanter, dont le sépare souvent une capsule synoviale.

5. — OBTURATEUR EXTERNE.

Préparation. Coupez le carré fémoral en deux parties égales par une section verticale, vous aurez à découvert la partie inférieure ou horizontale de l'obturateur externe. Pour en voir la partie supérieure ou pelvienne, il faut enlever les muscles droit interne, pectiné, psoas-iliaque et petit adducteur profond.

Figure.

L'*obturateur externe* (Oe) est triangulaire, aplati, de même forme, mais moins épais, moins considérable que l'obturateur interne, réfléchi comme lui, mais à angle obtus.

Insertions sous-pubiennes.

Insertions au grand trochanter.

a. Insertions. Il s'insère, *d'une part*, 1° au pourtour du trou sous-pubien, c'est-à-dire à la face antérieure du corps et de la branche du pubis, et de la branche ascendante de l'ischion (1); 2° à la membrane obturatrice; 3° à l'arcade aponévrotique qui complète le canal sous-pubien; — *d'autre part*, dans la cavité digitale du grand trochanter, qui lui est exclusivement destinée, immédiatement au-dessous de l'obturateur interne et des jumeaux (*sous-pubio-trochantérien externe*, Chauss.).

Direction convergente.

Les insertions sous-pubiennes ont lieu directement par les fibres charnues, qui vont toutes en convergeant, les inférieures horizontalement en dehors, les supérieures obliquement en bas, en arrière et en dehors. Le corps charnu qui résulte de la convergence de ces fibres, logé dans la gouttière profonde qui sépare la cavité cotyloïde de la tubérosité de l'ischion, commence à se réfléchir sur cette gouttière, continue son trajet derrière le col du fémur, au-dessous duquel il se réfléchit, pour aller s'attacher dans la cavité digitale. Cette insertion se fait par un tendon que les fibres inférieures ou horizontales du muscle recouvrent et accompagnent jusque dans la cavité digitale.

Réflexion de l'obturateur externe.

(1) Je ferai remarquer que l'obturateur externe s'insère en dedans seulement du trou sous-pubien, et nullement en dehors, tandis que nous avons vu l'obturateur interne s'insérer à toute la circonférence interne de ce trou. On dirait que le muscle obturateur externe ne représente que la partie de l'obturateur interne qui naît en dedans du trou sous-pubien.

b. Rapports. Recouvert par le pectiné, les adducteurs, le psoas-iliaque et le carré, l'obturateur externe recouvre le trou sous-pubien, le col du fémur et la portion inférieure de la capsule de l'articulation coxo-fémorale. Rapports.

6. — ACTION DES MUSCLES DE LA RÉGION PELVI-TROCHANTÉRIENNE.

Les muscles de cette région sont évidemment tous rotateurs en dehors de la cuisse. Le pyramidal, les jumeaux et l'obturateur interne, presque toujours unis à leur insertion trochantérienne, mériteraient le nom de *quadrijumeaux*, qui avait été donné par les anciens aux jumeaux, au pyramidal et au carré. Lorsqu'ils prennent leur point fixe sur le fémur, par exemple dans la station sur un seul pied, ils deviennent rotateurs du bassin, et dirigent la face antérieure du tronc vers le côté opposé. Ces muscles ne sont rotateurs que dans l'extension; dans la position assise, ils deviennent abducteurs. Winslow, qui a le premier démontré leurs usages relatifs à l'abduction dans l'attitude demi-fléchie, attachait une grande importance à l'adhérence du plus grand nombre de ces muscles à la capsule fibreuse de l'articulation coxo-fémorale; il pensait que par là était prévenu le pincement de cette capsule dans les divers mouvements. Rotateurs en dehors de la cuisse. Rotateurs du bassin. Abducteurs.

L'insertion des muscles rotateurs en dehors se fait très-favorablement. D'ailleurs, nous verrons qu'indépendamment du grand fessier et des fibres postérieures du moyen et du petit fessier, ils ont pour accessoires, dans la rotation en dehors, un grand nombre d'autres muscles. L'appréciation des effets de la contraction des muscles obturateur interne et obturateur externe ne présente aucune difficulté, si l'on se rappelle que l'action d'un muscle réfléchi doit être calculée à partir du point de la réflexion, abstraction faite du reste du muscle. Ainsi, pour l'obturateur interne, l'échancrure ischiatique fait l'office d'une poulie de renvoi et peut être considérée comme le point fixe. Insertion favorable de ces muscles. Appréciation de l'action des muscles obturateurs.

C. — Aponévrose fessière.

Dans la région fessière, comme dans les autres régions, les muscles sont recouverts par des lames cellulo-fibreuses, se rapprochant du tissu cellulaire dans les parties profondes, du tissu fibreux dans les couches superficielles. L'aponévrose qui recouvre les muscles grand et moyen fessier, s'insère à la lèvre externe de la crête iliaque, au sacrum, au bord du coccyx et au bord postérieur du grand ligament sacro-sciatique; en bas, elle se continue insensiblement avec l'aponévrose fémorale; au niveau du bord inférieur du grand fessier, cette lame se recourbe en gouttière, pour gagner le grand ligament sacro-sciatique et recouvrir ainsi le bord inférieur de ce muscle, mais tout à fait en arrière seulement; car dans les points où le bord inférieur du grand fessier recouvre le moyen fessier, l'aponévrose se continue sur ce dernier muscle. Un feuillet s'en détache alors, pour recouvrir la face profonde du grand fessier, qu'elle sépare du moyen. Plus profondément, les lamelles intermusculaires ne me paraissent pas devoir être décrites à titre d'aponévroses.

§ 2. — MUSCLES DE LA CUISSE.

Les muscles de la cuisse se divisent en : 1° *muscles de la région postérieure* : ce sont le biceps, le demi-tendineux et le demi-membraneux; 2° *muscles de la*

région antéro-externe : ce sont le tenseur du fascia-lata, le couturier et le triceps crural des auteurs ; et 3° *muscles de la région interne :* ce sont le droit interne, le pectiné et les trois adducteurs.

A. — Région crurale postérieure.

1. — BICEPS FÉMORAL.

Préparation. Commune aux muscles biceps fémoral, demi-tendineux et demi-membraneux. Placer le sujet dans la supination, un billot sous le bassin, la jambe pendante sur l'un des côtés de la table. Faire une incision qui, de la partie moyenne de l'espace compris entre la tubérosité de l'ischion et le grand trochanter, aboutisse à l'intervalle des deux condyles du fémur ; comprendre dans l'incision non-seulement la peau, mais encore l'aponévrose fémorale. Enlever avec soin le tissu cellulaire filamenteux et adipeux qui environne les muscles subjacents, dont on étudiera surtout les rapports avec les vaisseaux et les nerfs poplités. Pour préparer les insertions supérieures, il faudra sacrifier le muscle grand fessier, que l'on divisera perpendiculairement à ses fibres, au niveau de sa partie moyenne.

Figure. Ainsi nommé parce qu'il est bifurqué supérieurement en deux corps de mus-

Fig. 510.

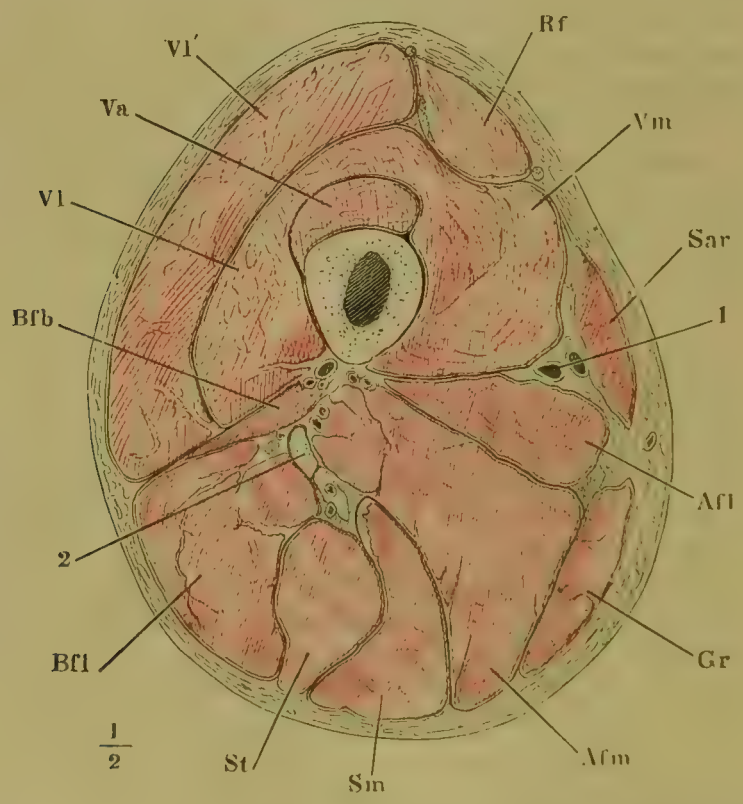

Section horizontale de la cuisse, un peu au-dessus de sa partie moyenne (*).

Situation cles ou têtes, le *biceps fémoral* est un muscle long, volumineux, situé à la partie postérieure externe de la cuisse.

(*) R*f*, droit antérieur. — V*m*, vaste interne. — S*ar*, couturier. — A*fl*, long adducteur (2e add. superf.). — G*r*, droit interne. — A*fm*, grand adducteur profond. — S*m*, demi-membraneux. — S*t*, demi-tendineux. — B*fl*, longue portion du biceps. — B*fb*, courte portion du biceps. — V*l*, portion externe du vaste interne. — V*l'*, vaste externe. — V*a*, portion antérieure du vaste interne. — 1, 2,

a. Insertions. Il présente *supérieurement* deux insertions bien distinctes : l'une, à la tubérosité de l'ischion (B*fl*), l'autre, à la ligne âpre du fémur (B*fb*) ; *inférieurement*, il s'insère à la tête du péroné, et un peu à la tubérosité externe du tibia (*ischio-fémoro-péronéen*, Chauss.). Insertions.

L'*insertion ischiatique* est commune à la longue portion du biceps et au demi-tendineux ; elle a lieu, non point à la tubérosité ischiatique proprement dite, mais à la portion la plus externe et la plus élevée de cette tubérosité, au-dessus et en arrière du grand adducteur, immédiatement au-dessous du petit jumeau pelvien inférieur. Cette insertion se fait par un tendon qui, le plus souvent, n'est pas complétement isolé des fibres charnues. D'abord très-épais et séparé de la tubérosité de l'ischion par une bourse séreuse, ce tendon s'épanouit en une aponévrose, qui donne naissance aux fibres charnues du biceps par son bord externe et par sa face postérieure, et à celles du demi-tendineux par sa face antérieure. Confondus jusque-là, les muscles biceps et demi-tendineux forment un corps charnu qui, après un trajet de 6 à 10 centimètres, se divise en deux portions : l'une postérieure et externe, c'est la *longue portion* ou *portion ischiatique du biceps* ; l'autre antérieure et interne, c'est l'origine du demi-tendineux. Nées ainsi d'une manière successive, les fibres charnues de la longue portion du biceps forment un corps fusiforme, dirigé obliquement en bas et un peu en dehors, lequel se termine à la face antérieure d'une aponévrose qui règne longtemps sur la face postérieure du muscle et qui se rétrécit peu à peu pour constituer le tendon terminal. Au moment où les fibres charnues de la

Insertion ischiatique.

Tendon commun au biceps et au demi-tendineux.

Direction.

Aponévrose terminale

Fig. 511.

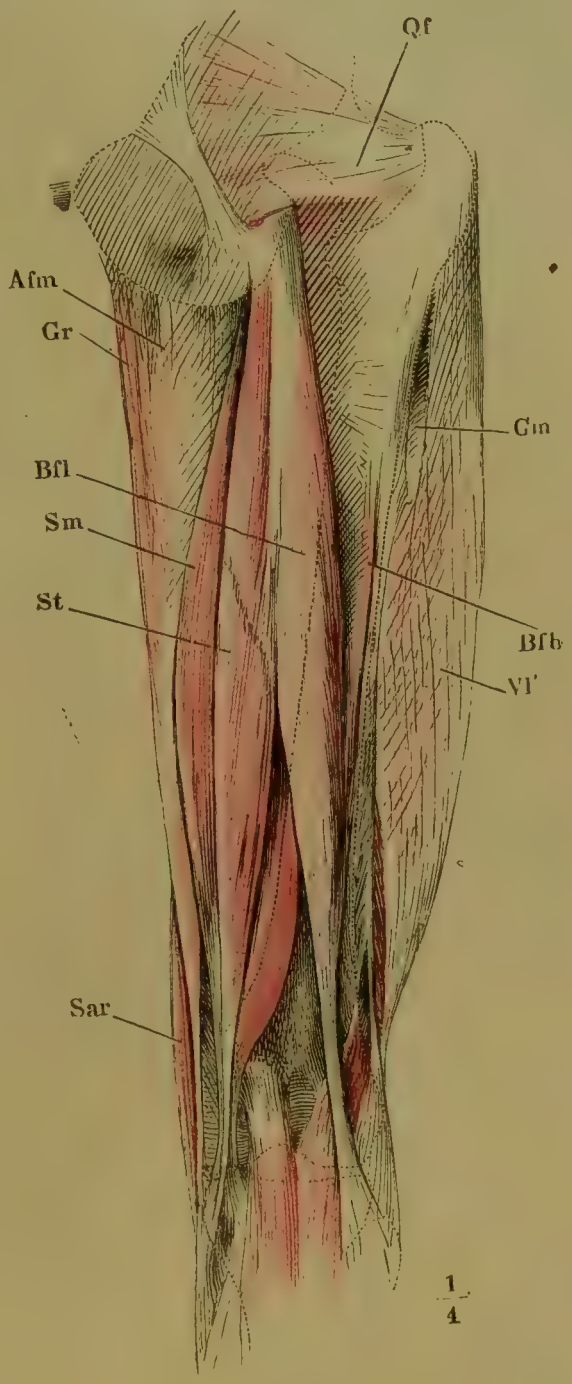

Muscles de la région postérieure de la cuisse (*).

(*) Q*f*, carré fémoral. — G*m*, tendon du grand fessier. — B*fb*, court chef du biceps. — B*fl*, long chef du biceps. — V*l'*, vaste externe. — S*ar*, couturier. — S*t*, demi-tendineux. — S*m*, demi-membraneux. — G*r*, droit interne. — A*fm*, grand adducteur profond.

portion ischiatique du biceps sont sur le point de s'épuiser, l'aponévrose de terminaison reçoit par sa face antérieure et par son bord externe les fibres charnues de la *portion fémorale* ou *courte portion* du biceps. Celle-ci, née de la plus grande portion de l'interstice de la ligne âpre et de la face postérieure de la cloison aponévrotique externe de la cuisse, se porte en bas, en dedans et en arrière, pour venir s'insérer au tendon commun, que les fibres charnues accompagnent jusques auprès de son insertion inférieure; cette insertion a lieu, non-seulement à la tête du péroné, mais encore à la tubérosité externe du tibia, par une forte division de son tendon, qui envoie en même temps une expansion à l'aponévrose jambière. Son insertion au péroné se fait à la fois en dehors, en avant et en arrière du ligament latéral externe de l'articulation du genou, qu'il embrasse en se bifurquant.

Elle reçoit la courte portion.

Insertion au péroné et un peu au tibia.

Rapports.

b. Rapports. Le biceps fémoral est recouvert par le grand fessier et par l'aponévrose fémorale. Il recouvre les muscles demi-tendineux, demi-membraneux et vaste externe. Il répond encore au grand nerf sciatique, lequel est placé d'abord en dehors, puis en avant, puis au côté interne de ce muscle; il répond, enfin, aux vaisseaux poplités dans sa courte portion.

Le biceps forme le bord externe du creux du jarret; il répond, près de sa terminaison, au muscle jumeau externe et au plantaire grêle.

Fléchisseur de la jambe.

Extenseur de la cuisse sur le bassin.

Rotateur en dehors.

Son rôle dans la station.

c. Action. Le biceps est *fléchisseur* de la jambe sur la cuisse. Lorsque cet effet est produit, il étend, par sa longue portion, la cuisse sur le bassin; de plus, en raison de son obliquité de haut en bas et de dedans en dehors, il imprime à la jambe demi-fléchie un mouvement de *rotation* de dedans en dehors. Lorsque la jambe est étendue, ce dernier mouvement est impossible, vu l'état de distension des ligaments croisés.

Ce muscle prend tout aussi souvent son point fixe en bas qu'en haut : sous ce dernier rapport, il joue un grand rôle dans le mécanisme de la station; il s'oppose efficacement à la chute en avant, attendu qu'il retient le bassin en arrière. Lorsque le renversement du bassin en arrière est produit, il peut fléchir la cuisse sur la jambe.

2. — DEMI-TENDINEUX.

Figure.

Situation.

Insertions.

Le *demi-tendineux* (*semitendinosus*, St), ainsi nommé à cause de la longueur considérable de son tendon, est situé à la partie postérieure interne de la cuisse.

a. Insertions. Le demi-tendineux s'insère, *d'une part*, à la tubérosité ischiatique; *d'autre part*, à la tubérosité antérieure du tibia (*ischio-prétibial*, Chauss.).

Insertion ischiatique.

L'*insertion ischiatique* se fait par un tendon qui appartient en commun à la longue portion du biceps et au demi-tendineux, et qui se prolonge sous la forme d'une aponévrose le long du bord externe de ce dernier muscle. Quelques fibres charnues se fixent directement à la tubérosité ischiatique. Né de cette manière, le demi-tendineux va grossissant, pour constituer un faisceau fusiforme, qui se porte d'abord verticalement en bas, puis un peu obliquement de dehors en dedans. Parvenu à quatre ou cinq travers de doigt au-dessus de l'articulation du genou, le muscle se termine par un tendon long et grêle, qui contourne la tubérosité interne du tibia, en décrivant une courbe à concavité antérieure. Arrivé au-dessous de cette tubérosité, le demi-tendineux se réfléchit, pour se porter horizontalement d'arrière en avant et s'insérer à la tubérosité antérieure du tibia, derrière le tendon du muscle couturier, le long du bord inférieur du

Insertions tibiales.

muscle droit interne, auquel il est uni. C'est la réunion de ces trois tendons qui constitue la patte d'oie (*fig.* 515).

La longueur du tendon de terminaison est le trait le plus caractéristique de la structure de ce muscle. La texture de ce muscle est remarquable : les fibres charnues sont interrompues à leur partie moyenne par une intersection aponévrotique, assez analogue à celle du grand complexus, et cette intersection devient l'origine de nouvelles fibres charnues qui continuent ce muscle. Longueur du tendon de ce muscle. Intersection aponévrotique.

b. Rapports. Recouvert par le grand fessier et par l'aponévrose fémorale, il recouvre le demi membraneux et un peu la partie supérieure du grand adducteur. Son tendon se place d'abord derrière le demi-membraneux, puis entre le demi-membraneux et le jumeau interne, avant de contourner la tubérosité interne du tibia. Rapports.

c. Action. La même que celle du biceps : c'est un *fléchisseur* très-efficace, en raison de la réflexion de son tendon. Sa direction oblique lui permet d'imprimer à la jambe demi-fléchie un mouvement de rotation en dedans. Il est donc congénère du muscle poplité. Fléchisseur. Rotateur en dedans.

Fig. 512.

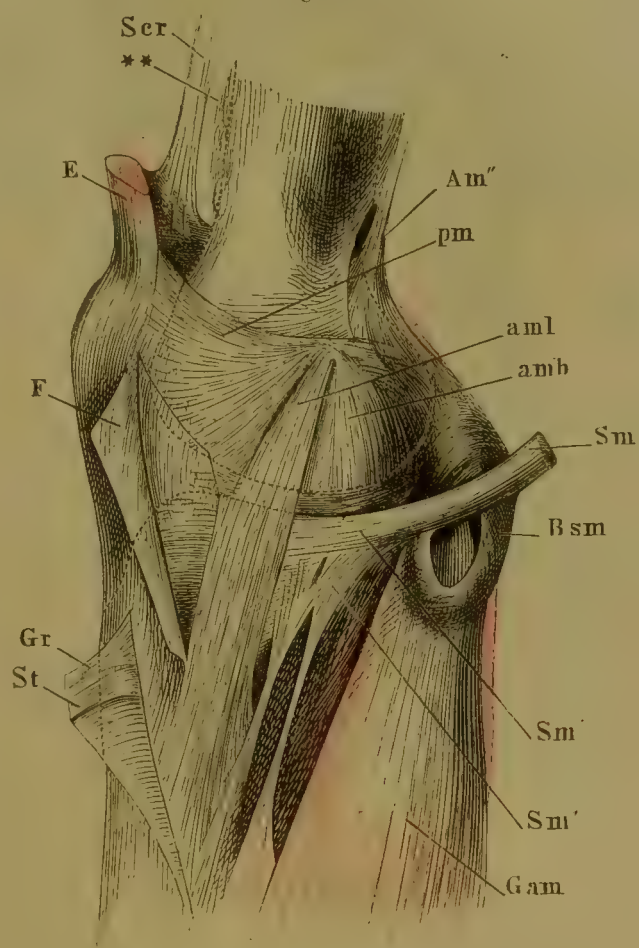

$\frac{1}{2}$

Face interne de la région du genou (*).

3. — DEMI-MEMBRANEUX.

Le *demi-membraneux* (*semi-membranosus*, Sm, *fig.* 511), muscle de la région postérieure de la cuisse, est mince et aponévrotique dans sa moitié supérieure (*demi-aponévrotique*, Bichat), épais et charnu dans sa moitié inférieure. Situation.

a. Insertions. Il s'insère : *d'une part*, à la portion la plus élevée et la plus externe de la tubérosité ischiatique, au-devant du biceps et du demi-tendineux; *d'autre part*, à la tubérosité interne du tibia, et même au fémur, par une expansion reflexe de son tendon inférieur (*ischio-poplité-tibial*, Chauss.). Insertions.

(*) L'aponévrose crurale (F), ainsi que les tendons des muscles couturier, plantaire grêle (Gr) et demi-tendineux St), a été divisée et renversée en avant. — E, tendon du triceps crural. — Scr, muscle sous-crural. — Am'', insertion du muscle grand adducteur profond à la tubérosité interne du fémur. — Sm, Sm', Sm'', tendon du demi-membraneux. — Bsm, bourse synoviale de ce tendon. — Gam, muscle jumeau interne. — aml, ligament latéral interne. — amb, portion postérieure et profonde de ce ligament. — pm, ligament interne de la rotule. — **, masse graisseuse.

Mode d'insertion à l'ischion.

L'*insertion ischiatique* se fait par un tendon très-épais, lequel s'élargit immédiatement au-dessous de son insertion. De son bord interne se détache une lame aponévrotique qui se dédouble en deux feuillets, dans l'intervalle desquels naissent les fibres charnues les plus supérieures. Plus bas, les fibres charnues naissent directement du tendon lui-même, qui longe le bord externe du muscle jusqu'au quart inférieur de la cuisse, pour s'enfoncer ensuite dans son épaisseur. Il résulte de la réunion de toutes ces fibres un corps charnu fort épais, à quatre pans, dont les fibres sont reçues, pour ainsi dire, en bloc dans un demi-cône aponévrotique ouvert en dehors. Ce demi-cône aponévrotique devient ensuite un tendon épais, qui, après quelques millimètres de trajet, se divise en trois branches, lesquelles se terminent de la manière suivante : 1° la branche postérieure se porte en dedans et en haut, pour constituer une bonne partie du ligament postérieur de l'articulation du genou (*po*), et va s'insérer au fémur; 2° la branche moyenne se fixe à la partie postérieure de la tubérosité interne du tibia, au-dessous de la cavité glénoïde ; 3° la troisième, horizontale, contourne, au même niveau, la tubérosité interne du tibia, dans la rainure horizontale qu'on y remarque. Une bourse séreuse favorise le glissement de cette troisième portion.

Fig. 513.

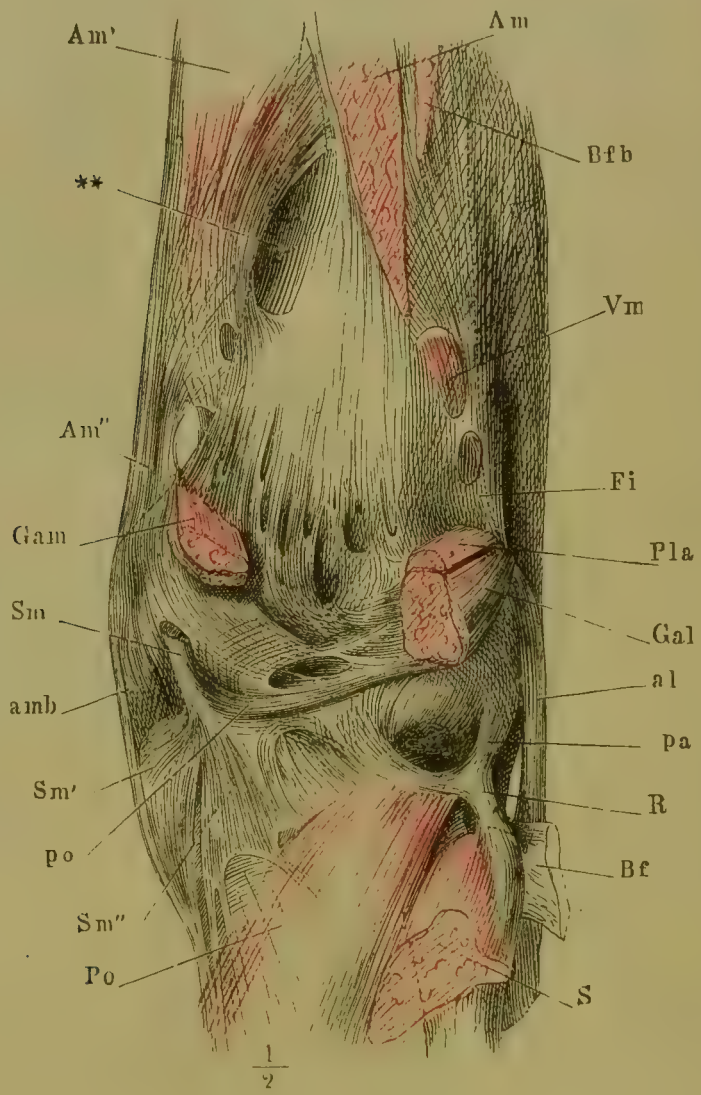

Face postérieure du genou (*).

Corps charnu prismatique et quadrangulaire

Tendon terminal trifurqué.

Rapports :

b. Rapports. Le demi-membraneux est recouvert par le grand fessier, le demi-

(*) Am, Am', grand adducteur. — Am'', son insertion à la tubérosité interne. — **, ouverture qui livre passage à des vaisseaux. — Bfb, court chef du biceps crural. — Vm, vaste interne. — Fi, aponévrose intermusculaire externe. — Pla, origine du plantaire grêle. — Gal, jumeau externe. — Gam, jumeau interne. — Bf, tendon du biceps. — S, soléaire. — Po, poplité. — Sm, Sm', Sm'', tendon du demi-membraneux. — al, ligament latéral externe. — amb, portion postérieure du ligament latéral interne. — po, ligament postérieur oblique. — pa, ligament arciforme. — B, ligament qui fixe ce dernier à la tête du péroné.

tendineux, le biceps et l'aponévrose fémorale. Il recouvre le carré fémoral, le grand adducteur profond et le jumeau interne de la jambe. Une bourse séreuse le sépare de l'articulation tibio-fémorale. En outre, il recouvre l'artère et la veine poplitées, qui répondent bientôt à son côté externe. Le nerf sciatique longe son côté externe dans toute son étendue; le muscle droit interne longe son côté interne. Superficiels; Profonds.

Je ferai remarquer, à cette occasion, que le biceps, en dehors, le demi-tendineux et le demi-membraneux, en dedans, forment les limites latérales d'un espace celluleux qui règne tout le long de la région postérieure de la cuisse et qui se continue avec le creux poplité. Cet espace celluleux considérable, dans lequel le pus fuse avec une si grande facilité, communique, en haut, avec le tissu cellulaire du bassin par l'échancrure sciatique, en bas, avec le creux du jarret. Il est en grande partie destiné au grand nerf sciatique; les vaisseaux poplités viennent bientôt s'y joindre. Espace celluleux circonscrit par les muscles postérieurs de la cuisse.

c. *Action.* Identiquement la même que celle du précédent, que le demi-membraneux surpasse de beaucoup pour la force. Le *moment* de tous ces muscles fléchisseurs est, d'une part, dans la demi-flexion de la jambe sur la cuisse, d'autre part, dans la demi-flexion du bassin sur la cuisse. Action identique celle du demi-tendineux. Moment des muscles fléchisseurs.

B. — Région crurale antéro-externe.

1. — TENSEUR DU FASCIA-LATA.

Préparation. Pour le mettre à découvert, il suffit d'inciser verticalement le feuillet aponévrotique épais qui se détache de la partie antérieure de la crête iliaque, et de disséquer les deux lambeaux de cette aponévrose.

Le plus volumineux de tous les tenseurs aponévrotiques (*tensor vaginæ femoris*, Albinus), court, aplati, quadrilatère, contenu dans un dédoublement de l'aponévrose fémorale, le *tenseur du fascia lata* (T*f*) occupe le tiers supérieur de la région externe de la cuisse.

a. *Insertions.* Ses fibres naissent 1° de la portion antérieure de la lèvre externe de la crête iliaque; 2° de la lèvre externe de l'épine iliaque antérieure et supérieure, entre le couturier et le moyen fessier, par un tendon qui, d'autre part, fournit des points d'insertion aux fibres les plus antérieures de ce dernier muscle. De là, les faisceaux charnus se portent de *haut en bas* et un peu d'*avant en arrière*, et, parvenus à une hauteur variable depuis le quart jusqu'au tiers supérieur de la cuisse, se terminent par autant de petits faisceaux aponévrotiques, lesquels constituent, par leur réunion, une bande aponévrotique large et épaisse, qui s'entre-croise et s'unit avec l'aponévrose fémorale, sans se confondre avec elle; cette bande parcourt verticalement toute la longueur de la cuisse et vient s'insérer, en ramassant ses fibres, au tubercule externe de la tubérosité antérieure du tibia, au-dessus du jambier antérieur (*ilio-aponévrosi-fémoral*, Chaussier). Insertions. Direction des faisceaux charnus. Bande large aponévrotique.

b. *Rapports.* Ce muscle est caché entre deux lames de l'aponévrose fémorale, dont l'externe est beaucoup plus épaisse que l'interne. Il est recouvert par la peau et recouvre le moyen fessier, le droit antérieur et le vaste externe du triceps. Son bord antérieur côtoie le bord externe du couturier, dont il est bientôt séparé par un espace triangulaire dans lequel se voit le droit antérieur. Rapports.

Action. Ce muscle est tenseur, non point de l'aponévrose fémorale tout entière, mais de la bande fibreuse qui lui fait suite, bande extrêmement épaisse, Tenseur de la bande large.

qu'on peut considérer comme le tendon aponévrotique du muscle (*muscle aponévrotique de la bande large*, Winslow). Tendue par le muscle, cette bande comprime le vaste externe, qui a une si grande disposition au déplacement ; par elle, le tenseur du fascia-lata agit sur la jambe, dont il devient extenseur. Enfin, la direction un peu oblique en bas et en arrière de ses fibres l'a fait regarder comme rotateur en dedans; mais il concourt bien peu à ce mouvement, qui est dû principalement, ainsi que je l'ai dit, à la partie antérieure des muscles moyen et petit fessier.

Extenseur de la jambe.

2. — COUTURIER.

Préparation. Elle est commune à tous les muscles antérieurs et internes de la cuisse. 1° Faites une incision horizontale le long de l'arcade fémorale ; du milieu de cette première incision, faites-en partir une autre qui descende perpendiculairement jusqu'à la tubérosité antérieure du tibia. 2° Préparez avec soin l'aponévrose fémorale. Tous les muscles de la région antérieure et interne étant parfaitement séparés les uns des autres par des gaînes aponévrotiques, il vous suffira d'ouvrir successivement ces gaînes et d'enlever les masses de tissu cellulaire qui remplissent les espaces intermusculaires, pour isoler chacun de ces muscles. Il importe de ménager les vaisseaux, afin d'avoir une bonne idée de leurs rapports ; évitez d'ouvrir la veine saphène, qui donne ordinairement beaucoup de sang, ce qui gêne dans la préparation. Si vous l'aviez ouverte, il faudrait la lier au-dessous et au-dessus de l'ouverture; ou mieux, prévenez l'effusion du sang en la liant en deux points différents avant de la couper. Lorsque les muscles superficiels auront été étudiés, vous les diviserez à leur partie moyenne, pour préparer les muscles des couches profondes.

Situation. Figure. Il est le plus long des muscles du corps humain.

Ainsi nommé à cause de ses usages, le *couturier* (*sartorius*, Sar) traverse comme une diagonale la partie antérieure, puis la partie interne de la cuisse, pour se terminer à la partie supérieure de la jambe. C'est le plus long des muscles du corps humain, si vous avez égard à sa longueur totale, et plus encore à la longueur de ses fibres. Il s'en faut bien que cette longueur soit mesurée par une ligne étendue directement entre ses deux points d'insertion.

Insertions.

a. Insertions. Ce muscle s'insère, *d'une part*, 1° à l'épine iliaque antérieure et supérieure, ainsi qu'à la moitié supérieure de l'échancrure placée au-dessous de cette épine ; 2° à une cloison aponévrotique qui sépare le couturier du tenseur du fascia-lata ; — *d'autre part*, à la lèvre interne de la crête du tibia, au-dessous du ligament rotulien (*ilio-prétibial*, Chauss.)

Insertion pelvienne.

La double insertion supérieure ou pelvienne se fait par des fibres aponévrotiques, plus marquées en arrière et en dehors qu'en avant et en dedans. Aux fibres aponévrotiques succèdent presque immédiatement les fibres charnues, qui constituent un muscle aplati, d'apparence rubanée, mais en réalité prismatique et triangulaire, de même que la gaîne aponévrotique qui le contient. Ce muscle va s'élargissant jusqu'au tiers inférieur de la cuisse, et se porte obliquement en bas, en dedans et un peu en arrière ; devenu interne et vertical dans son tiers inférieur, il gagne la partie postérieure du condyle interne du fémur, pour se contourner, par une sorte de réflexion, d'arrière en avant, autour de l'articulation du genou. Déjà, au niveau du condyle interne, des fibres aponévrotiques ont paru sur le bord antérieur du muscle. Les fibres charnues cessent entièrement au moment où ce muscle change de direction, pour se porter horizontalement d'arrière en avant. Le tendon aplati qui leur succède, d'abord étroit, s'élargit considérablement, pour aller se terminer à la crête du

Il est prismatique et triangulaire. Direction d'abord oblique, puis verticale. Sa réflexion derrière le condyle interne.

tibia, au-devant du tendon du demi-tendineux et du droit interne, auxquels il est uni et avec lesquels il constitue ce qu'on appelle la *patte d'oie*. Une bourse séreuse le sépare des tendons de ces muscles. De son bord inférieur part une expansion aponévrotique très-considérable, qui va former la portion interne de l'aponévrose jambière.

b. Rapports. Le couturier est le plus superficiel des muscles de la région antérieure de la cuisse; placé au-dessous de l'aponévrose fémorale, il recouvre les muscles psoas-iliaque, droit antérieur et vaste interne du triceps, adducteur superficiel, droit interne, grand adducteur, et le ligament latéral interne de l'articulation du genou. Ses bords méritent beaucoup d'attention, puisque c'est sur leur trajet que doivent être pratiquées les incisions pour la ligature de l'artère fémorale. Mais son rapport le plus important est celui qu'il affecte avec l'artère et la veine fémorales : c'est le muscle *satellite de l'artère fémorale*. Ainsi, au tiers supérieur de la cuisse, ce muscle forme avec l'adducteur superficiel et l'arcade fémorale un triangle irrégulier dont la base est tour-

Fig. 514.

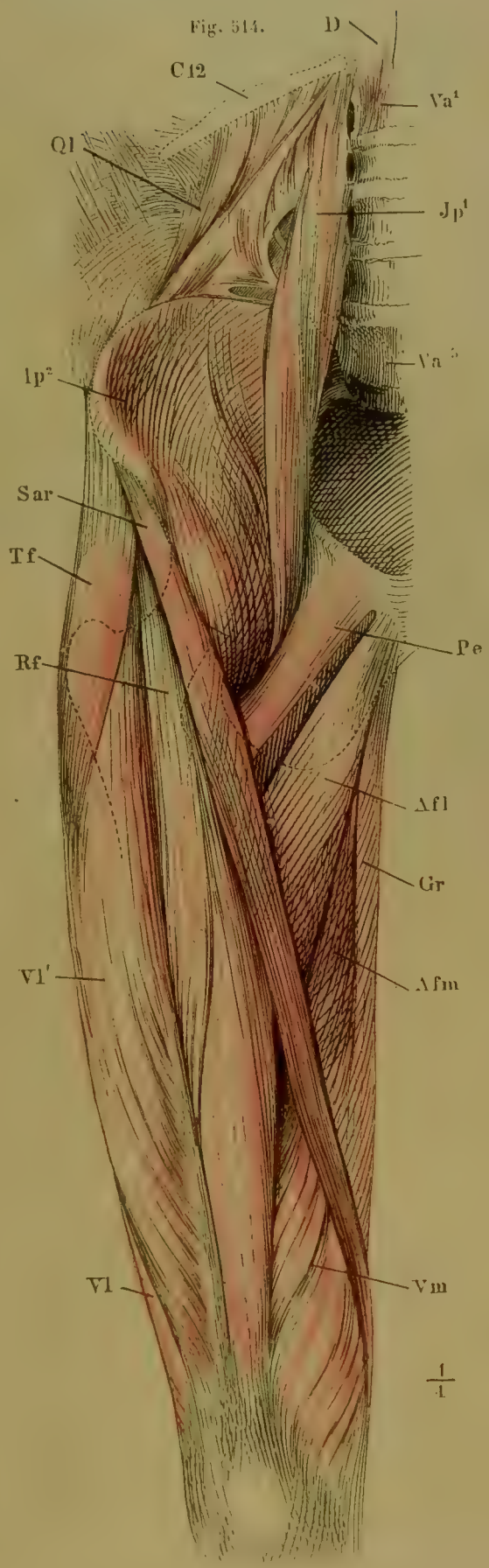

Muscles internes de la hanche et muscles antérieurs de la cuisse, vus par devant (*).

(*) C12, 12e côte. — Va5, 5e vertèbre lombaire. — D, pilier du diaphragme. — Ql, carré lombaire. — Jp¹, psoas. — Jp², iliaque. — Sar, couturier. — Tf, tenseur du fascia-lata. — Rf, droit antérieur. — Pe, pectiné. — Afl, second adducteur superficiel. — Gr, droit interne. — Afm, grand adducteur profond. — Vm, vaste interne. — Vl, portion externe du vaste interne. — Vl', vaste externe.

Mode d'insertion à la crête du tibia.

Rapports.
Superficiels
Profonds.

Rapports de ses bords.

Rapports avec l'artère fémorale.

née en haut et qui est connu sous le nom de *triangle de Scarpa* : l'artère fémorale représente la perpendiculaire tirée du sommet sur la base de ce triangle. Au tiers moyen de la cuisse, l'artère répond d'abord au bord interne, puis à la face postérieure, et enfin au bord externe du muscle. Au tiers inférieur, ce muscle remplit une gouttière profonde, formée par le droit interne et par le vaste interne, dont le sépare, en bas, un intervalle graisseux, qu'on utilise pour l'application des cautères ; il recouvre encore le nerf saphène, qui se dégage de dessous son bord antérieur au niveau de l'insertion inférieure du grand adducteur. La veine saphène répond au bord postérieur du muscle, au niveau de l'articulation du genou.

Fig. 315.

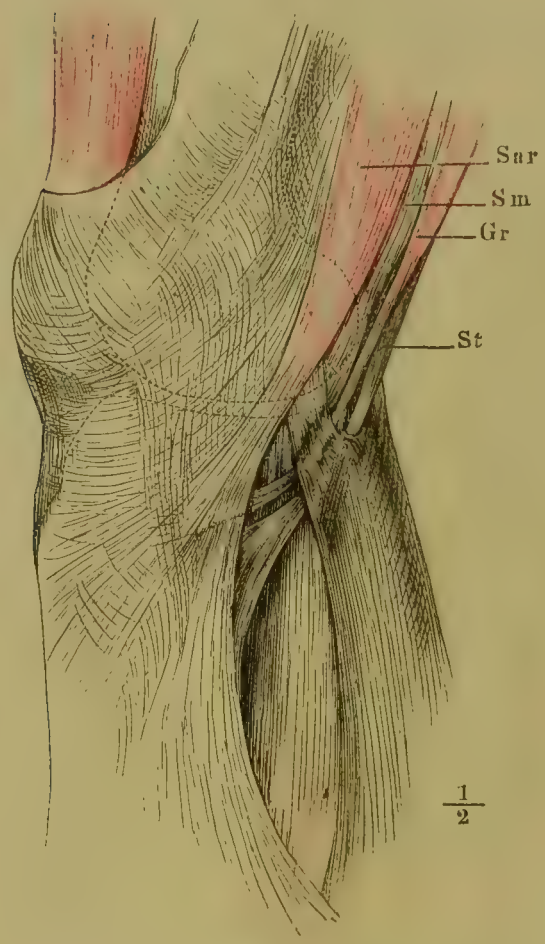

Muscles de la région interne du genou (*).

Intervalle graisseux pour l'application des cautères.

Texture très-simple.

Du reste, la *texture* du couturier est très-simple : des fibres charnues parallèles succèdent à des fibres aponévrotiques également parallèles, et la longueur des fibres charnues est mesurée exactement par celle du muscle.

Fléchisseur de la jambe.

c. Action. Le couturier est *fléchisseur* de la jambe sur la cuisse, qu'il renverse en dedans, en la croisant sur la jambe du côté opposé. Quand ce mouvement est produit, le muscle fléchit la cuisse sur le bassin. Il est donc l'agent principal de l'attitude que prennent les tailleurs pendant leur travail ; en outre, il est *rotateur* de la jambe en dedans. Lorsque le couturier prend son point d'insertion fixe sur la jambe, il renverse en avant le bassin sur la cuisse et lui imprime un mouvement de rotation en vertu duquel la face antérieure du tronc est dirigée du côté opposé.

Rotateur en dedans.

3. — TRICEPS FÉMORAL.

Définition.

J'ai cru devoir réunir sous la dénomination de *triceps fémoral* deux muscles ou deux portions d'un même muscle qui ont été longtemps décrites séparément dans les ouvrages d'anatomie, le droit antérieur et le triceps fémoral des auteurs.

Le droit antérieur est la longue portion du triceps.

Le triceps fémoral, tel que nous l'entendons, est composé de trois portions : 1° une portion moyenne, ou longue portion : c'est le *droit antérieur* des auteurs ; 2° une portion externe ou *vaste interne*, et 3° une portion interne ou *vaste externe*, auquel je rattache la *portion crurale* des anatomistes.

(*) *Sar*, couturier. — *Sm*, demi-membraneux. — *Gr*, droit interne. — *St*, demi tendineux.

I. *Longue portion du triceps fémoral*, ou *droit antérieur*. Elle est située à la région antérieure de la cuisse et mesure tout l'intervalle qui sépare la rotule de l'épine iliaque antérieure et inférieure (*ilio-rotulien*, Chauss.). Verticale, épaisse et large à sa partie moyenne, elle se rétrécit à ses extrémités.

a. Insertions. Le droit antérieur (R*f*, *fig.* 510 et 514) naît par un tendon extrêmement fort, qui embrasse l'épine iliaque antérieure et inférieure, dont la saillie est proportionnelle à la force de ce muscle. Ce tendon reçoit par son côté externe un autre tendon, aplati, qui naît du sourcil de la cavité cotyloïde, dans une rainure particulière, et contourne ce sourcil, dont il suit la courbure : c'est le *tendon réfléchi*, qui vient fortifier le *tendon direct* et se confond avec lui (*fig.* 517). Ce tendon s'épanouit immédiatement en une large aponévrose, dont la portion externe, très-mince, se prolonge au-devant du muscle jusqu'à son milieu ; dont la portion interne, très-épaisse, plonge, en forme de bandelette, dans l'épaisseur de ce même muscle jusqu'auprès de son extrémité inférieure. Nées de la face postérieure et des bords de cette aponévrose, ainsi que de la face antérieure de sa portion interne, les fibres charnues se portent toutes en bas et en arrière, les internes de dehors en dedans, les externes de dedans en dehors, et constituent par leur réunion un corps charnu qui va grossissant de haut en bas, et dont les faisceaux se terminent, après un court trajet, à la face antérieure de l'aponévrose de terminaison. Cette aponévrose, large, épaisse et resplendissante, occupe les deux tiers inférieurs de la face postérieure du muscle, se rétrécit en concentrant ses fibres, et constitue un tendon aplati, qui reçoit par son bord interne les fibres les plus superficielles du vaste interne, s'élargit de nouveau après s'être rétréci, pour venir se confondre avec le tendon rotulien des muscles vaste interne et vaste externe.

Insertions.

Fig. 516.

Tendon direct.

Tendon réfléchi.

Son épanouissement en une large aponévrose.

Direction des fibres charnues.

Aponévrose de terminaison.

Droit antérieur, vu par devant; les fibres ont été écartées les unes des autres.

Le droit antérieur est formé de deux moitiés symétriques, séparées par une fente verticale ; dans chaque moitié, les fibres musculaires sont étendues de l'aponévrose antérieure et supérieure à l'aponévrose postérieure et inférieure et contournent le bord correspondant.

Tendon rotulien.

II. *Triceps crural des auteurs* ou *vaste interne* et *vaste externe*. Extrêmement volumineux, situé sur un plan postérieur au muscle précédent, étendu des trois faces du corps du fémur à la rotule et au tibia. C'est à tort qu'on a regardé ce muscle comme divisé supérieurement en trois portions ou têtes (*trifémoro-rotulien*, Chauss.), qu'on a décrites séparément, sous les noms de *vaste interne*, *vaste externe* et *crural*. On cherche en vain la portion moyenne ; on ne trouve que deux portions proprement dites, l'une externe, très-considérable : c'est le *vaste externe* ; l'autre interne et antérieure, et même un peu externe, bien moins volumineuse, recouverte en partie par le vaste externe et par le droit antérieur : c'est le *vaste interne*.

Il n'est composé que de deux portions.

La portion moyenne ou le crural des auteurs n'existe pas

A. *Portion externe* ou *vaste externe* (V*f*, *fig.* 510 et 517). C'est la portion la plus

Insertion au grand trochanter.

considérable du triceps; elle naît 1° de la base du grand trochanter, qui présente une crête horizontale pour cette insertion; 2° au-devant du grand trochanter, d'une crête verticale qui fait suite au bord antérieur de ce cette éminence et qui présente un tubercule quelquefois très-saillant; cette insertion anguleuse embrasse le tendon du moyen fessier; 3° d'une ligne étendue du grand trochanter à la ligne âpre; 4° de toute l'étendue de la lèvre externe de la ligne âpre. Toutes ces insertions se font au moyen d'une large aponévrose, qui recouvre les trois quarts supérieurs du muscle, et de la face interne de laquelle naissent presque toutes les fibres charnues; 5° enfin, quelques-unes de ses fibres charnues viennent du tendon du grand fessier et de la cloison aponévrotique qui sépare le vaste externe de la courte portion du biceps.

Fig. 517.

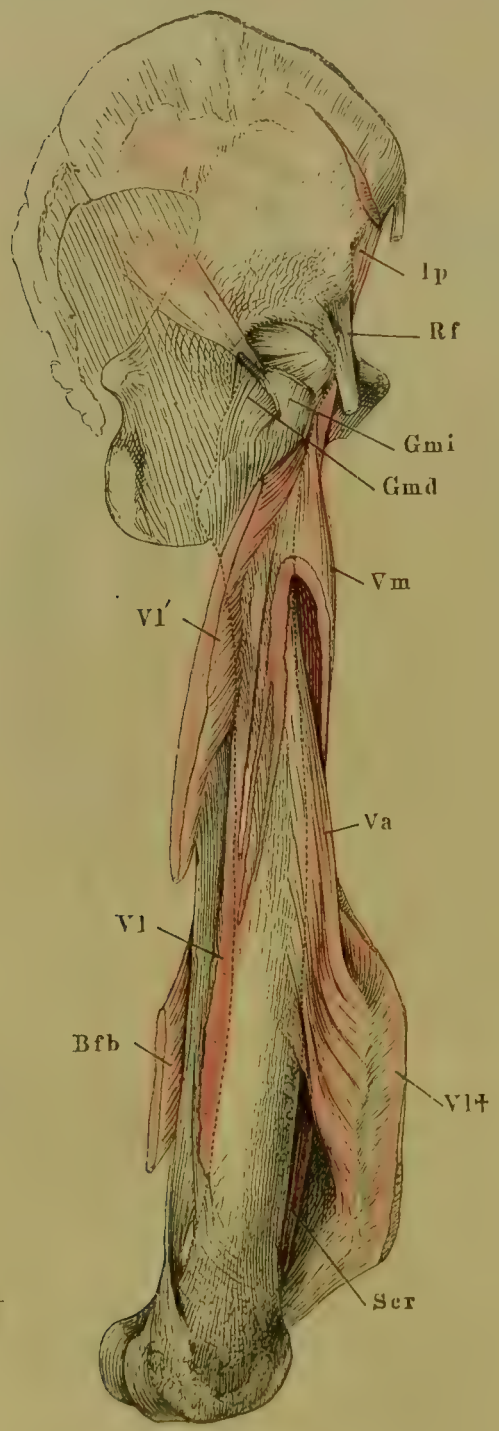

A la ligne âpre.

Direction des fibres charnues.

Aponévrose de terminaison. $\frac{1}{4}$

Elle devient tendon aplati.

Insertions du triceps fémoral (*).

Nées de cette manière, ces fibres charnues se portent, les unes, verticalement en bas, les autres, un peu obliquement en bas et en avant, d'autant moins longues et plus obliques qu'elles sont plus inférieures; il en résulte un faisceau très-considérable, séparé par des vaisseaux, des nerfs et du tissu cellulaire de la portion antérieure du vaste interne, qu'il recouvre en partie. Après un trajet plus ou moins long, les fibres charnues se portent, quelques-unes à la face interne, le plus grand nombre à la face externe d'une aponévrose de terminaison qui, non moins forte que l'aponévrose d'origine, concentre ses fibres, s'épaissit de plus en plus en se rétrécissant, forme un tendon aplati, quelquefois divisé en bandelettes très-épaisses et parallèles, que

(*) La cuisse est vue par sa face externe. Le vaste interne (*Vm*, *Vl*) a été divisé et en grande partie enlevé; son insertion inférieure (*Vl+*) a été renversée en avant et sa portion externe (*Vl*) coupée au niveau de ses insertions. Le vaste externe (*Vl′*) a été divisé verticalement et renversé en arrière. — *Va*, portion antérieure du vaste interne. — *Bfb*, court chef du biceps, coupé au niveau de son union avec le long chef. *Ser*, sous-crural. — *Gmd*, tendon du moyen fessier. — *Gmi*, tendon du petit fessier. — *Rf*, tendons d'origine du droit antérieur. *Ip*, psoas iliaque.

les fibres charnues abandonnent régulièrement au niveau du bord externe du droit antérieur, et vient s'insérer à la moitié externe du bord supérieur de la rotule, en se confondant, à sa partie interne, avec le droit antérieur et le vaste interne. Les fibres les plus inférieures, nées de la cloison intermusculaire, vont se rendre directement au bord externe de la rotule (1).

Son insertion à la moitié externe du bord supérieur de la rotule.

B. *Portion interne du triceps* ou *vaste interne*. Beaucoup moins volumineuse que la portion externe, elle n'occupe pas le côté interne du fémur seulement, mais elle entoure cet os; en sorte qu'on peut lui considérer trois régions : une interne, une antérieure et une externe. Sa portion interne (V*m*, *fig.* 510) est sous-aponévrotique : c'est la seule que les auteurs désignent sous le nom de vaste interne. Sa portion antérieure (V*a*) est recouverte par la longue portion ou le droit antérieur : c'est elle qu'on appelait *portion crurale*. Sa partie externe (V*l*) est recouverte par le vaste externe (V*l'*), avec lequel elle confond un assez grand nombre de fibres ; mais on peut toujours l'en séparer en incisant le muscle le long du bord externe de l'aponévrose moyenne. Ainsi envisagé, le vaste interne naît : 1° d'une ligne oblique rugueuse, étendue de la partie antérieure du col du fémur à la ligne âpre; 2° de la lèvre interne de cette ligne âpre, au-devant des adducteurs. Cette double insertion a lieu par une aponévrose d'origine beaucoup moins forte et moins étendue que celle du vaste externe, et qui se confond avec les aponévroses des adducteurs, pour concourir avec elles à

Elle entoure le fémur.

Sa partie moyenne constitue le muscle crural des auteurs.

Son aponevrose d'origine.

Fig. 518.

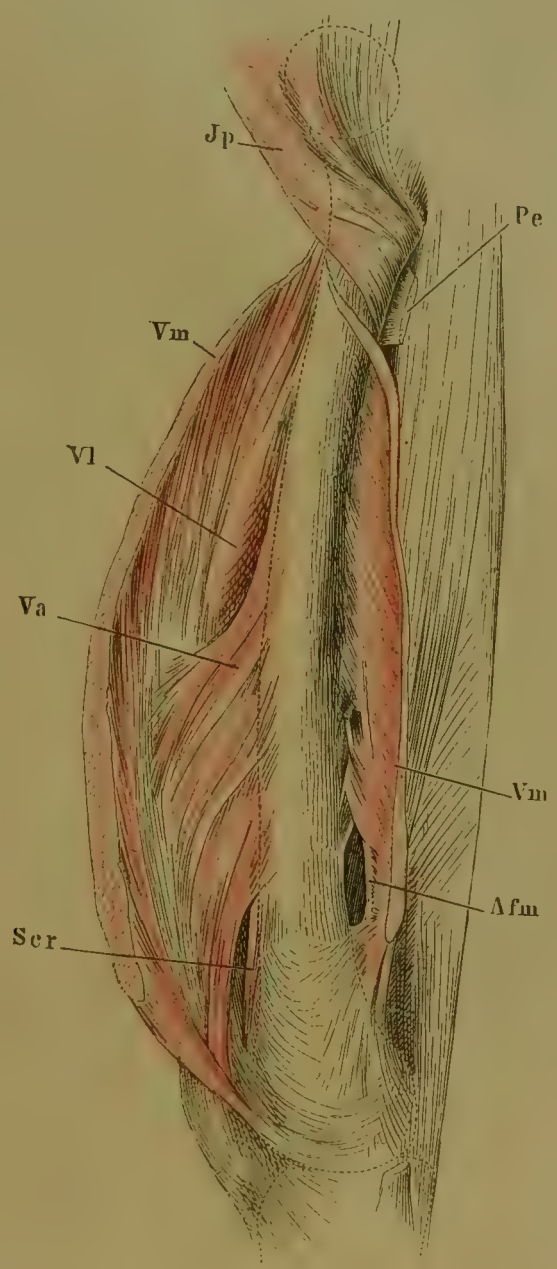

Vaste interne (*).

(*) La cuisse est vue par sa face interne. Le vaste interne (V*m*) a été divisé au voisinage de ses insertions supérieures et renversé en avant et en arrière. — V*a*, portion antérieure du vaste interne. — V*l*, portion externe du vaste interne. — *Jp*, psoas-iliaque. — P*e*, tendon du pectiné. — A*fm*, tendon du grand adducteur profond. — S*cr*, sous-crural.

(1) Le bord antérieur du tendon du vaste externe est libre, parfaitement distinct du tendon du droit antérieur, qu'il double, et de l'aponévrose du vaste interne.

Son insertion aux trois faces et aux trois bords du fémur.

former le canal de l'artère fémorale; 3° les fibres charnues naissent encore de la presque totalité de la face interne, de la face antérieure et de la face externe, ainsi que des deux bords antérieurs du fémur; 4° enfin, les fibres charnues les plus inférieures viennent de la cloison aponévrotique intermusculaire interne.

Direction des fibres charnues.

Nées de ces diverses insertions, les fibres charnues se portent dans différentes directions : les externes, de dehors en dedans, les moyennes, verticalement, les internes, qui sont les plus nombreuses, en bas, en avant et en dehors, pour constituer un corps charnu plus épais en bas qu'en haut, plus épais en dedans qu'en dehors, corps charnu dont les fibres viennent se rendre successivement aux deux faces, mais surtout à la face postérieure d'une vaste aponévrose, cachée, en dehors, par l'aponévrose du vaste externe, qui la recouvre, mais dont il est facile de la séparer. Celles de ces fibres qui se rendent à la face antérieure de l'aponévrose (ce sont les plus internes), se terminent de la manière la plus régulière, suivant une ligne verticale qui longe le bord interne du droit antérieur.

Aponévrose de terminaison.

Terminaison des fibres charnues.

L'aponévrose de terminaison du vaste interne règne sur la face antérieure de la portion moyenne du muscle, derrière le droit antérieur. C'est probablement cette circonstance qui a conduit à distinguer deux parties dans le vaste interne : une moyenne ou muscle *crural*, et une interne, appelée *vaste interne*. La couche la plus superficielle des fibres charnues internes va se rendre, inférieurement, au bord interne du droit antérieur, ou longue portion ; les fibres les plus inférieures de cette même partie interne, nées de la branche interne de bifurcation de la ligne âpre et de la cloison intermusculaire correspondante, sont presque horizontales et accompagnent l'aponévrose de terminaison jusqu'à son insertion au bord interne de la rotule. Du reste, l'aponévrose de terminaison se prolonge, en dedans, jusqu'à la tubérosité interne du tibia, au-dessous de laquelle elle s'insère, recouverte par les tendons de la patte d'oie, en dedans du ligament latéral interne du genou. Cette insertion aponévrotique très-forte représente, en dedans, le fascia-lata et constitue une sorte de ligament latéral interne accessoire de l'articulation du genou.

Insertions au bord interne de la rotule.

A la tubérosité interne du tibia.

Le triceps est constitué par trois muscles et trois tendons superposés.

D'après la description qui précède, il est évident que le triceps fémoral, tel que je le conçois, est composé de trois muscles et de trois tendons superposés : 1° du droit antérieur, qui forme la couche la plus superficielle; 2° du vaste externe, qui forme la couche moyenne; 3° du vaste interne, qui forme la couche profonde.

Rapports de la longue portion.

b. Rapports. La longue portion du triceps ou le droit antérieur de la cuisse est sous-aponévrotique dans ses trois quarts inférieurs. Il est recouvert, dans sa partie supérieure, par le couturier, par les fibres antérieures du moyen fessier et par le psoas-iliaque. Il recouvre l'articulation coxo-fémorale, les vaisseaux circonflexes antérieurs et les muscles vaste interne et vaste externe. Ces deux muscles, entourant le fémur comme dans une gaîne musculeuse, ont des rapports avec tous les muscles de la cuisse : superficiels dans une assez grande étendue, ils répondent, en avant, au psoas-iliaque, à la longue portion ou droit antérieur, au couturier, et deviennent sous-aponévrotiques dans les espaces triangulaires que ces muscles laissent entre eux ; en arrière, ils répondent aux muscles biceps et demi-membraneux ; en dedans, aux adducteurs, au couturier et à l'artère fémorale, dont le vaste interne concourt à former la gaîne; en dehors, au grand fessier, qui glisse sur l'extrémité supérieure du vaste externe et qui en est séparé par une bourse séreuse ; enfin à l'aponévrose fascia-lata et à

Rapports des vastes externe et interne.

Ils sont superficiels dans une partie de leur étendue.

son muscle tenseur. Je dois signaler ici un petit faisceau charnu (*Scr*) formé par les fibres les plus profondes et les plus inférieures du vaste externe, faisceau constamment distinct du reste du muscle, qui va s'insérer à la partie supérieure de la synoviale du genou : ce faisceau, destiné à s'opposer au pincement de cette synoviale, a été regardé comme un muscle distinct, auquel on a donné le nom de muscle *sous-crural*.

Faisceau distinct qui s'insère à la synoviale du genou.

c. Action. Le triceps fémoral étend la jambe sur la cuisse. Son action est favorisée par la rotule, qui augmente l'angle d'insertion du triceps, et que nous avons considérée comme un os sésamoïde développé dans l'épaisseur de son tendon. Nous devons donc regarder le triceps comme s'insérant, non à la rotule, mais à la tubérosité antérieure du tibia, ou plutôt à la partie la plus inférieure de cette tubérosité. Remarquez que l'insertion rotulienne du tendon se fait au-devant de la base de la rotule, et non point à cette base elle-même, tout comme l'insertion du ligament de la rotule se fait à la partie antérieure de la rotule, et non point à l'empreinte inégale que présente, en bas, la face postérieure de cet os ; disposition importante, qui augmente l'angle d'insertion de la puissance.

Extenseur. On peut considérer le triceps comme s'insérant au tibia. Mode d'insertion à la rotule.

Le triceps fémoral constitue le muscle le plus puissant du corps humain, aucun autre n'ayant d'aussi larges surfaces d'insertion et, par conséquent, un aussi grand nombre de fibres musculaires ; il fait à lui seul équilibre, dans la station, au poids de tout le corps. Aussi peut-on donner le triceps comme un exemple frappant de la prédominance des muscles extenseurs sur les fléchisseurs dans certaines régions de l'économie. C'est encore lui qui soulève tout le tronc dans la progression et le saut. Ne soyez donc pas étonnés de la rupture de la rotule, de celle de son ligament ou du tendon des extenseurs, qui se produit dans une contraction violente du triceps, malgré le désavantage de son insertion, très-rapprochée du point d'appui. Le droit antérieur, ou la longue portion, est nécessairement congénère du vaste interne et du vaste externe ; mais, de plus que ces derniers, il a une action sur la cuisse, qu'il peut fléchir sur le bassin.

Force du triceps fémoral.

Il peut rompre la rotule ou son ligament.

Le tendon du triceps fémoral est dirigé en bas et un peu en dedans ; le ligament rotulien, en bas et un peu en dehors, de telle manière que le tendon et le ligament font un angle rentrant, extrêmement obtus, ouvert en dehors. Cette circonstance, jointe à la prédominance du vaste externe sur le vaste interne, explique la fréquence de la luxation de la rotule en dehors, et l'impossibilité de cette luxation en dedans. Lorsque la rotule est poussée en dedans par des violences extérieures, la contraction musculaire la rétablit immédiatement dans sa position. La rotule tend, au contraire, à être déplacée en dehors par la contraction du vaste externe, et une fois déplacée, elle est maintenue par le même muscle dans sa position vicieuse ; aussi voit-on des luxations de la rotule sinon irréductibles, du moins non réductibles d'une manière permanente : aussitôt que la main cesse de contenir cet os, l'action musculaire le ramène dans sa position vicieuse.

Direction anguleuse du ligament rotulien et du tendon extenseur.

Tendance de la rotule au déplacement en dehors.

Le triceps fémoral n'a pas de *moment*, son insertion au tibia se faisant toujours sous le même angle, dans quelque attitude que la jambe soit placée.

Le triceps n'a pas de moment.

C. — **Région crurale interne.**

Les muscles de la région interne de la cuisse sont le droit interne et les quatre adducteurs, parmi lesquels je range le pectiné : en tout, cinq muscles.

1. — DROIT INTERNE.

Situation. Figure.

Ce muscle est le plus superficiel de ceux qui occupent la région interne de la cuisse; il est long, droit et grêle (*gracilis*, Spigel; *grêle interne*, Winslow; *Gr*, *fig.* 514).

Insertions.

a. Insertions. Il s'insère, *d'une part*, sur le côté de la symphyse du pubis, depuis l'épine pubienne jusqu'à le branche ascendante de l'ischion; — *d'autre part*, à la crête du tibia (*sous-pubio-prétibial*, Chauss.).

Mode d'insertion pelvienne.

L'insertion supérieure se fait par des fibres aponévrotiques longues, resplendissantes et parallèles, que bride un faisceau fibreux perpendiculaire, couché en dedans de cette ligne d'insertion. Aux fibres aponévrotiques succèdent les fibres charnues, parallèles d'abord et formant un faisceau mince et large, puis convergentes, disposition qui donne au droit interne la forme d'un triangle isocèle très-allongé. Ce muscle s'arrondit en bas, pour se terminer par un tendon long et grêle, qui règne longtemps sur son bord postérieur et reçoit successivement toutes les fibres charnues, lesquelles sont épuisées immédiatement au-dessus de l'articulation du genou. Devenu libre, le tendon du droit interne se place sur la partie postérieure de la tubérosité interne du fémur, qu'il contourne d'arrière en avant, ainsi que la tubérosité correspondante du tibia, et vient s'insérer à la crête de ce dernier os, derrière le tendon du couturier et au-dessus du tendon du demi-tendineux, avec lesquels il s'unit pour constituer cet entrelacement tendineux à trois branches, connu sous le nom de *patte d'oie* (*fig.* 515).

Tendon terminal. Sa réflexion. Ses insertions à la crête du tibia.

Rapports.

b. Rapports. Le droit interne est recouvert par l'aponévrose fémorale et un peu, en bas, par le couturier; il recouvre les trois adducteurs, le côté interne de l'articulation du genou et le ligament latéral interne, dont il est séparé par une bourse séreuse qui lui est commune avec le demi-tendineux. La veine saphène interne croise obliquement la face interne de ce muscle, près de son extrémité inférieure.

Fléchisseur de la jambe sur la cuisse. Adducteur.

c. Action. Fléchisseur de la jambe, il la porte en même temps un peu en dedans, à cause de la réflexion qu'il éprouve autour de l'articulation du genou; il est congénère du couturier dans cette portion de son action. Il est en même temps *adducteur* de la cuisse. Dans la station sur les pieds, il prend son point d'insertion mobile sur le bassin.

2. — ADDUCTEURS DE LA CUISSE.

Préparation. Commune à tous les adducteurs. Placer la cuisse dans l'abduction, pour tendre ces muscles. Diviser les téguments suivant une ligne dirigée du milieu de l'arcade fémorale à la rotule; faire une incision demi-circulaire aux deux extrémités de cette incision longitudinale; respecter les vaisseaux et nerfs, pour pouvoir étudier leurs rapports; couper la veine saphène à son embouchure dans la veine fémorale; diviser l'aponévrose fémorale; disséquer les muscles qui se présenteront.

Classifications anciennes et modernes des adducteurs.

Il existe, à la région interne de la cuisse, trois muscles qui portent le nom d'*adducteurs*, que les anciens connaissaient sous le nom collectif de *triceps*, et que les modernes distinguent, dans l'ordre de leur superposition, en *premier*, *deuxième* et *troisième*, ou, dans l'ordre de leur volume, en *moyen*, *petit* et *grand*. Ces dénominations vagues sont une source de confusion, l'adducteur moyen pour le volume étant le premier dans l'ordre de superposition. J'ai donc cru devoir mo-

difier ces noms, en même temps que j'ai rangé le pectiné parmi les adducteurs. Ainsi, j'admets quatre adducteurs, que je diviserai en *superficiels* et *profonds*. Les deux superficiels sont le pectiné et le premier adducteur : je les appellerai *premier* et *second adducteur superficiels*. Les deux adducteurs profonds sont le petit et le grand adducteur, que j'appellerai *petit adducteur profond* et *grand adducteur profond*. A la rigueur, on pourrait n'admettre que deux adducteurs, l'un *superficiel*, l'autre *profond*, et cette dernière division serait peut-être préférable.

Il existe quatre adducteurs : deux superficiels et deux profonds.

A. — Pectiné ou premier adducteur superficiel.

Le *pectiné* (*pecten*, pubis), *premier adducteur superficiel* (Pe, *fig.* 519), est un muscle quadrilatère, situé à la partie supérieure, antérieure et interne de la cuisse, en dedans du psoas-iliaque.

Figure.

Situation.

Fig. 519.

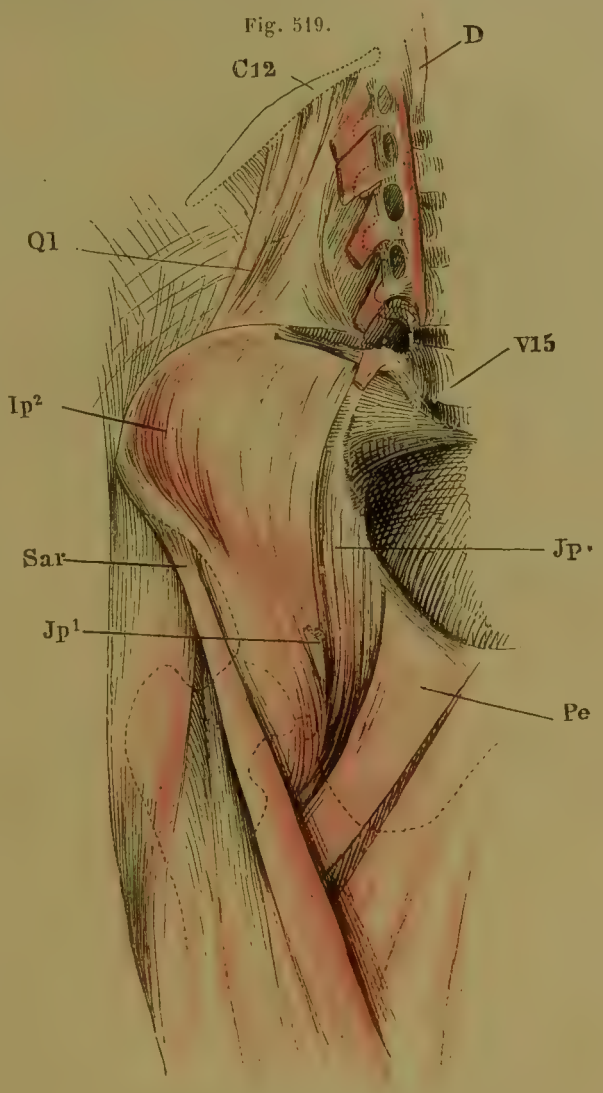

Muscles de la cuisse; face antérieure (*).

a. Insertions. Il s'insère, *d'une part*, supérieurement, 1° à l'épine du pubis ; 2° à la crête pectinéale (Pe, *fig.* 520); 3° à la surface triangulaire qui est au-devant de cette crête (Pe'); 4° à la face inférieure d'une arcade aponévrotique très-forte, qui fait suite au ligament de Gimbernat, s'insère à la crête pectinéale et se continue avec la lame aponévrotique qui revêt le muscle pectiné; *d'autre part*, inférieurement, au-dessous du petit trochanter, à la ligne oblique (Pe†) qui s'étend de cette éminence à la ligne âpre du fémur (*sus-pubio-fémoral*, Chauss.).

Insertions : Pubiennes ;

Fémorale.

Les insertions pubiennes ont lieu directement par les fibres charnues, excepté à l'épine du pubis, où se voient des fibres aponévrotiques très-prononcées. De là, les fibres du pectiné se portent en bas, en arrière et en dehors, et constituent un faisceau aplati d'abord d'avant en arrière, puis de dehors en dedans, dont les fibres viennent, après un court trajet et en convergeant, s'insérer à la bifurcation interne de la ligne âpre, les unes directement, les autres par une aponévrose qui occupe la face antérieure du muuscle.

Mode d'insertion au pubis.

Direction.

(* La portion lombaire du psoas-iliaque (*Jp*¹) a été réséquée, et les insertions vertébrales de cette portion renversées en dehors. — D, pilier du diaphragme. — C12, 12e côte. — V5, 5e vertèbre lombaire. — *Ql*, carré des lombes. — *Jp*², muscle iliaque. — *Jp*', portion interne de l'iliaque. — *Sar*, couturier. — Pe, pectiné.

Rapports : Superficiels; Profonds.

b. Rapports. Le pectiné est recouvert par le feuillet profond de l'aponévrose fémorale et par les vaisseaux fémoraux ; il recouvre la capsule articulaire, le petit adducteur profond et l'obturateur externe, dont il est séparé par les vaisseaux et nerfs obturateurs. Son bord externe longe le bord interne du psoas-iliaque, dont il est séparé par une ligne celluleuse, à laquelle répond l'artère fémorale; en sorte que, n'était la saillie de ce bord externe, l'artère toucherait l'os immédiatement. Son bord interne répond au deuxième adducteur superficiel ou moyen adducteur, avec lequel il est quelquefois confondu, excepté en bas, où il en est séparé par un intervalle dans lequel on voit le petit adducteur profond. Un rapport important de ce muscle est celui qu'il affecte avec l'orifice antérieur du canal sous-pubien, qui répond à sa face postérieure. Il suit de là que, dans la hernie sous-pubienne ou ovalaire, les parties déplacées sont recouvertes par le pectiné.

Rapports des bords

Rapports avec le canal sous-pubien.

Fig. 520.

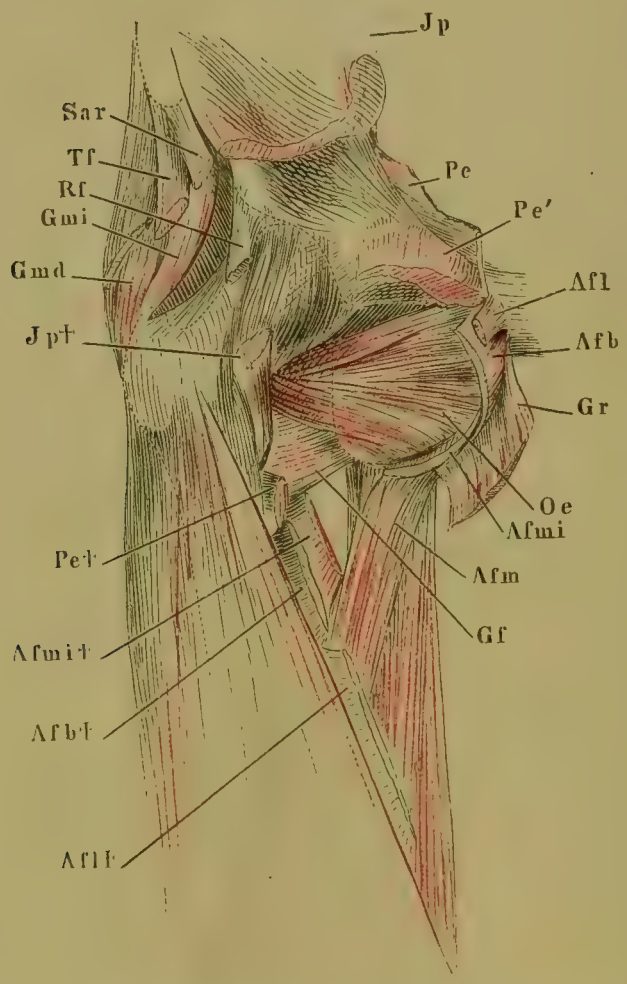

Adducteurs de la cuisse, vus par devant (*).

B. — Deuxième adducteur superficiel (premier adducteur, Boyer; moyen adducteur, Bichat).

Situation. Figure.

Aplati, triangulaire (A*fl*, *fig.* 514), il est situé sur le même plan que le pectiné, qu'il semble continuer en bas, et avec lequel il confond souvent ses insertions supérieures. Il y a une sorte de solidarité entre ces deux muscles: un pectiné ou premier adducteur superficiel peu développé se rencontre toujours coïncidemment avec un deuxième adducteur superficiel considérable.

Insertions.

a. Insertions. Le deuxième adducteur superficiel s'insère, *d'une part*, à l'épine du pubis(A*fl*) ; — *d'autre part*, au tiers moyen de la ligne âpre du fémur (A*fl* †; *pubio-fémorale*, Chauss.).

L'insertion supérieure ou pubienne se fait par un tendon étroit et aplati,

(*) J*p*, portion lombaire du psoas-iliaque, excisée. — J*p*†, terminaison inférieure de ce muscle. — S*ar*, couturier. — T*f*, tenseur du fascia-lata. — R*f*, droit antérieur. — G*mi*, petit fessier. — G*md*, moyen fessier. — P*e*, pectiné. — P*e'*, faisceaux profonds du pectiné — P*e*†, insertion fémorale du pectiné. — A*fl*, A*fl*†, insertions du deuxième adducteur superficiel. — A*fb*, A*fb*†, insertions du petit adducteur profond. — G*r*, droit interne.— O*e*, obturateur externe. — A*fmi*, A*fmi*†, insertions de la portion externe du grand adducteur profond. — A*fm*, portion interne de ce muscle. — Q*f*, carré fémoral.

qui, en s'épanouissant en avant, donne naissance à un corps charnu épais et large. Celui-ci se porte en bas, en arrière et en dehors, et se termine au tiers moyen de la ligne âpre du fémur, entre le triceps fémoral, qui est en arrière et avec lequel il confond ses insertions. Son attache a lieu au moyen de deux lames aponévrotiques, entre lesquelles sont reçues les fibres charnues. Des trous nombreux, destinés au passage des artères perforantes, se voient au niveau de cette attache. Direction. Insertion fémorale.

b. Rapports. Sous-aponévrotique à sa partie supérieure, ce muscle devient de plus en plus profond à mesure qu'il descend. Il répond au couturier, dont il est séparé par l'artère et la veine fémorales. Ce dernier rapport est d'une grande importance; j'aurai occasion de le rappeler ailleurs. Rapports.

C. — Petit adducteur profond (second adducteur, Boyer; petit adducteur, Bichat).

De même forme que le précédent, il est le second dans l'ordre de superposition, et le plus petit par le volume (A*fb*). Figure.

a. Insertions. Il naît au-dessous de l'épine du pubis, en dehors du muscle droit interne, en dedans du muscle obturateur externe, dans une étendue variable; de là, ses fibres se portent en dehors, en bas et un peu en arrière, forment un faisceau épais, aplati d'abord de dedans en dehors, puis d'avant en arrière, qui va s'élargissant et vient se terminer à la portion moyenne de la ligne âpre du fémur, au-devant du grand adducteur profond et derrière les adducteurs superficiels, avec lesquels il confond ses insertions (*sous-pubio-fémoral* Chauss.). Insertion pubienne. Direction. Insertion fémorale.

b. Rapports. Recouvert par les adducteurs superficiels, il recouvre le grand adducteur profond ou troisième adducteur; il est en rapport, par son bord externe, avec l'obturateur externe et le psoas-iliaque; sond bord interne, qui répond d'abord au droit interne, s'applique ensuite contre le grand adducteur profond, dont il est quelquefois difficile de le séparer. Rapports.

D. — Grand adducteur profond (troisième adducteur, Boyer; grand adducteur, Bichat).

Préparation. Pour bien voir ce muscle, il ne suffit pas de l'étudier par sa face antérieure, qui se trouve préparée lorsqu'on a divisé les muscles précédents; il faut encore l'étudier par sa face postérieure et, pour cela, enlever les trois muscles de la région postérieure de la cuisse, savoir: le biceps, le demi-tendineux et le demi-membraneux.

Le *grand adducteur profond* (troisième adducteur, A*fm* et A*fmi*) est un muscle très-volumineux, triangulaire, fort épais en dedans, où il forme presque à lui seul toute l'épaisseur de la partie interne de la cuisse. Figure. Situation.

a. Insertions. Il s'insère, *d'une part*, 1° à la branche ascendante de l'ischion, dans toute sa longueur, et un peu à la branche descendante du pubis; 2° au sommet, c'est-à-dire à la portion la plus inférieure de la tubérosité de l'ischion; — *d'autre part*, 1° à l'interstice de la ligne âpre du fémur, dans toute sa longueur; 2° à un tubercule très-prononcé qu'on remarque sur le condyle interne du fémur, au-dessus de la dépression destinée au tendon du jumeau interne (*ischio-fémoral*, Chauss.). Insertions.

Les insertions pelviennes, et surtout les insertions ischiatiques, qui sont les principales, ne peuvent être bien vues que par la face postérieure du muscle; elles ont lieu par des faisceaux aponévrotiques, qui donnent immédiatement Mode d'insertion pelvienne.

naissance aux fibres charnues, lesquelles constituent une masse extrêmement épaisse, dirigée en bas et en dehors, et présentant de gros faisceaux presque aussi volumineux et aussi facilement séparables que ceux du grand fessier. Ce muscle ne tarde pas à se diviser en deux portions, ou plutôt en deux corps de muscle bien distincts, savoir : un interne, un externe.

Fig. 321.

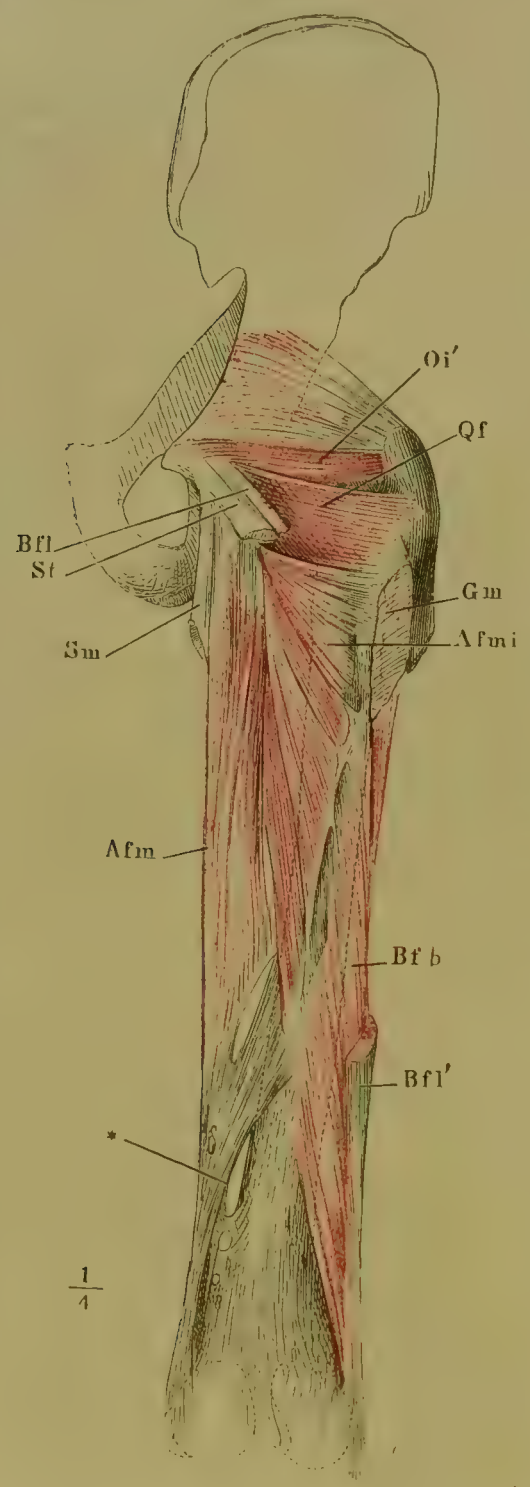

Face postérieure des muscles adducteurs (*).

1° La *portion interne* (A*fm*) forme le bord interne du grand adducteur, dont elle continue le trajet primitif. Arrivées au tiers inférieur de la cuisse, ses fibres sont reçues dans un demi-cône aponévrotique ouvert en dehors, auquel succède un tendon resplendissant, qui va s'insérer au tubercule très-prononcé qu'on remarque à la partie postérieure et supérieure du condyle interne du fémur. Dans tout son trajet, ce tendon reste accolé à l'aponévrose du vaste interne.

2° La *portion externe* (A*fmi*), abandonnant la direction primitive du muscle, se dirige de dedans en dehors et s'épanouit, en quelque sorte, en gros faisceaux, qui vont s'insérer dans toute l'étendue de l'interstice de la ligne âpre du fémur, par une aponévrose très-considérable, intimement unie aux aponévroses des autres adducteurs, et disposée en arcades multiples pour le passage des artères perforantes.

Ces deux divisions du grand adducteur profond, séparées en bas par l'artère et la veine fémorales, et par le canal aponévrotique qui accompagne ces vaisseaux, sont ordinairement distinctes dans une grande étendue, et même quelquefois dans toute leur longueur. L'insertion ischiatique de la portion de muscle qui va au condyle interne, a lieu tout à fait

(*) Oi', jumeau supérieur. — B*fl*, S*t*, S*m*, tendons du biceps, du demi tendineux et du demi-membraneux. — *Qf*, carré fémoral. — *Gm*, insertion du grand fessier. — A*fmi*, portion externe du grand adducteur profond. — A*fm*, portion interne de ce muscle. — B*fb*, court chef du biceps. — B*fl'*, tendon du long chef du biceps. — *, anneau du troisième adducteur.

au sommet de la tubérosité de l'ischion ; l'insertion ischiatique de la portion de muscle destinée à la ligne âpre a lieu au côté externe de cette tubérosité, à une saillie déjetée en dehors qu'on y remarque. Cette dernière portion s'insère encore à toute la longueur de la branche ascendante de l'ischion et à la branche descendante du pubis, en dehors du muscle droit interne. Les fibres les plus supérieures, qui sont horizontales, forment un faisceau distinct, comme radié, antérieur aux fibres suivantes, au-devant desquelles il se contourne, et qui va s'insérer à la ligne étendue du grand trochanter à la ligne âpre, en dedans du muscle grand fessier.

Faisceau horizontal radié, antérieur au reste du muscle

b. Rapports. Le grand adducteur profond est recouvert par les adducteurs superficiels et par le petit adducteur profond ; il recouvre le demi-tendineux, le biceps, le demi-membraneux et le grand fessier. Son bord interne est longé, en haut, par le droit interne, en bas, par le couturier ; son bord supérieur répond à l'obturateur externe, en dedans, et au carré, en dehors. Le plus important de tous ces rapports est celui qu'il affecte avec l'artère et la veine fémorales, qui le traversent avant de devenir poplitées. Une arcade, ou mieux un canal aponévrotique, auquel s'insèrent des fibres charnues, se voit au niveau de ce passage, comme d'ailleurs au niveau du passage de toutes les artères perforantes.

Rapports.

Avec les vaisseaux fémoraux.

C. Action des muscles adducteurs. Les muscles que nous venons de décrire sont tous *rotateurs en dehors* ; mais leur usage principal, ainsi que leur nom l'indique, est l'*adduction*, mouvement extrêmement énergique, vu la force des muscles destinés à le produire. Voyez, en effet, d'une part, la ligne des insertions pelviennes de ces muscles, étendue depuis l'éminence ilio-pectinée jusques et y compris la tubérosité de l'ischion ; d'autre part, les insertions fémorales, occupant toute la longueur de la ligne âpre, les deux branches de sa bifurcation supérieure et le condyle interne du fémur. Ces muscles agissent énergiquement dans l'équitation : c'est par eux qu'on serre fortement le cheval entre les genoux. Les deux adducteurs superficiels et le petit adducteur profond, ayant leur insertion fémorale postérieure à leur insertion pelvienne, sont en même temps fléchisseurs ; quant au grand adducteur profond, son usage relatif à la flexion de la cuisse sur le bassin peut être contesté. Tous s'enroulent, pour ainsi dire, autour du fémur dans la rotation en dedans.

Rotateurs en dehors adducteurs

Force de ces muscles.

Ils agissent dans l'équitation

3. — APONÉVROSE FÉMORALE.

D'après les généralités dans lesquelles nous sommes entré au sujet des aponévroses, il est facile de concevoir que des muscles aussi nombreux que ceux de la cuisse, des muscles aussi longs, aussi lâchement unis entre eux, et qui, d'ailleurs, éprouvent presque tous une réflexion plus ou moins marquée autour de l'articulation du genou, doivent être maintenus solidement appliqués les uns contre les autres et contre les os : d'où la nécessité de l'*aponévrose fémorale*, qui constitue une vaste gaîne fibreuse, contenant les muscles sans les comprimer, et dont la résistance est rigoureusement proportionnelle à la force de ces muscles et à leur tendance au déplacement.

Utilité de l'aponévrose fémorale.

a. Face superficielle ou *sous-cutanée.* Elle est séparée de la peau par une lame fibreuse très-mince, *fascia superficialis*, dont l'existence est surtout facile à démontrer au-dessous de l'arcade fémorale et le long de la veine saphène, et qui est formée par la réunion de tous les prolongements fibreux nés de la face profonde du derme. Ces prolongements établissent une adhérence intime entre le

Sa face superficielle.

derme cutané et l'aponévrose fémorale au niveau de l'embouchure de la veine saphène interne dans la veine crurale. C'est entre l'aponévrose fémorale et le fascia superficialis que rampent les vaisseaux et nerfs sous-cutanés, qui communiquent avec les vaisseaux et nerfs profonds, soit par de simples ouvertures, soit par des conduits fibreux plus ou moins longs. Sous ce fascia sont encore situés les ganglions et les vaisseaux lymphatiques les plus superficiels de l'aine.

Les vaisseaux et nerfs sous-cutanés sont situés entre l'aponévrose fémorale et le fascia superficialis.

Fig. 522.

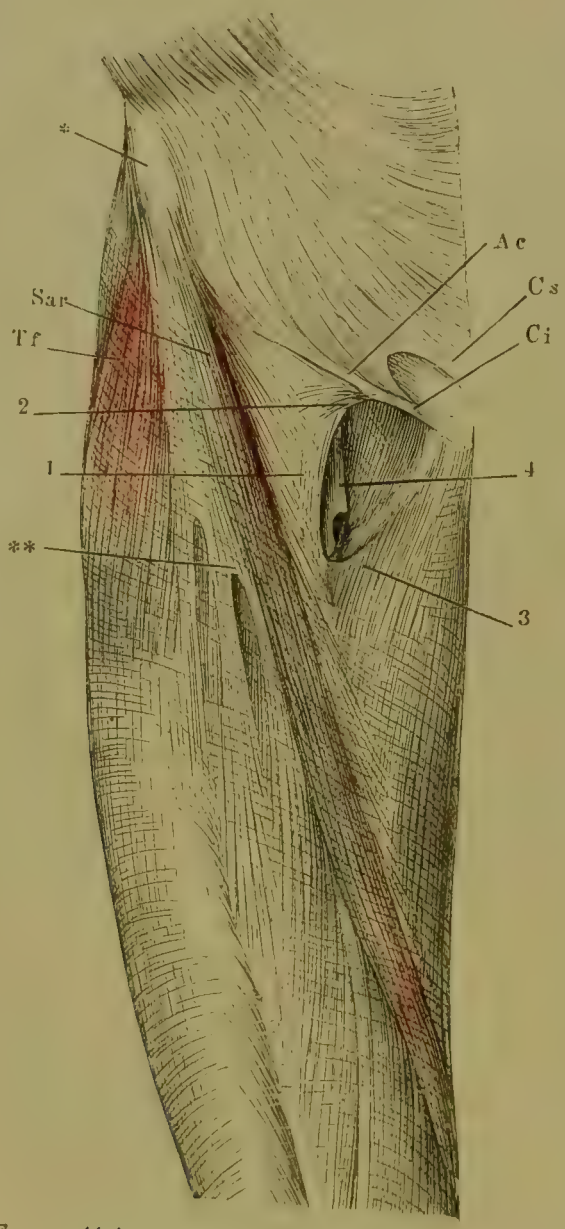

Face antérieure de l'aponévrose fémorale; anneau inguinal externe et canal crural (*).

Petites gaines spéciales pour les nerfs.

Un grand nombre des nerfs cruraux superficiels ont des gaînes spéciales, qui sont, en quelque sorte, creusées dans l'épaisseur de cette aponévrose.

Trous de la partie supérieure de l'aponévrose.

L'aponévrose fémorale, épaisse et résistante en dehors, est mince, jaunâtre, élastique et comme criblée de trous au côté interne des vaisseaux cruraux, depuis l'arcade fémorale jusqu'à l'embouchure de la veine saphène dans la veine crurale; ces trous, répartis dans un espace triangulaire dont la base est en haut et le sommet en bas, sont destinés au passage d'un très-grand nombre de vaisseaux lymphatiques, qui, de superficiels, deviennent profonds. Il n'est pas rare de voir un ganglion lymphatique engagé dans une de ces ouvertures. Cette conformation particulière de la paroi antérieure de la gaîne des vaisseaux fémoraux lui a valu le nom de portion criblée ou *Fascia cribriformis*.

Portion criblée ou fascia cribriformis.

Ouverture de la veine saphène interne.

De toutes ces ouvertures, la plus remarquable est, sans contredit, celle que traverse la veine saphène interne, au moment où elle va se jeter dans la veine crurale, à la partie supérieure de la cuisse, à deux centimètres environ au-dessous de l'arcade crurale; cette ouverture, qu'on appelle improprement *orifice inférieur*

(*) *, épine iliaque antérieure et supérieure. — Ac, arcade fémorale. — Cs, pilier supérieur de l'anneau inguinal externe. — Ci, pilier inférieur. — Sar, couturier. — Tf, tenseur du fascia lata. — 1, paroi antérieure du canal crural. — 2, corne supérieure du bord falciforme. — 3, corne inférieure. — 4, veine crurale; la veine saphène interne a été enlevée complétement. — **, orifices qui donnent passage à des rameaux nerveux.

canal crural, ne présente point de bord libre, sa circonférence se confondant timement avec la gaîne de la veine saphène. Le fascia cribriformis, ou la rtion amincie de l'aponévrose fémorale, est limité en dehors et en bas par ne ligne demi-circulaire, au niveau de quelle le fascia lata, s'épaississant su- tement, présente comme un bord tran- ant, connu sous le nom de *bord falci- rme* (*Jf*, *fig.* 525). Lorsque, par une ssection maladroite, on enlève toute tte portion amincie du fascia lata qui trouve en dedans du bord falciforme, produit une ouverture nettement rconscrite, en dehors, par ce dernier; est à cette ouverture, qui est tout ar- icielle, que Scarpa a donné le nom de *sse ovale* (1).

Fig. 523.

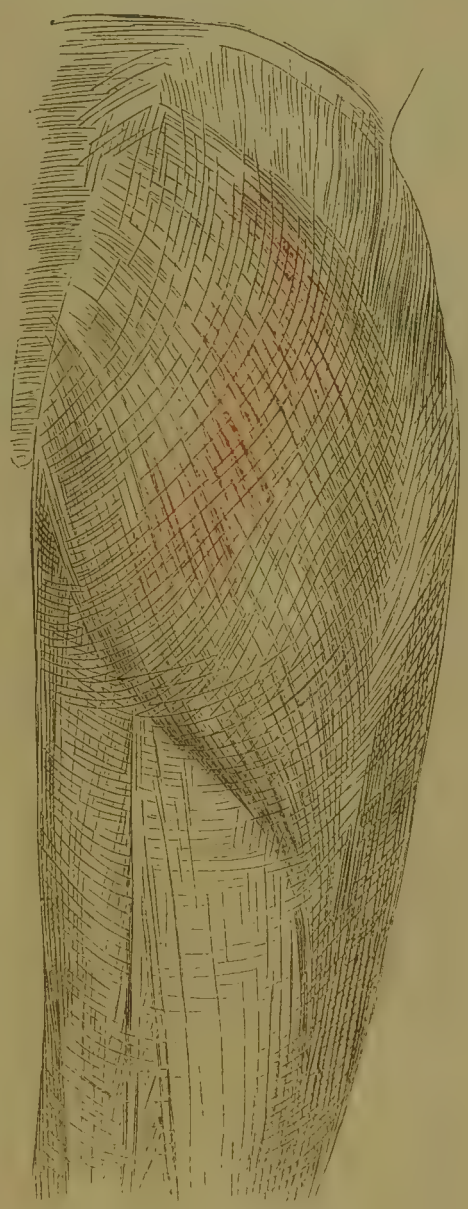

Face profonde de l'aponévrose.

Cloison intermusculaire interne.

Ses rapports.

Face postérieure de l'aponévrose fémorale.

b. Face profonde. Elle présente une ule de prolongements, qui pénètrent ns l'intervalle des muscles et leur rment des enveloppes ou gaînes parti- lières. De tous ces prolongements, les us considérables sont deux cloisons onévrotiques latérales, *cloisons inter- usculaires*, étendues de l'aponévrose fé- orale à la ligne âpre, et qui ont la rme d'un triangle dont la base est en s et le sommet en haut, cloisons ex- mement épaisses, surtout à leur base. les distingue en *interne* et en *externe*. La *cloison intermusculaire interne* sert la fois de cloison, d'aponévrose d'in- rtion et de gaîne pour le vaste interne; le est étendue depuis la ligne oblique térieure, qui va du grand au petit chanter, jusqu'au condyle interne du mur. Sa face antérieure donne atta- e, dans toute son étendue, au vaste terne; sa face postérieure est appli- ée contre les adducteurs, aux aponé- oses desquels elle est fortement unie. n bord externe s'attache à la ligne re; son bord interne est très-épais et illant en bas, où on le sent comme une corde, soutenu qu'il est par le ten- n inférieur du grand adducteur profond. Il semble se continuer, en bas, avec ligament latéral interne du genou.

(1) Pour préparer le fascia cribriformis, il faut éviter de se servir du tranchant du alpel; après avoir découvert l'aponévrose fémorale en dehors et en bas, et le ligament de llope en haut, il faut, au niveau du canal crural, décoller les couches superficielles avec doigts ou avec le manche de l'instrument.

Disposition des faisceaux.

La cloison intermusculaire interne est composée de faisceaux longitudinaux très-forts, un peu obliquement étendus de dehors en dedans et de haut en bas. Ces faisceaux sont bridés en bas, au-dessus du condyle interne, par des fibres

Fig. 524.

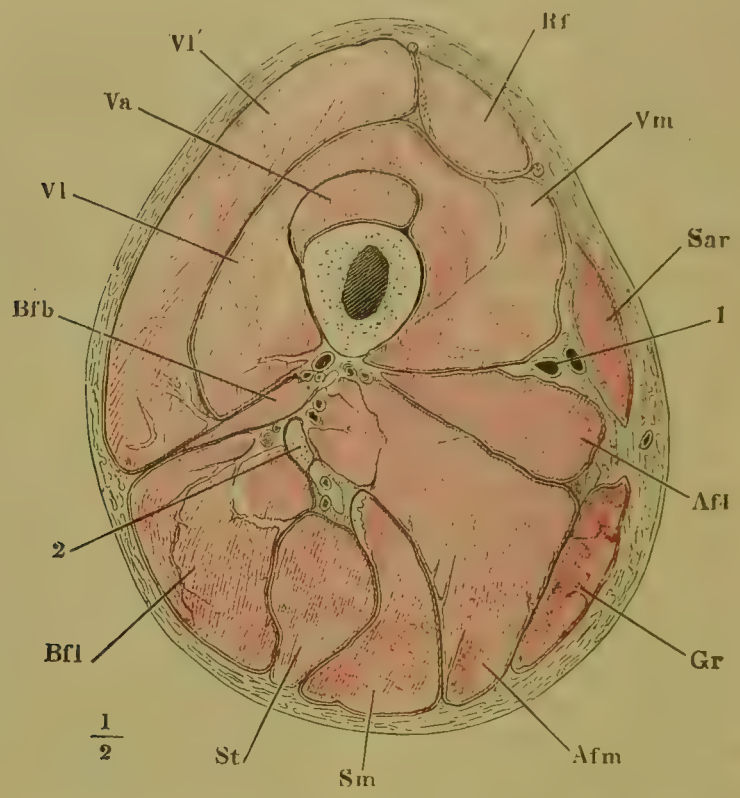

Section horizontale de la cuisse, pratiquée un peu au-dessus de sa partie moyenne (*).

transversales; ils sont coupés presque perpendiculairement par les fibres aponévrotiques des adducteurs.

Du reste, cette cloison est perforée, au voisinage de la ligne âpre, de trous vasculaires, qui établissent une communication entre la gaîne antérieure et la gaîne interne des muscles de la cuisse.

Cloison intermusculaire externe.

La *cloison intermusculaire externe* sert à la fois de cloison, d'aponévrose d'insertion et de gaîne pour le vaste externe. Étendue du grand trochanter au condyle externe, au-dessus duquel elle forme une corde saillante, elle donne insertion, en avant, au vaste externe, en arrière, à la courte portion du biceps; par son bord interne, elle se fixe à la ligne âpre; par son bord externe, elle forme une corde saillante, surtout en bas.

Direction de ses fibres.

Elle est constituée par des fibres longitudinales, un peu obliquement dirigées de dedans en dehors et fortifiées, au-dessus du condyle, par quelques fibres transversales. De même que la cloison intermusculaire interne, elle est perforée, surtout en haut et en bas; en haut, pour le passage des vaisseaux circonflexes, en bas, pour le passage des vaisseaux articulaires.

(*) *Rf*, droit antérieur. — *Vm*, vaste interne.— *Sar*, couturier.— *Afl*, long adducteur (2e add. superf.). — *Gr*, droit interne. — *Afm*, grand adducteur profond. — *Sm*, demi-membraneux.— *St*, demi-tendineux. — *Bfl*, longue portion du biceps. — *Bfb*, courte portion du biceps. — *Vl*, portion externe du vaste interne. — *Vl'*, vaste externe. — *Va*, portion antérieure du vaste interne. — 1..... — 2...

La cloison intermusculaire interne et la cloison intermusculaire externe séparent les muscles de la région antérieure de la cuisse de ceux de la région interne et de la région postérieure; une cloison moins forte que les précédentes sépare les muscles de la région interne de ceux de la région postérieure. Il suit de là que l'aponévrose fémorale présente trois grandes loges : une *antérieure*, une *interne* et une *postérieure*.

Des trois grandes loges de l'aponévrose fémorale.

La *grande loge postérieure* est indivise : elle est commune aux muscles biceps, demi-tendineux et demi-membraneux.

Grande loge postérieure.

La *grande loge antérieure*, de même que la grande loge interne, se subdivise en un nombre de loges secondaires, généralement déterminé par le nombre des muscles. Le muscle couturier a une gaîne propre, remarquable par sa forme prismatique et triangulaire. Le droit antérieur est séparé des muscles vaste externe et vaste interne par une lame aponévrotique, très-mince en bas, mais très-forte en haut, et composée de fibres verticales. Le tenseur du fascia lata est contenu dans la gaîne la plus forte qui existe dans l'économie ; elle est formée par l'aponévrose fascia lata elle-même. La lame profonde de cette gaîne, beaucoup moins épaisse que la lame superficielle, se détache de l'épine iliaque antérieure et inférieure au-dessous du muscle droit, et peut être considérée comme l'origine profonde de la bande large ; elle est composée de fibres verticales, qui se prolongent entre le droit antérieur et le vaste externe. Enfin, on voit, en haut et en dehors, la gaîne du psoas-iliaque, qui fait suite à l'aponévrose lombo-iliaque.

Grande loge antérieure. Gaînes. Du couturier, Du triceps, Du muscle fascia lata, Du psoas iliaque.

La *grande loge interne* fournit des lamelles aponévrotiques pour séparer les divers muscles de cette région. Ainsi, il y a une gaîne propre pour le droit interne, une gaîne commune pour les deux adducteurs superficiels (pectiné et premier adducteur), une gaîne pour le petit adducteur profond (deuxième adducteur) et une gaîne pour le grand adducteur profond (troisième adducteur). La gaîne de l'obturateur externe se continue avec celle du deuxième adducteur; elle commence par une lame ou arcade fibreuse très-forte, oblique de dedans en dehors, qui naît du bord antérieur du pubis et se porte à la capsule fibreuse de l'articulation. Cette arcade cache l'orifice antérieur du canal sous-pubien ; elle protége les vaisseaux et les nerfs sous-pubiens.

Grande loge interne. Gaînes du pectiné et des adducteurs. Gaîne de l'obturateur externe.

Enfin, les muscles vaste externe et vaste interne, qui occupent toutes les régions de la cuisse, ont pour gaîne l'aponévrose fémorale dans leur portion superficielle, les cloisons intermusculaires interne et externe et la lame postérieure des autres gaînes dans leur portion profonde.

Gaîne des vastes interne et externe.

Au milieu des gaînes de la région antérieure et de la région interne, se voit la *gaîne des vaisseaux fémoraux*.

Gaîne des vaisseaux fémoraux.

L'artère et la veine fémorales sont contenues dans une gaîne aponévrotique, qui les protége au milieu des muscles de la cuisse et qui s'étend de l'anneau crural à l'anneau du troisième adducteur. La portion de cette gaîne comprise entre l'arcade fémorale et le point où la saphène interne vient s'aboucher avec la veine fémorale, a reçu le nom de *canal crural*, dénomination contre laquelle je n'ai cessé de m'élever, depuis qu'elle a été introduite dans le langage anatomique, parce qu'elle établit une fausse analogie entre le canal inguinal et la portion supérieure de la gaîne des vaisseaux fémoraux (1).

Il n'y a point de canal crural qui soit analogue au canal inguinal.

(1) Tandis que les hernies inguinales ordinaires parcourent le trajet inguinal dans toute sa longueur, les hernies crurales, au moins dans tous les cas que j'ai étudiés, ne sortent

Parois de la gaine des vaisseaux fémoraux.

La *paroi antérieure* de la gaîne des vaisseaux fémoraux est formée, en haut, par le *fascia cribriformis*, puis par l'aponévrose fémorale, puis par la lame postérieure de la gaîne du couturier; dans cette dernière portion de son trajet, elle est mince et transparente. La *paroi interne* est constituée, en haut, par la lame très-forte du pectiné, plus bas, par celle moins forte des adducteurs. La *paroi externe* est formée en haut par la gaîne très-forte du psoas-iliaque, en dehors de laquelle se trouve le nerf crural; une branche de ce nerf, le nerf saphène interne, traverse cette paroi pour se joindre aux vaisseaux. En bas, la paroi externe est formée par l'aponévrose du vaste interne.

Son origine en dedans

c. Circonférence supérieure. En dedans, l'aponévrose fémorale naît du corps du pubis et de la branche ascendante de l'ischion.

En dehors et en arrière.

En dehors et en arrière, elle naît de la crête iliaque, par des fibres verticales extrêmement multipliées, que brident, surtout en arrière, quelques fibres horizontales. Entre l'épine iliaque postérieure et supérieure et la crête sacrée, elle naît par une arcade aponévrotique, qui lui est commune avec l'aponévrose des muscles spinaux postérieurs.

Continuité de l'aponévrose fémorale avec l'arcade crurale.

Elle naît en dehors par un seul feuillet.

En dedans par deux feuillets.

En avant, l'aponévrose fémorale naît de l'arcade crurale, avec laquelle elle se continue si bien que l'arcade lui doit sa tension. Du reste, le mode d'origine ou de continuité de l'aponévrose fémorale avec l'arcade fémorale n'est pas le même en dedans et en dehors : en dehors, l'aponévrose fémorale naît par un feuillet unique, très-épais; en dedans, au niveau des vaisseaux fémoraux, elle naît par deux feuillets, l'un *superficiel*, mince, criblé de trous, l'autre *profond*, qui fait suite à l'aponévrose lombo-iliaque et recouvre le pectiné, en envoyant un prolongement entre ce dernier muscle et le psoas-iliaque. Ce feuillet profond qui constitue la paroi postérieure de la gaîne des vaisseaux fémoraux, s'insère en dedans à la crête pectinéale. Il est uni à angle aigu par ses bords au feuillet antérieur, avec lequel il constitue le *canal crural*.

Le *canal crural* n'est donc que la portion supérieure, évasée en entonnoir, de la gaîne des vaisseaux fémoraux. Sa forme est celle d'une *pyramide triangulaire*, qui se continue par son *sommet* avec le reste de la gaîne. Ce sommet correspond à un orifice que présente la paroi antérieure, pour livrer passage à la veine saphène interne. Des adhérences intimes unissent les parois de la veine à la moitié supérieure du pourtour de l'orifice, qu'on a décrit à tort comme formant l'extrémité inférieure du canal crural. L'orifice supérieur de ce canal répond à l'anneau crural. — Des trois parois du canal crural, l'interne est formée par l'aponévrose du pectiné, l'externe, par le *fascia iliaca*, l'antérieure par le *fascia cribriformis*.

Dans le canal crural sont logés l'artère et la veine crurales, des vaisseaux profonds du membre abdominal et quelques ganglions.

d. Circonférence inférieure. L'aponévrose fémorale se termine inférieurement autour du genou, en se continuant, d'une part, directement avec l'aponévrose jambière, d'autre part, avec les plans fibreux qui recouvrent cette articulation. Un mot sur la disposition des couches fibreuses qui entourent cette articulation.

Sa disposition :

En arrière.

En arrière, elle reçoit des expansions des tendons du biceps et du demi-tendineux, et elle se continue avec l'aponévrose jambière, en passant sur le creux du jarret.

jamais par l'ouverture de la saphène, mais s'échappent immédiatement au-dessous de l'arcade fémorale, en soulevant la portion criblée de l'aponévrose, ou en traversant l'une des ouvertures dont elle est perforée.

En avant, elle se prolonge au-devant de la rotule, dont elle est séparée par la bourse séreuse ; elle est très-ténue et se continue au-devant du ligament rotulien, sur lequel ses fibres forment une couche mince, composée de fibres transversales. En avant.

En dedans, elle se continue avec la gaîne du couturier, d'abord puis avec la portion horizontale du tendon de ce muscle, dont elle croise perpendiculairement les fibres, pour aller se continuer avec l'aponévrose jambière. En dedans.

Sous ce plan fibreux se voit, en dedans du genou, un autre plan fibreux, très-dense, formé de fibres verticales appartenant au vaste interne, fibres verticales qui vont s'insérer à la partie supérieure de la face interne du tibia, sous le couturier. Ce plan fibreux, qu'on pourrait considérer comme les insertions inférieures ou tibiales de ce muscle, remplit tout l'intervalle qui existe entre le ligament interne de l'articulation du genou et la rotule. Ses fibres verticales sont coupées perpendiculairement par d'autres fibres, allant de la tubérosité interne au bord interne de la rotule. En dedans est un deuxième plan fibreux du genou, appartenant au vaste interne.

Fig. 525.

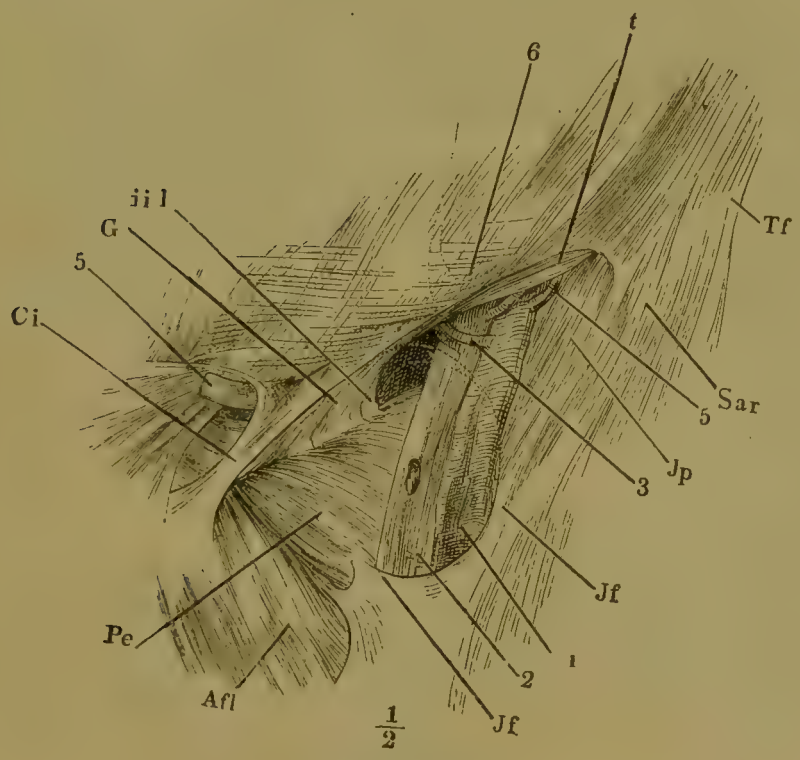

Région inguinale (*).

En dehors, l'aponévrose fémorale est confondue avec le fascia lata, dont elle ne se distingue que par la direction horizontale de ses fibres. Elle s'insère à la tête du péroné et à la tubérosité externe du tibia. En dehors, l'aponévrose se confond avec le fascia lata. Plan fibreux subjacent.

(*) La portion supérieure de la paroi antérieure du canal crural a été enlevée ; des lignes pointillées indiquent les diverses formes de la partie supérieure du bord falciforme. — *Tf*, *Sar*, feuillet superficiel de l'aponévrose des muscles tenseur du fascia lata et couturier. — *Jp*, aponévrose du psoas-iliaque. — *Jf*, bord falciforme. — *Pe*, aponévrose pectinéale, se continuant avec l'aponévrose du deuxième adducteur superficiel, *Afl*. — *Ci*, pilier inférieur de l'anneau inguinal externe. — G, ligament de Gimbernat. — *iil*, fascia transversalis. — 1, artère crurale. — 2, veine crurale. La veine saphène interne a été coupée à son embouchure dans la crurale. — 3, vaisseaux épigastriques ; une ligne pointillée indique leur trajet le long de la face postérieure de la paroi abdominale. — 4, artère circonflexe iliaque. — 5, cordon testiculaire. — 6, ligne pointillée indiquant la région où se trouve le rebord falciforme du fascia transversalis.

Différences que présente l'aponévrose fémorale sous le rapport de l'épaisseur.

e. Texture de l'aponévrose fémorale. Mince en arrière et en dedans, l'aponévrose fémorale est plus épaisse en avant, et extrêmement épaisse en dehors. On peut même dire que, dans ce sens, elle l'emporte sur toutes les autres membranes fibreuses sous le point de vue de l'épaisseur et de la résistance. Cet épaississement est limité en avant par une ligne verticale partant de l'épine iliaque antérieure et supérieure. On a donné le nom de *fascia lata* à cette portion épaissie de l'aponévrose fémorale.

Fascia lata.

Cet épaississement est dû à des faisceaux aponévrotiques verticaux très-épais, en partie élastiques, nés de la portion antérieure de la crête iliaque. Il a pour usage principal de s'opposer à l'adduction exagérée du membre inférieur et joue un rôle important dans le mécanisme de la station.

Direction des fibres.

Du reste, l'aponévrose fémorale est constituée principalement par des fibres horizontales, tantôt régulièrement parallèles, comme on le voit dans les parties les plus ténues de cette aponévrose, tantôt entre-croisées en sautoir. Ces fibres horizontales se voient même au niveau du fascia lata, dont elles se distinguent par leur direction.

Muscles tenseurs de l'aponévrose fémorale.

Comme muscles tenseurs de cette aponévrose, nous avons le tenseur du fascia lata, et le muscle grand fessier, dont le tendon est reçu dans une duplicature de l'aponévrose fémorale.

§ 3. — MUSCLES DE LA JAMBE

Les muscles de la jambe se divisent en muscles de la région antérieure, muscles de la région externe et muscles de la région postérieure.

A — **Région jambière antérieure.**

Muscles de la région jambière antérieure.

Les muscles de la région jambière antérieure sont: le jambier ou tibial antérieur, l'extenseur commun des orteils et l'extenseur propre du gros orteil. Le péronier antérieur, quand il existe, n'est autre chose qu'un faisceau accessoire de l'extenseur commun.

1. — JAMBIER OU TIBIAL ANTÉRIEUR.

Préparation. 1. Faire à la peau une incision verticale qui, du tubercule antérieur du tibia, s'étende jusqu'à la partie moyenne du bord interne du pied ; 2. disséquer les deux lambeaux de peau et mettre à découvert l'aponévrose jambière ; 3. diviser cette aponévrose verticalement, à partir du milieu de la jambe ; prolonger l'incision jusque vers l'extrémité inférieure du tibia, en ayant soin de laisser intact le ligament annulaire ; 4. prolonger aussi haut que possible la dissection et la séparation de l'aponévrose jambière ; 5. enlever l'aponévrose dorsale du pied, qui cache inférieurement le tendon du jambier antérieur.

Situation. Figure.

Le *jambier* ou *tibial antérieur* (*Ta*), situé le long de la face externe du tibia, est un muscle superficiel, long, épais, prismatique triangulaire.

Insertions. Tibiales.

a. Insertions. Il s'insère, *d'une part*, 1° à la crête qui borne, en dehors, la tubérosité antérieure du tibia et au tubercule, quelquefois si considérable, qui termine cette crête supérieurement ; 2° à la tubérosité externe du tibia ; 3° aux deux tiers supérieurs de sa face externe, qui offre une excavation proportionnée à la force du muscle ; 4° au ligament interosseux, dans toute la partie de ce

ligament qui est en dedans des vaisseaux et nerfs tibiaux antérieurs; 5° à la face profonde de l'aponévrose jambière; 6° enfin, à une cloison aponévrotique qui sépare le muscle jambier antérieur de l'extenseur commun; — d'*autre part*, au tubercule du premier cunéiforme, en envoyant une expansion aponévrotique au premier métatarsien (*tibio sus-tarsien*, Chauss.). Insertions au premier cunéiforme.

Les insertions jambières ont lieu à la surface interne d'une pyramide quadrangulaire, osseuse et aponévrotique; formée par le tibia, l'aponévrose jambière, le ligament interosseux et la cloison intermusculaire. De là, les fibres charnues se dirigent verticalement en bas, et se terminent autour d'un tendon qui apparaît déjà dans l'épaisseur du muscle, au-dessus de son tiers moyen, que les fibres charnues abandonnent, en avant, au niveau de son tiers inférieur, mais qu'elles accompagnent, en arrière, jusqu'au moment où le muscle s'engage sous le ligament dorsal du cou-de-pied. A peine le tendon a-t-il paru sur le bord antérieur du muscle, qu'il se dévie en avant, comme la face externe du tibia, pour continuer le même trajet oblique, après avoir franchi la gaîne commune à tous les muscles de la région antérieure. Une autre gaîne, qui n'est autre chose que l'aponévrose dorsale du pied épaissie, vient recevoir ce tendon au moment où il se dirige verticalement en bas pour aller s'implanter au tubercule du premier cunéiforme. Mode des insertions jambières. Direction. Déviation du tendon.

Fig. 526.

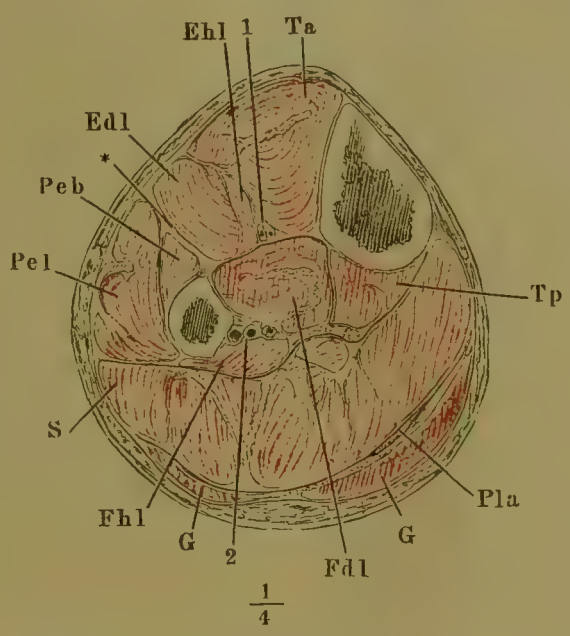

Section horizontale de la jambe, un peu au-dessus de sa partie moyenne (*).

b. Rapports. Le jambier antérieur est recouvert par l'aponévrose jambière et dorsale du pied; il répond, en dedans, à la face externe du tibia; en dehors, il répond d'abord au muscle extenseur commun des orteils, puis à l'extenseur propre du gros orteil, dont il est séparé, en arrière, par les vaisseaux et nerfs tibiaux antérieurs. Rapports.

c. Action. Il *fléchit* le pied sur la jambe; de plus, en raison de l'obliquité de son tendon, il relève le bord interne du pied; il imprime, par conséquent, à l'articulation des deux rangées le mouvement de rotation en dedans dont nous avons parlé, et tend à imprimer à l'articulation tibio-tarsienne un mouvement d'*adduction*; il s'oppose donc au renversement du pied en dehors. Action. Fléchisseur.

Le défaut de gaîne propre pour le tendon du muscle tibial antérieur explique pourquoi ce tendon fait une saillie si considérable pendant la contraction du muscle, saillie qui peut servir de guide pour la ligature de l'artère pédieuse. Rotateur en dedans ou adducteur.

(*) *Ta*, tibial antérieur. — *Ehl*, extenseur du gros orteil. — *Edl*, extenseur commun des orteils. — *Peb*, court péronier latéral. — *Pel*, long péronier latéral. — S, soléaire. — G, G, jumeaux. — *Pla*, plantaire grêle. — *Fhl*, long fléchisseur du gros orteil. — *Fdl*, long fléchisseur commun des orteils. — *Tp*, tibial postérieur. — 1, vaisseaux tibiaux antérieurs. — 2, vaisseaux tibiaux postérieurs. — * Cloison intermusculaire externe.

Spigel a appelé ce muscle *musculus catenæ*, parce que c'est principalement sur le relief formé par le tendon du jambier antérieur que presse l'anneau de fer que portent au pied les criminels.

Fig. 527.

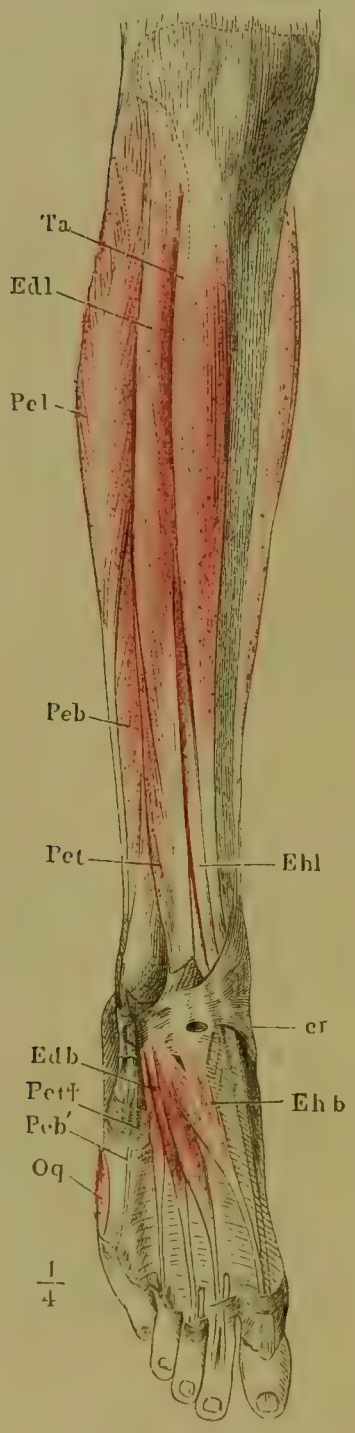

Figure.
Situation.
Insertions.
Jambières.
Insertion aux orteils.
Direction.
Tendon de terminaison.
Sa division.
Sa subdivision.

Face antérieure de la jambe et du pied dans l'extension (*).

2. — EXTENSEUR COMMUN DES ORTEILS ET PÉRONIER ANTÉRIEUR RÉUNIS.

Préparation. Il suffit d'enlever l'aponévrose jambière et l'aponévrose dorsale du pied.

Allongé, aplati de dedans en dehors, demi-penniforme, réfléchi, simple à son extrémité supérieure, divisé en quatre ou cinq tendons inférieurement, il est situé en dehors du précédent.

a. Insertions. Ce muscle (*Edl*, *Pet*) s'insère, *d'une part*, 1° à la tubérosité externe du tibia, en dehors du muscle tibial antérieur ; 2° à toute la partie de la face interne du péroné qui est au-devant du ligament interosseux ; 3° un peu au ligament interosseux ; 4° à la portion supérieure de l'aponévrose jambière et aux cloisons aponévrotiques qui le séparent, en dedans, du jambier antérieur, en dehors, du long et du court péronier latéral ; — *d'autre part*, aux deuxièmes et troisièmes phalanges des quatre derniers orteils (*péronéo-sus-phalangettien commun*, Chauss.).

A partir de leurs nombreuses *insertions jambières*, les fibres charnues se portent dans différentes directions : les plus supérieures, verticalement en bas ; les suivantes, obliquement en bas et en avant, d'autant plus obliques qu'elles sont plus inférieures. Toutes viennent s'implanter autour d'un tendon qui se dégage et apparaît le long du bord antérieur du muscle au-dessous du tiers supérieur de la jambe. Ce tendon se divise bientôt en deux portions : l'une interne, qui se subdivise elle-même en trois portions, pour constituer les tendons du deuxième, du troisième et du quatrième orteil ; l'autre externe, qui se divise ordinairement en deux tendons, dont l'un est destiné au cinquième orteil, tandis que l'autre va se fixer à l'extrémité postérieure du métatarsien correspondant. Cette dernière portion, qui manque souvent, n'est qu'incomplétement dis-

(*) T*a*, tibial antérieur. — E*dl*, extenseur commun des orteils, et P*et*, péronier antérieur, divisés au-dessus du ligament dorsal du pied, *cr*. — P*et*†, tendon d'insertion du péronier antérieur. — P*el*, long péronier latéral. — P*eb*, court péronier latéral. — E*hl*, extenseur propre du gros orteil. — E*hb*, E*db*, pédieux. — P*eb'*, tendon que le court péronier latéral envoie au petit orteil. — O*q*, opposant du petit orteil.

tincte du faisceau du cinquième orteil, auquel elle envoie presque toujours un tendon accessoire : on a fait de cette portion métatarsienne du long extenseur commun un muscle particulier, sous le titre de *muscle péronier antérieur* (Pet). Mais j'ai cru devoir réunir le péronier antérieur au muscle extenseur commun des orteils, dont il n'est nullemement distinct; si peu distinct, qu'il avait été désigné par Cowper sous le nom de *pars extensoris digitorum pedis longi*, et par Morgagni sous celui de *quintus tendo extensoris longi digitorum pedis*.

Le péronier antérieur n'est qu'une subdivision de l'extenseur commun.

Vertical jusqu'au niveau de l'articulation tibio-tarsienne, où il est reçu dans une gaîne qui lui est commune avec le tendon du fléchisseur propre du gros orteil, l'extenseur commun se réfléchit sous cette gaîne, devient horizontal, et se dirige obliquement de dehors en dedans. Au niveau du tarse, il est reçu dans une gaîne beaucoup plus forte, qui lui est propre et au sortir de laquelle les cinq tendons s'écartent, pour aller occuper la face dorsale du métatarsien de l'orteil auquel ils appartiennent. Dans ce trajet, ils croisent à angle très-aigu la direction du muscle pédieux, gagnent la face dorsale des articulations métatarso-phalangiennes, s'accolent au bord interne des tendons correspondants du muscle pédieux, reçoivent quelques expansions des muscles lombricaux, mais nullement des interosseux, et se comportent absolument de la même manière que les tendons des extenseurs des doigts, formant, comme ces derniers, une gaîne fibreuse à la face dorsale de la première phalange des orteils. Comme eux encore, parvenus à l'articulation de la première avec la deuxième phalange, ils se divisent en trois portions, l'une moyenne, qui va s'insérer à l'extrémité postérieure de la deuxième phalange, les deux autres latérales, qui se réunissent sur la face dorsale de la seconde phalange, pour aller s'implanter à l'extrémité postérieure de la troisième.

Réflexion du tendon sous le ligament annulaire du tarse.

Croisement du pédieux.

Accolement de ses tendons et de ceux du pédieux.

Leur terminaison aux phalanges.

b. Rapports. En dedans, ce muscle répond au jambier antérieur, qu'il longe et dont il est bientôt séparé par l'extenseur propre du gros orteil; en dehors, il est en rapport avec le long et le court péronier latéral. Subjacent à l'aponévrose jambière et à l'aponévrose pédieuse, il recouvre le péroné, le ligament interosseux, l'articulation tibio-tarsienne, le muscle pédieux, qui le sépare du tarse et du métatarse, et les orteils.

Rapports.

c. Action. Comme pour tous les muscles réfléchis, supposez la puissance appliquée à ce muscle immédiatement après sa réflexion et dans la direction de cette portion réfléchie, vous verrez qu'il *étend* la troisième phalange sur la deuxième, la deuxième sur la première; lorsque cet effet est produit, il fléchit encore le pied sur la jambe. Ce dernier mouvement, suivant M. Duchenne, s'exécute avec beaucoup moins de force que sous l'influence de la contraction du jambier antérieur, dont l'extenseur commun est l'auxiliaire sous ce rapport, et l'antagoniste au point de vue des mouvements d'adduction et d'abduction. A raison de son obliquité, en effet, il ajoute à l'extension des orteils et à la flexion du pied un mouvement oblique en vertu duquel les orteils sont portés en dehors, et la plante du pied renversée en dehors.

Extenseur des orteils.

Fléchisseur du pied sur la jambe.

Mouvement du pied en dehors.

Pour bien apprécier les mouvements du pied en dedans et en dehors, il faut tenir compte de la différence de longueur des deux malléoles : or, comme la malléole interne est beaucoup plus courte que l'externe, que, par conséquent, la mortaise que représente l'extrémité inférieure de la jambe est moins complète en dedans qu'en dehors, la plante du pied doit naturellement tendre à se renverser en dedans; aussi le muscle triceps sural, en étendant le pied sur la

jambe, renverse-t-il nécessairement la plante du pied en dedans. La rétraction de ce muscle produit le même effet : d'où la théorie du pied-bot varus (1).

3. — EXTENSEUR PROPRE DU GROS ORTEIL.

Figure. Situation.

Allongé, mince, aplati, l'*extenseur propre du gros orteil* (*Ehl*) est situé à la partie antérieure de la jambe, entre le long extenseur commun des orteils et le jambier antérieur.

Insertion jambière.

a. Insertions. Il s'insère, *d'une part*, à la face interne du péroné, et un peu à la portion attenante du ligament interosseux, en dedans et en arrière de l'extenseur commun. Cette insertion supérieure se fait à une hauteur variable ; le plus souvent, elle ne s'élève pas au-dessus du tiers moyen de la jambe ; — *d'autre part*, à l'extrémité postérieure de la seconde phalange ou phalange onguéale du gros orteil (*péronéo-sus-phalangettien du pouce*, Chauss.).

Direction.

Nées directement du péroné et du ligament interosseux, les fibres charnues se portent d'abord verticalement à toute la circonférence, puis obliquement à la face postérieure d'un tendon qui règne le long du bord antérieur du muscle et que les fibres charnues, toutes obliques à la manière des barbes d'une plume, accompagnent jusqu'au-dessous de la gaîne du tarse qui lui est propre. De là, ce tendon se réfléchit à angle droit, se porte obliquement et horizontalement d'arrière en avant et dehors en dedans, sur la face dorsale du pied, longe la face dorsale du premier métatarsien et de la première phalange du gros orteil, à laquelle il envoie un prolongement de chaque côté, et va s'insérer à la deuxième phalange ou phalange onguéale de cet orteil.

Réflexion du tendon.

Insertion à la seconde phalange du gros orteil.

Rapports.

b. Rapports. L'extenseur propre du gros orteil répond, en dedans, au tibial antérieur, dont il est séparé, en arrière, par le nerf et les vaisseaux tibiaux antérieurs ; en dehors, à l'extenseur commun des orteils. Son bord antérieur, caché d'abord entre les muscles précédents, devient bientôt sous-aponévrotique, et fait, pendant la contraction du muscle, une saillie importante à connaître, puisqu'elle dirige dans la recherche de l'artère pédieuse, qui se trouve toujours en dehors de ce tendon ; aussi peut-on appeler ce muscle *muscle de l'artère pédieuse*. Au dos du pied, il recouvre le muscle pédieux, dont il croise la direction.

Ses rapports avec l'artère pédieuse.

Extenseur oblique.

Renversement du pied en dedans.

c. Action. Il *étend* la seconde phalange du gros orteil sur la première, et celle-ci sur le métatarse ; quand cet effet est produit, il fléchit le pied sur la jambe. A raison de son obliquité, il tend, comme le précédent, à porter les orteils en dehors, mais en relevant un peu le bord interne du pied.

B. — **Région jambière externe.**

Elle est formée par les muscles long péronier et court péronier latéral.

1. — LONG PÉRONIER LATÉRAL.

Préparation (commune aux deux muscles de cette région). 1° Enlever la peau qui recouvre la partie externe de la jambe ; 2° diviser verticalement l'aponévrose jambière dans la région externe ; 3° renverser les deux lambeaux d'aponévrose, pour arriver aux cloi-

(1) Voyez, pour la théorie du pied-bot, *Anatomie pathologique*, avec planches, 2e livraison, planches II et III.

sons aponévrotiques qui séparent les péroniers latéraux, tant des muscles de la région antérieure que des muscles de la région postérieure de la jambe ; 4° pour découvrir le long péronier latéral dans sa portion plantaire, enlever l'aponévrose dorsale du pied à la partie externe ; diviser obliquement de dehors en dedans et d'arrière en avant tous les muscles de la région plantaire, depuis la gouttière du cuboïde jusqu'à l'extrémité postérieure du premier métatarsien.

Superficiel (*peronæus primus*, Spigel), long (*peronæus longus*, Albinus), épais, prismatique et quadrangulaire dans sa moitié supérieure, le *long péronier latéral* (*Pel, fig.* 528) est situé à la partie externe de la jambe. Figure. Situation.

a. Insertions. Il s'insère, *d'une part*, 1° en dehors, à la partie externe et antérieure de la tête du péroné ; 2° un peu à la portion attenante de la tubérosité externe du tibia ; 3° au tiers supérieur de la face externe du péroné : 4° au bord antérieur et au bord postérieur de cet os, au moyen de cloisons aponévrotiques très-fortes, qui séparent le long péronier latéral des muscles antérieurs et des muscles postérieurs de la jambe ; 5° supérieurement, le long péronier s'insère aussi à l'aponévrose jambière ; — *d'autre part*, à l'extrémité postérieure du premier métatarsien, qui présente, en dehors, une apophyse pour cette insertion (*péronéo-sous-tarsien*, Chauss.). Insertions.

Nées supérieurement par des insertions très-multipliées, les fibres charnues, verticalement dirigées, constituent un faisceau épais dans sa moitié supérieure, mince et aplati dans sa moitié inférieure, qui se termine par un tendon d'abord caché dans l'épaisseur des fibres charnues ; ce tendon se dégage au-dessus de la portion moyenne du péroné et occupe le côté externe du muscle, sous la forme d'une bandelette qui va se rétrécissant et s'épaississant. Bientôt abandonné par les fibres charnues, le tendon du long péronier latéral devient postérieur avec la face externe du péroné, dont il suit la déviation, se place derrière la malléole externe, dans une coulisse qui lui est commune avec le court péronier latéral (*Rps*), se réfléchit d'arrière en avant et de haut en bas, pour gagner le côté externe du calcanéum, sur lequel il est maintenu par une gaîne propre (*Rps*). Arrivé au côté externe du cuboïde, le tendon se réfléchit de nouveau, pénètre dans la gouttière oblique en dedans et en avant qui est creusée à la face inférieure de cet os, y est maintenu par une gaîne très-forte et très-serrée, et continue son trajet oblique, sans déviation, le long du plan inférieur des os du tarse, jusqu'à l'extrémité postérieure du premier métatarsien (*fig.* 377 et 378). Il suit de là que le tendon du long péronier latéral présente une double réflexion, savoir, une première réflexion derrière la malléole externe (un épaississement ou nœud se voit ordinairement sur le tendon à ce niveau) ; une seconde réflexion au niveau du cuboïde : un os sésamoïde existe presque constamment sur le tendon au niveau de cette seconde réflexion. Trois gaînes fibreuses et trois synoviales sont affectées à ce tendon : une première derrière la malléole externe, une seconde sur le côté externe du calcanéum, une troisième sur le cuboïde. Direction. Le tendon se dégage au-dessus de la partie moyenne du muscle. Sa double réflexion : 1° Derrière la malléole externe ; 2° Sous le cuboïde. Trajet oblique sur le tarse. Trois gaînes fibreuses et trois synoviales sont affectées à ce tendon.

b. Rapports. A la jambe, le long péronier latéral est recouvert par la peau et par l'aponévrose jambière ; il recouvre le péroné et le court péronier latéral. En avant, il est séparé par une cloison aponévrotique de l'extenseur commun des orteils ; en arrière, il est séparé par une autre cloison aponévrotique du soléaire, en haut, et du fléchisseur propre du gros orteil, en bas. Sur le côté externe du pied, son tendon répond, en dehors, à la peau, en dedans, au calcanéum. A la région plantaire, ce tendon est recouvert, en bas, par toute l'épais- Rapports à la jambe. Au côté externe du pied. A la région plantaire.

seur des parties molles de cette région et répond, en haut, aux ligaments tarsiens inférieurs.

Fig. 528.

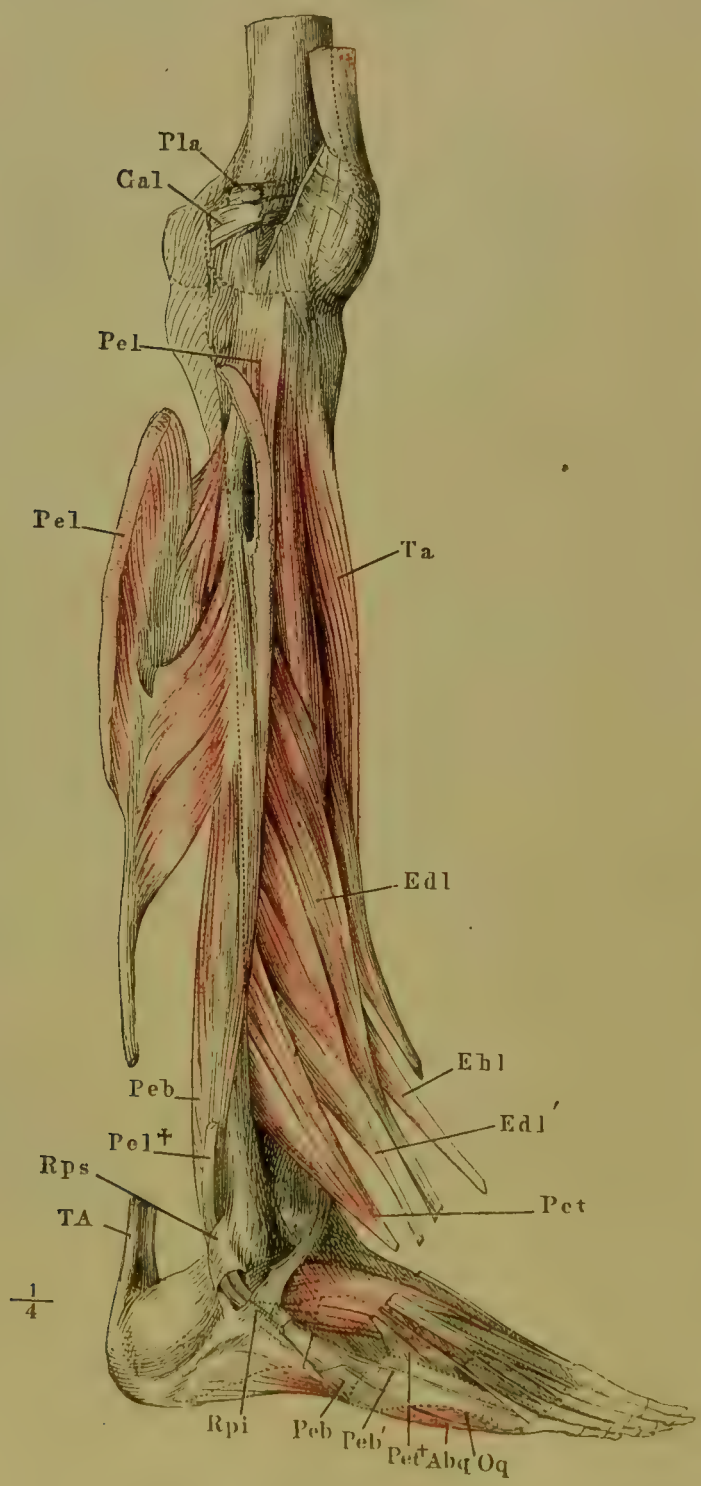

Muscles péroniers latéraux (*).

(*) La jambe et le pied sont vus par leur face externe. Le jumeau externe (*Gal*) et le plantaire grêle (*Pla*) ont été coupés à leur insertion supérieure. Les fibres du long péronier latéral provenant du tibia (*Pel*) et le tendon terminal du muscle (*Pel*†) ont été divisés, et le muscle renversé en arrière. — *Ta*, tibial antérieur. — *Edl*, long extenseur commun des orteils. — *Edl'*, un des tendons de ce muscle. — *Ebl*, extenseur propre du gros orteil. — *Pel*, *Pel*†, péronier antérieur. — *Peb*, *Peb*, court péronier latéral. — *Peb'*, faisceau tendineux que le court péronier latéral envoie au tendon extenseur du petit orteil. — *Rps*, ligament annulaire externe. — TA, tendon d'Achille. — *Rpi*, gaînes des péroniers latéraux, au côté externe du calcanéum. — *Abq*, abducteur du petit orteil. — *Oq*, opposant du petit orteil.

c. *Action.* Rappelons encore qu'un muscle réfléchi agit comme si la puissance était appliquée au point même de la réflexion. Ainsi, transportons la puissance

à l'extrémité externe de la gouttière cuboïdienne, c'est-à-dire au lieu qu'occupe la deuxième réflexion, nous aurons pour effet un renversement, ou mieux encore une rotation du pied en dehors; transportons maintenant la puissance au niveau du premier point de réflexion, c'est-à-dire derrière la malléole externe, nous aurons une extension du pied sur la jambe, avec renversement du bord externe en haut. Dans ce mouvement, l'extrémité inférieure de la facette articulaire externe de l'astragale tend à porter en dehors la malléole externe, à augmenter la courbure du péroné, qui se fracture quelquefois. On conçoit que, lorsque le péroné a éprouvé une solution de continuité, la contraction du long péronier latéral, n'étant plus contre-balancée, aura pour effet le renversement de la plante du pied en dehors et la luxation de l'astragale en dedans.

Rotateur en dehors

Extenseur.

Suivant M. Duchenne, lorsqu'on localise l'excitation électrique dans le long péronier latéral, on observe les phénomènes suivants : 1° le bord interne de l'avant-pied s'abaisse avec une grande force; 2° le pied exécute un mouvement d'abduction qui porte la pointe du pied en dehors; en même temps, son bord externe s'élève un peu, et la malléole interne devient plus saillante. C'est pourquoi il a donné au long péronier latéral le nom d'*extenseur abducteur du pied*. Ce muscle, suivant le même expérimentateur, est le seul qui ait le pouvoir de maintenir solidement abaissée la partie interne de l'avant-pied, et le seul qui permette de se tenir sur la pointe du pied. Mais il n'est pas destiné à agir sur l'articulation tibio-tarsienne, ou du moins il n'est qu'un très-faible auxiliaire du triceps sural.

Abducteur

2. — COURT PÉRONIER LATÉRAL.

Subjacent au précédent (*peronæus secundus*, Spigel), moins volumineux, plus court (*peronæus brevis*, Alb., P*eb*, *fig.* 528; *petit péronier*, Winslow), aplati, penniforme, réfléchi.

Figure.

a. Insertions. Ce muscle s'insère, *d'une part*, 1° à la face externe du péroné, dans la moitié inférieure, quelquefois dans les deux tiers inférieurs de cette face, qui est plus ou moins profondément excavée pour cette insertion; 2° au bord antérieur et au bord postérieur du péroné et aux cloisons aponévrotiques qui séparent le court péronier latéral des muscles de la région antérieure et de ceux de la région postérieure de la jambe; — *d'autre part*, à l'apophyse de l'extrémité postérieure du cinquième métatarsien, et même quelquefois, par une expansion fibreuse, au quatrième métatarsien; souvent il envoie un prolongement au tendon extenseur du petit orteil (P*eb'*, *grand péronéo-sus-métatarsien*, Chauss.).

Insertion au pérone

Au cinquième métacarpien

Nées des diverses insertions péronières, les fibres charnues se rendent successivement à la face interne et aux bords d'un tendon aponévrotique qui règne sur la face externe du muscle; elles constituent un faisceau charnu qui va grossissant, puis s'effilant, penniforme d'abord, puis demi-penniforme, que les fibres charnues inférieures accompagnent jusqu'à la gaîne tendineuse située derrière la malléole externe. En sortant de la gaîne malléolaire, le tendon se réfléchit à angle presque droit, est reçu dans une gaîne propre pratiquée sur le côté externe du calcanéum, gaîne située au-dessus de celle du tendon du long péronier latéral, et se porte un peu obliquement en bas et en avant, pour s'insérer, en s'élargissant, à l'extrémité postérieure du cinquième métatarsien.

Direction.

Gaîne malléolaire.

Réflexion.

Gaîne calcanéenne.

b. Rapports. Recouvert par le long péronier latéral, le court péronier latéral recouvre le péroné et le côté externe du calcanéum.

Rapports.

Extenseur.

c. Action. La même que celle du long péronier latéral, si vous faites abstraction de la portion sous-tarsienne de ce dernier muscle. Ainsi, appliquez la puissance à la malléole externe, et vous aurez une extension du cinquième métatarsien sur le cuboïde, une extension et une rotation en dehors de la rangée métatarsienne du tarse sur la région jambière, une rotation du calcanéum sur l'astragale, une extension avec tendance à l'abduction du pied, et conséquemment un renversement considérable du pied en dehors, lorsque le péroné est fracturé : le court péronier latéral est donc extenseur et abducteur.

Rotateur du pied en dehors.

Il résulte des expériences de M. Duchenne que le mouvement d'abduction du pied est l'effet principal de la contraction du court péronier latéral, que ce muscle tend à placer le pied dans une direction perpendiculaire à l'axe de la jambe, mais que cette dernière action est si peu énergique qu'il est presque permis d'en faire abstraction.

C. — **Région jambière postérieure.**

La région jambière postérieure présente deux couches.

On considère à la région jambière postérieure deux couches : l'une superficielle, constituée par le triceps sural (jumeaux et soléaire) et le plantaire grêle; l'autre profonde, que forment le poplité, le jambier postérieur, le long fléchisseur commun des orteils et le long fléchisseur du gros orteil.

1. — JUMEAUX ET SOLÉAIRE OU TRICEPS SURAL. — PLANTAIRE GRÊLE.

Préparation. Faites une incision verticale qui, partant de la portion supérieure du creux poplité, vienne se terminer au calcanéum; faites une seconde incision, horizontale et demi-circulaire, qui embrasse la portion postérieure de la cuisse ; divisez et disséquez l'aponévrose jambière, et vous aurez découvert les muscles jumeaux, dont vous devrez isoler avec beaucoup de soin les insertions supérieures. Pour bien étudier la texture et les insertions de ces muscles, il faut les couper transversalement à leur partie moyenne, et renverser leur moitié supérieure de bas en haut.

Prenez garde, en divisant le jumeau externe, de couper en même temps le plantaire grêle, qui semble un petit faisceau détaché de ce dernier muscle. Le soléaire est tout préparé lorsqu'on a enlevé les jumeaux. Pour en bien étudier la texture et les insertions, il faut le diviser verticalement d'avant en arrière, à côté d'un raphé ou épaississement aponévrotique médian, et racler les fibres charnues qui cachent la lame aponévrotique antéro-postérieure existant à la partie moyenne de ce muscle : vous aurez ainsi une moitié péronière et une moitié tibiale du muscle soléaire.

Le développement des muscles du mollet est propre à l'espèce humaine.

Les *jumeaux* et le *soléaire* réunis constituent un muscle triceps extrêmement puissant (*musculus suræ*, Sœmm.), le *triceps sural*, qui forme à lui seul la partie charnue de la jambe vulgairement appelée *mollet*. Le développement de ces muscles est un des caractères les plus tranchés de l'appareil musculaire de l'homme, et en rapport avec sa destination à l'attitude bipède. Unies inférieurement dans une insertion commune, qui constitue le tendon appelé *tendon d'Achille*, les trois portions du triceps sural se divisent supérieurement en deux plans bien distincts : l'un antérieur ou profond, c'est le muscle *soléaire;* l'autre postérieur ou superficiel, qui se subdivise en deux moitiés latérales, les *jumeaux*.

a. — Jumeaux.

Situation.

Les *jumeaux* ou *gastrocnémiens* (de κνήμη, jambe, et de γαστήρ, ventre) constituent un seul et même corps charnu (*gemellus*, Alb.), extrêmement épais, aplati,

d'avant en arrière, le plus superficiel des muscles postérieurs de la jambe (*primus pedem moventium cum secundo*, Vés.), bifide ou à deux têtes supérieurement.

Insertions condyliennes.

a. Insertions. Ce muscle bigéminé s'insère aux condyles du fémur par deux têtes bien distinctes et semblables : l'une externe, moins forte, qui appartient au *jumeau externe* ; l'autre interne, plus forte, qui appartient au *jumeau interne*. Toutes deux s'implantent par un tendon très-fort et aplati, en dehors et en arrière des condyles du fémur, à deux empreintes digitales très-prononcées : celle du jumeau externe (*Gal*), au-dessus d'une empreinte plus profonde, destinée au muscle poplité ; celle du jumeau interne (*Gam*), immédiatement en arrière du tubercule d'insertion du grand adducteur profond ; en sorte que l'insertion de ce dernier muscle est sur un plan un peu postérieur à celle du premier. Ces muscles naissent encore, par des trousseaux aponévrotiques, d'une surface triangulaire, rugueuse, qui surmonte l'empreinte digitale et qui termine la bifurcation inférieure de la ligne âpre. Le tendon d'origine, beaucoup plus volumineux pour le jumeau interne que pour le jumeau externe, s'épanouit en aponévrose sur la face postérieure du muscle auquel il appartient. L'aponévrose du jumeau interne, qui est plus épaisse et plus prolongée, embrasse le bord interne de ce muscle, à la manière d'un demi-cône aponévrotique.

Fig. 329.

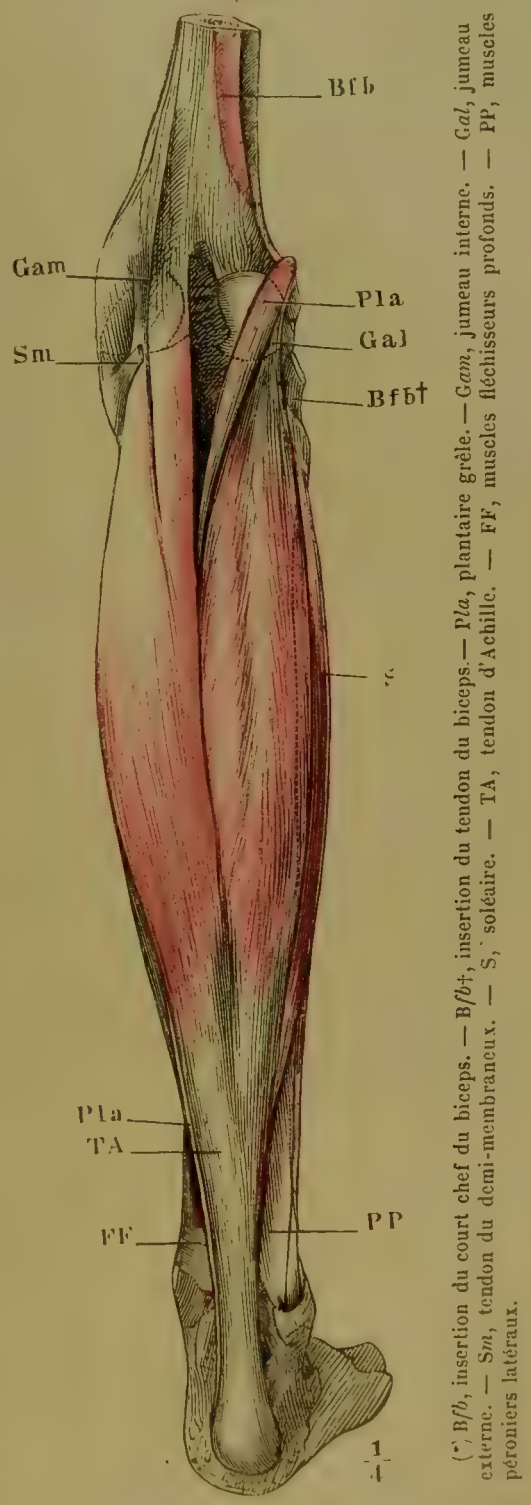

(*) *Bfb*, insertion du court chef du biceps. — *Bfb†*, insertion du tendon du biceps. — *Pla*, plantaire grêle. — *Gam*, jumeau interne. — *Gal*, jumeau externe. — *Sm*, tendon du demi-membraneux. — S, soléaire. — TA, tendon d'Achille. — FF, muscles fléchisseurs profonds. — PP, muscles péroniers latéraux.

Muscles superficiels de la région postérieure de la jambe (*).

Nées de ces aponévroses, les fibres charnues des deux jumeaux se comportent de la manière suivante : 1° les unes médianes, convergentes, peu nombreuses, fortifiées par les fibres charnues qui proviennent des rugosités de la bifurcation de la ligne âpre, se portent en dedans et en bas, et se réunissent, à la manière des branches d'un V ouvert supérieurement, sur un raphé médian, qui consiste tantôt dans un simple épaississement de l'aponévrose de terminaison, tantôt

dans une petite cloison aponévrotique; 2° les autres, qui constituent la presque totalité du muscle, naissent de la face antérieure du tendon d'origine et de l'aponévrose qui le termine, et se portent verticalement en bas, à la face postérieure d'une aponévrose très-épaisse qui règne sur toute l'étendue de la surface antérieure du muscle. Cette aponévrose de terminaison commence supérieurement par deux portions bien distinctes; elle est d'abord aussi large que le muscle, puis va se concentrant et s'épaississant, et s'unit enfin intimement à l'aponévrose du soléaire. Les fibres charnues cessent brusquement, au défaut du mollet, sur la face postérieure de l'aponévrose de terminaison, en formant un V ouvert en bas. Bien que réunis intimement peu de temps après leur origine, les muscles jumeaux ne sont pas confondus, et le jumeau interne, beaucoup plus épais que l'externe, forme, en dedans du tibia, la plus grande partie de cette masse charnue connue sous le nom de mollet.

Tendon d'origine de chaque jumeau.

Épanouissement du tendon d'origine.

Disposition en V des fibres médianes convergentes.

Aponévrose de terminaison.

Les fibres charnues cessent brusquement.

Les deux jumeaux, quoique intimement unis, restent distincts.

Rapports superficiels.

Profonds.

Os sésamoïde.

Fig. 530.

Muscles postérieurs de la jambe; on a enlevé les jumeaux et le plantaire grêle (*).

(*) Po, poplité. — *Pla*, plantaire grêle. — *Gal*, jumeau externe. — *Gam*, jumeau interne. — *Bf*, biceps. — *Sm*, demi-membraneux. — G, solaire. — AT, tendon d'Achille. — PP, péroniers latéraux — FF, fléchisseurs profonds.

b. Rapports. Recouverts par l'aponévrose jambière, les jumeaux recouvrent, en y adhérant intimement, les ligaments capsulaires qui enveloppent la partie postérieure des condyles du fémur; ils répondent encore au poplité et au soléaire. Le tendon du jumeau interne répond à la face postérieure du condyle interne; le tendon du jumeau externe répond à la face externe du condyle externe. On rencontre assez fréquemment dans la portion supérieure des tendons des jumeaux, plus souvent dans l'épaisseur du tendon du jumeau externe, un os sésamoïde, qui glisse sur la partie postérieure des condyles, et appartient à la capsule fibreuse qui revêt ces condyles en arrière. (*Voyez* Articulation du genou, p. 416.)

b. — Plantaire grêle.

Nous devons regarder le *plantaire grêle* (P*la*) comme un petit muscle accessoire du jumeau externe, ou plutôt comme un muscle rudimentaire chez l'homme. Son petit corps charnu, fusiforme, très-variable pour le volume, sevoit au-dessous du jumeau externe.

Muscle rudimentaire.

Insertions. Il naît de la capsule fibreuse qui revêt le condyle externe, quelquefois de la portion inférieure de la bifurcation externe de la ligne âpre; de là, il se porte obliquement en bas et en dedans, et, après 7 à 8 centimètres de trajet, il se termine par un tendon aplati, long et grêle, qui, d'abord situé entre les muscles jumeaux et soléaire, vient ensuite s'accoler au bord interne du tendon d'Achille, pour se fixer au calcanéum, tantôt à côté, tantôt au-devant de ce tendon (*petit fémoro-calcanien*, Chauss.); d'autres fois enfin, le petit tendon du plantaire grêle se perd dans le tissu adipeux sous-cutané. Ce muscle, qui manque souvent, est quelquefois double.

Insertions à la capsule fibreuse.

Brièveté du corps charnu.

Son tendon long et grêle.

Son insertion calcanéenne.

c. — Soléaire.

Le *soléaire* (S), muscle extrêmement épais, a été ainsi nommé à cause de sa forme, qui l'a fait comparer à une sole ou à une semelle de soulier (*soleus*, Albinus; *pars musculi suræ*, vulgò dicta *soleus*, Sœmm.).

Figure.

a. Insertions. Il s'insère, *d'une part*, au péroné et au tibia; — *d'autre pat*, au calcanéum (*tibio-calcanien*, Chauss.).

Insertions.

Les *insertions péronières* (S') ont lieu 1° en arrière et en dedans de la tête du péroné, par un tendon extrêmement fort, surtout en dedans, où le péroné présente pour cette insertion une espèce d'apophyse; ce tendon se prolonge dans l'épaisseur et le long de la face antérieure du muscle; 2° à la moitié supérieure du bord externe du péroné et au tiers supérieur de la face postérieure du même os par des fibres aponévrotiques (*l*).

Insertions péronières.

Les *insertions tibiales* se font 1° à la ligne oblique de la face postérieure du tibia (S), au-dessous du muscle poplité et à la partie attenante de l'aponévrose de ce muscle; 2° à une aponévrose (*m*) qui naît du tiers moyen du bord interne du tibia, et qui se prolonge le long de la face antérieure et dans l'épaisseur du muscle; 3° enfin, quelques fibres charnues proviennent d'une espèce d'arcade aponévrotique (**) étendue de la tête du péroné à la ligne oblique postérieure du tibia.

Tibiales

Arcade aponévrotique d'insertion.

Nées de ces insertions, les fibres charnues vont se terminer, en suivant diverses directions, à la face antérieure et aux bords d'une aponévrose qui règne sur la face postérieure du muscle, va se rétrécissant et s'épaississant de haut en bas, s'unit, au niveau du tiers moyen de la jambe, à l'aponévrose de terminaison des muscles jumeaux, et se confond bientôt avec elle pour constituer le tendon d'Achille.

Direction.

Aponévrose de terminaison.

Le *tendon d'Achille* résulte de la réunion des tendons des jumeaux, du plantaire grêle et du soléaire. Il est formé de la manière suivante : l'aponévrose des jumeaux, peu de temps après qu'elle a été abandonnée par les fibres charnues, s'unit intimement à l'aponévrose de terminaison du muscle soléaire, qui continue encore à recevoir les fibres charnues par sa face antérieure et par ses bords, et qui, peu après, concentre ses fibres. La cloison antéro-postérieure du soléaire vient bientôt s'y joindre. Toutes ces fibres aponévrotiques réunies se ramassent pour former le tendon d'Achille; ce tendon, le plus fort et le plus volumineux du corps humain, après 5 à 6 centimètres de trajet, glisse, à l'aide d'une bourse séreuse, sur les deux tiers supérieurs, très-lisses, de la facette postérieure du calcanéum, et s'élargit un peu, pour se fixer à la partie inférieure rugueuse de cette facette postérieure.

Tendon d'Achille.

Mode de continuité de ce tendon avec les aponévroses des jumeaux et du soléaire.

Pour bien étudier la texture du soléaire, divisez ce muscle longitudinale-

Nécessité d'une section verticale antéro-postérieure du muscle.

ment, à côté d'un raphé ou épaississement aponévrotique médian qui occupe

Fig. 531.

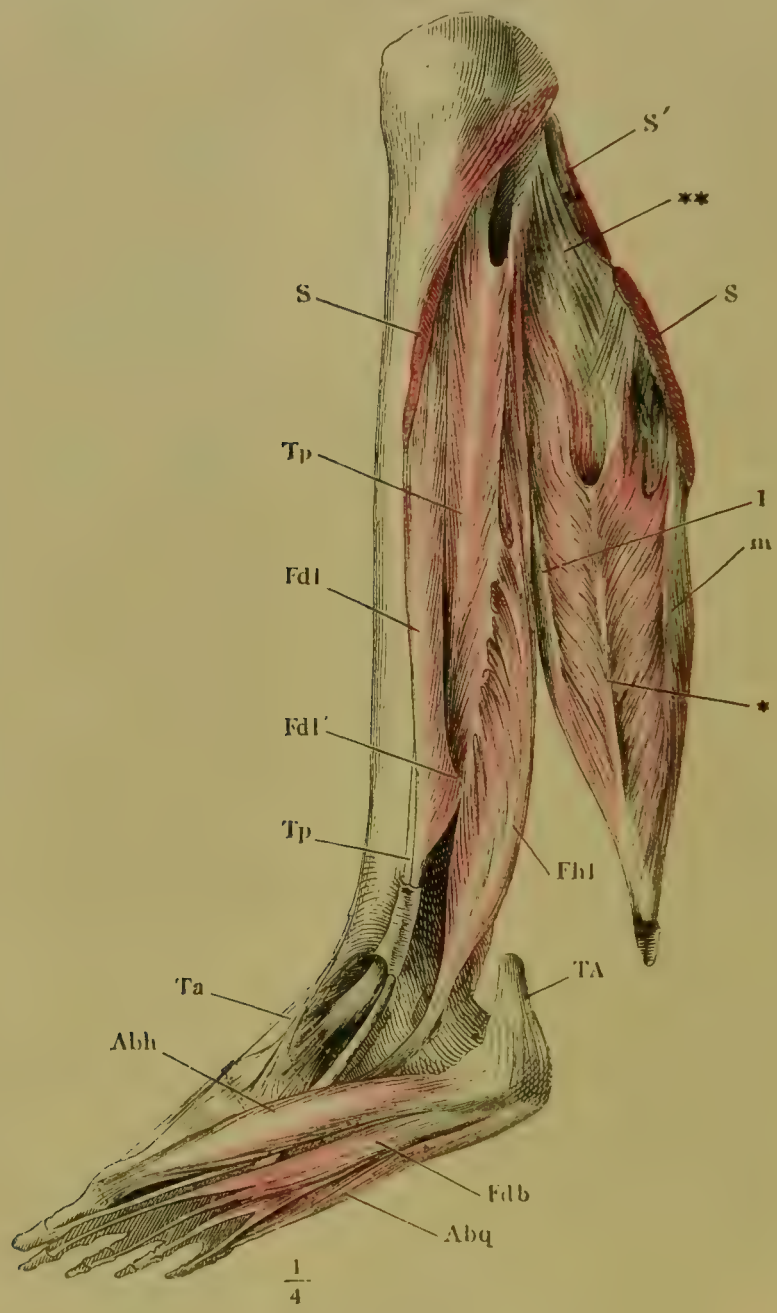

Muscles postérieurs de la jambe (*).

la moitié inférieure de sa longueur : alors vous verrez, en raclant quelques

(*) La jambe est vue par sa face interne ainsi que le pied, dont le bord interne est relevé. Les insertions tibiales du soléaire (S) et le tendon d'Achille (TA) ont été divisés, et le muscle renversé en arrière. — S', insertion péronière du soléaire. — **, arcade fibreuse étendue entre la tête du péroné et la ligne oblique postérieure du tibia. — *l*, tendon d'origine externe. — *m*, tendon d'origine interne. — *, lame fibreuse antéro-postérieure du soléaire. — *Tp*, tibial postérieur. — *Fdl*, long fléchisseur commun des orteils. — *Fdl'*, arcade fibreuse qui fournit les fibres inférieures de ce muscle. — *Fhl*, long fléchisseur du gros orteil. — *Ta*, tendon du tibial antérieur. — *Abh*, adducteur du gros orteil. — *Fdb*, court fléchisseur des orteils. — *Abq*, abducteur du petit orteil.

fibres charnues, que de la face antérieure de l'aponévrose de terminaison naît une lame fibreuse antéro-postérieure (*), espèce de cloison épaisse, qui sépare le muscle en deux moitiés égales et forme avec cette aponévrose deux demi-cônes aponévrotiques, dans l'intérieur desquels sont reçues les fibres charnues. Vous comprendrez alors pourquoi Douglas, qui avait appelé les jumeaux les deux têtes externes et superficielles du grand extenseur du tarse, a appelé le soléaire les deux têtes internes et profondes de ce même muscle (*duo capita interiora extensoris tarsi suralis*). Il existe, en effet, pour le soléaire deux aponévroses principales d'origine et deux étuis de terminaison; les deux aponévroses d'origine règnent sur la presque totalité de la face antérieure des deux moitiés respectives du muscle (1).

Deux demi-cônes aponévrotiques reçoivent toutes les fibres charnues.

b. Rapports. Recouvert par les jumeaux, qui le débordent en dehors et surtout en dedans, et dont il est séparé par le plantaire grêle, le soléaire présente sa plus grande épaisseur immédiatement au-dessous de la partie la plus volumineuse ou du ventre du jumeau interne; conséquemment, il prolonge en bas le mollet. Il recouvre les muscles de la couche profonde, savoir : le fléchisseur commun des orteils, le fléchisseur propre du gros orteil et le jambier postérieur, les vaisseaux et les nerfs tibiaux postérieurs et péroniers.

Rapports.

Superficiels.

Profonds.

c. Action du triceps sural. Ce muscle étend le pied sur la jambe. Nous ne trouvons nulle part des conditions aussi favorables pour un grand développement de forces : 1° ce muscle est extrêmement considérable et remarquable par la multiplicité de ses fibres charnues, à tel point qu'il l'emporte sur tous les autres muscles de l'économie; 2° nous ne rencontrons nulle part ailleurs un mode d'insertion aussi favorable pour la puissance; elle est tout à fait perpendiculaire; 3° nous trouvons ici le levier du deuxième genre : le point d'appui est à la pointe du pied; la résistance, au milieu, représentée par le poids du corps, qui repose sur l'articulation tibio-tarsienne; la puissance, à l'extrémité calcanéenne. La portion du levier calcanéen qui dépasse l'articulation en arrière, varie beaucoup suivant les sujets; elle existe à peine dans le vice de conformation connu sous le nom de *pieds plats*.

Action.

Multiplicité des fibres charnues.

Insertion perpendiculaire.

Levier du deuxième genre.

Variétés dans la longueur du levier calcanéen.

En électrisant simultanément ou isolément les trois muscles qui composent le triceps sural, M. Duchenne a vu se produire les mouvements suivants : 1° l'arrière-pied et le bord externe de l'avant-pied s'étendent avec force; 2° la moitié interne de l'avant-pied obéit au mouvement d'extension, mais avec si peu de force que le premier métatarsien cède à la moindre résistance opposée à l'extension; 3° le pied tourne sur l'axe de la jambe, de manière que la pointe du pied se porte en dedans et le talon en dehors; 4° pendant l'extension du pied, les orteils prennent la forme d'une griffe, c'est-à-dire que leurs premières phalanges s'élèvent et que leurs dernières phalanges se fléchissent (2). M. Duchenne désigne, en conséquence, le triceps sural sous le nom d'*extenseur adducteur du pied*.

Le triceps sural est l'agent principal de la progression et du saut; c'est lui qui soulève avec tant d'efficacité le poids de tout le corps chargé de fardeaux,

Le triceps sural est l'agent principal de la progression.

(1) On trouve quelquefois un muscle soléaire surnuméraire, mince et large, situé au-devant du muscle soléaire, ayant la même attache que lui et venant se fixer au calcanéum par un tendon isolé.

(2) Cette forme particulière que prennent les orteils, est un résultat de la tonicité des muscles qui les meuvent.

quelquefois si volumineux. D'après cela, ne soyons pas étonnés que l'action de ce muscle puisse être assez énergique, soit pour rompre le tendon d'Achille, soit pour fracturer le calcanéum. L'action du soléaire, étendu de la jambe au calcanéum, est bornée aux mouvements du pied; mais les jumeaux, qui s'insèrent au fémur, peuvent-ils, en outre, après avoir produit l'extension du pied, fléchir la jambe sur la cuisse? Leur voisinage du point d'appui rendrait ce dernier effet peu énergique; en fait, jamais il n'a été possible à M. Duchenne de produire cette flexion, même en faisant contracter simultanément les trois chefs du triceps sural au maximum de son appareil.

Rupture du tendon d'Achille.

Action des jumeaux sur la cuisse.

Lorsque le pied est fixe, comme dans la station, le soléaire agit sur la jambe en s'opposant à son renversement en avant, que tend sans cesse à opérer le centre de gravité du corps; les jumeaux tendent, au contraire, à fléchir la cuisse, et leur action, sous ce rapport, est tout à fait indépendante de celle du soléaire.

Action de ces muscles dans la station.

Quant au plantaire grêle, nous devons le considérer comme un muscle à l'état de vestige dans l'espèce humaine : chez les animaux, c'est le tenseur de l'aponévrose plantaire. En raison du grand développement du talon, il a été comme coupé chez l'homme, destiné à la station bipède. En se contractant, il tend la capsule articulaire du genou, sur laquelle il s'insère.

Action du plantaire grêle.

2. — POPLITÉ.

Figure.

Situation.

Petit muscle triangulaire, très-mince, placé dans le creux du jarret (Po, *fig.* 530, *musculus in poplite occultus*, Vésale; *jarretier*, Winslow).

Insertions.

a. Insertions. Il s'insère, *d'une part*, dans une fossette profonde, en forme de gouttière antéro-postérieure, située à la partie postérieure de la tubérosité externe du fémur, au-dessous de la fossette d'insertion du muscle jumeau externe; — *d'autre part*, à toute l'étendue de la surface triangulaire que présente, en haut, la face postérieure du tibia.

Insertion au fémur par un tendon très-remarquable.

Son insertion fémorale a lieu par un tendon très-fort, qui n'est nullement en rapport avec la petitesse du muscle. Ce tendon, caché d'abord par le ligament latéral externe du genou et contenu, pour ainsi dire, dans l'intérieur de l'articulation, dont la synoviale l'enveloppe de toutes parts, se porte obliquement derrière l'articulation; après un trajet de 3 centimètres, il se divise, à la manière de l'obturateur interne, en quatre ou cinq petits faisceaux divergents, qu'entourent bientôt de toutes parts les fibres charnues. Celles-ci, d'autant plus longues et plus obliques qu'elles sont plus inférieures, vont se rendre successivement à la surface triangulaire du tibia. Les fibres les plus superficielles s'insèrent à une lame aponévrotique, expansion du demi-membraneux, qui revêt la face postérieure du muscle et lui forme une gaîne très-résistante.

Direction des fibres.

Aponévrose du poplité.

Rapports.

b. Rapports. Recouvert par les muscles jumeaux et plantaire grêle, dont il est séparé par les vaisseaux poplités et par le nerf sciatique poplité interne, le poplité recouvre l'articulation péronéo-tibiale et le tibia.

Fléchisseur.

c. Action. Il fléchit la jambe sur la cuisse, en lui imprimant un mouvement de rotation de dehors en dedans (*obliquè movens tibiam*, Spigel). Sous ce dernier rapport, il est antagoniste du biceps. Le poplité sert aussi à tendre la capsule articulaire du genou.

3. — JAMBIER OU TIBIAL POSTÉRIEUR.

Préparation. 1° Enlever les muscles jumeaux et soléaire ; 2° séparer le jambier postérieur du long fléchisseur commun des orteils, qui le recouvre en partie ; 3° enlever avec précaution une aponévrose très-large qui revêt le jambier postérieur ; 4° enlever la portion du fléchisseur commun qui naît de la face postérieure de cette aponévrose ; 5° séparer complétement le jambier postérieur du ligament interosseux et des portions adjacentes du tibia et du péroné ; 6° conserver avec soin les expansions aponévrotiques que le jambier postérieur envoie constamment au quatrième et au cinquième métatarsien.

Le *jambier* ou *tibial postérieur* (T*p*), le plus profond des muscles postérieurs de la jambe, très-épais, occupe toute la profondeur de l'excavation qu'interceptent le tibia, le péroné et le ligament interosseux. Figure. Situation.

a. Insertions. Il s'insère, d'*une part*, au tibia et au péroné, ainsi qu'au ligament interosseux ; — *d'autre part*, au scaphoïde du tarse (*tibio-sous-tarsien*, Chauss.). Insertions.

Les *insertions tibiales* et *péronières* ont lieu par une extrémité bifurquée, pour le passage de l'artère tibiale postérieure ; l'insertion tibiale se fait à la ligne oblique du tibia, au-dessous du poplité, du soléaire et du fléchisseur commun des orteils ; l'insertion péronière, 1° au bord interne du péroné, au-dessous du soléaire ; 2° à toute la partie de la face interne du péroné qui est en arrière du ligament interosseux. Les *insertions interosseuses* ont lieu dans toute l'étendue de la face postérieure du ligament inter osseux. Enfin, d'autres fibres naissent 1° de la face profonde d'une aponévrose qui sépare la couche superficielle des muscles postérieurs de la jambe de la couche profonde ; 2° des cloisons aponévrotiques qui séparent le jambier postérieur du long fléchisseur commun, qui est en dedans, et du long fléchisseur propre du gros orteil, qui est en dehors. Insertions tibiales et péronières. Insertions interosseuses. Aponévrotiques.

De ces nombreuses insertions, les fibres charnues se portent d'abord verticalement en bas, tout autour d'un tendon qu'on aperçoit déjà près de l'extrémité supérieure du muscle, sous la forme d'une gerbe tendineuse, qui apparaît ensuite le long de sa face postérieure et qui reçoit les fibres charnues par son côté antérieur. Mais ce tendon n'est autre chose que le bord postérieur épaissi d'une aponévrose qui règne d'avant en arrière dans toute l'épaisseur du muscle et qui reçoit par ses deux faces latérales les fibres charnues, lesquelles l'accompagnent jusqu'au niveau de la malléole interne. Le tendon épais qui résulte du tassement de toutes les fibres aponévrotiques, devenu libre, pénètre dans une gaîne propre, située en dehors de celle du tendon du long fléchisseur commun des orteils. Bientôt il se place au-devant de ce dernier tendon, derrière la malléole interne, où il est maintenu par une gaîne particulière et sur laquelle il se réfléchit à angle obtus. Une nouvelle gaîne le reçoit, après sa réflexion, en dedans du ligament latéral interne de l'articulation tibio-tarsienne et sous le ligament calcanéo-scaphoïdien inférieur ; enfin, il vient se fixer au tubercule de l'os scaphoïde, en présentant un os sésamoïde très-épais au niveau de cette insertion. Chez quelques sujets, cet os sésamoïde se voit dans le lieu même de cette insertion ; chez d'autres, il existe au niveau du ligament calcanéo-scaphoïdien. Du reste, le tendon du jambier postérieur envoie une expansion très-forte au premier cunéiforme et, en dehors, une expansion oblique au deuxième et au troisième cunéiforme, et même au troisième et au quatrième métatarsien. Direction des fibres charnues. Tendon de terminaison. Aponévrose placée de champ dans l'épaisseur du muscle. Réception du tendon dans une gaîne. Sa réflexion. Son insertion au tubercule du scaphoïde. Os sésamoïde. Expansion du tendon du jambier postérieur.

b. Rapports. Le jambier postérieur est recouvert par le long fléchisseur com- Rapports.

mun des orteils, un peu par le long fléchisseur propre du gros orteil, et par le soléaire. Il recouvre le ligament interosseux et la portion voisine du tibia et du péroné.

Extenseur. C'est un muscle réfléchi.

c. Action. Comme le jambier postérieur est un muscle réfléchi, il faut supposer toutes ses fibres appliquées au point de réflexion du tendon, c'est-à-dire derrière la malléole interne. Or, il est clair que ce muscle a pour effet l'*extension* du pied, et qu'il opère cette extension doublement, et par son action sur l'articulation astragalo-scaphoïdienne, et par son action sur l'articulation tibio-tarsienne ; mais ces mouvements s'exécutent avec très-peu d'énergie. Il tend, en outre, et ce serait là, suivant M. Duchenne, sa fonction principale, à porter le pied dans l'*adduction*, à en élever le bord interne et à renverser la plante du pied en dedans ; il est, par conséquent, congénère, en ce sens, du jambier antérieur et antagoniste des péroniers latéraux. Vous concevez maintenant pourquoi quelques individus, dont le tendon d'Achille avait été coupé ou rupturé, ont encore pu marcher, et pourquoi, chez tous, l'extension du pied est encore possible après cette rupture. Mais, dans ce mouvement d'extension, le levier que représente le pied est changé ; la puissance représentée par le jambier postérieur se trouve transportée entre le point d'appui et la résistance : c'est un levier du troisième genre, et non plus un levier du deuxième genre, comme dans le cas où l'extension est produite par le triceps sural.

Il est rotateur en dedans du pied.

Pourquoi l'extension du pied est possible après la rupture du tendon d'Achille.

4. — LONG FLÉCHISSEUR COMMUN DES ORTEILS.

Situation. Figure.

Situé le long de la face postérieure du tibia et à la plante du pied, le plus interne des muscles de la couche profonde, le *long fléchisseur commun* (F*dl*, *fig.* 532) est penniforme, allongé, aplati d'avant en arrière, réfléchi, terminé par quatre tendons inférieurement.

Insertions.

a. Insertions. Il s'insère, *d'une part*, au tibia ; — *d'autre part*, aux dernières phalanges des quatre derniers orteils (*tibio-phalangettien commun*, Chauss.).

Insertions tibiales.

Ses *insertions tibiales* ont lieu : 1° à la ligne oblique du tibia, au-dessous du poplité et du soléaire ; 2° aux trois cinquièmes moyens de la face postérieure du même os. D'autres fibres viennent de la cloison aponévrotique qui le sépare du jambier postérieur (F*dl'*).

Direction. Tendon de terminaison. Sa réflexion sur la malléole interne. Son croisement et sa communication avec le tendon du long fléchisseur du gros orteil. Sa division en quatre petits tendons.

De ces diverses insertions, les fibres charnues se portent obliquement en arrière et en bas, à la face antérieure et aux bords d'un tendon qui commence près de l'extrémité supérieure du muscle et se dégage peu à peu des fibres charnues ; celles-ci l'accompagnent, en avant, jusqu'à la malléole interne. Là, il est situé derrière cette malléole interne, dans la même gaîne que le tendon du jambier postérieur, dont il est séparé par une cloison fibreuse ; bientôt il abandonne ce tendon, se place en dehors de lui, se réfléchit à angle obtus sur la malléole interne, devient horizontal et s'enfonce sous l'astragale et sous la petite tubérosité antérieure du calcanéum, où il est maintenu par une gaîne propre. Devenu plantaire, ce tendon se porte obliquement en dehors et en avant, croise à angle très-aigu le tendon du long fléchisseur du gros orteil, qui passe au-dessus de lui et lui envoie un fort tendon de communication, s'élargit au moment du croisement, reçoit son muscle accessoire et se divise en quatre tendons, destinés aux quatre derniers orteils. Le tendon du deuxième orteil se porte directement en avant ; les tendons des orteils qui suivent, sont d'autant plus obliques qu'ils sont plus externes. Parvenus aux articulations métatarso-phalangiennes, ces tendons

sont reçus, avec ceux du court fléchisseur commun, dans les gaînes de la pre- Leur réception dans des gaînes.

Fig. 532.

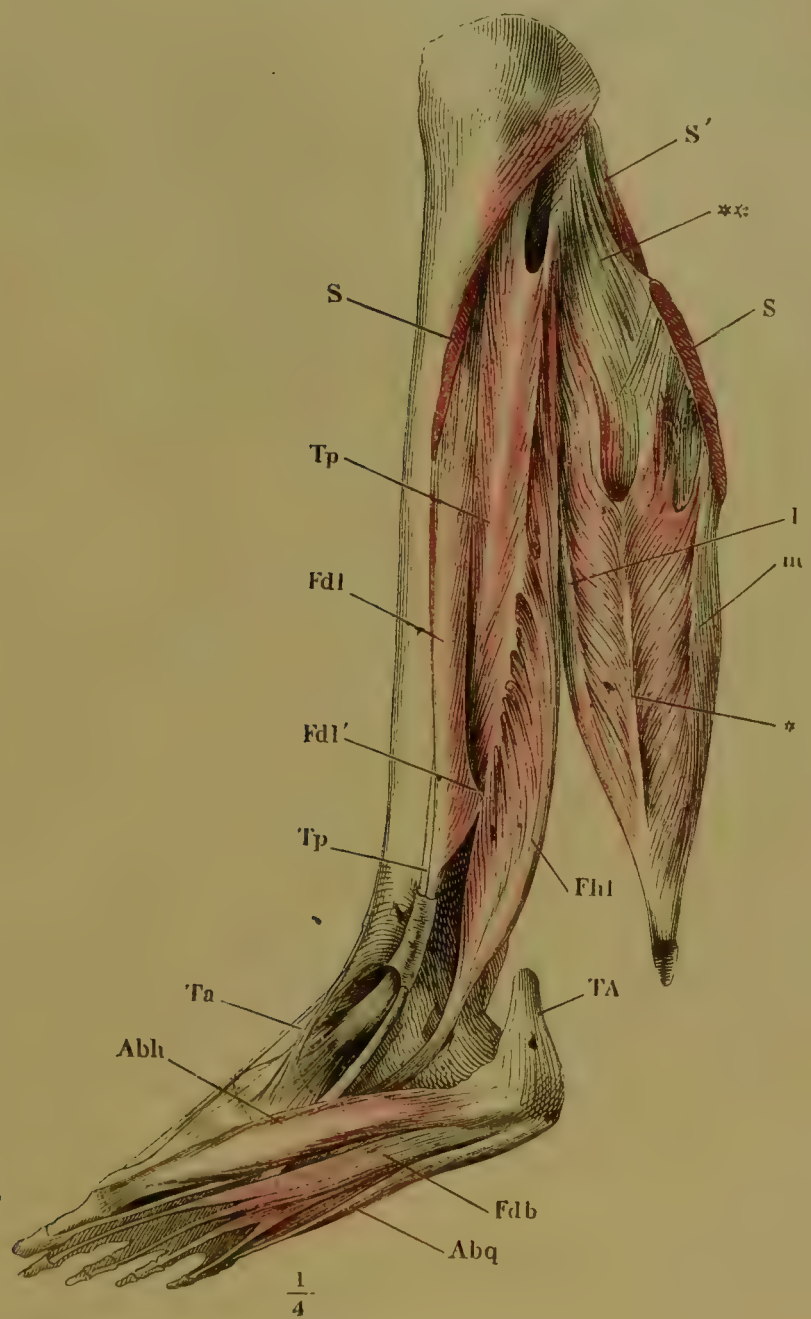

Muscles postérieurs de la jambe (*).

mière et de la deuxième phalange, se comportent, à l'égard de ce dernier muscle,

(*) La jambe est vue par sa face interne ainsi que le pied, dont le bord interne est relevé. Les insertions tibiales du soléaire (S) et le tendon d'Achille (TA) ont été divisés, et le muscle renversé en arrière. — S', insertion péronière du soléaire. — **, arcade fibreuse étendue entre la tête du péroné et la ligne oblique postérieure du tibia. — *l*, tendon d'origine externe. — *m*, tendon d'origine interne. — *, lame fibreuse antéro-postérieure du soléaire. — T*p*, tibial postérieur. — F*dl*, long fléchisseur commun des orteils. — F*dl'*, arcade fibreuse qui fournit les fibres inférieures de ce muscle. — F*hl*, long fléchisseur du gros orteil. — T*a*, tendon du tibial antérieur. — A*bh*, adducteur du gros orteil. — F*db*, court fléchisseur des orteils. — A*bq*, abducteur du petit orteil.

Rapports de ces tendons avec ceux du court fléchisseur.

de la même manière que les tendons du fléchisseur profond des doigts avec ceux du fléchisseur sublime (d'où le nom de *perforant*, donné par Spigel au long fléchisseur commun des orteils), et viennent s'insérer aux extrémités postérieures des troisièmes phalanges. Des membranes synoviales lubrifient la portion tendineuse de ce muscle dans toutes les gaînes tendineuses qu'il traverse.

Rapports.

b. Rapports. Recouvert par le soléaire, par les vaisseaux et nerfs tibiaux postérieurs, ce muscle recouvre le tibia et le jambier postérieur. Au pied, il est recouvert par le court fléchisseur commun des orteils et par l'adducteur du gros orteil.

Action.

c. Action. Le long fléchisseur commun des orteils *fléchit* la troisième phalange sur la seconde, celle-ci sur la première, la première sur le métatarsien correspondant. Lorsque cet effet est produit, ce muscle étend le pied sur la jambe. A raison de l'obliquité de sa portion réfléchie, il renverserait un peu les orteils et la plante du pied en dedans, si l'accessoire ne venait redresser, pour ainsi dire, son action, en même temps qu'il augmente sa puissance, comme muscle de renforcement. Dans la station, le fléchisseur commun s'oppose au renversement ou à la flexion de la jambe en avant.

Fléchisseur.

Rotateur en dedans.

5. — LONG FLÉCHISSEUR DU GROS ORTEIL.

Situation.

Figure.

Le *long fléchisseur du gros orteil* (F*hl*, *fig.* 532) est le plus externe et le plus volumineux des muscles de la région jambière profonde ; il est prismatique et quadrangulaire, vertical et charnu dans toute sa portion jambière, tendineux et horizontal dans la portion pédieuse.

Insertions.

a. Insertions. Il s'insère, *d'une part*, au péroné, *d'autre part*, à la dernière phalange du gros orteil (*péronéo-sous-phalangien du pouce*, Chauss.).

Insertion péronière.

Ses *insertions péronières* ont lieu directement aux deux tiers inférieurs de la face postérieure du péroné, ainsi qu'au bord interne et au bord externe de cet os.

Aponévrotique.

D'autres fibres naissent encore 1° de l'aponévrose qui recouvre le jambier postérieur (ces deux insertions sont séparées l'une de l'autre par les vaisseaux péroniers) ; 2° d'une cloison aponévrotique qui sépare le long fléchisseur du gros orteil des muscles long et court péronier latéral ; 3° dans une petite étendue, inférieurement, du ligament interosseux.

Interosseuse.

Direction.

De ces nombreux points d'origine, les fibres charnues se portent obliquement, en bas et en arrière, autour d'un tendon qui règne dans toute la longueur du muscle, et qu'on aperçoit à la partie inférieure de la jambe, à travers une couche mince de fibres charnues. Celles-ci l'abandonnent brusquement derrière l'articulation du pied, au niveau de la gouttière oblique astragalienne dans laquelle ce tendon s'engage ; il se réfléchit dans une gouttière calcanéenne qui fait suite à la précédente et qui est située au-dessous de celle du tendon du long fléchisseur commun, puis il s'enfonce sous la plante du pied. Une gaîne fibreuse continue et extrêmement forte maintient ce tendon dans les deux gouttières, qui sont obliques en bas, en dedans et en avant. Sous la plante du pied, ce tendon, profondément situé, marche d'arrière en avant, croise à angle aigu le tendon du long fléchisseur commun, au-dessus duquel il est situé et auquel il envoie un prolongement fibreux assez considérable. Il est ensuite reçu dans une gouttière qui établit la limite entre le court fléchisseur et l'abducteur oblique du gros orteil, passe au-dessous du ligament glénoïdien inférieur de l'articulation métatarso-phalangienne de cet orteil, entre les deux os sésamoïdes de l'articulation, est

Le tendon est abandonné brusquement par les fibres charnues.

Sa réflexion dans les gouttières astragalienne et calcanéenne.

Il croise le tendon du long fléchisseur commun.

reçu dans la gaîne ostéo-fibreuse de la première phalange, et va s'implanter, en s'élargissant, à l'extrémité postérieure de la seconde.

b. Rapports. Recouvert par le soléaire, dont il est séparé par une lame aponévrotique qui va s'épaississant de haut en bas, recouvert encore par le tendon d'Achille, le long fléchisseur du gros orteil recouvre le péroné, le jambier postérieur, l'artère péronière et, en bas, le ligament interosseux. En dehors, il répond au long et au court péronier latéral; en dedans, il répond médiatement au long fléchisseur commun des orteils. Rapports. En arrière. En avant. En dehors. En dedans.

c. Action. Ce muscle *fléchit* la seconde phalange du gros orteil sur la première, et celle-ci sur le premier métatarsien. Quand cet effet est produit, il étend le pied sur la jambe. Il résulte de l'obliquité de son corps charnu que ce muscle tend à renverser le gros orteil et le pied en dehors. Sous ce rapport, il est en opposition avec le fléchisseur commun des orteils et avec le jambier postérieur. L'expansion tendineuse très-forte qui l'unit au premier de ces muscles, les rend solidaires: il est, en effet, extrêmement rare de les voir se contracter indépendamment l'un de l'autre. Fléchisseur. Solidarité du long fléchisseur du gros orteil et du fléchisseur commun.

D. — Aponévrose jambière.

L'*aponévrose jambière* forme une enveloppe générale et résistante à toute la jambe, sauf le plan interne du tibia, qu'elle recouvre inférieurement, au niveau et un peu au-dessus des malléoles.

a. Sa *surface externe* est séparée de la peau par le tissu cellulo-graisseux sous-cutané, dans lequel cheminent les vaisseaux et les nerfs superficiels, dont plusieurs traversent l'aponévrose, soit directement, soit après avoir parcouru un certain trajet dans son épaisseur. La veine et le nerf saphènes externes en reçoivent une gaîne complète. Surface externe.

b. Sa *surface interne* recouvre, sans adhérence, tous les muscles de la jambe, excepté en haut et en avant, où elle sert d'aponévrose d'insertion aux muscles jambier antérieur et extenseur commun des orteils. De cette surface interne naissent, en dehors, 1° une cloison aponévrotique principale, qui sépare les muscles de la région jambière antérieure des muscles péroniers; 2° une autre cloison aponévrotique principale, qui sépare les muscles péroniers des muscles de la région postérieure de la jambe. Il suit de là qu'il existe à la jambe trois grandes loges : une antérieure, une interne et une postérieure. Celle-ci est subdivisée en deux autres gaînes par une lame aponévrotique transversale, très-forte, qui va se renforçant en bas et qui sépare les muscles de la couche profonde postérieure et les vaisseaux et nerfs tibiaux et péroniers postérieurs des muscles de la couche superficielle (triceps sural). Enfin, des lames aponévrotiques plus ou moins complètes séparent les uns des autres les divers muscles qui composent chacune de ces régions. Ainsi, une lame aponévrotique sépare le jambier antérieur de l'extenseur commun des orteils, puis de l'extenseur propre du gros orteil; cette lame se perd à la partie moyenne de la jambe. Une lame aponévrotique très-forte sépare le jambier postérieur du fléchisseur commun des orteils, d'une part, et du fléchisseur propre du gros orteil, d'autre part. Surface interne. Première cloison aponévrotique intermusculaire. Deuxième cloison. Il existe à la jambe trois grandes gaînes. La gaîne postérieure est subdivisée par une lame transversale en deux gaînes secondaires. Lames aponévrotiques qui séparent les muscles.

c. Circonférence supérieure. Si nous étudions maintenant la manière dont l'aponévrose jambière se continue avec l'aponévrose fémorale, nous verrons qu'*en arrière* l'aponévrose fémorale se prolonge directement sur la jambe, pour constituer la portion postérieure de l'aponévrose jambière, qui reçoit en outre, Circonférence supérieure.

dans ce sens, une expansion des tendons du biceps, du droit interne, du demi-tendineux et de la bandelette du fascia lata (***) ; qu'*en avant*, cette aponévrose se continue avec l'aponévrose fémorale, au-devant de la rotule, et paraît naître directement du bord externe de la tubérosité antérieure du tibia, de la tête du péroné et du tendon du biceps, que nous avons déjà vus envoyer en arrière une expansion aponévrotique.

Fig. 533.

Circonférence inférieure.

Épaisseur.

Direction des fibres.

Face postérieure de l'aponévrose jambière (*).

d. Par sa *circonférence inférieure*, l'aponévrose jambière se continue avec les ligaments annulaires du cou-de-pied, que nous allons décrire tout à l'heure.

e. Texture. Si nous fixons notre attention sur l'*épaisseur* de l'aponévrose jambière et sur la *direction* de ses fibres, nous verrons qu'en avant, cette aponévrose est beaucoup plus épaisse qu'en dehors, et surtout qu'en arrière ; que, dans le premier sens et dans ses trois quarts supérieurs, elle est composée de fibres obliques entre-croisées, dont les unes descendent de la crête du tibia, les autres, du bord antérieur du péroné ;

Fig. 534.

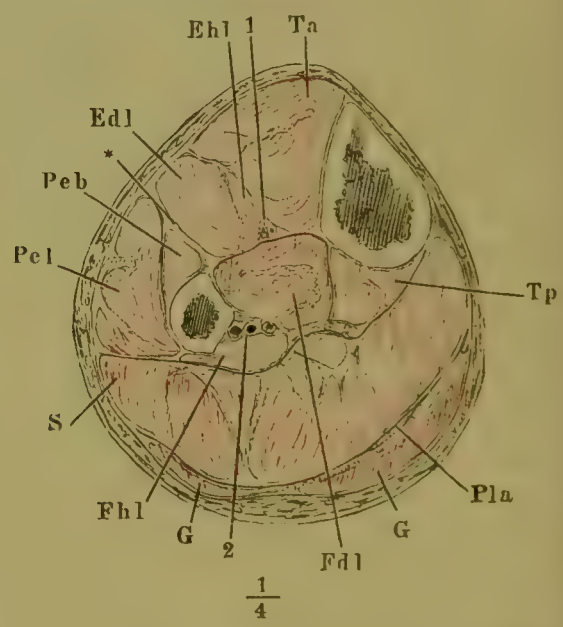

Section horizontale de la jambe, un peu au-dessus de sa partie moyenne (**).

que dans le quart inférieur de la région jambière antérieure et dans toute l'étendue de la région jambière postérieure, elle est formée de fibres circulaires.

(*) Orifice que traverse la veine saphène externe.

(**) *Ta*, tibial antérieur. — *Ehl*, extenseur du gros orteil. — *Edl*, extenseur commun des orteils. — *Peb*, court péronier latéral. — *Pel*, long péronier latéral. — S, soléaire. — G, G, jumeaux. — *Pla*, plantaire grêle. — *Fhl*, long fléchisseur du gros orteil. — *Fdl*, long fléchisseur commun des orteils. — *Tp*, tibial postérieur. — 1, vaisseaux tibiaux antérieurs. — 2, vaisseaux tibiaux postérieurs. — *, cloison intermusculaire externe.

Mais au moment où les muscles de la jambe, devenus tendineux, se réfléchissent autour du coude-pied, il était nécessaire que l'aponévrose jambière leur fournît des gaînes très-résistantes, pour les maintenir appliquées contre l'articulation; d'où la nécessité des *ligaments annulaires*.

E. — Ligament annulaire du tarse.

Les ligaments annulaires du tarse sont au nombre de trois : le *ligament dorsal*, le *ligament interne* et le *ligament externe*.

I. *Ligament annulaire dorsal du tarse.* L'aponévrose jambière s'épaissit au niveau de la partie inférieure et antérieure de la jambe et bride la partie correspondante des muscles de cette région (*t, fig.* 535). Mais il existe, en outre, un *ligament annulaire dorsal du tarse* (*lig. cruciatum, cr*), qui naît du calcanéum par une extrémité peu large, mais épaisse, au-devant du creux astragalo calcanéen, se porte de dehors en dedans, s'élargit beaucoup et se décompose, pour ainsi dire, en deux festons, l'un supérieur, l'autre inférieur. Le *feston supérieur* se porte en dedans et en haut, au-dessus de la malléole interne, et se dédouble pour former deux gaînes complètes, savoir : l'une interne, qui appartient au jambier antérieur; l'autre externe, destinée à l'extenseur commun des orteils et au péronier antérieur. Entre ces deux gaînes complètes, séparées de la synoviale articulaire par du tissu cellulaire, se voit une gaîne incomplète (car le ligament annulaire ne s'est pas dédoublé à son niveau), destinée à l'extenseur propre du gros orteil et aux vaisseaux et nerfs tibiaux antérieurs. La gaîne interne est la plus élevée et répond à l'extrémité inférieure du tibia; la gaîne externe est la plus inférieure, et répond à l'articulation du coude-pied. Le *feston inférieur*, ou la bifurcation inférieure du ligament annulaire, se dirige d'arrière

Fig. 535.

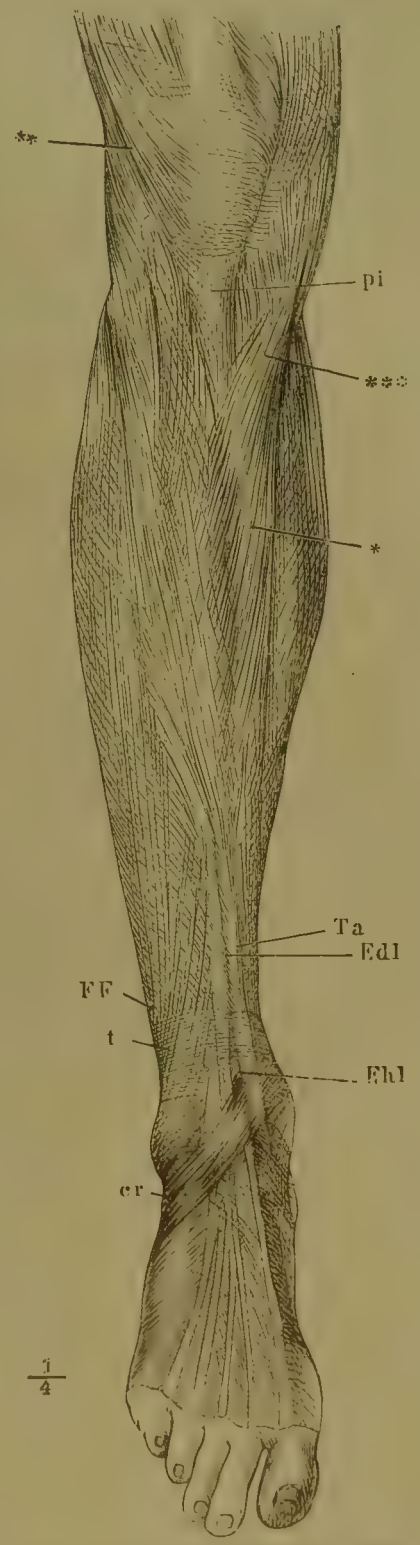

Région antérieure de l'aponévrose jambière (*).

(*) P*i*, ligament rotulien. — T*a*, tendon du tibial antérieur. — E*dl*, tendon du long extenseur commun des orteils. — E*hl*, tendon du long extenseur du gros orteil. — FF, muscles péroniers. — *t*, portion inférieure épaissie de l'aponévrose jambière. — *cr*, ligament annulaire dorsal du tarse. — *, face interne du tibia. — **, fibres de l'aponévrose fémorale qui se fixent à la tubérosité antérieure du tibia. — ***, expansion aponévrotique des tendons des muscles couturier, droit interne et demi-tendineux.

Position respective de ces gaines. Feston inférieur.

en avant et de dehors en dedans, pour gagner la partie antérieure du tarse et se continuer avec l'aponévrose plantaire interne. Ce feston inférieur est un second ligament annulaire, qui fournit, sur le dos du pied, à chacun des trois muscles

Il fournit trois gaines aux mêmes muscles.

Fig. 536.

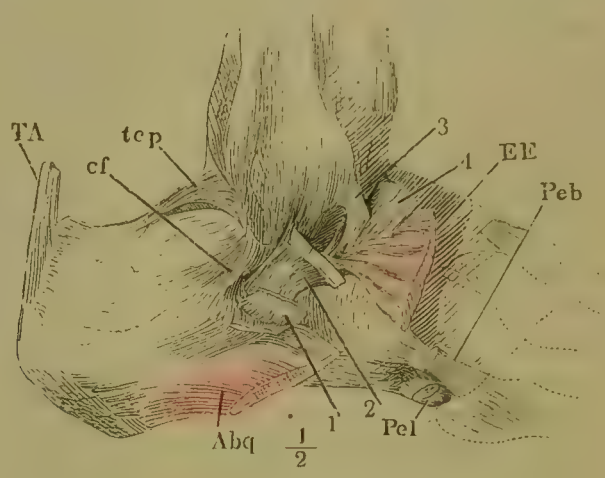

Ligament annulaire externe et origine du ligament annulaire dorsal du tarse (*).

précédents une gaîne moins forte que celle fournie par le feston supérieur, et maintient les tendons solidement appliqués contre le tarse.

II. Les *ligaments annulaires latéraux* du tarse sont deux bandes fibreuses continues à l'aponévrose jambière, d'une part, aux aponévroses plantaires, de l'autre.

Ligament annulaire interne du tarse.

1° Le *ligament annulaire interne* naît des bords et du sommet de la malléole interne et va, en rayonnant, s'insérer au côté interne du calcanéum et au bord interne de l'aponévrose plantaire interne. Sous cette gaîne, plus épaisse en bas qu'en haut et complétée par la concavité du plan interne du calcanéum, glissent le nerf et les vaisseaux tibiaux postérieurs, ainsi que les tendons du jambier postérieur, du fléchisseur commun des orteils et du fléchisseur propre du gros orteil. Quatre gaînes bien distinctes renferment toutes ces parties : la gaîne la plus superficielle est destinée aux vaisseaux et au nerf; deux gaînes superposées, placées derrière la malléole interne, appartiennent, la plus antérieure, au jambier postérieur, la plus postérieure, au fléchisseur commun des orteils. Bientôt ces deux gaînes se séparent, au moment où les deux tendons divergent pour se rendre à leur destination : la gaîne du jambier postérieur se continue jusqu'à l'insertion de ce muscle ; la gaîne du fléchisseur commun l'accompagne jusqu'à ce qu'il pénètre sous l'aponévrose plantaire. Quant à la gaîne du fléchisseur propre du gros orteil, elle est plus inférieure que les précédentes et obliquement étendue le long de l'astragale et du calcanéum, jusque sous l'aponévrose plantaire interne.

Sa disposition en quatre gaines.

Disposition de ces quatre gaines par rapport aux tendons.

Ligament annulaire externe.

2° Le *ligament annulaire externe*, étendu du bord de la malléole externe au calcanéum, forme une gaîne commune aux deux péroniers latéraux ; cette gaîne est complétée, en dedans, par les ligaments latéraux externes de l'articulation.

(*) TA, tendon d'Achille. — *cf*, ligament péronéo-calcanéen. — *tcp*, ligament péronéo-astragalien postérieur. — EE, muscle pédieux. — *Peb*, *Pel*, tendons des muscles court et long péronier latéral. — *Abq*, abducteur du cinquième orteil. — 1, 2, ligament annulaire externe, divisé pour montrer les deux gaines des péroniers latéraux. — 3, 4, insertion superficielle et insertion profonde du ligament annulaire dorsal du tarse.

D'abord unique (Rps, *fig.* 528), elle se subdivise bientôt en deux gaînes (1, 2, *fig.* 536), dont l'une est destinée au tendon du court péronier latéral, et l'autre, au tendon du long péronier latéral.

§ 4. — MUSCLES DU PIED.

Les muscles du pied sont répartis entre sa face dorsale, occupée par un seul muscle, le pédieux, sa face plantaire et la région interosseuse. Les muscles de la face plantaire se subdivisent en trois régions : muscles de la région plantaire moyenne ; muscles de la région plantaire interne et muscles de la région plantaire externe.

Leur division en muscles de la face dorsale, muscles de la face plantaire et muscles interosseux.

Trois régions plantaires.

A. — **Région dorsale.**

PÉDIEUX.

Préparation. Enlever l'aponévrose dorsale du pied et les tendons des muscles de la région antérieure de la jambe.

Le pédieux (*extensor digitorum brevis*, E*db*, *fig.* 527), situé à la face dorsale du pied, est un muscle mince, aplati, quadrilatère, divisé en quatre portions antérieurement, accessoire du long extenseur commun des orteils.

Situation.

Figure.

a. Insertions. Il s'insère, *d'une part*, au calcanéum ; — *d'autre part*, aux quatre premiers orteils (*calcanéo-sus-phalangettien commun*, Chauss.).

L'*insertion calcanéenne* a lieu par une extrémité arrondie 1° dans une petite excavation située en dehors du pied et formée par le calcanéum et l'astragale (*creux astragalo-calcanéen*) ; 2° à toute la portion du calcanéum qui est au-devant de ce creux. Cette insertion se fait par des fibres charnues entremêlées de faisceaux aponévrotiques. De là, ce muscle se porte d'arrière en avant et de dehors en dedans, et se divise bientôt en quatre faisceaux charnus, dont chacun représente un petit muscle penniforme et ne tarde pas à se terminer par un petit tendon proportionné à la force du faisceau. Le faisceau interne (E*hb*), dont quelques auteurs font un muscle à part, est le plus considérable, parce qu'il est destiné au gros orteil ; il se place sous le tendon de l'extenseur propre, qu'il croise à angle très-aigu, et va s'insérer à la face dorsale de l'extrémité postérieure de la dernière phalange. Le deuxième, le troisième et le quatrième tendon du pédieux, destinés au deuxième, au troisième et au quatrième orteil, sont également subjacents aux tendons correspondants de l'extenseur commun, qu'ils croisent à angle très-aigu. Arrivés aux articulations métatarso-phalangiennes, ces tendons se placent en dehors de ceux de l'extenseur commun et se confondent avec eux, pour compléter la gaîne tendineuse de la face dorsale de la première phalange et se terminer comme l'extenseur commun.

Insertion calcanéenne.

Direction.

Division du muscle en quatre faisceaux ou petits muscles.

Les tendons croisent ceux du long extenseur commun.

Disposition de ces tendons à leurs insertions phalangiennes.

b. Rapports. Recouvert par l'aponévrose dorsale du pied, par les tendons des muscles extenseur commun des orteils et extenseur propre du gros orteil, le pédieux recouvre la rangée métatarsienne du tarse, le métatarse, un peu les muscles interosseux et les phalanges. L'artère pédieuse longe d'abord le bord interne du muscle, qui la recouvre au moment où cette artère va traverser le premier espace interosseux pour devenir plantaire.

Rapports superficiels.

Rapport avec l'artère pédieuse.

c. Action. Il étend les quatre premiers orteils ; il n'agit que sur la première phalange du pouce. Son obliquité le rend propre à corriger la direction oblique

Extenseur.

Conséquences de son obliquité.

en sens opposé qu'imprime aux orteils l'action du long extenseur commun ; en sorte que l'action opposée de ces muscles se détruit et que les orteils sont étendus directement. Il n'est pas rare de voir le muscle pédieux présenter un cinquième faisceau, qui va se perdre sur quelqu'une des articulations métatarso-phalangiennes.

Fig. 537.

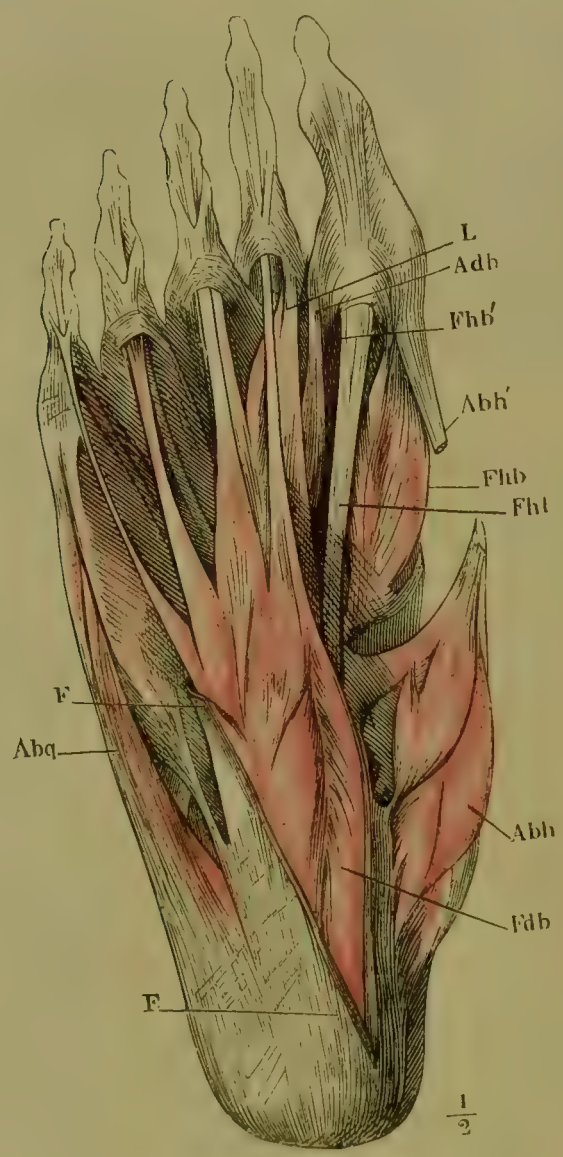

Muscles superficiels de la région plantaire (*).

B. — Région plantaire moyenne.

Nous trouvons dans cette région le court fléchisseur commun des orteils, l'accessoire du long fléchisseur commun et les lombricaux.

1. — COURT FLECHISSEUR COMMUN DES ORTEILS.

Préparation. Pour le mettre à découvert, il suffit d'enlever l'aponévrose plantaire, qui lui est intimement unie en arrière.

Figure. Situation

Le *court fléchisseur commun des orteils* (F*db*) est un muscle court, épais, étroit postérieurement, terminé antérieurement par quatre tendons.

Insertions. Calcanéenne. Aponévrotique. Direction.

a. Insertions. Il s'implante 1° en dedans de la tubérosité externe du calcanéum ; 2° à la face supérieure de l'aponévrose plantaire moyenne et d'une aponévrose propre qui règne sur la face inférieure de ce muscle et paraît une dépendance de l'aponévrose plantaire ; 3° il naît, en outre, d'une cloison aponévrotique qui le sépare des muscles de la région plantaire externe. Il forme un corps charnu étroit et épais en arrière, qui se porte directement d'arrière en avant, va s'élargissant, et se divise bientôt en quatre faisceaux, quelquefois seulement en trois, qui constituent autant de petits muscles penniformes bien distincts. Les tendons de ces petits muscles, longs et grêles, dégagés des fibres charnues avant d'arriver aux articulations métatarso-phalangiennes, s'aplatissent, se placent sous

Sa division en quatre faisceaux.

(*) F,F, aponévrose plantaire, coupée au niveau de l'origine du court fléchisseur des orteils, F*db*. — A*bq*, abducteur du petit orteil. — A*bh*, portion charnue de l'adducteur du gros orteil renversée en dedans — A*bh'*, tendon de ce muscle. — F*hl*, tendon du long fléchisseur du gros orteil. — F*hb*, court fléchisseur du gros orteil. — F*hb'*, A*dh*, abducteur oblique du gros orteil. — L, lombrical.

les tendons du long fléchisseur commun et dans la même gaîne, se bifurquent au niveau de la première phalange, pour laisser passer le tendon du long fléchisseur commun, se creusent en gouttière, se réunissent au-dessus de lui, se bifurquent encore, pour aller se fixer le long des bords de la seconde phalange (d'où le nom de *perforatus*, Spigel; *perforé du pied*, Winslow). On voit donc que le court fléchisseur des orteils représente, sous le rapport de la division de ses tendons, le fléchisseur superficiel ou sublime des doigts.

Double bifurcation du tendon.

Insertions sur les bords de la phalange.

b. Rapports. Recouvert par l'aponévrose plantaire et par la peau, ce muscle répond, en haut, aux vaisseaux et aux nerfs plantaires, au tendon du long fléchisseur commun, à son accessoire et aux lombricaux, dont il est séparé par une lame aponévrotique. En dehors, comme en dedans, l'aponévrose plantaire envoie un prolongement qui isole complétement ce muscle des muscles voisins.

Rapports.

c. Action. Il *fléchit* la seconde phalange des quatre derniers orteils sur la première, et celle-ci sur le métatarsien correspondant.

Action.

Fig. 538.

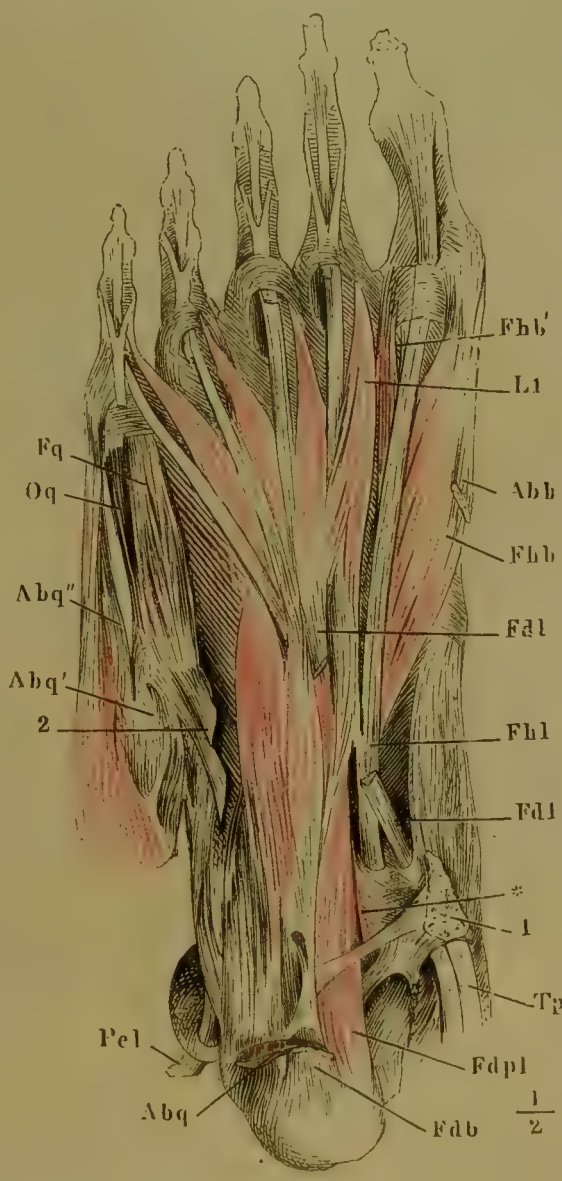

Muscles de la région plantaire; couche moyenne (*).

2. — ACCESSOIRE DU LONG FLÉCHISSEUR COMMUN DES ORTEILS.

Ce muscle (F*dpl*) forme une masse charnue assez considérable, aplatie, quadrilatère, située à la partie postérieure de la plante du pied.

Situation.

Figure.

a. Insertions. Il naît, en arrière, par une extrémité bifurquée : 1° par des fibres charnues, de la partie inférieure de la gouttière calcanéenne et un peu du ligament calcanéo-scaphoïdien; 2° par un tendon aponévrotique, de la face inférieure du même os. Ce tendon s'étend quelquefois jusqu'à l'apophyse calca-

Insertions.

Direction.

(*) Le court fléchisseur des orteils (F*db*) a été enlevé. Il en est de même de l'adducteur du gros orteil, dont on n'a laissé que le tendon (A*bh*). — F*hb*, court fléchisseur du gros orteil. — F*hb'*, portion de l'abducteur oblique qui se confond en arrière avec le court fléchisseur. — F*dl*, long fléchisseur commun des orteils. — F*hl*, long fléchisseur du gros orteil. — T*p*, tendon du tibial postérieur. — F*dpl*, accessoire du long fléchisseur commun. — A*bq*, A*bq'*, A*bq''*, abducteur du petit orteil. — P*el*, tendon du long péronier latéral. — O*q*, F*q*, opposant et court fléchisseur du cinquième orteil. — 1, 2, insertions de l'aponévrose plantaire aux ligaments du bord interne et du bord externe du pied. — *, faisceaux d'origine de l'accessoire du long fléchisseur commun.

Double terminaison des fibres charnues au tendon du long fléchisseur commun.

néenne postérieure externe. De là ses fibres se portent directement d'arrière en avant, et se terminent de la manière suivante : les fibres inférieures s'implantent au bord externe et un peu à la face inférieure du tendon du fléchisseur commun; les supérieures, à plusieurs petites aponévroses qui se réunissent bientôt entre elles, reçoivent une expansion considérable du tendon du fléchisseur propre du gros orteil, et viennent se confondre avec les divisions du tendon du fléchisseur commun, qui augmente d'épaisseur immédiatement après.

Rapports.

b. Rapports. Ce muscle répond, *en bas*, au court fléchisseur commun des orteils, aux vaisseaux et aux nerfs plantaires ; par sa *face supérieure*, il répond au calcanéum et au ligament calcanéo-cuboïdien inférieur.

Action.

c. Action. C'est un muscle de renforcement qui concourt à la flexion des orteils. A raison de son obliquité, il redresse l'action, oblique dans un sens opposé, du long fléchisseur commun.

3. — LOMBRICAUX DU PIED.

Identiques aux lombricaux des doigts.

Les lombricaux (L), qui constituent une deuxième classe de muscles accessoires du long fléchisseur commun des orteils, représentent fidèlement les lombricaux des doigts : ce sont quatre petites languettes charnues, qui vont en décroissant de dedans en dehors, et dont les deux dernières sont souvent atrophiées. Ces petits muscles sont étendus de l'angle de division des tendons du long fléchisseur commun au côté interne des premières phalanges des quatre orteils, où ils s'insèrent, et au bord correspondant des tendons des extenseurs, auxquels ils envoient une expansion. On les distingue par les noms numériques de *premier*, *deuxième*, *troisième* et *quatrième*. Le premier est couché le long du tendon fléchisseur du second orteil.

Insertions.

Rapports.

Recouverts par le court fléchisseur des orteils, ces petits muscles se dégagent de dessous l'aponévrose plantaire, dans l'intervalle des gaînes que cette aponévrose fournit aux tendons fléchisseurs, s'accolent au côté interne de l'articulation métatarso-phalangienne correspondante et vont se terminer au côté interne de la première phalange et, par une expansion fibreuse, au bord interne des tendons de l'extenseur commun.

Terminaison.

Action.

Même *action* que les lombricaux de la main.

C. — **Région plantaire interne.**

Leur division en muscles qui s'insèrent au côté interne et muscles qui s'insèrent au côté externe de la première phalange.

De même que pour la main, je diviserai les muscles de l'éminence thénar ou du gros orteil en deux ordres : 1° ceux qui vont du tarse au côté interne de la première phalange ; 2° ceux qui vont du tarse au côté externe de la même phalange. Ici, comme pour les muscles du pouce, le tendon du long fléchisseur propre du gros orteil est la limite entre ces deux ordres de muscles, de telle sorte que, par la rectification que je propose, le muscle court fléchisseur du gros orteil des auteurs se trouve divisé en deux portions, dont l'interne constitue le court fléchisseur proprement dit, et dont l'externe se trouve rallié à l'abducteur oblique.

1. — MUSCLES QUI S'INSÈRENT AU CÔTE INTERNE DE LA PREMIÈRE PHALANGE DU GROS ORTEIL.

Préparation. Pour mettre à découvert l'adducteur, il suffit d'enlever l'aponévrose plantaire interne ; sous le tendon de l'adducteur, vous trouverez le court fléchisseur.

Les muscles qui s'insèrent au côté interne de la première phalange du gros orteil, sont l'adducteur et le court fléchisseur de cet orteil. Distincts à leurs insertions postérieures, ces deux muscles sont souvent confondus à leurs insertions antérieures : aussi Winslow les a-t-il réunis sous le nom de thénar du pied.

Le court adducteur et le court fléchisseur forment souvent un seul muscle.

Fig. 539.

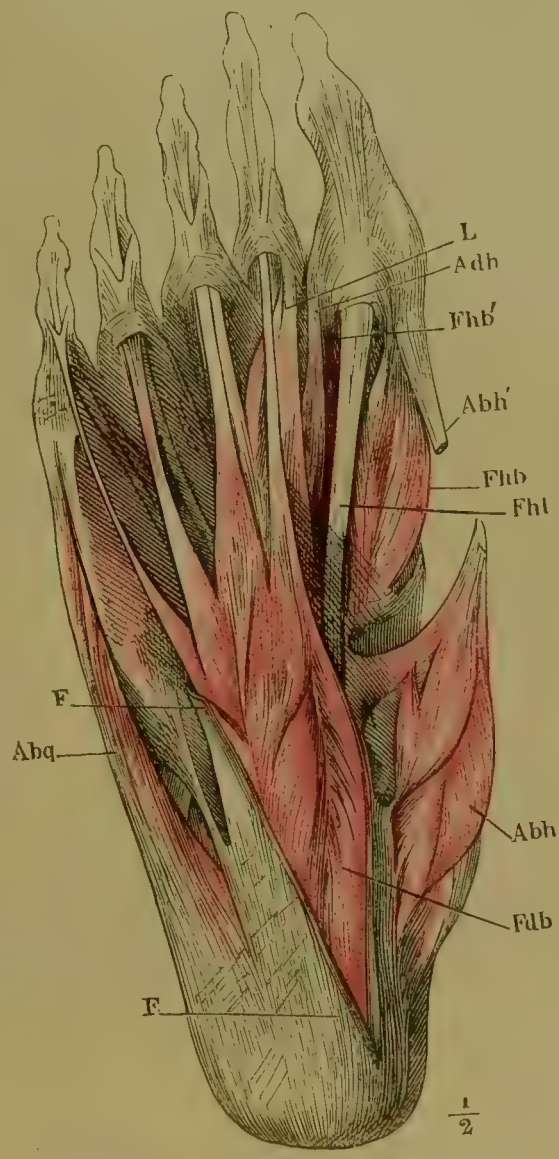

Muscles superficiels de la région plantaire (*).

I. — ADDUCTEUR DU GROS ORTEIL.

Ce muscle (A*bh*) est le plus superficiel de la région plantaire interne.

Situation.

a. Insertions. Il s'insère : 1° en dedans, à l'apophyse postérieure et interne du calcanéum; 2° au ligament annulaire interne, sous lequel passent les vaisseaux et nerfs tibiaux postérieurs; 3° à la face supérieure de l'aponévrose plantaire interne et à la face inférieure d'une lame aponévrotique qui règne tout le long de la face profonde du muscle. De là les fibres charnues se portent autour d'un tendon qui s'en dégage, en bas, au niveau du premier cunéiforme, et que les fibres charnues accompagnent quelquefois, en haut, jusqu'auprès de son insertion à l'os sésamoïde interne de la première phalange.

Insertions.

Calcanéenne.

Aponévrotique.

Direction.

Insertion à l'os sésamoïde interne.

b. Rapports. Recouvert par l'aponévrose plantaire interne, séparé des muscles de la région plantaire moyenne par une cloison fibreuse qui donne insertion à quelques fibres charnues, ce muscle recouvre le court fléchisseur propre du gros orteil, l'accessoire du long fléchisseur commun, les tendons du long fléchisseur commun des orteils et du long fléchisseur du gros orteil, l'insertion tarsienne des muscles jambier antérieur et jambier postérieur, les vaisseaux et nerfs plantaires, et les articulations internes du tarse.

Rapports.

c. Action. Ce muscle est *fléchisseur* bien plus encore qu'adducteur du gros orteil.

Action.

(*) F,F, aponévrose plantaire, coupée au niveau de l'origine du muscle court fléchisseur des orteils *Fdb*. — A*bq*, abducteur du petit orteil. — A*bh*, portion charnue de l'adducteur du gros orteil renversé en dedans. — A*bh'*, tendon de ce muscle. — F*hl*, tendon du long fléchisseur du gros orteil. — F*hb*, court fléchisseur du gros orteil. — F*hh'*, A*db*, abducteur oblique du gros orteil. — L, lombrical.

2. — COURT FLÉCHISSEUR DU GROS ORTEIL.

Délimitation de ce muscle. Toute la partie du court fléchisseur des auteurs qui s'insère à l'os sésamoïde interne, appartient au court fléchisseur. Insertion à la deuxième rangée du tarse.

Prenant, pour la délimitation de ce muscle, les mêmes bases que pour celle du court fléchisseur du pouce, je n'appelle court fléchisseur que la portion du court fléchisseur des auteurs qui va de la seconde rangée du tarse à l'os sésamoïde interne de l'articulation métatarso-phalangienne du gros orteil, rapportant à l'abducteur oblique de cet orteil la portion du court fléchisseur des auteurs qui s'insère à l'os sésamoïde externe. Cette modification me paraît suffisamment motivée par la règle que nous avons établie pour la distinction des muscles. La communauté des points fixes d'origine ne suffit pas, en effet, pour établir l'unité de deux muscles, si les points d'insertion mobile sont distincts. Une ligne celluleuse et le tendon du long fléchisseur propre du gros orteil constituent, en avant, la ligne de démarcation entre le court fléchisseur et l'abducteur du gros orteil.

Insertions aponévrotiques. Direction.

a. Insertions. Cela posé, le court fléchisseur du gros orteil (F*hh*) naît de la seconde rangée du tarse, et en particulier du cuboïde et du troisième cunéiforme (*fig.* 539 et 541), par des fibres aponévrotiques qui font suite aux ligaments inférieurs du tarse et qui lui sont communes avec la partie interne de l'abducteur oblique du gros orteil. Le tendon du jambier postérieur, ou plutôt le prolongement que ce tendon envoie au quatrième métatarsien, fournit encore quelques insertions aponévrotiques. Les fibres charnues provenant de ces diverses insertions forment un faisceau progressivement croissant, qui, d'abord uni à l'abducteur oblique, s'en isole bientôt et se termine par un tendon qui va s'insérer à l'os sésamoïde interne de l'articulation métatarso-phalangienne et à son ligament glénoïdien. Il n'est pas rare de voir le plus grand nombre des fibres charnues de ce muscle venir se rendre au tendon de l'abducteur du pouce, avec lequel il forme alors un muscle biceps dont il est la courte portion.

Insertions à l'os sésamoïde interne. Variétés d'insertion.

Rapports.

b. Rapports. Le court fléchisseur du gros orteil répond, en bas, à l'aponévrose plantaire interne et au tendon de l'abducteur du pouce, autour duquel il se moule, et dont il est séparé par une lame aponévrotique, excepté dans le cas de confusion des deux muscles. Remarquez que le court fléchisseur, au moment où finit le corps charnu de l'adducteur, répond supérieurement au tendon du long péronier latéral et au premier métatarsien.

c. Action. La même que celle du précédent, mais beaucoup moins efficace et beaucoup moins étendue.

II. — MUSCLES QUI S'INSÈRENT AU COTÉ EXTERNE DE LA PREMIÈRE PHALANGE DU GROS ORTEIL.

Ce sont les muscles abducteur oblique et abducteur transverse.

Préparation. Il suffit, pour les mettre à découvert de diviser transversalement et de renverser en avant le court fléchisseur commun des orteils, les tendons du fléchisseur commun et son accessoire, en redoublant de précautions au moment où l'on arrive derrière les têtes des os métatarsiens, pour éviter d'entamer le petit muscle abducteur transverse.

1. — ABDUCTEUR OBLIQUE DU GROS ORTEIL.

Figure.

Le plus volumineux des muscles de la région plantaire (A*dh*), prismatique et triangulaire, remplissant le vaste creux que forment, en bas, les quatre der-

niers métatarsiens, et que circonscrit, en dedans, le premier métatarsien; étendu de la deuxième rangée du tarse à l'os sésamoïde externe du gros orteil (*métatarso-sous-phalangien du pouce*, Chauss.). Situation.

Fig. 540.

Muscles de la région plantaire; couche profonde (*).

a. Insertions. Il naît, en arrière par deux origines bien distinctes : l'une, peu considérable, qui lui est commune avec le court fléchisseur du gros orteil (F*hb'*, *fig.* 539), vient du cuboïde; l'autre, beaucoup plus volumineuse, vient de la gaîne du tendon du long péronier latéral, des extrémités postérieures du troisième, du quatrième et du cinquième métatarsien, et des ligaments transverses qui les unissent. De ces diverses origines, les fibres charnues se dirigent plus ou moins obliquement en dedans, pour se terminer par un faisceau aponévrotique à l'os sésamoïde externe de l'articulation métatarso-phalangienne du gros orteil, et au bord postérieur du ligament glénoïdien de cette articulation. Double insertion postérieure. Direction. Insertions à l'os sésamoïde externe.

b. Rapports. Il répond par sa *face inférieure* au long et au court fléchisseur commun des orteils, à l'accessoire du long fléchisseur, aux lombricaux et à l'aponévrose plantaire; par sa *face supérieure*, aux muscles interosseux et à l'artère plantaire externe; par sa *face interne*, au premier métatarsien, au tendon du long péronier latéral et au court fléchisseur du pouce. Rapports.

c. Action. Il porte très-énergiquement le gros orteil dans l'abduction et la flexion. Action.

2. — ABDUCTEUR TRANSVERSE DU GROS ORTEIL.

Petit faisceau transversal (*transversus pedis*, Riolan, A*dh*), espèce d'appendice Situation.

(*) Le court fléchisseur des orteils (F*db*) et l'abducteur du petit orteil (A*bq*) ont été divisés au voisinage de leur insertion postérieure et enlevés. — A*dh*, portion principale de l'abducteur oblique au gros orteil. — A*dh'*, abducteur transverse. — F*hb*, insertion du court fléchisseur du gros orteil. — A*bh*, insertion de l'adducteur du gros orteil. — F*dpl*, insertion de l'accessoire du long fléchisseur commun. — F*dl*, tendon du long fléchisseur commun. — *ccp*, ligament calcanéo-cuboïdien inférieur. — F*q*, fléchisseur du petit orteil, coupé à son origine. — O*q*, opposant du petit orteil. — J*p*[1,2,3], interosseux plantaires. — J*d*[4], quatrième interosseux dorsal. — *, insertion de l'aponévrose plantaire externe à la tubérosité du cinquième métatarsien. — **, insertion de l'aponévrose plantaire moyenne à la même tubérosité.

Figure. C'est un appendice de l'abducteur oblique. Insertions au cinquième métatarsien. Direction. Insertion phalangienne confondue avec celle de l'abducteur oblique. Rapports. Action.

du précédent, représenté à la main par les fibres transversales de l'adducteur du pouce; étendu du cinquième métatarsien à l'os sésamoïde externe de l'articulation métatarso-phalangienne du gros orteil (*métatarso-sous-phalangien transversal du pouce*, Chauss.).

a. Insertions. Ce muscle, variable pour la force, naît, en dehors, au-dessous de la tête du cinquième métatarsien, par une languette tendineuse et charnue qui se porte transversalement en dedans. A cette languette charnue s'ajoutent d'autres fibres, nées du ligament transverse antérieur du métatarse et de l'aponévrose interosseuse. Toutes viennent s'insérer au côté externe de la première phalange du gros orteil, en confondant souvent leurs insertions avec celles de l'abducteur oblique.

b. Rapports. Ce muscle répond, en bas, aux tendons des muscles long et court fléchisseur commun des orteils et aux lombricaux; en haut, aux interosseux. Il est logé dans la partie antérieure de l'excavation profonde du métatarse; une gaîne aponévrotique particulière lui est destinée.

c. Action. Abducteur du gros orteil, il rapproche les têtes des os métatarsiens.

D — **Région plantaire externe.**

Elle est constituée par l'abducteur et par le court fléchisseur du petit orteil.

1. — ABDUCTEUR DU PETIT ORTEIL.

Préparation (commune pour l'abducteur et le court fléchisseur). Il suffit, pour découvrir le premier de ces muscles, d'enlever l'aponévrose planéaire externe, et, pour découvrir le second, d'enlever ou de renverser le premier.

Figure. Situation. Insertions. Direction. Faisceau charnu de renforcement. Variété anatomique de terminaison. Action.

De même forme, de même structure, et à peu près de même volume que l'adducteur du gros orteil; étendu du calcanéum à la première phalange du petit orteil (*calcanéo-sous-phalangien du petit orteil*, Chauss.).

a. Insertions. Ce muscle (*Abq fig.* 539) naît, par des fibres à la fois aponévrotiques et charnues, de l'apophyse calcanéenne externe, du côté externe de l'apophyse calcanéenne interne, et d'une aponévrose qui règne sur la face supérieure de ce muscle. De ces diverses insertions, qui ont lieu d'une manière successive, les fibres charnues se portent obliquement autour d'un tendon, qu'elles abandonnent au niveau de l'extrémité postérieure du cinquième métatarsien. Le corps charnu du muscle semble finir là; mais il est continué par d'autres fibres, qui naissent de la face supérieure de l'aponévrose plantaire externe, et qui vont s'insérer, tantôt au tendon commun, tantôt isolément, mais à côté de ce tendon, à la partie externe de la première phalange du petit orteil. Il arrive souvent qu'un petit faisceau charnu, détaché du corps du muscle, va s'implanter à l'extrémité postérieure du cinquième métatarsien, en même temps qu'une languette de l'aponévrose plantaire externe qui lui sert de tendon.

b. Action. Abducteur et fléchisseur du petit orteil.

2. — COURT FLÉCHISSEUR DU PETIT ORTEIL.

Figure. Situation.

Petit faisceau charnu couché le long du bord externe du cinquième métatarsien, faisant suite à la série des muscles interosseux, avec lesquels il a été longtemps confondu (*interosseus*, Spigel), étendu de la deuxième rangée du tarse

et du cinquième métatarsien à la première phalange du petit orteil (*tarso-sous-phalangien du petit orteil*, Chauss., F*q*, *fig.* 538).

a. Insertions. Il naît 1° de la couche ligamenteuse qui revêt la face plantaire de la rangée métatarsienne du tarse; 2° de l'extrémité postérieure du cinquième métatarsien, et se termine au côté externe de la première phalange du petit orteil, ou, plus exactement, au bord postérieur du ligament glénoïdien de l'articulation métatarso-phalangienne de cet orteil. Un certain nombre de fibres charnues vont s'insérer tout le long du bord externe du cinquième métatarsien; ces fibres forment quelquefois un petit muscle distinct, qui représente l'opposant du petit doigt de la main (O*q*).

Insertion postérieure. Insertion à la première phalange. Fibres qui vont s'insérer au cinquième métatarsien. Elles sont le vestige de l'opposant.

b. Rapports. Recouvert par l'aponévrose plantaire, devenue extrêmement mince à son niveau, recouvert par le tendon de l'abducteur du petit orteil, ce muscle recouvre le cinquième métatarsien et le premier interosseux plantaire.

Rapports.

c. Action. La même que celle du précédent, sous le rapport de la flexion, mais moins énergique et moins étendue.

Action.

E. — **Région interosseuse.**

MUSCLES INTEROSSEUX.

Les interosseux du pied, représentant très-exactement ceux de la main, donnent lieu aux mêmes considérations.

Les interosseux du pied sont identiques aux interosseux de la main.

Ils s'insèrent 1° aux facettes latérales de l'espace interosseux dans lequel ils sont contenus; 2° au côté externe et inférieur des premières phalanges, et nullement aux bords des tendons des muscles extenseurs. Ils sont au nombre de sept, savoir : quatre interosseux dorsaux, et trois interosseux plaintaires, auxquels on peut ajouter l'abducteur oblique du gros orteil, qui n'est autre chose qu'un interosseux plantaire renforcé. Comme à la main, les interosseux dorsaux sont tous abducteurs, par rapport à l'axe du pied, et les interosseux plantaires, tous adducteurs; mais l'axe du pied, au lieu d'occuper l'orteil du milieu, doit passer par le second orteil.

Au nombre de sept : Quatre dorsaux; Trois plantaires. Les interosseux dorsaux sont tous abducteurs. Et les interosseux plantaires tous adducteurs.

Fig 541.

Figure schématique des muscles interosseux du pied (*).

Comme à la main, les interosseux dorsaux proéminent dans la région plantaire, à côté des interosseux plantaires; et telle est l'étroitesse des espaces interosseux du pied, que ces muscles appartiennent bien plus à la région plantaire que ceux de la main à la région palmaire. Aussi les muscles interosseux plantaires qui répondent au quatrième et au cinquième orteil, s'insèrent-ils, non-seulement aux deux tiers inférieurs du plan interne du métatarsien correspondant, mais encore à la facette inférieure de l'extrémité postérieure du même métatarsien. Il résulte de là que les muscles interosseux, vus du côté de la face plantaire, paraissent un tout continu, dans lequel il serait difficile

Situation des interosseux dorsaux et plantaires. Ils semblent former un tout continu. Lamelles aponévrotiques qui séparent les paires de chaque espace.

(*) Les interosseux dorsaux sont représentés par des lignes simples, les interosseux plantaires par des lignes pointillées, et les véritables abducteurs, par des lignes interrompues.

de faire la part des muscles de chaque espace interosseux, si l'aponévrose interosseuse plantaire n'envoyait des prolongements qui les séparent les uns des autres. D'autre part, une ligne celluleuse établit la ligne de démarcation entre l'interosseux dorsal et l'interosseux plantaire de chaque espace.

Insertion des interosseux dorsaux à deux métatarsiens.

Du reste, comme à la main, les interosseux dorsaux s'attachent à la fois aux deux métatarsiens correspondants, mais plus spécialement à la face latérale du métatarsien qui ne regarde pas la ligne médiane du pied (1); comme à la main encore, leur extrémité postérieure est traversée par les artères perforantes postérieures, et par l'artère pédieuse elle-même pour le premier interosseux dorsal.

Insertion des interosseux plantaires à un seul métatarsien.

Les interosseux plantaires ne s'attachent qu'à l'un des métatarsiens, au plan latéral qui regarde la ligne médiane du pied; encore ne s'insèrent-ils pas à toute l'épaisseur de ce métatarsien, mais seulement aux deux tiers inférieurs de cette épaisseur, couverts qu'ils sont par les interosseux dorsaux. Contrairement à ce qui a lieu à la main, les tendons des muscles interosseux plantaires ne viennent nullement s'unir aux tendons des muscles extenseurs et vont s'insérer au tubercule que présente inférieurement et de chaque côté l'extrémité postérieure de la première phalange.

Rapports.

Les *rapports* généraux des interosseux sont les suivants : en haut, ils sont séparés des tendons extenseurs par une lamelle aponévrotique : c'est l'aponévrose dorsale interosseuse; en bas, ils sont séparés des muscles intrinsèques du pied par une aponévrose très-forte, beaucoup plus forte qu'à la main : c'est l'aponévrose interosseuse plantaire profonde, qui envoie des cloisons entre les diverses paires de muscles interosseux.

F. — **Aponévroses du pied.**

Ce sont les *aponévroses dorsales* et les *aponévroses plantaires.*

1. — APONÉVROSES DORSALES DU PIED.

Elles comprennent l'*aponévrose dorsale* proprement dite, l'*aponévrose pédieuse* et les *aponévroses interosseuses dorsales.*

Aponévrose dorsale du pied.

Tandis que le bord postérieur du ligament annulaire se confond avec l'aponévrose jambière, qui semble s'implanter sur lui, le bord antérieur de ce même ligament se continue avec l'*aponévrose dorsale du pied :* c'est une lame aponévrotique mince, qui recouvre tous les tendons de la région dorsale du pied, se perd, en avant, au niveau des extrémités antérieures des os du métatarse, et s'attache, sur les côtés, aux bords du pied, en se continuant avec l'aponévrose plantaire. Ces tendons sont, d'autre part, séparés du muscle pédieux par une aponévrose plus ténue, qui engaîne ce dernier muscle : c'est l'*aponévrose pédieuse.* Enfin, sur cette même face dorsale du pied, se voient les *aponévroses inter-osseuses dorsales*, au nombre de quatre, une pour chaque espace interosseux.

Aponévrose pédieuse.

Aponévroses interosseuses dorsales.

2. — APONÉVROSES PLANTAIRES.

Les *aponévroses plantaires* sont au nombre de trois, savoir : une *moyenne* et deux *latérales.*

(1) Il m'a paru que la plupart des interosseux dorsaux du pied ne s'inséraient qu'à un seul métatarsien.

a. L'*aponévrose plantaire moyenne*, extrêmement forte, s'implante à la tubérosité interne du calcanéum, se rétrécit immédiatement, puis s'élargit graduellement, sans diminuer notablement d'épaisseur. Parvenue au niveau des extrémités antérieures des métatarsiens, elle se divise en quatre bandelettes, qui se bifurquent elles-mêmes presque immédiatement pour embrasser les tendons fléchisseurs des quatre derniers orteils, se moulent sur les parties latérales de ces tendons, leur forment une gaîne presque complète qui s'insère au bord supérieur et aux bords latéraux du ligament glénoïdien inférieur des articulations métatarso-phalangiennes, et se continuent avec les gaînes tendineuses des orteils. Ces quatre gaînes sont séparées par trois arcades, sous lesquelles passent les lombricaux, les muscles interosseux, et les vaisseaux et nerfs plantaires. Il existe une parfaite analogie entre l'aponévrose plantaire moyenne et l'aponévrose palmaire moyenne. Seulement la première est beaucoup plus résistante; elle constitue, pour le pied, un véritable ligament, qui s'oppose efficacement à l'extension forcée des phalanges sur les os du métatarse, et maintient la voûte antéro-postérieure de la face plantaire du pied. Les bords de l'aponévrose plantaire moyenne se recourbent de bas en haut, pour embrasser, de chaque côté, le court fléchisseur commun des orteils, se continuer avec les aponévroses latérales et former, entre les muscles de la région plantaire moyenne et les muscles des régions plantaires latérales, des cloisons complètes en avant, incomplètes en arrière. Par sa face supérieure, cette aponévrose donne insertion, en arrière, au court fléchisseur des orteils. L'aponévrose propre de ce muscle semble se détacher de la face supérieure de l'aponévrose plantaire.

Aponévrose plantaire moyenne.

Sa division en quatre bandelettes qui se bifurquent elles-mêmes.

Des quatre gaînes.

Des trois arcades qu'elles interceptent.

Résistance de l'aponévrose plantaire moyenne.

Des fibres transversales brident, en avant, l'aponévrose plantaire. Je signalerai à cette occasion d'autres fibres transversales, bien distinctes des précédentes, véritable ligament transverse, propre aux quatre derniers orteils, qui répond à la partie moyenne de la face inférieure des premières phalanges de ces orteils, et qui est éminemment propre à s'opposer à leur écartement.

Fibres transversales qui brident l'aponévrose plantaire.

b. Des aponévroses plantaires latérales, *l'externe*, très-forte dans sa moitié postérieure, mince dans sa moitié antérieure, donne attache, par sa face supérieure, à l'abducteur du petit orteil et se bifurque au niveau de l'extrémité postérieure du cinquième métatarsien. La branche externe de sa bifurcation est extrêmement forte; elle va s'insérer à l'apophyse de l'extrémité postérieure du cinquième métatarsien, et peut être considérée comme un moyen d'union très-puissant pour l'articulation de cet os avec le cuboïde. L'*aponévrose plantaire interne* est mince, comparativement à l'aponévrose plantaire externe. Elle commence, en arrière, par une arcade étendue de la malléole interne au calcanéum; par son bord interne, elle s'attache au bord interne du tarse et se continue avec le ligament annulaire dorsal et avec l'aponévrose dorsale du pied; par son bord externe, elle se continue avec l'aponévrose plantaire moyenne, ou plutôt elle se réfléchit de bas en haut, pour compléter la gaîne des muscles internes du pied.

Aponévrose plantaire externe.

Sa bifurcation.

Aponévrose plantaire interne.

Les trois aponévroses dont je viens de parler, forment trois gaînes bien distinctes dans leurs cinq sixièmes antérieurs, mais qui communiquent entre elles en arrière.

La *gaîne plantaire interne* contient les muscles adducteur et court fléchisseur du gros orteil, que sépare l'un de l'autre une lame aponévrotique fort mince; elle contient, en outre, l'artère et le nerf plantaires internes.

Gaîne plantaire interne.

La *gaîne plantaire externe* renferme l'abducteur et le court fléchisseur du petit orteil, que sépare également l'un de l'autre une lame aponévrotique.

Gaîne plantaire externe.

Gaîne plantaire moyenne.

Gaînes diverses des muscles du pied.

Enfin, la *gaîne plantaire moyenne* renferme le court fléchisseur commun des orteils, le tendon du long fléchisseur commun, l'accessoire, les lombricaux, le tendon du long fléchisseur propre du gros orteil, l'abducteur oblique et l'abducteur transverse, les vaisseaux et les nerfs plantaires externes. La gaîne du court fléchisseur commun est complétée, en haut, par une lame aponévrotique qui la sépare des tendons du long fléchisseur commun et de l'accessoire. Nous trouvons une gaîne propre pour l'abducteur oblique, et une subdivision de cette gaîne pour l'abducteur transverse. Cette gaîne propre est formée, en haut, par l'aponévrose interosseuse, en bas, par une lame aponévrotique mince, fixée à la circonférence de l'excavation profonde dans laquelle sont logés les abducteurs. Enfin, l'*aponévrose interosseuse inférieure* est remarquable par son épaisseur et par les cloisons qu'elle envoie entre les paires de muscles interosseux.

Aponévrose interosseuse inférieure.

Gaînes phalangiennes des tendons fléchisseurs.

Quant aux gaînes qui reçoivent les tendons fléchisseurs des orteils au niveau des phalanges, elles ressemblent si exactement à celles des fléchisseurs des doigts que je ne puis que renvoyer à ce que j'ai dit plus haut à ce sujet. Nous trouvons également pour les tendons des muscles des orteils le même système de synoviales et de cellulosité lâche et membraneuse que pour les tendons des doigts. Partout où il y a gaîne tendineuse et osseuse, le glissement est favorisé par une synoviale; il n'y a, au contraire, qu'une cellulosité lâche et membraneuse partout où il y a glissement sur une aponévrose de contention.

TABLEAU

DES MUSCLES

DANS L'ORDRE PHYSIOLOGIQUE

S'il est important de connaître les muscles dans l'ordre de leur superposition ou ordre topographique, il ne l'est pas moins de les connaître dans l'ordre de leurs usages ou ordre physiologique (1). C'est pour concilier autant que possible les avantages de ces deux manières de présenter la myologie qu'après avoir suivi l'ordre topographique dans la description des muscles en particulier, je vais présenter ici le tableau des muscles classés d'après leurs rapports physiologiques. Une remarque essentielle à faire, c'est que les dénominations de *muscles du bras, de la cuisse*, etc., n'ont pas la même acception dans l'une et l'autre méthode. Ainsi, par muscles du bras, on entend, dans la méthode topographique, les muscles qui occupent la région du bras, tels que le deltoïde, le biceps, etc.; dans la méthode physiologique, les muscles qui meuvent le bras sur l'épaule, savoir : le grand pectoral, le grand dorsal, etc., lesquels sont des muscles du tronc dans l'ordre topographique. Règle générale : les muscles qui meuvent un os, occupent le segment de membre placé au-dessus de cet os.

Importance de l'étude des muscles dans l'ordre physiologique.

Remarque importante.

I. — MUSCLES DE LA COLONNE VERTÉBRO-CRANIENNE.

Ils se divisent en extenseurs, fléchisseurs et muscles latéraux ou fléchisseurs latéraux, qui inclinent la colonne vertébrale, soit à droite, soit à gauche. Il n'y a point de rotateurs proprement dits, la rotation ayant été confiée aux mêmes muscles qui font exécuter les mouvements d'extension.

Division des muscles de la colonne vertébrale.

1° *Extenseurs*. Ils occupent la région postérieure de la colonne vertébrale. Ce sont : 1° les muscles spinaux postérieurs ou longs du dos, divisés en sacro-lombaire, long dorsal et transversaire épineux ; 2° et 3° le transversaire du cou et le petit complexus, que l'on peut regarder comme des faisceaux de renforcement du long dorsal ; 4° le splénius ou long dorsal de la tête et du cou ; 5° le

Muscles extenseurs.

(1) L'usage, plutôt que ma conviction personnelle, m'a fait préférer l'ordre topographique à l'ordre physiologique. La seule objection qu'on puisse faire à l'ordre physiologique, est celle-ci : « cet ordre ne permet pas de disséquer tous les muscles sur le même sujet. » Cette objection ne porte que sur un petit nombre de régions, et comme ces régions sont paires, ne peut-on pas sacrifier les muscles superficiels d'un côté ? D'ailleurs, rien n'empêche de remettre l'étude des muscles profonds après celle des muscles superficiels. J'engage donc les élèves à suivre dans leurs dissections, tantôt l'ordre physiologique, tantôt l'ordre topographique.

grand complexus ou transversaire épineux de la tête; 6° les inter-épineux, parmi lesquels on peut comprendre le grand et le petit droit postérieur de la tête; 7° le grand oblique ou épineux transversaire de l'atlas; 8° le petit oblique ou transversaire épineux de la tête.

Muscles fléchisseurs.

2° *Fléchisseurs.* Ils occupent la région antérieure de la colonne vertébro-crânienne. Les principaux fléchisseurs ont été transportés en avant, et s'attachent au sternum et à ces longues apophyses transverses qu'on appelle côtes; ce sont : 1° le grand droit de l'abdomen; 2° le sterno-cléido-mastoïdien. D'autres muscles qui concourent à la flexion, occupent la région cervicale antérieure profonde; ce sont : le grand droit antérieur de la tête, le petit droit antérieur et le long du cou.

Muscles fléchisseurs latéraux.

3° *Fléchisseurs latéraux.* Ce sont : 1° les intertransversaires du cou et des lombes, parmi lesquels je range le droit latéral de la tête; 2° le scalène antérieur et le scalène postérieur; 3° le carré des lombes.

II. — MUSCLES DE LA CHARPENTE THORACO-ABDOMINALE.

Les muscles des côtes ne sont ni élévateurs ni abaisseurs.

Ce sont : 1° les intercostaux externes et internes, qui ne sont ni élévateurs ni abaisseurs; 2° de petits muscles accessoires, savoir : les sous-costaux de Verheyen et les sur-costaux; ces derniers sont des *élévateurs;* 3° le petit dentelé postérieur et inférieur, qui est un *élévateur;* 4° le petit dentelé postérieur et inférieur, qui est un *abaisseur;* 5° le petit dentelé antérieur ou triangulaire du sternum, *abaisseur;* 6° le diaphragme, cloison musculeuse qui a pour usage principal d'agrandir le diamètre vertical du thorax. Les muscles des parois abdominales sont tellement liés d'action avec les muscles du thorax que leur description se trouve naturellement placée à côté de celle des muscles précédents; on peut les considérer comme des expirateurs. Ils sont tous *abaisseurs* des côtes; ce sont : 1° le grand oblique, qui n'est autre chose qu'un grand intercostal externe, étendu entre les côtes et le bassin; 2° le petit oblique, qu'on peut considérer comme un grand intercostal interne : le crémaster en est, au moins en partie, une dépendance; 3° le transverse, qui peut être considéré comme formant avec le diaphragme un seul et même muscle, interrompu par les insertions costales.

Muscles des parois abdominales.

III. — MUSCLES QUI MEUVENT LA MACHOIRE INFÉRIEURE.

La mâchoire supérieure est dépourvue de muscles.

Les os de la mâchoire supérieure étant articulés entre eux et avec le crâne d'une manière immobile, on ne trouve pas de muscles propres qui s'y insèrent. Ce n'est pas pour la mâchoire supérieure qu'existent les muscles faciaux, véritables peauciers, qui ne s'insèrent aux divers os de la face que pour y prendre un point fixe. Il n'en est pas de même de la mâchoire inférieure, qui est pourvue de deux ordres principaux de muscles, d'*élévateurs* et d'*abaisseurs*, auxquels sont associés des muscles *diducteurs*. Les muscles élévateurs et diducteurs sont prépondérants; les muscles abaisseurs n'ont d'autre fonction que de ramener la mâchoire au point d'où elle doit partir pour s'élever.

Muscles qui meuvent la mâchoire inférieure.

1° Élévateurs.

2° Diducteurs.

1° *Élévateurs.* Ce sont : les masséters, les temporaux et les ptérygoïdiens internes.

2° *Diducteurs* : les ptérygoïdiens externes.

3° *Abaisseurs*. Ce sont les muscles de la région sus-hyoïdienne et de la région sous-hyoïdienne, et plus particulièrement le digastrique. 3° Abaisseurs.

IV. — MUSCLES QUI MEUVENT L'OS HYOÏDE.

Ils se divisent en élévateurs et abaisseurs :

Les *élévateurs* appartiennent tous à la région sus-hyoïdienne; ce sont : les stylo-hyoïdiens, les mylo-hyoïdiens et les génio-hyoïdiens. Divisés en élévateurs et abaisseurs.

Les *abaisseurs* sont les muscles de la région sous-hyoïdienne, savoir : les sterno-hyoïdiens, les sterno-thyroïdiens, les thyro-hyoïdiens et les scapulo-hyoïdiens.

V. — MUSCLES QUI MEUVENT LE BASSIN.

On cherche vainement des muscles propres pour le bassin. L'ischio-coccygien est le seul muscle intrinsèque. Les muscles extrinsèques qui se fixent au bassin, n'appartiennent pas à cette cavité, dont les parois doivent seulement servir de point fixe à ces divers muscles, et ce n'est que dans certaines circonstances que le bassin échange son rôle de point fixe pour celui de point mobile. Ainsi, dans la position horizontale, dans l'action de grimper, dans l'attitude renversée du bateleur, c'est le bassin qui se meut sur la colonne vertébrale, d'une part, et sur le fémur, de l'autre. Le bassin n'a pas de muscle propre.

VI. — MUSCLES QUI MEUVENT L'ÉPAULE.

Les muscles de l'épaule se divisent en élévateurs et abaisseurs; les uns et les autres sont rotateurs. Les muscles qui meuvent l'épaule se divisent en élévateurs et abaisseurs.

Les *élévateurs* sont : le trapèze, le rhomboïde et l'angulaire.

Les *abaisseurs* sont : le petit pectoral, le sous-clavier et le grand dentelé. Il faut bien distinguer les élévateurs et les abaisseurs de l'épaule des élévateurs et des abaisseurs du moignon.

VII. — MUSCLES QUI MEUVENT LA CUISSE SUR LE BASSIN.

Ces muscles se divisent en extenseurs, fléchisseurs, adducteurs et rotateurs.

Les mêmes muscles sont *extenseurs* et *abducteurs* : ce sont les trois fessiers, grand, moyen et petit. Les mêmes muscles sont extenseurs et abducteurs.

La *flexion* a pour agent le seul psoas-iliaque. Un seul muscle fléchisseur.

L'*adduction* est confiée à quatre muscles, le pectiné et les trois adducteurs. Muscles adducteurs.

La *rotation en dehors* a pour agents spéciaux six petits muscles : le pyramidal, les deux jumeaux pelviens, l'obturateur interne, le carré fémoral et l'obturateur externe. Rotateurs en dehors.

La *rotation en dedans* a pour agent le tenseur du fascia-lata, mais surtout la partie antérieure des muscles moyen et petit fessiers. Rotateurs en dedans.

VIII. — MUSCLES QUI MEUVENT LE BRAS SUR L'ÉPAULE.

Ces muscles se divisent en *abducteurs*, qui sont en même temps *fléchisseurs*, en *adducteurs* et en *rotateurs*. On cherche en vain des muscles propres pour le mouvement en avant ou de *flexion*, et pour le mouvement en arrière ou d'*extension*: ces mouvements sont opérés par les muscles adducteurs et abducteurs. Division des muscles qui meuvent le bras sur l'épaule.

Abducteurs. Les *abducteurs* sont le deltoïde, le coraco-brachial et le sus-épineux.

Adducteurs. Les *adducteurs* sont le grand pectoral, le grand dorsal et le grand rond.

Rotateurs. Les *rotateurs* sont le sous-épineux et le petit rond, pour la rotation en dehors; le sous-scapulaire, pour la rotation en dedans.

IX. — MUSCLES QUI MEUVENT LA JAMBE SUR LA CUISSE.

Ces muscles se divisent en fléchisseurs et extenseurs.

Fléchisseurs. Les *fléchisseurs* sont : le biceps fémoral, le demi-tendineux, le demi-membraneux, le poplité, le couturier et le droit interne.

Extenseurs. L'*extension* est confiée à un seul muscle, le triceps fémoral, dont le droit antérieur forme la longue portion, et le triceps fémoral des auteurs les deux autres portions, le vaste externe et le vaste interne.

Je ferai remarquer que tous ces muscles, naissant du bassin, ont le double usage de mouvoir la jambe sur la cuisse, et celle-ci sur le bassin.

X. — MUSCLES QUI MEUVENT L'AVANT-BRAS SUR LE BRAS.

Fléchisseurs. Ces muscles se divisent en fléchisseurs et extenseurs.

Extenseurs. Les *fléchisseurs* sont le biceps et le brachial antérieur. Les *extenseurs* sont le triceps brachial, dont la longue portion représente le droit antérieur du triceps fémoral et l'anconé.

XI. — MUSCLES QUI MEUVENT LE RADIUS SUR LE CUBITUS.

Ces muscles se divisent en rotateurs de dehors en dedans, ou *pronateurs :* ce sont le rond pronateur et le carré pronateur; et en rotateurs de dedans en dehors, ou *supinateurs :* ce sont le long supinateur et le court supinateur. Les premiers occupent la région antérieure ; les seconds, la région postérieure de l'avant-bras (1).

XII. — MUSCLES QUI MEUVENT LA MAIN SUR L'AVANT-BRAS.

Divisés en pronateurs et supinateurs. Ces muscles se divisent en fléchisseurs et extenseurs.

Les *fléchisseurs* sont le radial antérieur ou grand palmaire, le petit palmaire et le cubital antérieur.

Les *extenseurs* sont les deux radiaux externes et le cubital postérieur.

L'*adduction* et l'*abduction* sont confiées aux muscles extenseurs et fléchisseurs.

XIII. — MUSCLES QUI MEUVENT LES DOIGTS.

Ces muscles se divisent en extenseurs, fléchisseurs, adducteurs et abducteurs.

Extenseurs. Les *extenseurs* sont l'extenseur commun des doigts, l'extenseur propre du petit doigt, le long abducteur du pouce, le long et le court extenseur du pouce, l'extenseur propre de l'index, les lombricaux et les interosseux.

(1) Il est à remarquer que, par exception à la règle générale que j'ai posée plus haut, ces muscles occupent, non le segment de membre située au-dessus de l'avant-bras, c'est-à-dire le bras, mais l'avant-bras lui-même.

Les *fléchisseurs* sont le fléchisseur superficiel des doigts, le fléchisseur profond avec les lombricaux qui en dépendent et le long fléchisseur propre du pouce. Fléchisseurs.

Les extenseurs et les fléchisseurs des doigts appartiennent aux régions de l'avant-bras; les *adducteurs* et les *abducteurs* appartiennent tous à la main : ce sont les interosseux dorsaux et palmaires, au nombre de sept, quatre dorsaux et trois palmaires. Les adducteurs et abducteurs appartiennent à la région métacarpienne.

D'autres muscles ont été *surajoutés* au pouce et au petit doigt. Les muscles surajoutés au pouce sont : 1° ceux qui constituent l'éminence thénar : court abducteur, opposant et court fléchisseur; 2° l'adducteur du pouce, qui n'est autre chose qu'un interosseux palmaire. Ces muscles donnent aux mouvements de flexion et d'opposition du pouce une très-grande énergie. Muscles surajoutés au pouce.

Les muscles *surajoutés* au petit doigt constituent l'éminence hypothénar; ils sont la répétition des muscles de l'éminence thénar : ce sont le court abducteur, le court fléchisseur et l'opposant. Si l'on ne décrit ici que trois muscles, et non point quatre, comme au pouce, c'est parce que l'interosseux palmaire du petit doigt, qui représente l'adducteur du pouce, n'offrant rien de particulier, est décrit avec les autres interosseux palmaires. Muscles surajoutés au petit doigt.

XIV. — MUSCLES QUI MEUVENT LE PIED SUR LA JAMBE.

Ces muscles sont divisés en fléchisseurs et extenseurs. Ces mêmes muscles impriment à l'articulation des deux rangées du tarse un mouvement de *rotation* qui répond à l'*adduction* et à l'*abduction*.

Les *extenseurs* sont les jumeaux et le soléaire ou le triceps sural, avec lequel on décrit un petit muscle rudimentaire, le plantaire grêle; le jambier ou tibial postérieur et les péroniers latéraux. Muscles divisés en extenseurs et fléchisseurs.

Il n'y a qu'un seul muscle *fléchisseur*, savoir le jambier antérieur. Le péronier antérieur, quand il existe, n'est qu'une dépendance de l'extenseur commun des orteils.

On ne trouve pas à la jambe de muscles analogues aux pronateurs et aux supinateurs de l'avant-bras.

XV. — MUSCLES QUI MEUVENT LES ORTEILS.

Ces muscles sont divisés en extenseurs et en fléchisseurs.

Les *extenseurs* sont l'extenseur commun des orteils et le péronier antérieur réunis, l'extenseur propre du gros orteil et le pédieux ou petit extenseur des orteils. Muscles extenseurs.

Les *fléchisseurs* sont le long fléchisseur commun des orteils, son accessoire, et les lombricaux, qu'on peut considérer comme des dépendances du long fléchisseur; le court fléchisseur commun des orteils et le long fléchisseur propre du gros orteil. Fléchisseurs.

Contrairement à ce qu'on a vu pour les doigts, plusieurs extenseurs et fléchisseurs font partie des muscles intrinsèques du pied. Comme à la main, les *adducteurs* et *abducteurs* des orteils occupent les régions thénar, hypothénar et interosseuses. Adducteurs et abducteurs.

Les interosseux sont les adducteurs et les abducteurs des orteils; ils sont au nombre de sept, dont quatre dorsaux et trois plantaires.

Les muscles surajoutés au gros orteil sont les muscles de l'éminence thénar du pied, court abducteur et court fléchisseur; l'abducteur oblique et l'abducteur transverse du gros orteil.

Muscles surajoutés.

Les muscles surajoutés au petit orteil sont les muscles de l'hypothénar du pied : abducteur et court fléchisseur de cet orteil.

XVI. — PEAUCIERS.

Les peauciers sont concentrés à la face.

Ces muscles, qui s'insèrent à la peau, au moins par une de leurs extrémités, sont tous, chez l'homme, à l'exception du palmaire cutané, concentrés à la face, autour des ouvertures qu'elle présente.

Peauciers de l'auricule.

Les *peauciers de l'auricule* sont destinés à l'ouverture du conduit auditif externe; ils sont à l'état de vestige chez l'homme : ce sont les auriculaires et une portion de l'occipital.

Peauciers des paupières. Divisés en constricteurs. Et en dilatateurs.

Les *muscles des paupières* se divisent en constricteurs et en dilatateurs.

Il n'y a qu'un seul *constricteur*, l'orbiculaire des paupières; le sourcilier, que nous avons décrit comme une des origines du frontal, peut être considéré comme son accessoire.

Il y a deux muscles *dilatateurs :* l'élévateur de la paupière supérieure et le frontal.

Peauciers du nez.

Les *peauciers du nez* sont au nombre de cinq paires : le pyramidal, qui n'est autre chose qu'une languette d'origine du frontal, l'élévateur profond et quelquefois l'élévateur superficiel, le pinnal transverse, le pinnal radié ou myrtiforme.

Peauciers des lèvres.

Les *peauciers des lèvres* sont : 1° un *constricteur*, la portion labiale du buccinato-labial ou muscle orbiculaire; 2° neuf paires de *dilatateurs*, qui sont l'élévateur superficiel, l'élévateur profond, le grand zygomatique, le canin, la portion buccale du buccinato-labial ou buccinateur, le triangulaire, le carré, le peaucier proprement dit ou peaucier du cou, et souvent deux muscles accessoires, le risorius et le petit zygomatique.

TABLEAU GÉNÉRAL

DES

INSERTIONS MUSCULAIRES[1]

I. — COLONNE VERTÉBRALE

La colonne vertébrale donne insertion : 1° aux muscles qui meuvent les vertèbres les unes sur les autres et la tête sur la colonne vertébrale ; 2° à plusieurs des muscles qui meuvent les côtes ; 3° à plusieurs des muscles qui meuvent les membres supérieurs, savoir : à ceux qui meuvent l'épaule sur le tronc, à ceux qui meuvent le bras sur l'épaule ; 4° à plusieurs des muscles qui meuvent le membre inférieur, savoir : à ceux qui meuvent la cuisse sur le bassin.

Les vertèbres donnent insertion aux muscles :

1° Par leurs apophyses épineuses et par leurs lames ;

2° Par leurs apophyses transverses et par leurs apophyses articulaires ;

3° Par leur corps.

A. — VERTÈBRES CERVICALES.

I. — Atlas.

L'atlas donne insertion à onze paires de muscles.

a. Par son apophyse épineuse, représentée par son tubercule postérieur, à une seule paire de muscles : *au petit droit postérieur de la tête.*

b. Par ses apophyses transverses, si développées, à neuf paires de muscles.

1° *A l'oblique supérieur de la tête ou petit oblique.* — Par la face supérieure de l'apophyse transverse, en dehors du trou dont elle est percée.

2° *A l'oblique inférieur ou grand oblique.* — Par la face inférieure et par le bord postérieur de l'apophyse transverse.

3° *Au droit latéral.* — Par la lèvre supérieure du bord antérieur de l'apophyse transverse, immédiatement au-devant de l'oblique supérieur.

(1) Ce tableau doit être considéré comme le complément de l'ostéologie et de la myologie. Il remplit la lacune qui existe dans la description des os relativement aux insertions musculaires, dont je n'ai dû indiquer que les principales, celles qui se rattachent essentiellement à la conformation extérieure des os, sous peine de surcharger péniblement et inutilement la mémoire. Ce tableau présente une description aussi exacte et aussi complète que possible des os considérés sous le point de vue des attaches qu'ils fournissent aux muscles ; si bien que j'ai été tenté de lui donner le titre suivant : *De l'Ostéologie sous le rapport des insertions musculaires.* C'est donc un résumé de la myologie.

4°, 5°, 6° et 7° *Aux faisceaux supérieurs de l'angulaire, du splénius du cou, du scalène postérieur, du transversaire du cou.* — Par la lèvre inférieure du bord antérieur de l'apophyse transverse.

8° *Au petit droit antérieur de la tête.* — Par la base de l'apophyse transverse et par la partie voisine de la masse latérale.

9° *A la première paire des intertransversaires du cou.* — Par la face inférieure de l'apophyse transverse.

c. Par son corps ou arc antérieur, à deux paires de muscles.

1° *Au long du cou* (faisceau le plus élevé de ce muscle). — Par le letubercule antérieur.

2° *Au petit droit antérieur de la tête.* — Par la partie latérale de l'arc antérieur, au voisinage de la base de l'apophyse transverse.

II. — A i

L'axis donne insertion à onz paires de muscles.

a. Par son apophyse épineuse, si prodigieusement développée, à quatre paires de muscles.

1° *Au grand droit postérieur de la tête.* — Par la face supérieure de l'apophyse épineuse, au côté interne d'une fossette très-prononcée, située de chaque côté de la ligne médiane de cette apophyse, ou plus exactement par la crête oblique qui limite en dedans cette fossette, crête oblique qui constitue l'une des branches de bifurcation de l'apophyse épineuse.

2° *Au grand oblique ou oblique inférieur.* — Par toute l'étendue de la fossette creusée sur la face supérieure de l'apophyse épineuse, de chaque côté de la ligne médiane.

3° *Au transversaire épineux.* — Immédiatement au-dessous de la fossette de l'oblique inférieur, par la face postérieure et les bords d'une apophyse anguleuse, verticalement dirigée en bas, qui termine chaque branche de bifurcation de l'apophyse épineuse (on pourrait l'appeler apophyse du transversaire épineux).

4° *A la première paire des inter-épineux du cou.* — Par le bord interne des branches de bifurcation de l'apophyse épineuse de l'axis ; par conséquent, en dedans de l'insertion du transversaire épineux.

b. Par ses apophyses transverses, si grêles, à sept paires de muscles.

1° *A l'angulaire.* — Son deuxième faisceau.

2° *Au splénius du cou.* — Son deuxième faisceau.

3° *Au scalène postérieur.* — Son deuxième faisceau.

4° *Au transversaire du cou.* — Son deuxième faisceau.

5° *A la première paire* et 6° à la *deuxième paire* des *intertransversaires* du cou.

7° A un faisceau du *long cou.*

c. Par son corps, à une seule paire de muscles : *au long du cou*, par la crête médiane antérieure de ce corps.

III. — Troisième, quatrième, cinquième, sixième et septième vertèbre cervicale.

Les cinq dernières vertèbres cervicales donnent attache, pour la plupart, à dix-sept paires de muscles.

a. Par leurs apophyses épineuses et leurs lames, à six paires de muscles.

1°, 2°, 3° et 4° *Au trapèze, au splénius, au rhomboïde, au petit dentelé postérieur et supérieur.* — Par le sommet des apophyses épineuses de la sixième et de la septième vertèbre cervicale.

5° *Au transversaire épineux.* — Par toute la longueur des apophyses épineuses, et par toute la longueur des lames des vertèbres. (Cette insertion a lieu par faisceaux distincts, qu'on peut diviser en superficiels et profonds.)

6° *Aux inter-épineux du cou.* — Par les branches de bifurcation des apophyses épineuses. (L'angle de bifurcation donne insertion à l'aponévrose cervicale médiane.)

b. Par leurs apophyses transverses, à douze paires de muscles.

1° *Au grand complexus.* — Par l'angle rentrant que forment, en arrière, les apophyses transverses avec les apophyses articulaires de ces vertèbres, et ordinairement aux tubercules dits apophysaires.

2° *Au petit complexus.* — Par l'angle rentrant que forment, en arrière, les apophyses transverses avec les apophyses articulaires de la sixième et de la septième vertèbre cervicale. (Ce petit muscle confond ses insertions avec celles du grand complexus.)

3° *Au transversaire épineux.* — Par l'angle rentrant qui sépare les apophyses transverses des apophyses articulaires des cinq dernières vertèbres cervicales, et par les tubercules apophysaires de ces vertèbres.

4° et 5° *Au transversaire du cou et au scalène postérieur.* — Par les tubercules postérieurs des cinq dernières vertèbres cervicales.

6° *Au sacro-lombaire.* — Par les tubercules postérieurs des quatrième, cinquième, sixième et septième vertèbres cervicales. (Ces insertions sont confondues avec celles du scalène postérieur.)

7° *A l'angulaire de l'omoplate.* — Par les tubercules postérieurs de la troisième et de la quatrième vertèbre cervicale. (Ces insertions sont confondues avec celles du transversaire du cou. Nous avons vu que le faisceau principal de l'angulaire s'insère à l'atlas, et le deuxième à l'axis.)

8° *Au scalène antérieur.* — Par les tubercules antérieurs des apophyses transverses et par l'échancrure qui s'observe au sommet libre de ces apophyses.

9° *Au grand droit antérieur de la tête.* — Par les tubercules antérieurs des apophyses transverses des troisième, quatrième, cinquième et sixième vertèbres cervicales.

10° *Au long du cou.* — 1° Par les tubercules antérieurs des troisième, quatrième et cinquième vertèbres cervicales, aux faisceaux supérieurs du long du cou ; 2° par les mêmes tubercules antérieurs des troisième et quatrième vertèbres cervicales, aux faisceaux inférieurs de ce muscle.

11° *A la paire des intertransversaires supérieurs (antérieur et postérieur).* — Par les deux lèvres de la gouttière de l'apophyse transverse.

12° *A la paire des intertransversaires inférieurs (antérieur et postérieur).* — Par les deux lèvres de la face inférieure de la même apophyse transverse.

c. Par leur corps, *aux faisceaux internes ou épineux du muscle long du cou*, par la partie latérale des corps de vertèbre.

B. — VERTÈBRES DORSALES.

Les vertèbres dorsales donnent insertion :

a Par leurs apophyses épineuses, à huit paires de muscles.

1° *Au trapèze.* — Par le sommet des apophyses épineuses des dix premières, quelquefois des douze vertèbres dorsales.

2° *Au rhomboïde.* — Par le sommet des apophyses épineuses des cinq premières vertèbres dorsales.

3° *Au petit dentelé postérieur et supérieur.* — Par le sommet des apophyses épineuses des trois premières vertèbres dorsales.

4° *Au grand dorsal.* — Par le sommet des apophyses épineuses des six ou sept dernières vertèbres dorsales.

5° *Au petit dentelé postérieur et inférieur.* — Par le sommet des apophyses épineuses des deux dernières vertèbres dorsales.

6° *Au splénius.* — Par le sommet des apophyses épineuses des cinq premières vertèbres dorsales.

7° *Au transversaire épineux.* — Par toute la longueur et toute la largeur des faces latérales des apophyses épineuses et par le bord inférieur des lames de toutes les vertèbres dorsales.

8° *Aux faisceaux épineux du sacro-lombaire.* — Par le sommet des apophyses épineuses des deux ou trois premières vertèbres dorsales.

b Par leurs apophyses transverses, à six paires de muscles.

1° *Au grand complexus.* — Par le sommet des apophyses transverses des cinq, six et même sept premières vertèbres dorsales.

2° *Au petit complexus.* — Par le sommet des apophyses transverses des deux premières vertèbres dorsales. (Cette origine du petit complexus n'est pas constante.)

3° *Au transversaire du cou.* — Par le sommet des apophyses transverses des cinq ou six premières vertèbres dorsales, et quelquefois des cinq vertèbres qui suivent les deux premières.

4° *Au long dorsal* (à ses faisceaux transversaires). — Par le sommet des apophyses transverses de toutes les vertèbres dorsales. (Cette insertion se fait à la partie inférieure du sommet.)

5° *Au transversaire épineux.* — Par toute la longueur et toute la largeur de la face postérieure des apophyses transverses de toutes les vertèbres dorsales. (La face postérieure des apophyses transverses peut être considérée comme l'insertion d'origine des faisceaux du transversaire épineux, et le sommet de ces apophyses transverses comme l'insertion de terminaison des faisceaux du long dorsal.)

6° *Aux surcostaux.* — Par la partie inférieure du sommet des apophyses transverses, en dehors des tendons du long dorsal.

c. Par leur corps, à trois paires de muscles.

1° *Au long du cou.* — Aux faisceaux inférieurs et aux faisceaux internes de ce muscle, par le corps des trois premières vertèbres dorsales.

2° *Au petit psoas.* — Par le corps de la douzième vertèbre dorsale.

3° *Au grand psoas.* — Par le corps de la douzième vertèbre dorsale.

C. — VERTÈBRES LOMBAIRES.

Les vertèbres lombaires donnent insertion :

a. Par leurs apophyses épineuses, à quatre paires de muscles.

1° *Au grand dorsal.*

2° *Au petit dentelé postérieur et inférieur.*

3° *Au long dorsal.* — Par le sommet des apophyses épineuses.

4° *Au transversaire épineux.* — Par toute la longueur et toute la largeur des faces latérales quadrilatères de ces apophyses.

b. Par leurs apophyses transverses et leurs tubercules apophysaires, à sept paires de muscles.

1° *Au diaphragme.* — Par la base de l'apophyse transverse de la deuxième, et quelquefois aussi de la troisième vertèbre lombaire (1), au-devant de cette base.

2° *Au carré des lombes.* — Par le sommet des apophyses transverses des quatre premières vertèbres lombaires : 1° aux faisceaux obliques

(1) Pour constituer l'extrémité externe de l'arcade du psoas, qui se fixe à la deuxième et se prolonge quelquefois jusqu'à la troisième vertèbre lombaire.

internes ou ilio-transversaires, 2° aux faisceaux transverso-costaux de ce muscle.

3° *A la portion psoas du psoas-iliaque.* — Par la base des apophyses transverses des vertèbres lombaires, à la face antérieure de cette base.

4° *Au long dorsal.* — 1° A *ses faisceaux externes* de terminaison, par le sommet des apophyses transverses et par la face postérieure de ces apophyses au voisinage du sommet; 2° à *ses faisceaux internes* de terminaison, par le sommet des tubercules apophysaires.

5° *Aux intertransversaires des lombes.* — Par le bord supérieur et le bord inférieur de ces apophyses.

6° *Au transverse de l'abdomen.* — Au sommet moyen de son aponévrose postérieure, par le sommet des apophyses transverses; au feuillet antérieur de cette même aponévrose, par la base des apophyses transverses, au-devant de cette base.

7° *Au transversaire épineux.* — Par les tubercules apophysaires de toutes les vertèbres lombaires. (Rappelons que les tubercules apophysaires des vertèbres lombaires représentent les apophyses transverses des vertèbres dorsales, et que les apophyses transverses ou costiformes des lombes représentent les côtes.)

c. Par leur corps, à deux et quelquefois à trois muscles.

1° *Au diaphragme.* — Par la partie antérieure du corps de la quatrième et de la troisième vertèbre lombaire; le pilier droit s'insère à la quatrième et à la troisième; le pilier gauche, à la troisième seulement.

2° *A la portion psoas du psoas-iliaque.* — Par les parties latérales du corps des quatre premières vertèbres lombaires et par la partie supérieure du corps de la cinquième.

3° *Au petit psoas* (quand il existe). — Par la partie latérale du corps de la première vertèbre lombaire.

D. — SACRUM.

Le sacrum donne attache à dix paires de muscles.

a. Par sa face antérieure, à une seule paire de muscle.

Au pyramidal, par les parties latérales de cette face antérieure, dans l'intervalle des trous sacrés antérieurs, et un peu en dedans de ces trous. Quelquefois les insertions sacrées du pyramidal sont concentrées entre le troisième et le quatrième trou sacré.

b. Par sa face postérieure, à sept paires de muscles.

1°, 2°, 3° et 4°. *Au grand dorsal, au grand fessier, au petit dentelé postérieur et inférieur, à l'aponévrose postérieure du muscle transverse.* — Par la crête épinière du sacrum. Cette quadruple insertion se fait par des fibres tendineuses croisées en sautoir; de telle sorte que l'aponévrose du grand fessier droit se continue avec les aponévroses du

grand dorsal, du petit dentelé postérieur et inférieur et du transverse du côté opposé. En outre, l'insertion du grand fessier a lieu, en bas, à la branche de bifurcation correspondante de la crête épinière.

5° et 6° *Au sacro-lombaire et au long dorsal* (ou plutôt à l'aponévrose commune de ces muscles). — Par la crête épinière du sacrum.

7° *Au transversaire épineux* (ou plutôt à ses faisceaux profonds). — Par tout l'intervalle qui sépare la crête épinière des tubercules qui représentent la série des apophyses transverses et articulaires du sacrum.

c. Par sa base, à une seule paire de muscles.

A la portion iliaque du psoas iliaque. — Par toute la portion de cette base qui concourt à la formation de la fosse iliaque interne.

d. Par son sommet, à une seule paire de muscles.

A l'ischio-coccygien, sur les côtés de l'articulation du sacrum avec le coccyx.

E. — COCCYX

Le coccyx donne attache à quatre paires de muscles.

1° *Au grand fessier.* — Par sa face postérieure et par ses bords.

2° et 3° *A l'ischio-coccygien et au releveur de l'anus.* — Par ses bords.

4° *Au sphincter de l'anus.* — Par son sommet.

II. — TÊTE

A. — OS DU CRANE.

I. — Occipital.

Tous les muscles qui s'insèrent à l'occipital se fixent à sa face superficielle, entre la ligne demi-circulaire supérieure et l'angle antérieur de cet os. Cette région, qui représente les lames, les apophyses étalées et le corps des vertèbres, donne attache à douze paires de muscles.

1° *A l'auriculaire postérieur* (au tendon extrêmement grêle de ce muscle). — Par la protubérance occipitale externe.

2° *Au trapèze.* — Par la protubérance occipitale externe, et par le tiers interne de la ligne courbe supérieure.

3° *Au sterno-cléido-mastoïdien.* — Par la protubérance occipitale externe, et par toute la longueur de la ligne courbe supérieure.

4° *Au splénius.* — Par la lèvre inférieure du quart externe de la ligne courbe supérieure.

5° *Au grand complexus.* — *a.* A la partie interne ou digastrique de ce muscle, par la lèvre inférieure du tiers interne de la ligne courbe occipitale supérieure ; *b.* A la portion externe ou non digastrique de ce

muscle, par la ligne courbe inférieure et par l'intervalle qui la sépare de la ligne courbe occipitale supérieure.

6° *Au muscle occipital.* — Par la lèvre supérieure des deux tiers externes de la ligne courbe supérieure.

7° *Au grand droit postérieur de la tête, ou axoïde-occipital.* — Par la partie externe des inégalités qu'on remarque au-dessous de la ligne courbe occipitale inférieure.

8° *Au petit droit postérieur de la tête, ou atloïde-occipital.* — Par la partie interne de ces mêmes inégalités.

9° *A l'oblique supérieur ou petit oblique.* — Par la moitié externe de la ligne courbe occipitale inférieure, qui présente une saillie en forme de crête pour cette insertion.

10° *Au grand droit antérieur de la tête.* — Par la face inférieure de l'apophyse basilaire.

11° *Au petit droit antérieur.* — Par cette même face inférieure, à une dépression très-prononcée qui se voit au devant du condyle de l'occipital, en dedans de la fossette condylienne antérieure.

12° *Au droit latéral.* — Par la face inférieure de l'éminence jugulaire, en dehors du condyle de l'occipital, en arrière du trou déchiré postérieur, au-devant de la fosse condylienne postérieure.

II. — Os temporal.

L'os temporal donne insertion à treize muscles.

a. Dans sa région mastoïdienne (1), à cinq muscles.

1° *Au splénius de la tête.* — *a.* Par la moitié postérieure de la face externe de l'apophyse mastoïde, dans toute la hauteur de cette apophyse; *b.* par le sommet de cette même apophyse.

2° *Au sterno-cléido-mastoïdien.* — *a.* Par la moitié antérieure de la face externe de l'apophyse mastoïde; *b.* par son bord antérieur; *c.* par son sommet.

3° *Au petit complexus.* — Par le bord postérieur de l'apophyse mastoïde.

4° *Au digastrique.* — Par la rainure digastrique et même, à l'aide d'un prolongement tendineux, un peu en arrière de cette rainure, à la partie inférieure du bord postérieur de l'apophyse mastoïde, au-dessous du petit complexus.

5° *A l'auriculaire postérieur.* — Par la base de l'apophyse mastoïde.

b. Dans sa portion écailleuse, à trois muscles.

1° *Au crotaphyte ou temporal.* — Par toute l'étendue de la face externe de la portion squameuse.

2° *A l'auriculaire antérieur profond.* — Par la base de l'apophyse zygomatique.

3° *Au masséter.* — Par le bord inférieur de l'apophyse zygomatique.

(1) Il est bon de se rappeler que les apophyses mastoïdes représentent les apophyses transverses des vertèbres.

c. Dans sa portion pyramidale et son apophyse styloïde, à cinq muscles.

1° *Au pétro-pharyngien.* — Par la face inférieure de la pyramide.

2° *Au péristaphylin interne.* — Par la face inférieure de cette pyramide, près du sommet.

3°, 4° et 5° *Aux muscles stylo-hyoïdien, stylo-glosse et stylo-pharyngien.* — Par l'apophyse styloïde.

III. — Sphénoïde.

L'os sphénoïde donne insertion à onze paires de muscles.

a. Par ses apophyses ptérygoïdes, à quatre paires de muscles.

1° *Au ptérygoïdien externe.* — Par toute l'étendue de la face externe de l'aile externe de l'apophyse ptérygoïde, par la crête qui sépare la fosse temporale de la fosse zygomatique, et par une apophyse en forme d'épine qui se voit à l'extrémité interne de cette crête.

2° *Au ptérygoïdien interne.* — Par la fosse ptérygoïde et par le crochet de l'aile interne.

3° *Au constricteur supérieur du pharynx.* — Par le tiers inférieur du bord postérieur de l'aile interne, et par le crochet qui le termine.

4° *Au péristaphylin externe.* — Par la fossette scaphoïdienne qui surmonte l'aile interne de l'apophyse ptérygoïde, et par la partie voisine de la grande aile du sphénoïde.

b. Par ses grandes ailes, à deux paires de muscles.

1° *Au crotaphyte ou temporal.* — Par toute la portion de la grande aile située au-dessus de la crête transversale qui sépare la fosse temporale de la fosse zygomatique.

2° *Au ptérygoïdien externe.* — Par toute la portion de la grande aile située au-dessous de la crête transversale, portion qui fait partie de la fosse zygomatique.

c. Par ses petites ailes, à six paires de muscles.

1°, 2° et 3° *Au droit supérieur, à l'élévateur de la paupière supérieure et au grand oblique.* — Par la face inférieure des petites ailes, au-devant de la base.

4°, 5° et 6° *Au droit inférieur, au droit interne, au droit externe.* — Par la base des petites ailes.

IV. — Ethmoïde.

L'ethmoïde ne donne insertion à aucun muscle.

V. — Frontal.

L'os frontal donne insertion à quatre paires de muscles.

1° *Au sourcilier* (une des origines principales du frontal). — Par la partie interne de l'arcade sourcilière.

2° *Au frontal* (à la partie médiane de ce muscle). — Par la bosse nasale.

3° *A l'orbiculaire des paupières.* — Par l'apophyse orbitaire interne du frontal.

4° *Au releveur superficiel (releveur commun de l'aile du nez et de la lèvre supérieure).* — Par l'apophyse orbitaire interne.

5° *Au temporal.* — Par la crête temporale et par la partie du frontal située derrière cette crête.

VI. — Pariétal.

Le pariétal donne insertion à un seul muscle.

Au crotaphyte ou temporal, par la ligne courbe du temporal, et par la partie de la face externe de l'os qui est située au-dessous d'elle.

B. — OS DE LA FACE.

I. — Os maxillaire supérieur.

L'os maxillaire supérieur donne insertion à huit muscles.

a. Par sa face externe et par l'apophyse montante, à sept muscles.

1° *A l'élévateur propre ou releveur profond de la lèvre supérieure.* — Par une ligne demi-circulaire située au-dessus du trou sous-orbitaire.

2° *Au canin.* — *a.* Par la partie la plus élevée de la fosse canine, au-dessous du trou sous-orbitaire; *b.* par la base de l'apophyse montante de l'os maxillaire, immédiatement au-dessous du releveur profond.

3° *Au transverse des auteurs.* — Par la partie interne de la fosse canine.

4° *Au pinnal transverse.* — Par la partie latérale et inférieure de l'orifice antérieur des fosses nasales.

5° *Au pinnal radié (myrtiforme).* — Par la fossette incisive.

6° *Au buccinato-labial (buccinateur et orbiculaire des lèvres).* — *a.* A la portion buccale ou buccinateur, par le bord alvéolaire supérieur, dans tout l'espace compris entre la tubérosité maxillaire et la crête verticale qui sépare la fosse canine de cette tubérosité; *b.* à la portion labiale supérieure, par la fossette incisive, où elle confond ses fibres avec celles du pinnal radié, qui sont en dehors.

7° *A l'orbiculaire des paupières.* — *a.* Au tendon direct de ce muscle, par la lèvre antérieure de la gouttière lacrymale; *b.* par la partie inférieure et interne de la base de l'orbite, au-dessus du releveur profond.

8° *A l'élévateur commun ou releveur superficiel.* — Par le côté interne du rebord de l'orbite, et par la face externe de l'apophyse montante.

b. Par sa face orbitaire, à un seul muscle.

Au petit oblique de l'œil. — Par la partie antérieure et interne de cette face, immédiatement derrière la base de l'orbite.

II. — Os palatin.

L'os palatin donne insertion à quatre muscles.

a. Par sa portion horizontale, à deux muscles.

1° *Au péristaphylin externe.* — Par la crête de la face inférieure qui avoisine le bord postérieur de l'os.

2° *Au palato-staphylin.* — Par l'épine nasale postérieure.

b. Par sa portion verticale et sa tubérosité, à deux muscles.

1° *Au ptérygoïdien externe.* — Par la facette externe de la tubérosité, facette qui, sur une tête articulée, se voit au bas de la face externe de l'aile externe de l'apophyse ptérygoïde.

2° *Au ptérygoïdien interne.* — Par la facette de la tubérosité qui fait partie de la fosse ptérygoïde.

III. — Os malaire.

L'os malaire donne insertion à deux muscles.

a. Par sa face externe, à un seul muscle.

Au grand zygomatique. — Par la partie la plus postérieure de la face externe de l'os.

b. Par son bord inférieur, à un seul muscle.

Au masséter.

IV. — Os unguis.

L'os unguis donne attache à un seul muscle.

Au tendon réfléchi de l'orbiculaire des paupières, par la crête verticale de cet os.

Les os propres du nez, le vomer et les cornets inférieurs ne fournissent point d'insertions musculaires.

V. — Os maxillaire inférieur.

L'os maxillaire inférieur donne attache à onze paires de muscles.

A. — corps.

a. Par la face antérieure de son corps, à trois paires de muscles.

1° *Au muscle de la houppe du menton.* — Par la fossette mentonnière.

2° *Au triangulaire.* — Par la face antérieure du corps de l'os, un peu au-dessus du bord inférieur.

3° *Au carré du menton.* — Par le bord inférieur de l'os maxillaire et par la ligne oblique externe.

b. Par la face postérieure de son corps, à trois paires de muscles.

1° *Au génio-hyoïdien.* — Par les tubercules inférieurs de l'apophyse géni.

2° *Au génio-glosse.* — Par les tubercules supérieurs de cette apophyse.

3° *Au mylo-hyoïdien.* — Par toute la longueur de la ligne dite myloïdienne.

c. Par son bord inférieur, à un seul muscle.

Au digastrique (ventre antérieur). — Par la fossette dite digastrique.

d. Par son bord supérieur ou alvéolaire, à un seul muscle.

Au buccinato-labial. — Par la face externe de ce bord, au niveau des deux dernières dents molaires.

B. — branches.

a. Par leur face externe, à un seul muscle. — *Au masséter*, par toute l'étendue de cette face externe.

b. Par la face interne, à un seul muscle. — *Au ptérygoïdien interne*, par la face interne de l'angle de cette branche.

c. Par l'apophyse coronoïde, à un seul muscle. — *Au crotaphyte ou temporal*, par les bords et le sommet de l'apophyse coronoïde.

d. Par le condyle, à un seul muscle. — *Au ptérygoïdien externe*, par la fossette creusée en avant du col de ce condyle.

e. Par le bord inférieur, à deux muscles.

1° *Au masséter*, par la lèvre externe.

2° *Au ptérygoïdien interne*, par la lèvre interne.

III. — DES OS DE LA POITRINE

A. — STERNUM.

Le sternum donne insertion à huit paires de muscles.

a. Par sa face antérieure, à trois muscles.

1° *Au grand pectoral.* — Par toute la hauteur de la face antérieure du sternum, de chaque côté de la ligne médiane. (Cette insertion se fait par des fibres aponévrotiques continues dans le quart supérieur, et entre-croisées dans les trois quarts inférieurs de ce muscle.)

2° *Au sterno-cléido-mastoïdien.* — Par la partie la plus élevée de la face antérieure du sternum, tantôt de chaque côté de la ligne médiane, tantôt par des fibres entre-croisées au niveau de cette ligne.

3° *Au muscle grand droit de l'abdomen.* — Par la face antérieure de l'appendice xiphoïde.

b. Par sa face postérieure, à trois muscles.

1° *Au sterno-hyoïdien.* — Par la partie la plus élevée de la face postérieure du sternum, sur les parties latérales de cette face, au-dessous de l'articulation sterno-claviculaire (les fibres sternales de ce muscle manquent assez souvent).

2° *Au sterno-thyroïdien.* — Au-dessous du précédent, sur les parties latérales de la face postérieure du sternum : les fibres les plus inférieures atteignent le niveau de l'articulation du sternum avec le cartilage de la deuxième côte.

3° *Au diaphragme.* — Par la face postérieure de la base de l'appendice xiphoïde, de chaque côté de cet appendice (les fibres xiphoïdiennes du diaphragme manquent quelquefois).

c. Par ses bords, à deux paires de muscles.

1° *Au triangulaire du sternum.* — Par des dentelures aponévrotiques qui répondent aux espaces intercostaux (le premier espace seul en est dépourvu). La dernière dentelure s'attache à la moitié supérieure des bords de l'appendice xiphoïde.

2° *Au transverse de l'abdomen.* — Par la moitié inférieure des bords de l'appendice xiphoïde.

B. — COTES ET CARTILAGES COSTAUX.

Les côtes et les cartilages costaux, qui peuvent être considérés comme de longues apophyses transverses, donnent insertion :

1° Aux muscles qui vont d'une côte à l'autre : intercostaux et sous-costaux ;

2° Aux muscles qui vont des côtes au sternum : triangulaire du sternum ;

3° Aux muscles qui vont des côtes à la colonne vertébrale : scalènes, surcostaux, diaphragme, petits dentelés postérieurs, long dorsal ;

4° Aux muscles qui vont des côtes à l'épaule : grand dentelé, petit pectoral, sous-clavier ;

5° Aux muscles qui vont des côtes à l'humérus : grand pectoral, grand dorsal ;

6° Aux muscles qui vont des côtes aux os du bassin : grand oblique, petit oblique, transverse, carré des lombes, sacro-lombaire.

I. — Première côte.

La première côte donne attache à dix muscles.

a. Par sa face externe ou cutanée, à cinq muscles.

1° *Au scalène postérieur.* — Par le tiers postérieur de cette face supérieure, jusques et y compris la tubérosité et même la partie voisine du col de la côte ; des rugosités et quelquefois une sorte de gouttière répondent à cette insertion.

2° *Au premier des surcostaux.* — Par la partie postérieure de la face supérieure, immédiatement en dehors de la tubérosité.

3° *Au scalène antérieur.* — Par une petite surface tuberculeuse qui occupe la partie moyenne de cette face et qui avoisine le bord interne de la côte.

4° *Au sous-clavier.* — Par l'extrémité antérieure de cette face externe.

5° *A la première digitation du grand dentelé.* — Par une ligne oblique en dehors et en avant, intermédiaire à l'insertion du sous-clavier et à celle du scalène antérieur.

b. Par sa face interne ou pulmonaire, à un seul muscle.

A l'intercostal interne, au voisinage du bord externe de l'os.

c. Par son bord supérieur, à deux muscles.

1° *Au scalène antérieur.* — Par un tubercule plus ou moins saillant, situé à la réunion du tiers antérieur avec les deux tiers postérieurs de la côte, tubercule qui se prolonge plus ou moins sur la face externe de l'os.

2° *Au scalène postérieur.* — Par le tiers postérieur rugueux de ce bord.

d. Par son bord inférieur, à cinq muscles.

1° *Au premier intercostal externe.* — Par les deux tiers externes de l'épaisseur de ce bord.

2° *Au premier intercostal interne.* — Par le tiers interne de l'épaisseur de ce bord.

3° *Au premier surcostal.* — Par la partie postérieure de ce bord, en dehors de la tubérosité.

4° *Au sacro-lombaire* (à un faisceau de terminaison de ce muscle). — Par la tubérosité de la première côte.

5° *Au long dorsal* (à un faisceau de terminaison). — En dehors de la tubérosité de la première côte (il est d'ailleurs assez rare que le long dorsal envoie un faisceau costal à la première côte).

I *bis*. — Premier cartilage costal.

Le premier cartilage costal donne attache à trois muscles.

a. Par sa face externe, à deux muscles.

1° *Au sous-clavier.* — Par la portion de cette face qui avoisine l'extrémité antérieure de la côte.

2° *Au grand pectoral.* — Par toute la face antérieure de ce cartilage.

b. Par son bord inférieur, à un seul muscle. — *A l'intercostal interne* (quelquefois par sa face postérieure et par ses bords à la languette supérieure du triangulaire du sternum ou petit dentelé antérieur).

II. — Deuxième côte.

La deuxième côte donne attache à huit muscles.

a. Par sa face externe ou cutanée, à quatre muscles.

1° *Au grand dentelé.* — Par un tubercule très-saillant, qui occupe la partie moyenne de cette face externe.

2° *Au petit dentelé postérieur et supérieur* (à la digitation supérieure de ce muscle). — Par la face externe de l'os.

3° *Au sacro-lombaire.* — Par la partie postérieure de la face externe, au voisinage de la tubérosité.

4° *Au deuxième surcostal.* — Par la partie de la face externe située entre l'angle et la tubérosité.

b. Par sa face interne ou pulmonaire. — *Aux sous-costaux*, lorsqu'ils existent. Quelquefois (et cette observation s'applique à toutes les côtes) les *intercostaux internes* empiètent sur la face interne de cet os.

c. Par son bord supérieur, à cinq muscles.

1° *Au premier intercostal externe.* — Par les deux tiers externes de l'épaisseur de ce bord.

2° *Au premier intercostal interne.* — Par le tiers interne de l'épaisseur de ce bord.

3° *Au scalène postérieur.* — Par la partie de ce bord qui est en dehors de la tubérosité.

4° *Au sacro-lombaire* (à un faisceau de terminaison de ce muscle). — Par la tubérosité (1).

5° *Au petit dentelé postérieur et supérieur* (à la digitation supérieure). — Par la partie postérieure du bord supérieur de cet os.

d. Par son bord inférieur. — *Au deuxième muscle intercostal.*

II *bis*. — Deuxième cartilage costal.

Le deuxième cartilage costal donne attache à six muscles.

1° *Au grand pectoral.* — Par la partie interne de sa face antérieure.

2° *A la première paire de muscles intercostaux, ou plutôt à l'intercostal interne.* — Par son bord supérieur.

3° *A la deuxième paire de muscles intercostaux, ou plutôt à l'intercostal interne.* — Par son bord inférieur.

4° *Au triangulaire du sternum* (à la première digitation). — Par la face postérieure de ce cartilage.

III. — Troisième côte.

La troisième côte donne attache à treize muscles.

a. Par sa face externe ou cutanée, à quatre muscles (2).

1° *Au grand dentelé* (à la deuxième digitation de ce muscle). — Par la surface légèrement rugueuse qui occupe toute la hauteur de l'os, dans une largeur de trois centimètres environ, à la réunion du tiers antérieur de la côte avec les deux tiers postérieurs.

2° *Au petit dentelé postérieur et supérieur.* — Par sa face externe, suivant une ligne oblique en bas et en dehors, immédiatement en dehors de l'angle des côtes.

(1) Le long dorsal envoie rarement un faisceau de terminaison à la deuxième côte.

(2) Rarement le *long dorsal* envoie un faisceau costal à la troisième côte, et, dans le cas où il existe, ce faisceau s'insère entre l'angle et la tubérosité.

3° *Au troisième muscle surcostal.* — Par sa face externe, en dehors de la tubérosité.

4° *A un faisceau de terminaison du sacro-lombaire.* — Par la partie inférieure de l'angle de la côte.

b. Par sa face interne, à un ou deux muscles.

1° *Aux muscles sous-costaux*, quand ils existent;

2° *Au triangulaire du sternum*; cette dernière insertion a lieu au voisinage du cartilage.

c. Par son bord supérieur, à cinq muscles.

1° et 2° *A la deuxième* paire des muscles *intercostaux;*

3° A la digitation correspondante du *grand dentelé;*

4° *Au petit pectoral;*

5° *Au troisième surcostal* (1).

d. Par son bord inférieur, à deux muscles. — *A la troisième* paire de muscles *intercostaux.*

III *bis.* — Troisième cartilage costal.

Le troisième cartilage costal donne attache :

a. Par sa face antérieure, à un seul muscle. — *Au grand pectoral*, au voisinage du sternum.

b. Par sa face postérieure, à un seul muscle. — *Au triangulaire du sternum.*

c. Par ses bords, à deux muscles. — *Aux intercostaux internes.*

IV. — Quatrième côte.

La quatrième côte donne attache à treize muscles.

a. Par sa face externe, à cinq muscles.

1° *Au grand dentelé.* — Par une surface rugueuse, aussi étendue que celle de la troisième côte, sur un plan un peu antérieur, à la réunion du cinquième antérieur avec les quatre cinquièmes postérieurs de la côte.

2° *Au petit dentelé postérieur et supérieur.* — Au-devant de l'angle des côtes suivant une ligne oblique de dedans en dehors et de haut en bas.

3° *A un faisceau de renforcement du sacro-lombaire, et à un faisceau de terminaison du même muscle.* — *a.* Au faisceau de renforcement, par la partie supérieure de l'angle de la côte, et souvent en dedans de cet angle; *b.* au faisceau de terminaison, par la partie inférieure de l'angle de la côte.

4° *A un faisceau externe du long dorsal.* — Par le milieu de l'espace compris entre la tubérosité et l'angle de la côte : le long dorsal ne monte pas toujours jusqu'à la quatrième côte.

(1) Quelquefois le *scalène postérieur* s'étend jusqu'au bord supérieur de la troisième côte.

5° *Au quatrième surcostal.* — En dehors de la tubérosité.

b. Par sa face interne, à un seul muscle. — *Au triangulaire du sternum* et, en outre, aux *sous-costaux*, lorsqu'ils existent.

c. Par son bord supérieur, à sept muscles. — *A la troisième* paire des *intercostaux, au grand dentelé, au petit pectoral, au petit dentelé postérieur et supérieur, au quatrième surcostal, au triangulaire du sternum.*

d. Par son bord inférieur, à quatre et quelquefois à cinq muscles. — *A la quatrième* paire des *intercostaux*, à un faisceau de terminaison du *sacro-lombaire* dorsal, au *triangulaire du sternum*, et quelquefois à un faisceau costal du *long dorsal.*

IV *bis.* — Quatrième cartilage costal.

Le quatrième cartilage costal donne attache :

a. Par sa face antérieure. — *Au grand pectoral.*

b. Par sa face postérieure. — *Au triangulaire du sternum* (troisième digitation).

c. Par son bord supérieur. — *Au petit pectoral*, à la troisième digitation du *triangulaire du sternum* et à l'*intercostal interne.*

d. Par son bord inférieur. — A la troisième digitation du *triangulaire du sternum* (1).

V. — Cinquième côte.

La cinquième côte donne attache à quinze muscles.

a. Par sa face externe ou cutanée, à sept muscles.

1° *Au grand dentelé.* — Par sa partie antérieure, dans une étendue de trois à quatre centimètres, à trois centimètres de distance du cartilage.

2° *Au petit pectoral* (à la dernière languette de ce muscle). — Par la portion de côte qui avoisine le cartilage.

3° *Au grand oblique de l'abdomen* (à la digitation la plus élevée de ce muscle). — Par la partie inférieure de cette face externe, suivant une ligne oblique en bas et en dehors.

4° *Au grand droit de l'abdomen.* — Par la partie la plus antérieure de cette face, au voisinage du bord inférieur de la côte.

5° *Au petit dentelé postérieur et supérieur.* — En dehors de l'angle de la côte, suivant une ligne oblique en bas et en arrière.

6° *A un faisceau de renforcement et à un faisceau de terminaison du sacro-lombaire.* — Au faisceau de renforcement, par la partie supérieure de l'angle de la côte, et souvent en dedans de ce angle ; au faisceau de terminaison, par la partie inférieure de cet angle.

(1) Le triangulaire du sternum s'insère donc à la face postérieure et aux bords du cartilage, et aux bords de la quatrième côte. Je dois rappeler que ce muscle, ascendant dans ses deux premières digitations, devient horizontal à partir de la troisième.

7° *Au long dorsal* (à un faisceau de terminaison costal). — Par le milieu de l'intervalle compris entre l'angle et la tubérosité de la côte.

8° *Au cinquième surcostal.* — Par la partie la plus postérieure de cette face externe.

b. Par la face interne ou pulmonaire, aux *sous-costaux.*

c. Par le bord supérieur, à sept muscles.

1° et 2° *A la quatrième paire des muscles intercostaux.* — Par les lèvres antérieure et postérieure de ce bord.

3° *Au grand dentelé.* — Par la partie de ce bord qui avoisine l'insertion de ce muscle à la face externe de la côte.

4° *Au petit dentelé postérieur et supérieur* (ou plutôt à la partie la plus externe de la digitation du muscle). — En dehors de l'angle de la côte.

5° *Au surcostal* (ou plutôt à la partie la plus externe de l'insertion de ce muscle). — En dehors de la tubérosité.

6° *Au triangulaire du sternum* (ou plutôt à une aponévrose de la quatrième digitation de ce muscle). — Par la partie du bord supérieur qui avoisine le cartilage.

d. Par le bord inférieur, à cinq muscles.

1° et 2° *A la cinquième* paire des *intercostaux;*

3° A la moitié inférieure de la digitation la plus élevée du *grand oblique;*

4° A la digitation supérieure *du grand droit.* Par la partie la plus antérieure de ce bord;

5° A un faisceau de terminaison externe du *long dorsal.* — Entre la tubérosité et l'angle de la côte.

V *bis.* — Cinquième cartilage costal.

Le cinquième cartilage costal donne insertion :

a. Par la face antérieure, *au grand pectoral* et *au grand droit de l'abdomen.*

b. Par la face postérieure, à la quatrième digitation *du triangulaire du sternum,* qui est horizontale. (Nous avons vu que cette digitation s'attache en outre aux bords supérieur et inférieur de la cinquième côte.)

c. Par les bords, aux *intercostaux internes* correspondants et, en outre, par le bord inférieur, au *grand droit de l'abdomen.*

VI. — Sixième côte.

La sixième côte donne attache à treize muscles.

a. Par la face externe ou cutanée, à cinq muscles.

1° A la cinquième digitation du *grand dentelé,* à trois centimètres du cartilage; cette insertion a lieu suivant une ligne oblique en bas et en dehors;

2° A la deuxième (et lorsque l'insertion à la cinquième côte n'a pas lieu à la première) digitation du *grand oblique de l'abdomen*, suivant la même ligne oblique, au-dessous du précédent;

3° Quelquefois à la digitation la plus inférieure *du petit dentelé postérieur et supérieur*, au-devant de l'angle de la côte;

4° A un faisceau de terminaison et un faisceau de renforcement *sacro-lombaire;*

5° *Au surcostal* correspondant, entre l'angle et la tubérosité.

b. Par la face interne, à deux, trois et quelquefois quatre muscles : 1° au *triangulaire du sternum;* 2° *aux sous-costaux;* 3° quelquefois à la digitation la plus élevée du *diaphragme* et à celle du *transverse.*

c. Par le bord supérieur, à trois muscles : 1° et 2° *à la cinquième* paire de muscles *intercostaux*, et 3° *au grand dentelé.*

d. Par le bord inférieur, à quatre muscles : *à la sixième* paire de muscles *intercostaux,* au faisceau de terminaison costal *du long dorsal*, et à la moitié inférieure de *la deuxième* digitation *du grand oblique.*

VI *bis.* — Sixième cartilage costal.

Le sixième cartilage costal donne insertion :

a. Par la face antérieure, à une digitation du muscle *grand droit de l'abdomen.*

b. Par les bords supérieur et inférieur, *aux intercostaux internes,* et, par le bord inférieur, au muscle *grand droit de l'abdomen.*

c. Par la face postérieure, quelquefois à la digitation la plus élevée *du diaphragme* et à celle *du transverse*, toujours au *triangulaire du sternum* par la face interne et par le bord supérieur du cartilage.

VII. — Septième côte.

La septième côte donne attache à treize muscles.

a. Par la face interne ou cutanée, à trois muscles : 1° à la sixième digitation *du grand dentelé;* 2° à la troisième digitation *du grand oblique;* 3° à un faisceau de terminaison et à un faisceau de renforcement *du sacro-lombaire.* (Ces deux faisceaux s'insèrent à l'angle de la côte.)

b. Par le bord supérieur, à cinq muscles : *à la sixième* paire des *intercostaux, au grand dentelé*, au *surcostal* (les surcostaux ne s'insèrent plus à la face externe de la côte, mais bien à son bord supérieur à partir de la septième côte, *au triangulaire du sternum* (cinquième digitation).

c. Par le bord inférieur, à quatre muscles : *à la septième* paire *des intercostaux,* au faisceau de terminaison costal *du long dorsal,* à la moitié inférieure de la digitation *du grand oblique.*

VII *bis.* — Septième cartilage costal.

Le septième cartilage costal donne insertion :

a. Par la face postérieure, à la sixième digitation *du triangulaire du sternum.*

b. Par les bords :

1° *A l'intercostal interne.* — Par la partie du bord supérieur qui suit la direction de la côte.

2° A la digitation la plus élevée *du diaphragme.* — Par le bord inférieur de ce cartilage.

VIII. — Huitième côte.

La huitième côte donne attache à treize muscles.

a. Par la face externe, à trois muscles : à la septième digitation *du grand dentelé*, à la quatrième *du grand oblique*, à un faisceau de terminaison et à un faisceau de renforcement *du sacro-lombaire.* (Les faisceaux du sacro-lombaire s'insèrent toujours à l'angle des côtes.)

b. Par le bord supérieur et le bord inférieur, comme pour la septième côte : *intercostaux*, *grand dentelé*, *surcostal*, faisceau de terminaison *du grand dorsal,* moitié inférieure de la digitation *du grand oblique.*

VIII *bis.* — Huitième cartilage costal.

Le huitième cartilage costal donne insertion :

a. Par la face interne, à deux muscles.

1° *Au diaphragme.* — Par le bord supérieur et par la partie la plus élevée de la face interne du cartilage, dans toute la partie de ce cartilage qui suit le trajet de la côte.

2° *Au transverse de l'abdomen.* — Par la partie la plus inférieure de la face interne de ce cartilage, dans la même étendue que le diaphragme. (Il n'y a point d'entre-croisement entre les digitations du transverse et celles du diaphragme : ces insertions sont superposées.)

b. Par le bord supérieur et le bord inférieur, mêmes insertions que pour le septième cartilage.

IX. — Neuvième côte.

La neuvième côte donne insertion :

a. Par la face externe :

1° A une petite digitation *du grand dorsal*, suivant une ligne oblique en bas et en dehors;

2° A la cinquième digitation *du grand oblique;*

3° A un faisceau de renforcement et à un faisceau de terminaison du *sacro-lombaire.*

b. Par le bord supérieur, mêmes insertions qu'à la huitième côte, moins le grand dentelé, dont la dernière digitation ne dépasse pas la huitième côte.

c. Par le bord inférieur, mêmes insertions qu'à la huitième côte; en outre, insertion de la digitation la plus élevée *du petit dentelé postérieur et inférieur*, à trois centimètres environ de l'angle des côtes.

IX *bis*. — Neuvième cartilage costal.

Mêmes insertions que pour le huitième cartilage. La face interne donne également attache au *diaphragme* et au *transverse;* le bord inférieur, au *petit oblique* de l'abdomen.

X. — Dixième côte.

Mêmes insertions que pour la neuvième ; en outre, le *diaphragme* et le *transverse*, qui ne s'inséraient pas aux côtes précédentes, mais bien à leurs cartilages, s'insèrent à la partie de la dixième côte qui avoisine le cartilage dans l'espace de quinze millimètres.

X *bis*. — Dixième cartilage costal.

Le dixième cartilage costal donne insertion :

a. Par la face interne.

1° *Au diaphragme.* — Par la moitié supérieure de la face interne.

2° *Au transverse.* — Par la moitié inférieure de cette même face interne.

b. Par le bord inférieur, *au petit oblique de l'abdomen.*

XI. — Onzième côte.

La onzième côte donne insertion :

a. Par la face externe, à trois muscles.

1° *A la troisième digitation du grand dorsal*, au voisinage du cartilage ;

2° *A la septième digitation du grand oblique;*

3° A un faisceau de terminaison et à un faisceau de renforcement *du sacro-lombaire.*

b. Par la face interne, à deux muscles : *au diaphragme et au transverse*, par la partie de la côte qui avoisine le cartilage.

c. Par ses bords supérieur et inférieur, mêmes insertions que pour la neuvième et la dixième côte; le bord inférieur donne attache au troisième faisceau *du petit dentelé postérieur et inférieur.*

XI *bis*. — Onzième cartilage costal.

Le onzième cartilage costal donne insertion :

a. Par sa face interne, *au diaphragme* et *au transverse.*

b. Par son sommet et par son bord inférieur, *au petit oblique.*

XII. — Douzième côte.

La douzième côte donne attache à neuf muscles:

a. Par son bord supérieur, à trois muscles.

1° et 2° *A la douzième paire* de muscles *intercostaux*;

3° *Au dernier surcostal.* (Le dernier surcostal est le plus fort de la série.)

b. Par son bord inférieur, à quatre muscles.

1° *Au sacro-lombaire* (ou plutôt au premier faisceau de terminaison de ce muscle, faisceau qui est le plus considérable de tous ceux du même ordre). — Par la moitié interne de ce bord inférieur.

2° *Au long dorsal* (ou plutôt au premier faisceau de terminaison de ce muscle. — En dehors du précédent, au voisinage de la tubérosité.

3° *Au carré des lombes.* — Par la lèvre antérieure de la moitié interne du bord inférieur, au-devant du sacro-lombaire, et à peu près dans la même étendue.

4° *Au petit oblique.* — Par le tiers externe ou antérieur du bord inférieur de cet os.

c. Par sa face interne, à deux muscles.

1° *A la digitation* la plus postérieure et la plus inférieure *du diaphragme*;

2° A celle *du transverse.*

XII *bis.* — Douzième cartilage costal.

Le douzième cartilage costal donne insertion :

a. Par sa face externe, *à la quatrième* digitation *du grand dorsal.*

b. Par son sommet, *à la huitième* digitation *du grand oblique.*

c. Par sa face interne et par son bord inférieur, *au diaphragme* et *au transverse.*

IV. — DES MEMBRES THORACIQUES.

A. — OS DE L'ÉPAULE.

I. — Clavicule.

La clavicule donne attache à six muscles.

A. — Extrémité interne.

L'extrémité interne de la clavicule donne attache à trois muscles.

1° *Au sterno-cléido-mastoïdien.* — Par la partie supérieure de son extrémité interne.

2° *Au grand pectoral.* — Par la partie antérieure de cette même extrémité interne.

3° *Au sterno ou cléido-hyoïdien.* — Par la partie postérieure de cette extrémité interne.

B. — CORPS.

Le corps de la clavicule donne insertion à cinq muscles.

a. PAR SA FACE SUPÉRIEURE, à trois muscles.

1° *Au deltoïde.* — Par la partie de cette face supérieure qui avoisine le bord antérieur, au niveau du tiers externe de ce bord.

2° *Au trapèze.* — Par la partie de cette face supérieure qui avoisine le bord postérieur, au niveau du quart externe de ce bord.

3° *Au sterno-cléido-mastoïdien.* — Par la partie interne de cette face supérieure, dans une étendue variable; cette insertion occupe toute la largeur de cette face, depuis le bord antérieur jusqu'au bord postérieur.

b. PAR SA FACE INFÉRIEURE, à un seul muscle, *au sous-clavier*, qui s'insère à toute la longueur de la rainure que présente la face inférieure de cette face.

c. PAR LE BORD ANTÉRIEUR, à deux muscles.

1° *Au grand pectoral.* — Par les deux tiers internes du bord antérieur, qui est une véritable face au niveau de cette insertion.

2° *Au deltoïde.* — Par les tiers externe, concave et rugueux de ce bord (1).

d. PAR LE BORD POSTÉRIEUR, à un seul muscle : *au trapèze*, par toute l'épaisseur du tiers externe de ce bord postérieur.

C. — EXTRÉMITÉ EXTERNE.

L'extrémité externe de la clavicule donne insertion à deux muscles.

1° *Au deltoïde*, en avant.

2° *Au trapèze*, en arrière.

II. — Omoplate.

L'omoplate donne insertion à seize muscles, y compris un faisceau du grand dorsal.

a. PAR SA FACE POSTÉRIEURE, à six muscles.

1° *Au sus-épineux.* — Par les deux tiers internes de la fosse sus-épineuse.

(1) Il est remarquable que les os ne présentent jamais de rugosités au niveau des insertions qui se font directement par les fibres musculaires, tandis qu'ils offrent des rugosités plus ou moins prononcées lorsque les insertions se font par des tendons ou des aponévroses : or, ces rugosités ou saillies inégales ont un développement proportionnel à celui des tendons ou des aponévroses d'insertion.

2° *Au sous-épineux.* — Par les deux tiers internes de la fosse sous-épineuse.

3° *Au petit rond.* — *a.* Par les deux tiers supérieurs d'une crête verticale (*crête des muscles ronds*) qui limite en dehors la fosse sous-épineuse. — *b.* Par les deux tiers supérieurs de la surface étroite et rugueuse comprise entre cette crête et le bord externe de l'os.

4° *Au grand rond.* — Par le tiers inférieur de la crête des muscles ronds, et par le tiers inférieur de la surface qui sépare cette crête du bord externe de l'os. Une ligne oblique sépare la portion étroite et rugueuse qui appartient au petit rond, de la portion plus large et lisse qui appartient au grand rond.

5° *Au trapèze.* — *a.* Par la lèvre supérieure du bord postérieur de l'épine de l'omoplate. — *b.* Par une partie de l'épaisseur de ce bord postérieur. — *c.* Par la partie non articulaire du bord supérieur de l'acromion, lequel fait suite à la lèvre supérieure du bord postérieur de l'épine.

6° *Au deltoïde.* — *a.* Par la lèvre inférieure du bord postérieur de l'épine de l'omoplate. — *b.* Par le bord inférieur ou externe de l'acromion qui fait suite à la lèvre inférieure du bord postérieur de l'épine de l'omoplate. Il est à remarquer que l'insertion du deltoïde a lieu non-seulement au bord, mais encore à la partie voisine de la face postérieure de l'acromion.

b. Par sa face antérieure, à deux muscles.

1° *Au sous-scapulaire.* — Par toute l'étendue de cette face, moins le voisinage des angles supérieur et inférieur de l'omoplate.

2° *Au grand dentelé.* — Par toute la portion de la face antérieure qui avoisine l'angle supérieur, et par toute la portion de cette face qui avoisine le bord postérieur au niveau de l'épine de l'omoplate.

c. Par son bord supérieur, à deux muscles.

1° *Au sus-épineux.* — Par la lèvre postérieure de ce bord.

2° *Au scapulo-hyoïdien.* — Dans une étendue variable, au dedans de l'échancrure coracoïdienne.

d. Par son bord interne ou spinal, à six muscles.

1° *Au sous-scapulaire.* — Par la lèvre antérieure de ce bord, mais seulement au-dessous du niveau de l'épine de l'omoplate.

2° *Au sous-épineux.* — Par la lèvre postérieure de toute la portion de ce bord qui est au-dessous de l'épine de l'omoplate.

3° *Au sus-épineux.* — Par toute la portion de la lèvre postérieure de ce bord qui est au-dessus de l'épine de l'omoplate.

4° *A l'angulaire.* — Par l'interstice de ce bord, dans la portion seulement qui est au-dessus de l'épine.

5° *Au rhomboïde.* — Par l'interstice de ce bord, dans la portion qui est au-dessous de l'épine, et plus particulièrement au voisinage de l'angle inférieur.

6° *Au grand dentelé.* — Par l'interstice, dans toute la longueur de ce bord.

e. Par son bord externe, à quatre muscles.

1° *Au triceps brachial.* — Par la partie la plus élevée de ce bord, immédiatement au-dessous de la cavité glénoïde, à une surface triangulaire rugueuse, large en haut, étroite en bas.

2° *Au sous-scapulaire.* — Par la lèvre antérieure de ce bord.

3° *Au petit rond.* — Par les deux tiers supérieurs de la lèvre postérieure de ce bord.

4° *Au grand rond.* — Par le tiers inférieur de cette lèvre postérieure.

f. Par son angle supérieur et interne, à trois muscles.

1° *Au sus-épineux.* — Par la lèvre postérieure.

2° *Au grand dentelé.* — Par la face interne de cet angle.

3° *A l'angulaire.* — Par l'interstice.

g. Par son angle supérieur et externe, y compris l'apophyse coracoïde, à trois muscles.

1° *Au biceps.* — *a.* A la longue portion, par la partie la plus élevée du pourtour de la cavité glénoïde. — *b.* A la courte portion, au sommet de l'apophyse coracoïde. (Cette insertion se confond avec celle du coraco-brachial.)

2° *Au coraco-brachial.* — Par le sommet de l'apophyse coracoïde.

3° *Au petit pectoral.* — Par le bord antérieur de cette apophyse près de son sommet.

h. Par son angle inférieur, à trois et souvent à quatre muscles : *au grand dentelé, au rhomboïde, au grand rond,* et à un faisceau *du grand dorsal,* quand il existe.

B. — HUMÉRUS.

L'humérus donne insertion à vingt-quatre muscles.

A. — extrémité supérieure.

L'extrémité supérieure de l'humérus donne insertion à quatre muscles.

a. Par le grand trochanter, à trois muscles :

1° *Au sus-épineux,* par la plus élevée de ses trois facettes.

2° *Au sous-épineux,* à sa facette moyenne, au-dessous de celle du sus-épineux.

3° *Au petit rond,* par sa partie inférieure.

b. Par le petit trochanter, à un seul muscle : *au sous-scapulaire.*

B. — corps.

Le corps de l'humérus donne insertion à dix muscles.

a. Par sa face externe, à deux muscles :

1° *Au deltoïde.* — Par les deux branches du *V* deltoïdien.

2° *Au brachial antérieur.* — Par toute la portion de la face externe qui est au dessous du *V* deltoïdien.

b. Par sa face interne, à quatre muscles.

1° *Au grand dorsal.* — Par le fond de la coulisse bicipitale.

2° *Au grand rond.* — Par la lèvre postérieure de cette coulisse.

3° *Au coraco-brachial.* — Par une ligne oblique qui s'étend de la lèvre postérieure de la coulisse bicipitale au bord interne de l'humérus. Cette insertion a lieu immédiatement au-dessous de celle du grand rond.

4° *Au brachial antérieur.* — Par toute la portion de la face interne qui est au-dessous de l'insertion du coraco-brachial (c'est-à-dire de la moitié aux deux tiers inférieurs).

c. Par sa face postérieure, à un seul muscle, *au triceps brachial*, 1° à la portion vaste externe de ce muscle, par le tiers supérieur de cette face postérieure, suivant une ligne oblique en bas et en dehors; 2° à la portion vaste interne, par la moitié ou les deux tiers inférieurs de cette face (1).

d. Par le bord antérieur, à trois muscles.

1° *Au grand pectoral.* — Par la partie supérieure de ce bord, qui se confond avec la lèvre antérieure de la coulisse bicipitale.

2° *Au deltoïde.* — Par la branche antérieure du *V* deltoïdien, qui se confond également avec la lèvre antérieure de cette coulisse.

3° *Au brachial antérieur.* — Par toute la portion de ce bord qui est au-dessous du *V* deltoïdien.

e. Par le bord externe, à quatre muscles.

1° *Au brachial antérieur.* — Par les deux tiers inférieurs de la lèvre antérieure de ce bord.

2° *Au triceps brachial.* — Par le tiers moyen de la lèvre postérieure de ce bord, à la portion vaste externe du triceps ; et par le tiers inférieur de la lèvre postérieure du même bord, à la portion vaste interne.

3° et 4° *Au long supinateur et au premier radial externe.* — Par l'interstice de ce bord.

f. Par le bord interne, à quatre muscles.

1° *Au coraco-brachial.* — Par l'interstice de ce bord, dans une étendue variable, à la réunion du tiers supérieur avec les deux tiers inférieurs.

2° *Au triceps brachial (à sa portion vaste interne).* — Par la lèvre postérieure de ce bord, dans les quatre cinquièmes inférieurs de sa longueur.

3° *Au brachial antérieur.* — Par la lèvre antérieure de ce bord.

4° *Au rond pronateur.* — Par la portion inférieure de ce bord.

(1) Les fibres charnues du petit rond, qui vont s'insérer directement à l'humérus, débordent en bas le grand trochanter, et s'insèrent à la partie la plus élevée de la face postérieure de l'os; de même, les fibres les plus inférieures du sous-scapulaire s'insèrent à la lèvre postérieure de la coulisse bicipitale, immédiatement au-dessus du grand rond.

C. — EXTRÉMITÉ INFÉRIEURE.

L'extrémité inférieure de l'humérus donne insertion à douze muscles.

a. PAR LA TUBÉROSITÉ INTERNE, à quatre et souvent à cinq muscles : *au rond pronateur, au radial antérieur, au palmaire grêle, au fléchisseur superficiel* des doigts, et quelquefois à une languette *du fléchisseur profond.*

b. PAR LA TUBÉROSITÉ EXTERNE, à six muscles : *au deuxième radial externe, à l'extenseur commun des doigts, à l'extenseur propre du petit doigt, au cubital postérieur, à l'anconé et au court supinateur.*

C. — OS DE L'AVANT-BRAS.

I. — Cubitus.

Le cubitus donne insertion à treize muscles.

A. — EXTRÉMITÉ SUPÉRIEURE.

L'extrémité supérieure donne insertion à quatre muscles.

a. PAR L'OLÉCRANE, à trois muscles.

1° *Au triceps brachial.* — Par toute la portion horizontale de la face postérieure de l'olécrâne, moins une petite portion qui avoisine le bec olécrânien. Une saillie, quelquefois considérable, limite en arrière cette surface d'insertion.

2° *A l'anconé.* — Par le bord interne de l'olécrâne.

3° *Au cubital antérieur.* — Par la partie inférieure du bord interne de l'olécrâne.

b. PAR L'APOPHYSE SIGMOÏDE, à un seul muscle : *au brachial antérieur* : 1° à la face inférieure de l'apophyse sigmoïde ; 2° à une excavation triangulaire qui lui est subjacente et qui fait partie du corps de l'os.

B. — CORPS DU CUBITUS.

Le corps du cubitus donne insertion à neuf muscles.

a. PAR SA FACE ANTÉRIEURE, à deux muscles.

1° *Au fléchisseur profond des doigts.* — Par les quatre cinquièmes supérieurs de cette face.

2° *Au carré pronateur.* — Par le cinquième inférieur.

b. PAR SA FACE POSTÉRIEURE, à sept muscles.

1° *A l'anconé.* — Par une surface triangulaire, légèrement rugueuse, qui occupe le cinquième supérieur de la face postérieure ; cette surface triangulaire est terminée inférieurement par une ligne saillante, oblique en bas et en dedans, qui donne insertion, en dedans, à l'anconé, en dehors, au court supinateur.

2° *Au cubital postérieur.* — Par les deux tiers internes de la face postérieure du cubitus, au-dessous de l'anconé.

3° *Au court supinateur.* — Par la ligne oblique qui limite inférieurement la surface d'insertion de l'anconé.

4°, 5°, 6° et 7° *A la masse commune au long abducteur du pouce, à son court extenseur, à son long extenseur et à l'extenseur propre de l'index.* — *a.* Par une crête verticale située au-dessous de la surface d'insertion de l'anconé, crête verticale qui sépare les deux tiers internes du tiers externe de cette face postérieure. — *b.* Par le tiers interne de cette face à laquelle s'attachent successivement tous ces muscles comme par étages.

c. Par sa face interne, à un seul muscle : *au fléchisseur profond des doigts*, dans les quatre cinquièmes supérieurs de cette face.

d. Par son bord antérieur, à cinq muscles.

1° *Au brachial antérieur.* — Par la lèvre externe d'une petite crête (1) qui surmonte la partie supérieure de ce bord.

2° et 3° *Au rond pronateur et au fléchisseur superficiel des doigts.* — Par l'interstice de cette crête.

4° *Au fléchisseur profond des doigts.* — Par la lèvre interne de cette crête et par les quatre cinquièmes supérieurs du bord antérieur.

5° *Au carré pronateur.* — Par le cinquième inférieur de ce bord.

e. Par son bord postérieur ou sa crête, à trois muscles.

1° *A l'anconé.* — Par la lèvre postérieure du quart supérieur de ce bord.

2° *Au fléchisseur profond des doigts.* — Par la lèvre antérieure de ce quart supérieur et par le tiers moyen du bord antérieur.

3° *Au cubital antérieur.* — Par le tiers moyen de ce bord, au-devant du fléchisseur profond des doigts.

f. Par son bord externe, à un seul muscle, *au court supinateur* (2), à la partie supérieure de ce bord, qui présente une surface triangulaire excavée, rugueuse, située immédiatement au-dessous de la petite cavité sigmoïde du cubitus. Le reste de ce bord est affecté au ligament interosseux.

C. — extrémité inférieure.

L'extrémité inférieure ne donne attache à aucun muscle.

(1) Cette crête, qui donne insertion à quatre muscles, savoir : le brachial antérieur, le rond pronateur, le fléchisseur superficiel des doigts et le fléchisseur profond des doigts, est quelquefois surmontée d'une apophyse d'insertion plus ou moins saillante.

(2) Il serait mieux de distinguer trois lèvres au bord externe du cubitus : une lèvre antérieure, une lèvre postérieure et un interstice. L'interstice donnerait insertion au ligament interosseux ; la lèvre antérieure, au fléchisseur profond des doigts dans les trois quarts supérieurs, et au carré pronateur dans le quart inférieur ; la lèvre postérieure donnerait insertion, en haut, au court supinateur et à l'anconé, et successivement, comme par étages, aux muscles long abducteur, court extenseur, long extenseur du pouce et extenseur propre de l'index.

II. — Radius.

Le radius donne insertion à onze muscles.

A. — EXTRÉMITÉ SUPÉRIEURE.

L'extrémité supérieure donne insertion à un seul muscle, *au court supinateur*, par la portion du col du radius qui est située entre le bord inférieur du ligament annulaire et la tubérosité bicipitale.

B. — CORPS.

Le corps du radius donne insertion à douze muscles.

a. PAR SA FACE ANTÉRIEURE, à cinq muscles.

1° *Au biceps.* — Par la partie interne, rugueuse, de la tubérosité dite bicipitale au radius.

2° *Au court supinateur.* — Par une ligne oblique étendue de la tubérosité bicipitale au bord externe du radius.

3° *Au long fléchisseur propre du pouce.* — *a.* Par la lèvre inférieure de cette ligne oblique, disposée en crête chez les sujets vigoureux. — *b.* Par toute la hauteur de la face antérieure de l'os, moins la surface destinée au carré pronateur.

4° *Au fléchisseur sublime.* — Par l'interstice de cette même ligne oblique.

5° *Au carré pronateur.* — Par le quart ou le cinquième inférieur de cette même face antérieure.

b. PAR SA FACE POSTÉRIEURE, à quatre muscles.

1° *Au court supinateur.* — Par le tiers supérieur de la face postérieure.

2°, 3°, 4° *A la masse commune aux muscles long abducteur, court extenseur et long extenseur du pouce.* — Par les deux tiers inférieurs de la face postérieure.

c. PAR SA FACE EXTERNE, à trois muscles.

1° *Au court supinateur.* — Par le tiers supérieur de la face externe.

2° *Au rond pronateur.* — Par une empreinte rugueuse, assez étendue, qui occupe la partie moyenne de cette face externe, au-dessous du court supinateur.

3° *Au fléchisseur profond.* — Par la partie de cette face externe qui est au-dessous de l'insertion du rond pronateur.

d. PAR SON BORD ANTÉRIEUR, à cinq muscles.

1° *Au court supinateur.* — Par la partie de ce bord qui est au-dessus de l'insertion du rond pronateur.

2° *Au fléchisseur sublime.* — Par le tiers moyen de la longueur de ce bord.

3° *Au long fléchisseur propre du pouce.* — Par toute la portion de ce bord qui est intermédiaire à la ligne oblique antérieure et au carré pronateur.

4° *Au carré pronateur.* — Par le cinquième inférieur de ce bord (1).

5° *Au long supinateur.* — Par la partie la plus inférieure de ce bord antérieur devenu externe, derrière le carré pronateur.

e. Par le bord postérieur, à cinq muscles.

1° *Au court supinateur.* — Par son tiers supérieur.

2°, 3°, 4° *A la masse commune aux muscles long abducteur, court extenseur et long extenseur du pouce.* — Par son tiers moyen.

5° *Au rond pronateur.* — Au niveau de la partie moyenne de ce bord. (Les fibres les plus inférieures de ce muscle viennent seules s'y insérer.)

f. Par son bord interne, à six muscles.

1°, 2°, 3° et 4° *Au court supinateur et à la masse commune aux muscles long abducteur, court extenseur et long extenseur.* — Par sa lèvre postérieure.

5° et 6° *Au long fléchsiseur propre du pouce et au carré pronateur.* — Par la lèvre antérieure du bord interne.

C. — Extrémité inférieure.

Par son extrémité inférieure, le radius ne donne insertion à aucun muscle.

D. — OS DE LA MAIN.

I. — Os du carpe.

Les muscles qui se fixent au carpe, s'insèrent principalement au scaphoïde et au trapèze, d'une part, au pisiforme et à l'os crochu, d'autre part, c'est-à-dire aux os qui occupent l'extrémité externe et l'extrémité interne de cette région. Un seul muscle s'insère par quelques faisceaux au trapézoïde et au grand os : c'est le muscle adducteur du pouce.

Les os du carpe donnent attache à huit muscles.

A. — Os scaphoïde.

L'os scaphoïde donne insertion à un seul muscle, au *court abducteur du pouce* ou *scaphoïdo-phalangien*, par la partie interne de son apophyse, en dedans de la coulisse du muscle radial antérieur.

B. — Os trapèze.

L'os trapèze donne attache à trois muscles.

1° *A l'opposant du pouce (trapézo-métacarpien).* — Par sa face antérieure, et plus particulièrement en dedans.

(1) Le bord antérieur, mousse dans toute son étendue, n'est bien distinct qu'à sa partie inférieure, dans le lieu d'insertion du carré pronateur.

2° *Au court fléchisseur du pouce* (*trapézo-phalangien*). — Par le même côté interne de la face antérieure, au-dessous du précédent (1).

3° *Au court abducteur du pouce.* — Par un petit faisceau au-dessous du précédent.

C. — OS PISIFORME.

Le pisiforme donne attache à deux muscles :

1° *Au cubital antérieur.* — Par la partie inférieure de la face antérieure de cet os.

2° *A l'adducteur du petit doigt.* — Par le côté interne de l'extrémité inférieure de cet os.

D. — OS CROCHU.

L'os crochu donne insertion à deux muscles :

1° *Au court fléchisseur du petit doigt* (*unci-phalangien*). — Par le côté antérieur de l'apophyse de l'os crochu.

2° *A l'opposant du petit doigt* (*unci-métacarpien*). — Par le côté antérieur de cette apophyse, au-dessous du précédent (2).

II. — Métacarpe.

Les os du métacarpe donnent attache à quinze muscles.

A. — PREMIER MÉTACARPIEN.

Le premier métacarpien donne insertion à quatre muscles.

a. PAR SON EXTRÉMITÉ SUPÉRIEURE, à trois muscles.

1° et 2° Aux tendons réunis des muscles *long abducteur et court extenseur du pouce.* — Au côté externe et antérieur de cette extrémité supérieure.

3° A quelques faisceaux *du premier interosseux dorsal.* — Au côté interne de l'extrémité supérieure.

(1) Lorsque l'opposant est très-considérable, le court fléchisseur ne s'insère pas au trapèze, mais seulement au ligament carpien antérieur.

(2) Lorsque l'opposant est très-considérable, il s'insère seul à l'os crochu ; alors le court fléchisseur ne s'insère qu'au ligament carpien antérieur, auquel s'insèrent d'ailleurs tous les muscles des régions thénar et hypothénar. Le ligament antérieur du carpe n'est, en effet, autre chose que le résultat de l'entre-croisement en X des fibres tendineuses des muscles qui appartiennent à l'éminence thénar et de celles qui appartiennent à l'éminence hypothénar, et principalement des fibres tendineuses des deux opposants. Il est facile de suivre, à travers cet entre-croisement, les fibres tendineuses des muscles qui appartiennent au thénar jusqu'à l'os crochu et au pisiforme, comme aussi celles des muscles de l'éminence hypothénar jusqu'au scaphoïde et au trapèze.

b. Par son corps, à deux muscles.

1° *A l'opposant du pouce.* — Par toute la longueur de son bord externe, et par une partie de sa face antérieure.

2° *Au premier interosseux dorsal.* — Par les trois quarts supérieurs de son bord interne.

B. — CINQUIÈME MÉTACARPIEN.

Le cinquième métacarpien donne attache à quatre muscles.

a. Par son extrémité supérieure, à deux muscles.

1° *Au cubital postérieur.* — Par le côté interne de cette extrémité supérieure.

2° *Au troisième interosseux palmaire.* — Par le côté antérieur et externe de cette extrémité supérieure.

b. Par son corps, à trois muscles.

1° *A l'opposant du petit doigt.* — Par le bord interne et par la partie voisine de la face interne de l'os.

2° *Au troisième interosseux palmaire.* — Par les deux tiers antérieurs de la face externe.

3° *Au quatrième interosseux dorsal.* — Par le tiers postérieur de cette même face externe.

C. — DEUXIÈME MÉTACARPIEN.

Le deuxième métacarpien donne attache à six muscles.

a. Par son extrémité supérieure, à deux muscles.

1° *Au radial antérieur.* — Par la partie antérieure et externe de cette extrémité supérieure.

2° *Au premier radial externe.* — Par la partie postérieure et externe de cette même extrémité supérieure.

b Par son corps, à quatre muscles.

1° *Au premier interosseux dorsal.* — Par toute la largeur et toute la hauteur de la face externe.

2° *Au premier interosseux palmaire.* — Par les deux tiers antérieurs de sa face interne.

3° *Au deuxième interosseux dorsal.* — Par le tiers postérieur de cette même face interne.

4° *A l'adducteur du pouce.* — Par son bord antérieur, qui devient face supérieurement. Cette insertion a lieu immédiatement au-dessous de l'extrémité supérieure de l'os, et même un peu à cette extrémité supérieure.

D. — TROISIÈME MÉTACARPIEN.

Le troisième métacarpien donne attache à cinq muscles.

a. Par son extrémité supérieure, à deux muscles.

1° *Au deuxième radial externe.* — Par le côté postérieur et externe de cette extrémité supérieure.

2° *A l'adducteur du pouce.* — Par le côté antérieur de cette extrémité supérieure.

b. Par son corps, à trois muscles.

1° *Au deuxième interosseux dorsal.* — Par sa face externe.

2° *Au troisième interosseux dorsal.* — Par sa face interne.

3° *A l'adducteur du pouce.* — Par son bord antérieur, dans toute sa longueur.

E. — quatrième métacarpien.

Le quatrième métacarpien donne attache à trois muscles.

a. L'extrémité supérieure ne donne point d'insertion musculaire.

b. Par son corps, le quatrième métacarpien donne attache à trois muscles.

1° *Au deuxième interosseux palmaire.* — Par les deux tiers antérieurs de sa face externe.

2° *Au troisième interosseux dorsal.* — Par le tiers postérieur de la face externe.

3° *Au quatrième interosseux dorsal.* — Par sa face interne, dans toute son étendue.

c. L'extrémité inférieure ne donne point d'insertion musculaire.

III. — Doigts.

A. — premières phalanges.

I. — Première phalange du pouce.

La première phalange du pouce donne insertion à quatre muscles.

Par son extrémité supérieure :

1° et 2° *Au court abducteur et au court fléchisseur du pouce.* — Par le côté externe et antérieur de cette extrémité supérieure. Cette insertion a lieu par un gros tubercule. Un os sésamoïde se voit dans l'épaisseur du tendon commun d'insertion.

3° *A l'abducteur du pouce.* — Par le côté interne et antérieur de cette extrémité supérieure, à un gros tubercule que présente l'extrémité supérieure dans ce sens ; un os sésamoïde se voit dans l'épaisseur du tendon d'insertion.

4° *Au court extenseur du pouce.* — En arrière de l'extrémité supérieure de cette phalange.

Le corps et l'extrémité inférieure de la première phalange du pouce ne donnent attache à aucun muscle.

II. — Première phalange de l'index.

La première phalange de l'index donne attache à deux muscles.

Par son extrémité supérieure :

1° *Au premier interosseux dorsal.* — Par le côté externe et un peu en arrière de l'extrémité supérieure.

2° *Au premier interosseux palmaire* (1). — En dedans et en arrière de cette extrémité supérieure.

Le corps et l'extrémité inférieure de la première phalange de l'index ne donnent point d'insertion musculaire.

III. — Première phalange du medius.

La première phalange du médius donne attache à deux muscles.

Par son extrémité supérieure :

1° *Au deuxième interosseux dorsal.* — Par la partie latérale externe et postérieure de cette extrémité.

2° *Au troisième interosseux dorsal.* — Par la partie latérale interne et postérieure de cette même extrémité.

Le corps et l'extrémité inférieure ne fournissent aucune insertion musculaire.

IV. — Première phalange de l'annulaire.

La première phalange de l'annulaire donne attache à deux muscles.

Par son extrémité supérieure :

1° *Au deuxième interosseux palmaire.* — Par la partie latérale externe et postérieure de cette extrémité.

Au quatrième interosseux dorsal. — Par sa partie latérale interne et postérieure.

Le corps et l'extrémité inférieure ne fournissent aucune insertion musculaire.

V. — Première phalange de l'auriculaire.

La première phalange de l'auriculaire donne attache à trois muscles.

Par son extrémité supérieure :

1° *Au troisième interosseux palmaire.* — Par la partie latérale externe et postérieure de cette extrémité.

(1) Ces muscles ne s'insèrent que partiellement à cette extrémité supérieure; une division principale de leur tendon va se fixer aux bords des tendons des extenseurs, pour se terminer avec ces derniers muscles. Cette disposition est commune à tous les muscles interosseux dorsaux et palmaires.

2° et 3° *A l'abducteur et au court fléchisseur du petit doigt.* — Par la partie latérale interne et postérieure de cette même extrémité.

Le corps et l'extrémité supérieure ne fournissent aucune insertion musculaire.

B. — DEUXIÈMES PHALANGES.

I. — Deuxième phalange des quatre derniers doigts.

Les deuxièmes phalanges des quatre derniers doigts donnent attache à deux muscles.

a. Par l'extrémité supérieure, à un muscle : à la division moyenne du tendon de l'*extenseur commun des doigts*, par un tubercule très-prononcé situé à la partie postérieure de la circonférence de cette extrémité supérieure.

b. Par le corps, à un muscle : aux deux divisions du tendon du *fléchisseur sublime*, par la moitié inférieure de la face antérieure du corps, et par la moitié inférieure des bords.

II. — Deuxième phalange du pouce.

La deuxième phalange du pouce donne attache à trois muscles.

a. Par son extrémité supérieure, à deux muscles.

1° *Au long extenseur du pouce.* — Par la partie postérieure de cette extrémité postérieure.

2° *Au court abducteur du pouce.* — Par ce même côté postérieur. Il est à peu près constant de voir une expansion du tendon du court abducteur venir s'accoler au tendon du long extenseur pour partager ses insertions. Dans un cas, la totalité du court abducteur venait se confondre avec le tendon de l'extenseur ; par conséquent, dans ce cas, le court abducteur ne s'insérait pas à la première phalange du pouce.

b. Par son corps, à un seul muscle : *au long fléchisseur propre du pouce*, qui s'attache, non à l'extrémité postérieure, mais bien à la partie moyenne de la face antérieure de la dernière phalange.

III. — Troisième phalange des quatre derniers doigts.

Les troisièmes phalanges donnent attache à cinq muscles.

a. Par leur extrémité supérieure, à quatre muscles.

1° Aux deux divisions latérales *de l'extenseur commun.*

2° et 3° A une portion *des interosseux dorsaux et palmaires.*

4° *Au lombrical* correspondant (1). Cette insertion a lieu en arrière de l'ex-

(1) Les lombricaux s'insèrent presque toujours en totalité au bord externe des tendons extenseurs. Il n'est pas rare de voir l'un d'eux se porter au bord interne de ce tendon ; quelquefois le quatrième lombrical se bifurque : une des branches va au bord externe du tendon du petit doigt, et l'autre branche au bord interne du tendon de l'annulaire.

trémité supérieure de la troisième phalange, à toute l'étendue du diamètre transverse de cette phalange, qui présente une saillie remarquable pour cette insertion.

b. Par son corps, à un muscle : au *fléchisseur profond*, qui s'insère à la moitié supérieure de la face antérieure de cette phalange, rugueuse et saillante dans toute l'étendue de cette insertion.

V. — DES MEMBRES ABDOMINAUX

A. — OS COXAL.

L'os coxal donne attache à trente-deux muscles.

a. Par sa face externe, à six muscles.

1° *Au grand fessier.* — Par la portion la plus postérieure de la fosse iliaque, en arrière de la ligne courbe demi-circulaire postérieure (supérieure des auteurs).

2° *Au moyen fessier.* — Par toute l'étendue du triangle curviligne qu'interceptent, en arrière, la ligne courbe demi-circulaire postérieure, en haut, les cinq sixièmes antérieurs de la crête iliaque, et en bas, la ligne demi-circulaire antérieure.

3° *Au petit fessier.* — Par toute l'étendue de la fosse iliaque externe qui est au-dessous de la ligne demi-circulaire antérieure.

4° *Au tendon réfléchi du droit antérieur de la cuisse.* — Par la rainure sus-cotyloïdienne.

5° *Au muscle obturateur externe.* — Par le pourtour du trou ovalaire ou sous-pubien, savoir : par la face antérieure du corps et de la branche du pubis et par la face antérieure de la branche de l'ischion.

6° *Au petit adducteur profond.* — Par la face antérieure de la branche descendante du pubis, immédiatement au-dessous de l'épine pubienne.

b. Par sa face interne, à trois muscles.

1° *A la portion iliaque du muscle psoas-iliaque.* — Par toute l'étendue de la fosse iliaque interne.

2° *A l'obturateur interne.* — Par le pourtour du trou sous-pubien, savoir : à la face postérieure du corps et de la branche descendante du pubis; à la face postérieure de la branche ascendante de l'ischion, et à toute l'étendue de la surface quadrilatère qui sépare le trou sous-pubien de l'échancrure ischiatique.

3° *Au releveur de l'anus.* — Par la crête qui fait partie du détroit supérieur du bassin.

c. Par son bord supérieur ou crête iliaque, à sept muscles.

1° *Au grand oblique.* — Par la moitié antérieure de la lèvre externe de la crête iliaque.

2° *Au grand dorsal.* — Par le tiers postérieur de cette lèvre externe.

3° *Au petit oblique.* — Par les trois quarts antérieurs de l'interstice.

4° *Au transverse de l'abdomen.* — Par les trois quarts antérieurs de la lèvre interne.

5° *Au carré des lombes.* — Par le quart postérieur de cette lèvre interne.

6° *Au sacro-lombaire.* — Par l'interstice de la tubérosité de la crête iliaque, et de la portion voisine de cette crête.

7° *Au transversaire épineux.* — Par la lèvre interne de la tubérosité de la crête iliaque et de l'épine iliaque postérieure et supérieure.

d. Par son bord inférieur, à quatre muscles.

1° *Au droit interne.* — Par la lèvre antérieure du bord interne de la branche descendante du pubis, dans toute la hauteur de la symphyse.

2° *Au grand adducteur.* — Par toute la hauteur de la branche ascendante de l'ischion.

3° *A l'obturateur externe.* — Par la lèvre antérieure de ce bord inférieur.

4° *A l'obturateur interne.* — Par la lèvre postérieure de ce même bord.

e. Par le bord antérieur et par l'épine iliaque antérieure et supérieure, à sept muscles.

1° *Au couturier.* — Par la lèvre externe de l'épine iliaque antérieure et supérieure.

2° *Au muscle iliaque.* — Par la lèvre interne de l'épine iliaque antérieure et supérieure, et par l'épine iliaque antérieure et inférieure.

3° *Au muscle fascia lata.* — Par l'interstice.

4° *Au tendon direct du muscle droit antérieur de la cuisse.* — Par l'épine iliaque antérieure et inférieure.

5° *Au pectiné ou premier adducteur superficiel.* — *a.* Par la crête pectinéale. — *b.* Par la surface triangulaire qui est au-devant de cette crête. — *c.* Par l'épine du pubis.

6° *Au deuxième adducteur superficiel.* — Par l'épine du pubis.

7° *Au grand droit de l'abdomen.* — Par l'épine du pubis.

f. Par le bord postérieur et par la tubérosité de l'ischion, à neuf muscles.

1° et 2° *Au biceps et au demi-tendineux.* — Par la partie la plus postérieure et la plus élevée de la tubérosité de l'ischion, et par la crête qui la limite en haut et en arrière, immédiatement au-dessous de la gouttière sous-cotyloïdienne. Les fibres tendineuses les plus superficielles du tendon commun à ces deux muscles se continuent avec le grand ligament sacro-sciatique. Un faisceau assez considérable du demi-tendineux s'insère au bord interne de la tubérosité de l'ischion.

3° *Au demi-membraneux.* — Par la partie externe de la tubérosité de l'ischion.

4° *Au grand adducteur.* — Par la partie interne et par la partie inférieure rugueuse de la tubérosité de l'ischion.

5° *Au carré crural.* — Par la crête qui limite en dehors la tubérosité de l'ischion, au-dessous du demi-membraneux.

6° et 7° *Au jumeau inférieur et au jumeau supérieur.* — Au jumeau infé-

rieur, par la partie supérieure de la tubérosité de l'ischion, au-dessous de la gouttière sous-cotyloïdienne; au jumeau supérieur, par la face externe de l'épine sciatique et par son bord inférieur.

7° *Au transverse du périnée.* — Par la lèvre interne de la tubérosité de l'ischion.

8° *A l'ischio-coccygien.* — Par les bords et le sommet de l'épine sciatique.

9° *A l'ischio caverneux.* — Par la lèvre interne de la tubérosité de l'ischion, au-dessus du muscle transverse du périnée.

B. — FÉMUR.

Le fémur donne attache à seize muscles, si toutefois l'on considère comme ne constituant qu'un seul et même muscle, 1° l'obturateur interne et les jumeaux, 2° le psoas et l'iliaque, 3° les jumeaux et le plantaire grêle du triceps sural.

A. — EXTRÉMITÉ SUPÉRIEURE.

Par son extrémité supérieure, le fémur donne attache à huit muscles.

a. PAR LE PETIT TROCHANTER, à un seul muscle. Au *psoas-iliaque*, qui s'insère à toute la surface du petit trochanter, depuis sa base jusqu'à son sommet.

b. PAR LE GRAND TROCHANTER, à sept muscles.

1° *Au moyen fessier.* — Par la *face externe* du grand trochanter, suivant une ligne oblique en bas et en avant, de telle sorte que les fibres les plus antérieures de ce muscle s'insèrent au bord inférieur du grand trochanter, et les fibres les plus postérieures à l'angle de réunion du bord supérieur avec le bord postérieur de ce même trochanter, angle de réunion qui présente quelquefois une apophyse très-saillante.

2° *Au petit fessier.* — Par toute la hauteur du *bord antérieur* et à la moitié antérieure du *bord supérieur* du grand trochanter.

3° *Au pyramidal.* — Par la partie postérieure du *bord supérieur* du grand trochanter. Ses insertions font suite à celles du petit fessier, qui lui sont antérieures.

4° *A l'obturateur interne et aux jumeaux.* — Par la lèvre interne du *bord supérieur* du grand trochanter, en dedans du pyramidal, et par la face interne de ce grand trochanter, non point dans la cavité digitale, mais en avant et en haut de cette cavité digitale, à une empreinte que présente la face interne du grand trochanter au niveau de la base du col du fémur.

A l'obturateur externe. — Par la *cavité digitale* du grand trochanter, qui lui est exclusivement destinée.

5° *Au carré crural.* — Par la portion inférieure du *bord postérieur* du grand trochanter, au-dessous de l'insertion du moyen fessier; le carré s'insère, en outre, non point à la crête saillante étendue du grand au petit trochanter, mais derrière cette crête, à une ligne peu prononcée qui va se confondre avec la bifurcation externe de la ligne âpre.

7° *Au vaste externe du triceps.* — *a.* Par le *bord inférieur* ou crête horizontale du grand trochanter. — *b.* Par la lèvre antérieure du *bord antérieur*, si épais et si inégal, du grand trochanter, au-devant de l'insertion du petit fessier, que nous avons vu se faire à la lèvre postérieure de ce même bord (1).

B. — CORPS DU FÉMUR.

Par son corps, le fémur donne attache à huit muscles.

a. PAR SES TROIS FACES, à un seul muscle. Au *triceps fémoral*, savoir : à la *portion vaste interne* du triceps fémoral par ses trois faces, et au *vaste externe* par la partie la plus élevée de sa face externe.

b. PAR SES BORDS INTERNE ET EXTERNE, à un seul muscle, au *vaste externe* du triceps.

c. PAR SON BORD POSTÉRIEUR OU LIGNE APRE, à neuf muscles.

1° *Au psoas-iliaque.* — Par la partie supérieure de la *branche interne de bifurcation* de la ligne âpre, et par une dépression plus ou moins prononcée qui se trouve au-devant du petit trochanter.

2° *Au pectiné ou premier adducteur superficiel.* — Par la partie supérieure de la *branche interne de bifurcation* de la ligne âpre, au-dessous du précédent.

3° *Au petit adducteur profond.* — Par la *branche externe* de bifurcation de la ligne âpre, au-dessous du carré crural et sur la même ligne que ce muscle.

4° *Au grand fessier.* — Par la série de rugosités qui, du grand trochanter, vont à la ligne âpre. La surface d'insertion du grand fessier est remarquable par son étendue en hauteur, qui est de cinq centimètres au moins, par sa largeur, qui est de sept millimètres, par sa surface rugueuse, par une dépression plus ou moins prononcée que surmonte quelquefois une apophyse aussi saillante que le petit trochanter, au niveau et en dehors duquel elle est placée (2).

5° *Au deuxième adducteur superficiel (adducteur moyen).* — Par le tiers moyen de l'*interstice de la ligne âpre*, au-devant du grand adducteur profond.

(1) Pour bien décrire le grand trochanter, sous le rapport des insertions musculaires, il conviendrait de considérer à cette éminence deux faces et quatre bords : 1° une face *externe*, qui donne attache au moyen fessier; 2° une face *interne*, en grande partie confondue avec le corps de l'os, et qui donne attache, en haut et en avant, à l'obturateur interne et aux jumeaux réunis, en bas et en arrière, par la cavité digitale, à l'obturateur externe; 3° un *bord antérieur*, qui donne attache, par sa lèvre postérieure, au petit fessier; par sa lèvre antérieure, au vaste externe du triceps. Un interstice très-épais, rendu lisse à l'aide d'une synoviale, pour le glissement du tendon du petit fessier, sépare ces deux insertions; 4° un *bord postérieur*, qui donne attache, supérieurement, au moyen fessier, inférieurement, au carré crural; 5° un *bord supérieur*, qui donne attache au pyramidal, à l'obturateur interne et aux jumeaux réunis; 6° un *bord inférieur*, qui donne attache au vaste externe.

(2) J'ai vu cette apophyse donner quelques insertions au carré.

6° *Au grand adducteur profond.* — 1° Par l'*interstice de la ligne âpre*, dans toute sa longueur; 2° par la branche externe de la bifurcation supérieure de cette ligne âpre, en avant du muscle grand fessier.

7° *A la courte portion du biceps.* — Par les *trois quarts inférieurs de l'interstice de la ligne âpre*, en dehors du grand adducteur profond, et par la partie supérieure de la branche externe de la bifurcation inférieure de la ligne âpre.

8° *Au vaste interne et au vaste externe du triceps fémoral.* — Par toute la hauteur de la *lèvre interne de la ligne âpre*, pour le vaste interne, et par toute la hauteur de la *lèvre externe* de la même ligne, pour le vaste externe. L'un et l'autre muscle s'insèrent en outre à la partie supérieure des branches de la bifurcation inférieure de la ligne âpre.

9° *Aux jumeaux du triceps sural et au plantaire grêle.* — Par la partie inférieure des *branches interne* et *externe* de la bifurcation inférieure de la ligne âpre. L'empreinte d'insertion du jumeau interne est beaucoup plus étendue et plus prononcée que l'empreinte d'insertion du jumeau externe. Le plantaire grêle s'insère à la capsule fibreuse du condyle externe et à la partie inférieure de la bifurcation externe de la ligne âpre (1).

C. — EXTRÉMITÉ INFÉRIEURE.

Par son extrémité inférieure, le fémur donne attache à huit muscles.

a. PAR LE CONDYLE INTERNE, à deux muscles.

1° *Au jumeau interne.* — Par une empreinte digitale ou fossette rugueuse située *en arrière* de ce condyle interne, immédiatement au-dessus de la surface articulaire, en arrière du tubercule d'insertion du grand adducteur, au bas de la surface inégale triangulaire qui termine la bifurcation interne de la ligne âpre, surface triangulaire qui est également destinée à l'insertion du jumeau interne.

2° *Au grand adducteur profond ou troisième adducteur.* — Par le tubercule très-prononcé qu'on remarque à la partie la plus élevée du condyle interne, au-devant de l'empreinte ou fossette destinée au jumeau interne.

b. PAR LE CONDYLE EXTERNE, à quatre muscles.

1° *Au jumeau externe.* — Par une empreinte ou fossette digitale située, non plus en arrière du condyle, comme pour le jumeau interne, mais en dehors de ce condyle, au niveau de la partie la plus élevée de la facette articulaire de ce condyle; empreinte digitale moins considérable que celle du jumeau interne.

2° *Au muscle poplité.* — 1° Par une fossette plus profonde que la précédente, au-dessous de laquelle elle est située; fossette disposée en rainure, qui occupe la partie inférieure et externe du condyle ex-

(1) Chez un sujet dont le plantaire grêle était très-développé, les fibres les plus antérieures de ce muscle s'attachaient à la portion de la capsule synoviale qui occupe le côté externe de l'articulation du genou, jusqu'au voisinage de la rotule.

terne et qui longe le bord externe du cartilage articulaire de ce condyle; 2° à la crête saillante qui circonscrit cette empreinte ou fossette.

3° *A quelques faisceaux du vaste externe.* — Par la saillie qui limite en haut la facette du jumeau externe.

4° *Au demi-membraneux.* — A l'expansion réflexe du tendon inférieur de ce muscle, expansion qui se confond avec le ligament postérieur de l'articulation, par la surface qui est située immédiatement au-dessus de la partie postérieure du condyle externe.

C. — OS DE LA JAMBE.

I. — Rotule.

La rotule, os sésamoïde développé dans l'épaisseur du tendon du muscle *triceps fémoral*, donne insertion à ce muscle, 1° par les deux tiers antérieurs de l'épaisseur de sa base et par la partie voisine de sa face antérieure ; 2° par la partie supérieure de ses bords latéraux. Cette double insertion forme une ligne courbe à concavité inférieure.

Elle donne insertion au *ligament rotulien* par la partie inférieure de la face antérieure. Quelques faisceaux fibreux passent au-devant de la rotule et vont du tendon au ligament, lequel est évidemment une dépendance du tendon du triceps fémoral.

II. — Tibia.

Le tibia donne insertion à quatorze muscles.

A. — EXTRÉMITÉ SUPÉRIEURE.

L'extrémité supérieure du tibia donne attache à sept muscles.

a. PAR LA TUBÉROSITÉ INTERNE, à un seul muscle, au *demi-membraneux*, qui s'insère par deux tendons distincts : 1° dans une rainure horizontale, rugueuse, creusée sur le côté interne et postérieur de cette tubérosité interne; 2° en dedans de cette rainure, aux inégalités qui la séparent de l'échancrure intercondylienne postérieure.

b. PAR LA TUBÉROSITÉ EXTERNE, à quatre muscles.

1° *Au biceps* (ou plutôt à une expansion du tendon inférieur de ce muscle). — Par la partie de la tubérosité externe qui est située au-dessus et un peu en avant de la facette péronéale du tibia. (Nous verrons que le biceps s'insère plus particulièrement à la tête du péroné.)

2° *Au long péronier latéral.* — Par la portion de la tubérosité externe attenante à la facette péronéale.

3° et 4° *A l'extenseur commun des orteils et au jambier antérieur.* — Par la partie antérieure et inférieure de cette tubérosité.

c. PAR LA TUBÉROSITÉ ANTÉRIEURE, à quatre muscles.

1° *Au triceps fémoral.* — Par le gros tubercule qui termine inférieurement la tuberosité antérieure du tibia, et qui surmonte le bord antérieur ou la crête de cet os.

2° *Au fascia lata.* — Par le tubercule externe, quelquefois très-saillant, de la tubérosité antérieure du tibia, tubercule qu'on pourrait appeler *tubercule du fascia lata.*

4° *Au jambier antérieur.* — Par la partie inférieure de ce tubercule, et par la ligne saillante qui limite en dehors la tubérosité antérieure du tibia et qui fait suite à la crête ou bord antérieur de cet os.

5° *A l'extenseur commun des orteils.* — Par la partie la plus externe de cette ligne saillante, en dehors du précédent.

B. — CORPS DU TIBIA.

Le corps du tibia donne attache à sept muscles.

a. PAR SA FACE INTERNE, à quatre muscles : 1° a une expansion apenévrotique du *vaste interne ;* 2°, 3° et 4° aux tendons réunis en forme de patte d'oie des muscles *couturier, demi-tendineux* et *droit interne.* Tous ces muscles s'insèrent à la partie supérieure de cette face, et à la partie interne du tubercule qui termine inférieurement la tubérosité antérieure du tibia.

b. PAR SA FACE EXTERNE, à un seul muscle : au *jambier extérieur*, qui s'attache aux deux tiers supérieurs de cette face.

c. PAR SA FACE POSTÉRIEURE, à quatre muscles.

1° *Au poplité.* — Par toute l'étendue de la surface triangulaire que présente en haut cette face postérieure, et que limite en bas une ligne oblique (*ligne oblique tibiale*).

2° *Au soléaire.* — Par l'interstice de la ligne oblique.

3° *Au fléchisseur commun des orteils.* — Par la lèvre inférieure de la ligne oblique tibiale, et par la moitié interne des trois cinquièmes moyens de la surface postérieure du tibia.

4° *Au jambier postérieur.* — *a.* Par la partie la plus externe de la ligne oblique tibiale, en dehors du long fléchisseur commun des orteils. — Par les deux cinquièmes moyens de la face postérieure du tibia, en dehors du long fléchisseur commun des orteils : une petite crête verticale sépare la moitié interne de cette face, destinée au long fléchisseur commun des orteils, de la moitié externe, destinée au jambier postérieur.

d. PAR LE BORD ANTÉRIEUR OU CRÊTE, à un seul muscle. — Au *jambier intérieur*, dans son tiers supérieur.

e. PAR LE BORD INTERNE, à quatre muscles.

1° A une expansion aponévrotique du *demi-membraneux*, supérieurement.

2° Au *poplité.*

3° Au *soléaire*, au niveau du point où ce bord est coupé à angle aigu par la ligne oblique tibiale.

4° Au *long fléchisseur commun des orteils*, au-dessous de ce point.

Aucun muscle ne s'insère au bord externe.

C. — EXTRÉMITÉ INFÉRIEURE.

Aucun muscle ne s'insère à l'extrémité du tibia.

III. — Péroné.

Le péroné donne insertion à neuf muscles, l'extenseur commun des orteils et le péronier antérieur étant considérés comme un seul et même muscle.

A. — EXTRÉMITÉ SUPÉRIEURE.

L'extrémité supérieure du péroné donne attache à trois muscles.

1° *Au biceps fémoral.* — Par les deux apophyses, l'une antérieure, l'autre postérieure, celle-ci plus saillante, que présente en dehors la partie supérieure de la tête du péroné.

2° *Au soléaire.* — *a.* Par la face postérieure de la tête du péroné, qui présente dans ce sens une facette rugueuse, terminée en dedans par une crête. — b. Par la face externe de cette même tête.

3° *Au long péronier latéral.* — Par la partie antérieure de la tête du péroné : une crête très-prononcée sépare cette surface de celle qui est destinée au muscle soléaire (1).

B. — CORPS DU PÉRONÉ.

Le corps du péroné donne insertion à six muscles.

a. PAR LA FACE EXTERNE, à deux muscles.

1° *Au long péronier latéral.* — Par le tiers supérieur de la face externe.

2° *Au court péronier latéral.* Par la moitié inférieure, et quelquefois par les deux tiers inférieurs de cette même face externe.

b. PAR LA FACE INTERNE, à trois muscles.

1° *A l'extenseur commun des orteils et au péronier antérieur réunis.* — Par la partie de la face interne du péroné qui est au-devant du ligament interosseux.

2° *A l'extenseur propre du gros orteil.* — Par les deux tiers inférieurs de la

(1) Sous le rapport des insertions musculaires, on pourrait donc distinguer quatre facettes à la tête du péroné : une interne, articulaire, qui s'articule avec le tibia; trois non articulaires, savoir : une antérieure, qui donne attache au long péronier latéral, une externe et une postérieure, qui donnent attache au soléaire et au biceps.

portion de la face interne du péroné qui est au-devant du ligament en dedans et en arrière du précédent.

3° *Au jambier postérieur.* — Par toute la portion de la face interne du péroné qui est en arrière du ligament interosseux.

c. Par la face postérieure, à deux muscles.

1° *Au soléaire.* — Par le tiers supérieur de cette face postérieure.

2° *Au fléchisseur propre du gros orteil.* — Par les deux tiers inférieurs de cette même face postérieure.

d. Par le bord antérieur, à deux muscles.

1° *Au court péronier latéral.* — Par la moitié inférieure ou par les deux tiers inférieurs de la lèvre externe de ce bord.

2° *A l'extenseur commun et au péronier antérieur réunis.* — Par la lèvre interne de ce bord.

e. Par le bord externe, à quatre muscles.

1° et 2° *Au long péronier latéral et au court péronier latéral.* — Par la lèvre antérieure de ce bord.

3° *Au soléaire.* — Par le tiers supérieur de la lèvre postérieure de ce bord.

4° *Au fléchisseur propre du gros orteil.* — Par les deux tiers inférieurs de cette même lèvre postérieure.

C. — Extrémité inférieure.

L'extrémité inférieure du péroné ne donne attache à aucun muscle.

D. — OS DU TARSE.

I. — Os du tarse.

Les os du tarse donnent insertion aux muscles qui meuvent le pied sur la jambe et à un grand nombre des muscles intrinsèques du pied. Le calcanéum est de tous les os du tarse celui qui fournit le plus d'insertions musculaires ; l'astragale en est complétement dépourvu ; le deuxième cunéiforme ne reçoit qu'une expansion du tendon du jambier postérieur.

A. — Calcanéum.

Le calcanéum donne insertion à six muscles.

a. Par sa face inférieure, à quatre muscles.

1° *Au court fléchisseur commun des orteils.* — Par toute la surface inférieure de la grosse tubérosité calcanéenne interne.

2° *A l'abducteur du gros orteil.* — Par le côté interne de cette même tubérosité.

3° *Au court adducteur du petit orteil.* — Par la partie la plus externe de la

tubérosité interne et par l'échrancrure qui sépare cette tubérosité de la tubérosité externe.

4° *A l'accessoire du long fléchisseur commun des orteils.* — Par une triple origine : *a*, en dehors, par la partie la plus postérieure du calcanéum ; *b*, en dedans, par la partie inférieure externe de la tubérosité inférieure de la gouttière calcanéenne ; *c*, en bas, par la partie inférieure du calcanéum, en dedans du ligament calcanéo-cuboïdien inférieur, et même à la face inférieure de ce ligament.

b. Par sa face postérieure, à un seul muscle, au *triceps sural.* — Par les deux tiers et quelquefois les trois quarts inférieurs de la face postérieure de cet os. Cette insertion, qui se fait par l'intermédiaire du tendon d'Achille, a lieu par plans successifs : une crête saillante limite inférieurement cette insertion.

c. Par sa face supérieure, à un seul muscle, *au pédieux* : 1° par une éminence qui occupe la partie antérieure externe de cette face supérieure, au voisinage de la face antérieure ou cuboïdienne de l'os, au-dessus de la gouttière du long péronier latéral ; 2° dans l'espèce de creux placé entre cette éminence et la facette astragalienne externe de la face supérieure de l'os.

B. — ASTRAGALE.

Aucun muscle ne s'insère à l'astragale.

C. — SCAPHOÏDE.

Le scaphoïde ne donne attache qu'à un seul muscle.

Au jambier postérieur, par le gros tubercule qu'on remarque en dedans et en bas de la circonférence de cet os, au bord interne du pied.

D. — PREMIER CUNÉIFORME.

Le premier cunéiforme donne attache à trois muscles.

1° *Au jambier antérieur.* — Par le côté interne et inférieur de cet os, immédiatement derrière sa face antérieure.

2° *Au jambier postérieur* (ou plutôt à une expansion très-considérable de son tendon). — Par la face inférieure de l'os, derrière l'insertion du jambier antérieur.

3° *Au premier interosseux dorsal.* — Par le bord supérieur ou tranchant du coin que représente le premier cunéiforme. Cette insertion se fait à l'aide d'un petit tendon.

E. — DEUXIÈME CUNÉIFORME.

Le deuxième cunéiforme donne insertion à un seul muscle.

Au jambier postérieur, ou plutôt à une expansion très-prononcée du tendon de ce muscle, par le bord inférieur ou tranchant de cet os.

F. — TROISIÈME CUNÉIFORME.

Le troisième cunéiforme donne attache à trois muscles.

1° *Au jambier postérieur* (ou plutôt à une expansion de son tendon, analogue à celle qu'il envoie au premier et au deuxième cunéiforme). — Par son bord ou tranchant inférieur.

2° et 3° *Au court fléchisseur du pouce et à un faisceau de son abducteur oblique.* — Par le côté externe du bord inférieur ou tranchant de cet os.

G. — CUBOIDE.

Le cuboïde donne insertion à deux muscles.

1° *Au jambier postérieur* (ou plutôt à une expansion postérieure de son tendon). — Par la face inférieure du cuboïde, en dedans de la gouttière du long péronier latéral (1).

2° *A l'abducteur oblique du gros orteil.* — *a.* Par toute la partie excavée et rugueuse de la face inférieure du cuboïde qui est postérieure à la gouttière du long péronier latéral ; *b.* A un petit faisceau de ce muscle, par le bord antérieur de cette gouttière.

II. — Os du métatarse.

A. — PREMIER MÉTATARSIEN.

Le premier métatarsien donne attache à quatre muscles.

a. PAR SON EXTRÉMITÉ POSTÉRIEURE, à trois muscles.

1° *Au jambier antérieur* (ou plutôt à une division peu considérable, mince, mais constante, de son tendon, que nous avons vue s'insérer essentiellement au premier cunéiforme). — Par le côté interne de cette extrémité postérieure.

2° *Au long péronier latéral.* — Par la partie inférieure et externe de cette extrémité postérieure, à l'apophyse très-remarquable qu'on observe dans ce point.

3° *Au premier interosseux dorsal* (2). — Par le côté interne de cette extrémité.

b. PAR SON CORPS, à un seul muscle, *au long péronier latéral*, dont une forte expansion s'étend à la partie postérieure du bord externe.

L'extrémité antérieure ne donne attache à aucun muscle.

(1) Il suit de là que le jambier postérieur s'insère essentiellement au scaphoïde, mais que la couche superficielle de son tendon se divise, à la manière d'une patte d'oie, en quatre tendons, dont trois antérieurs et un postérieur ; celui-ci s'insère au cuboïde ; les trois antérieurs s'insèrent aux trois cunéiformes. L'expansion destinée au premier cunéiforme est plus considérable que l'expansion destinée au deuxième cunéiforme et que celle qui va au troisième.

(2) Le premier interosseux dorsal ne prend aucune insertion au corps du premier métatarsien.

B. — CINQUIÈME MÉTATARSIEN.

Le cinquième métatarsien donne attache à sept muscles.

a. PAR SON EXTRÉMITÉ POSTÉRIEURE, à trois muscles.

1° *Au court péronier latéral.* — Par toute l'étendue de la face externe de l'apophyse postérieure, si remarquable, de cet os.

2° *Au court fléchisseur du petit orteil* (ou plutôt à un petit faisceau musculaire qui vient s'ajouter à ce muscle). — Par la face postérieure de la même apophyse.

3° *A l'abducteur du petit orteil.* — Par la face inférieure de cette extrémité inférieure, en dedans du précédent.

b. PAR SON CORPS, à quatre muscles.

1° *Au péronier antérieur.* — Par le bord supérieur et par le côté externe du corps, immédiatement au-devant de la facette latérale par laquelle l'extrémité postérieure du cinquième métatarsien s'articule avec celle du quatrième.

2° *A l'abducteur du petit orteil.* — Par la face inférieure et par le bord externe du corps, en dehors du troisième interosseux plantaire.

3° *Au troisième interosseux plantaire.* — Par la face inférieure du corps, en dedans de l'abducteur du petit orteil.

4° *Au quatrième interosseux dorsal.* — Par toute la longueur et toute la largeur de la face interne du corps de l'os.

L'extrémité antérieure ne donne attache à aucun muscle.

C. — DEUXIÈME MÉTATARSIEN.

Le deuxième métatarsien donne attache à deux muscles.

PAR SON CORPS.

1° *Au premier interosseux dorsal.* — Par toute la hauteur de la face interne du corps, et par la lèvre interne de son bord inférieur.

2° *Au deuxième interosseux dorsal.* — Par toute la hauteur de la face externe du corps de l'os.

Son extrémité postérieure et son extrémité antérieure ne fournissent aucune insertion musculaire.

Aucun interosseux plantaire ne s'insère au deuxième métatarsien. Je rappellerai, relativement à la détermination des interosseux, que le deuxième métatarsien est au pied ce que le troisième métacarpien est à la main.

D. — TROISIÈME MÉTATARSIEN.

Le troisième métatarsien donne attache à trois muscles.

a. PAR SON EXTRÉMITÉ POSTÉRIEURE, à un seul muscle, *à l'abducteur oblique du gros orteil* (ou plutôt à un gros faisceau de ce muscle), par la face inférieure de cette extrémité postérieure.

b. Par son corps, à deux muscles.

1° *Au premier interosseux plantaire.* — Par son bord inférieur et par les deux tiers inférieurs de sa face externe.

2° *Au deuxième interosseux dorsal.* — Par la partie supérieure et postérieure de la face externe.

L'extrémité antérieure ne donne attache à aucun muscle.

E. — quatrième métatarsien.

Le quatrième métatarsien donne attache à trois muscles.

a. Par son extrémité postérieure, à un seul muscle, *à l'abducteur oblique*, par la face inférieure de cette extrémité postérieure.

b. Par son corps, à deux muscles.

1° *Au troisième interosseux dorsal.* — Par toute la hauteur de la face externe de cet os, et par la lèvre interne de son bord inférieur.

2° *Au deuxième interosseux plantaire.* — Par la lèvre externe de son bord inférieur et par le tiers inférieur de sa face externe (1).

Par son extrémité antérieure, le quatrième métatarsien ne donne attache à aucun muscle.

III. — Orteils.

A. — premières phalanges.

Le corps et l'extrémité antérieure des premières phalanges ne donnent attache à aucun muscle.

1. — Première phalange du gros orteil.

La première phalange du gros orteil donne attache à quatre muscles.

1° et 2° *A l'adducteur du gros orteil et à son court fléchisseur réunis.* — Par le côté inférieur et interne de son extrémité postérieure. Cette insertion se fait à l'aide d'un os sésamoïde en forme de rotule.

3° et 4° *A l'abducteur oblique et à l'abducteur transverse.* — Par le côté inférieur externe de son extrémité postérieure. Cette insertion se fait à l'aide d'un os sésamoïde.

2. — Première phalange du cinquième orteil.

La première phalange du cinquième orteil donne attache à quatre muscles.

1° *Au court adducteur.* — Par le tubercule externe que présente, en bas, son extrémité postérieure.

(1) Les deux tiers supérieurs de la face externe ne donnent pas attache à l'interosseux dorsal. Il semblerait qu'au pied tous les interosseux dorsaux et plantaires soient refoulés du côté de la face plantaire. Généralement les interosseux du pied ne s'attachent qu'à un seul métatarsien. Les interosseux plantaires s'insèrent à la phalange qui est soutenue par le métacarpien auquel ils s'insèrent; les interosseux dorsaux, au contraire, s'insèrent à la phalange soutenue par un métacarpien autre que celui auquel ils s'insèrent : nous n'avons trouvé qu'un seul interosseux dorsal s'insérant à la fois à deux métacarpiens; c'est le deuxième interosseux dorsal.

2° *Au court fléchisseur.* — Par le tubercule interne que présente, en bas, cette même extrémité.

3° *Au quatrième lombrical.* — Par le côté interne de cette extrémité.

4° *Au troisième interosseux plantaire.* — Par le côté interne de cette même extrémité, où il se confond avec le quatrième lombrical.

3. — Première phalange du deuxième orteil.

La première phalange du deuxième orteil donne attache à trois muscles.

1° *Au premier interosseux dorsal.* — Par le tubercule externe que présente, en bas, son extrémité postérieure.

2° *Au premier interosseux plantaire.* — Par le tubercule interne que présente, en bas, cette même extrémité.

3° *Au premier lombrical.* — Par le côté interne de cette extrémité postérieure.

4. — Première phalange du troisième orteil.

Elle donne attache à trois muscles.

1° *Au troisième interosseux dorsal.* — Par le tubercule externe inférieur de cette extrémité.

2° *Au deuxième interosseux plantaire.* — Par le tubercule interne inférieur.

3° *Au deuxième lombrical.* — Par le côté interne de cette extrémité postérieure.

5. — Première phalange du quatrième orteil.

Elle donne attache à trois muscles.

1° *Au quatrième interosseux dorsal.* — Par le tubercule inférieur externe de son extrémité postérieure.

2° *Au troisième interosseux plantaire.* — Par le tubercule inférieur interne.

3° *Au troisième lombrical.* — Par le côté interne de cette extrémité postérieure (1).

B. — DEUXIÈMES PHALANGES.

La deuxième phalange du deuxième, du troisième, du quatrième et du cinquième orteil donne insertion à deux muscles.

a. PAR SON EXTRÉMITÉ POSTÉRIEURE, à un muscle, *à l'extenseur commun des orteils*, par la partie supérieure de cette extrémité. Cette insertion se fait a l'aide de la division médiane du tendon correspondant de l'extenseur commun.

b. PAR SON CORPS, à un muscle, *au court fléchisseur commun des orteils*, dont les

(1) Il est à remarquer qu'au pied, les interosseux sont tout à fait étrangers aux tendons des extenseurs, avec lesquels nous les avons vus se confondre en grande partie à la main ; les lombricaux envoient une très-faible expansion à l'extenseur.

deux divisions s'insèrent aux bords et à la face inférieure de cet os, jusqu'au voisinage de l'extrémité antérieure.

Par leur extrémité antérieure, les deuxièmes phalanges ne donnent attache à aucun muscle.

C. — TROISIÈMES PHALANGES.

Les troisièmes phalanges donnent attache à deux muscles.

a. PAR LEUR EXTRÉMITÉ POSTÉRIEURE, à un muscle, *à l'extenseur commun des orteils*, par la partie supérieure de cette extrémité. Cette insertion se fait à l'aide des deux divisions latérales du tendon de l'extenseur commun.

b. PAR LEUR CORPS, à un muscle, *au long fléchisseur commun des orteils*, par la moitié postérieure de la face inférieure de leur corps, à une éminence rugueuse fort remarquable.

Os hyoïde.

L'os hyoïde donne insertion à dix paires de muscles.

A. — CORPS.

Le corps de l'os hyoïde donne insertion

a. PAR SA FACE ANTÉRIEURE, à quatre paires de muscles. — Au *digastrique*, au *stylo-hyoïdien*, au *mylo-hoïdien*, au *génio-hyoïdien*.

b. PAR SA FACE POSTÉRIEURE, à deux paires de muscles. — Au *génio-glosse*, au *thyro-hyoïdien*.

c. PAR SON BORD SUPÉRIEUR, à une seule paire. — A l'*hyo-glosse* (portion basio-glosse).

d. PAR SON BORD INFÉRIEUR, à deux paires de muscles. — Au *sterno-hyoïdien*, à l'*omoplat-hyoïdien*.

B. — CORNES.

Les cornes de l'os hyoïde donnent insertion

a. PAR LEUR FACE POSTÉRIEURE, à une paire de muscles. — Au *thyro-hyoïdien*.

b. PAR LEUR BORD SUPÉRIEUR, à deux paires de muscles. — A l'*hyo-glosse* (portion cérato-glosse) et au *constricteur moyen du pharynx* (hyo-pharyngien).

c. PAR LEURS DEUX PETITES CORNES, à deux paires de muscles. — Au *stylo-pharyngien*, au *constricteur moyen du pharynx*.

FIN DU PREMIER VOLUME.

TABLE DU PREMIER VOLUME

AVANT-PROPOS.

L'homme peut être envisagé sous trois points de vue bien distincts..... v
L'anatomie, science de l'organisation, est le fondement de la médecine.... vi
Rang que tient la médecine parmi les sciences naturelles..... viii
Rang que tient l'anatomie parmi les sciences médicales..... xi
La physiologie repose tout entière sur l'anatomie..... xi
L'anatomie est le flambeau du chirurgien..... xiii
L'anatomie n'est pas moins indispensable au médecin..... xiv
Plan et but de l'ouvrage..... xv
Ordre suivant lequel ont été exposées les principales divisions de l'anatomie.. xvi
Esprit général de l'ouvrage..... xx

CONSIDÉRATIONS GÉNÉRALES.

§ 1. Objet et division de l'anatomie..... 1
§ 2. Idée générale du corps de l'homme..... 3
I. Appareils de relation..... 5
II. Appareils de nutrition..... 6
III. Appareil de reproduction..... 7
§ 3. Plan général de l'ouvrage..... 7

APPAREIL DE LA LOCOMOTION

I. — DES OS OU DE L'OSTÉOLOGIE

CONSIDÉRATIONS GÉNÉRALES.

§ 1. Idée générale du squelette.... 10
Nombre des os..... 10
Méthode générale de description.. 12
Nomenclature..... 12
Situation générale des os..... 12
Direction des os..... 13
Volume, poids, densité des os..... 13
Forme des os..... 14
Caractères généraux des os longs, larges et courts..... 15
Régions des os..... 16
Éminences et cavités des os..... 16
I. Éminences des os..... 16
II. Cavités des os..... 19
§ 2. Conformation intérieure des os..... 21
Os longs..... 22
Os larges..... 23
Os courts..... 23
§ 3. Texture des os..... 24
Tissu propre des os..... 24
A. Analyse chimique..... 24
B. Etude microscopique du tissu osseux..... 25
Vaisseaux des os..... 29
Nerfs des os..... 30
Périoste..... 30
Moelle des os..... 31
§ 4. Développement des os ou ostéogénie..... 33
Ossification du cartilage..... 33
Ossification du tissu conjonctif... 35
Développement et ossification du squelette..... 36

Marche de l'ossification dans les trois espèces d'os 38
Os longs..... 38
Os larges..... 40
Os courts..... 41
Changements qui ont lieu dans les os complétement développés.... 41
Nutrition des os..... 42

DES OS EN PARTICULIER.

Colonne vertébrale..... 42
§ 1. Caractères généraux des vertèbres 44
§ 2. Caractères propres aux vertèbres de chaque région..... 46
Corps des vertèbres..... 46
Trou rachidien et échancrures.... 47
Apophyses épineuses et lames . .. 48
Apophyses articulaires..... 50
Apophyses transverses..... 51
§ 3. Caractères propres à certaines vertèbres 53
Première vertèbre ou atlas..... 53
Seconde vertèbre ou axis..... 55
Septième vertèbre cervicale ou proéminente..... 56
Première vertèbre dorsale 57
Onzième et douzième vertèbre dorsale..... 57
Cinquième vertèbre lombaire..... 58
§ 4. Vertèbres de la région sacro-coccygienne 58
Sacrum..... 58
Coccyx 62
§ 5. Colonne vertébrale en général. 62
Dimensions..... 63
Direction..... 63
Forme et régions 65
§ 6. Conformation intérieure des vertèbres..... 71
§ 7. Développement de la colonne vertébrale..... 72
Développement des vertèbres..... 72
Développement de quelques vertèbres en particulier..... 73
Développement du rachis en général..... 75

DE LA TÊTE.

§ 1. *Des os du crâne*..... 76
Occipital..... 76
Frontal ou coronal..... 80
Sphénoïde..... 84
A. Corps ou partie centrale.... 84
B. Grandes ailes..... 89
Ethmoïde..... 92
Pariétaux..... 96
Temporal..... 98
Portion écailleuse..... 98
Portion mastoïdienne..... 101
Pyramide..... 101
§ 2. Du crâne en général..... 108
Des diverses régions du crâne.... 110
Surface externe..... 110
Surface interne..... 114
Du crâne considéré comme région de la colonne vertébrale..... 118
§ 3. Développement général du crâne. 121
Os du crâne à la naissance..... 121
Os wormiens..... 122
Progrès du développement chez l'adulte et le vieillard..... 123
§ 4. *Des os de la face*..... 123
Os maxillaires supérieurs 125
Os palatins..... 130
Os malaires..... 133
Os nasaux..... 136
Os unguis ou lacrymaux..... 137
Cornets inférieurs ou sous-ethmoïdaux..... 138
Vomer..... 140
Os maxillaire inférieur..... 141
§ 5. Face en général..... 146
Conformation antérieure..... 147
Dimensions..... 147
Région supérieure ou crânienne. 148
Région antérieure ou cutanée.. 148
Région postérieure ou gutturale. 149
Régions latérales ou zygomatiques..... 150
Cavités de la face..... 152
Orbites..... 153
Fosses nasales..... 154
§ 6. Développement général de la face. 156
Région antérieure aux différents âges..... 157
Régions latérales aux différents âges..... 157
Région postérieure aux différents âges..... 157

DU THORAX OU DE LA POITRINE.

Sternum..... 159
Côtes..... 163
Caractères généraux des côtes.... 164
Caractères différentiels des côtes.. 166
Cartilages costaux..... 168

Caractères différentiels des cartilages costaux..... 169
§ 1. Thorax en général..... 170
Situation..... 170
Dimensions, forme et direction... 171
A. Surface extérieure..... 175
B. Surface intérieure..... 176
C. Circonférences..... 176
§ 2. Développement général du thorax. 178

DES MEMBRES OU EXTRÉMITÉS.

Caractères généraux..... 179

Membres thoraciques.

§ 1. Épaule..... 180
Clavicule..... 180
Omoplate..... 184
Épaule en général..... 189
Développement général de l'épaule. 190
§ 2. Humérus..... 190
§ 3. Os de l'avant-bras..... 195
Cubitus..... 195
Radius..... 199
§ 4. Main..... 202
Carpe..... 203
A. Os de la première rangée... 204
B. Os de la seconde rangée.... 206
C. Développement des os du carpe..... 206
Métacarpe..... 206
A. Caractères généraux des métacarpiens..... 209
B. Caractères différentiels des métacarpiens..... 210
Doigts..... 212
A. Première phalange..... 212
B. Deuxième phalange..... 212
C. Troisième phalange..... 213
D. Développement général des phalanges..... 213
§ 5. Développement général du membre thoracique..... 213

Membres abdominaux.

§ 1. Bassin..... 214
Os coxaux..... 215
Bassin en général..... 222
Situation..... 222
Forme générale..... 222
Différences du bassin dans les sexes..... 222
Régions du bassin..... 223
Surface extérieure..... 223
Surface intérieure..... 224
Circonférence supérieure..... 226
Inclinaison et axes du bassin..... 226
Circonférence inférieure..... 228
Développement général du bassin..... 228
§ 2. Os de la cuisse ou fémur..... 228
§ 3. Os de la jambe..... 234
Rotule..... 234
Tibia..... 236
Péroné..... 241
§ 4. Pied..... 243
Tarse..... 245
A. Première rangée ou rangée jambière..... 245
Astragale..... 245
Calcanéum..... 247
B. Seconde rangée..... 249
Cuboïde..... 249
Scaphoïde..... 250
Cunéiformes..... 250
Premier cunéiforme..... 251
Deuxième cunéiforme..... 251
Troisième cunéiforme..... 252
Texture et développement des os du tarse..... 252
Métatarse..... 253
Caractères généraux des os du métatarse..... 253
Caractères différentiels des métatarsiens..... 254
Développement des métatarsiens.. 255
Orteils..... 256
Parallèle des membres thoraciques et des membres abdominaux..... 257
I. Épaule et bassin..... 258
II. Os du bras et os de la cuisse.. 261
III. Os de la jambe et os de l'avant-bras..... 263
IV. Main et pied..... 265
a. Carpe et tarse..... 266
b. Métacarpe et métatarse..... 268
c. Doigts et orteils..... 269
V. Parallèle des membres thoraciques et des membres abdominaux sous le rapport du développement..... 269
Supplément. — Os hyoïde..... 270

II. — DES ARTICULATIONS OU DE L'ARTHROLOGIE

CONSIDÉRATIONS GÉNÉRALES.

§ 1. Surfaces et cartilages articulaires 274
A. Cartilages articulaires 274
B. Fibro-cartilages interarticulaires 277
§ 2. Ligaments articulaires 278
Ligaments 279
Ligaments jaunes ou élastiques 281
§ 3. Membranes ou capsules synoviales 282
§ 4. Classification des articulations. 285
Diarthroses 287
Synarthroses ou sutures 288
Amphiarthroses ou symphyses 289

ARTICULATIONS EN PARTICULIER.

Articulations de la colonne vertébrale.

§ 1. Articulations des vertèbres entre elles 290
Articulation des corps de vertèbre. 291
Articulation des apophyses articulaires 295
Union des lames 296
Union des apophyses épineuses .. 297
§ 2. Articulations propres à certaines vertèbres 298
A. Articulation occipito-atloïdienne. 299
B. Articulation atloïdo-axoïdienne. 300
C. Union de l'occipital avec l'axis .. 303
§ 3. Articulations sacro-vertébrale, sacro-coccygienne et coccygiennes. 305
§ 4. Mécanisme de la colonne vertébrale 306
A. Colonne vertébrale considérée comme cylindre protecteur de la moelle 306
B. Colonne vertébrale considérée comme colonne de transmission du poids du corps 307
C. Colonne vertébrale considérée comme organe de locomotion .. 309
§ 5. Mécanisme des articulations de la colonne vertébrale avec la tête. 313
Mécanisme de l'articulation occipito-atloïdienne 313
Mécanisme de l'articulation atloïdo-axoïdienne 314

Articulations de la tête.

§ 1. Articulations des os et du crâne. 315
Mécanisme du crâne 317
§ 2. Articulations de la face 321
Articulations des os de la mâchoire supérieure entre eux et avec le crâne 321
Mécanisme des articulations de la mâchoire supérieure 322
Articulation temporo-maxillaire ... 324
Mécanisme de l'articulation temporo-maxillaire 326

Articulations du thorax.

Articulations des diverses pièces du sternum 329
Articulations costo-vertébrales 330
Caractères généraux des articulations costo-vertébrales 330
Caractères propres à quelques articulations costo-vertébrales 334
Articulations des côtes avec le sternum 334
A. Articulations chondro-sternales .. 334
B. Articulations chondro-costales 337
C. Articulations des cartilages costaux entre eux 338
Mécanisme du thorax 338
A. Mécanisme du thorax, relativement à la protection des organes thoraciques 338
B. Mécanisme du thorax relativement à la mobilité 339
1° Mouvements des articulations vertébro-costales 339
2° Mouvements des articulations chondro-sternales 340
3° Mouvements des cartilages les uns sur les autres 340
4° Mouvements de totalité des côtes 341
5° Mouvements de totalité du thorax 342

Articulations des membres thoraciques.

§ 1. Articulations de l'épaule 343
Articulations de l'extrémité externe de la clavicule .....

1° Articulation acromio-claviculaire..... 344
2° Articulation coraco-claviculaire..... 345
3° Mécanisme des articulations acromio et coraco-claviculaires. 346
Articulations de l'extrémité interne de la clavicule..... 346
Articulation sterno-claviculaire.... 346
Articulation costo-claviculaire.... 348
Mécanisme des articulations de l'extrémité interne de la clavicule.. 348
§ 2. Articulation scapulo-humérale.. 349
Mécanisme de l'articulation scapulo-humérale..... 356
§ 3. Articulation du coude, ou huméro-cubitale..... 357
Mécanisme de l'articulation huméro-cubitale..... 361
§ 4. Articulations radio-cubitales... 362
Articulation radio-cubitale supérieure..... 362
Articulation radio-cubitale inférieure..... 364
Ligament interosseux..... 365
Mécanisme des articulations radio-cubitales..... 366
§ 5. Articulation radio-carpienne.... 368
Mécanisme de l'articulation radio-carpienne..... 371
§ 6. Articulations du carpe..... 372
I. Articulations des os de chaque rangée..... 372
Articulation du pisiforme avec le pyramidal..... 373
II. Articulation des deux rangées entre elles..... 374
Mécanisme du carpe..... 375
§ 7. Articulations du métacarpe.... 376
1° Articulations des extrémités carpiennes des métacarpiens..... 376
2° Articulations des extrémités digitales des métacarpiens..... 377
3° Articulations carpo-métacarpiennes..... 378
4° Mécanisme des articulations carpo-métacarpiennes..... 381
§ 8. Articulations des doigts..... 382
Articulations métacarpo-phalangiennes..... 382
Mécanisme des articulations métacarpo-phalangiennes..... 385
Articulations phalangiennes des doigts..... 386
Mécanisme des phalanges..... 38

Articulations des membres abdominaux.

§ 1. Articulations du bassin..... 388
A. Symphyses sacro-iliaques..... 389
B. Symphyse pubienne..... 392
C. Membrane sous-pubienne et ligaments sacro-sciatiques..... 393
Membrane sous-pubienne..... 394
D. Ligaments sacro-sciatiques.... 394
E. Mécanisme du bassin..... 397
1° Mécanisme du bassin considéré comme organe de protection..... 397
2° Mécanisme du bassin relativement à la station et à la progression..... 398
3° Mécanisme du bassin relativement à l'accouchement..... 400
4° Mécanisme du bassin sous le rapport de ses mouvements.. 400
§ 2. Articulation coxo-fémorale..... 401
Mécanisme de l'articulation coxo-fémorale..... 409
§ 3. Articulation du genou..... 411
Mécanisme de l'articulation du genou..... 423
§ 4. Articulations péronéo-tibiales.. 426
1° Articulation péronéo-tibiale supérieure..... 426
2° Articulation péronéo-tibiale inférieure..... 427
3° Aponévrose interosseuse..... 428
Mécanisme des articulations péronéo-tibiales..... 428
§ 5. Articulation tibio-tarsienne..... 428
Mécanisme de l'articulation tibio-tarsienne..... 432
§ 6. Articulations du tarse..... 433
I. Articulation des os de la première rangée entre eux, ou articulations astragalo-calcanéennes. 435
II. Articulations des os de la seconde rangée du tarse entre eux..... 436
1° Articulations des os cunéiformes entre eux, ou articulations cunéennes..... 436
2° Articulations du scaphoïde avec les os cunéiformes, ou articulations cunéo-scaphoïdiennes... 437
3° Articulation du troisième cunéiforme avec le cuboïde, ou articulation cuboïdo-cunéenne. 438
4° Articulation du scaphoïde avec le cuboïde, ou articulation scaphoïdo-cuboïdienne..... 438

III. Articulation des deux rangées entre elles, ou médio-tarsienne. 439
1° Articulation de l'astragale avec le scaphoïde, ou articulation astragalo-scaphoïdienne.. 439
2° Articulation calcanéo-cuboïdienne 442
Mécanisme des articulations tarsiennes..... 444
§ 7. Articulations du métatarse..... 446
Articulations tarso-métatarsiennes. 447
Articulations des os du métatarse entre eux..... 449
Mécanisme des articulations métatarsiennes..... 449
§ 8. Articulation des orteils..... 450
Articulations métatarso-phalangiennes..... 450
Mécanisme des articulations métatarso-phalangiennes..... 451
Articulations phalangiennes des orteils..... 452
Mécanisme des articulations phalangiennes..... 452

III — DES MUSCLES ET DES APONÉVROSES OU DE LA MYOLOGIE

CONSIDÉRATIONS GÉNÉRALES.

§ 1. Du système musculaire..... 453
Nomenclature des muscles..... 454
Nombre des muscles..... 455
Volume et masse du système musculaire 456
Volume et forme générale des muscles..... 458
Direction des muscles..... 460
Rapports ou connexions des muscles 461
Attaches ou insertions des muscles. 463
§ 2. Caractères généraux des muscles..... 466
A. Caractères physiques..... 466
B. Texture des muscles..... 466
C. Caractères chimiques des muscles..... 469
D. Caractères physiologiques et usages des muscles..... 471
§ 3. Manière d'étudier les muscles.. 475
A. Ordre suivant lequel les muscles peuvent être décrits..... 475
B. Préparation des muscles..... 476
§ 4. *Des aponévroses*..... 477
Usages des aponévroses..... 481

DES MUSCLES EN PARTICULIER.

Muscles du tronc et du cou.

§ 1. Muscles de la région postérieure du tronc et du cou..... 482
Trapèze..... 483
Grand dorsal et grand rond..... 486
I. Grand dorsal..... 486
II. Grand rond..... 489
Rhomboïde..... 191
Angulaire de l'omoplate..... 491
Petits dentelés postérieurs..... 492
Splénius ou mastoïdien postérieur. 494
Grand complexus..... 496
Transversaire du cou..... 497
Petit complexus..... 498
Interépineux du cou..... 499
Grand droit postérieur de la tête ou axoïdo-occipital..... 499
Petit droit postérieur de la tête ou atloïdo-occipital..... 500
Grand oblique, ou oblique inférieur..... 500
Oblique supérieur, ou petit oblique. 501
Muscles spinaux postérieurs..... 501
I. Masse commune..... 502
II. Sacro-lombaire..... 504
III. Long dorsal..... 507
IV. Transversaire épineux..... 509
V. Muscles des gouttières vertébrales en général..... 511
Action des muscles spinaux postérieurs..... 513
Aponévroses de la région postérieure du tronc et du cou..... 515
I. Aponévroses de la région cervicale postérieure..... 515
II. Aponévroses de la région dorsale..... 517
III. Aponévroses de la région lombaire..... 517
§ 2. Muscles de l'abdomen..... 519
A. Muscles de la région abdominale antérieure et latérale..... 520
Grand oblique, ou oblique externe de l'abdomen..... 520
Petit oblique, ou oblique interne de

l'abdomen et crémaster..... 522
Transverse de l'abdomen..... 525
Grand droit de l'abdomen..... 526
Pyramidal..... 529
Aponévroses abdominales antérieures..... 530
B. Ligne blanche..... 530
Des quatre feuillets de l'aponévrose abdominale antérieure..... 533
1° Aponévrose du grand oblique. 534
2° Aponévroses antérieures du petit oblique et du transverse. — *Fascia transversalis*..... 539
Trajet ou canal inguinal..... 541
B. Région diaphragmatique..... 542
Diaphragme..... 542
C. Région lombo-iliaque..... 550
Psoas-iliaque..... 550
Aponévrose lombo-iliaque..... 554
Petit psoas..... 555
Carré des lombes..... 556
Intertransversaires des lombes... 557
§ 3. Muscles du thorax..... 557
Grand pectoral..... 558
Petit pectoral..... 561
Sous-clavier..... 563
Grand dentelé..... 563
Intercostaux externes et internes. 566
Sous-costaux et surcostaux..... 569
Triangulaire du sternum ou petit dentelé antérieur..... 570
Aponévroses des muscles de la région thoracique..... 573
§ 4. Région cervicale antérieure superficielle..... 573
Peaucier..... 573
Sterno-cléido-mastoïdien..... 577
§ 5. Région sous-hyoïdienne..... 580
Sterno-hyoïdien..... 581
Omoplat, ou scapulo-hyoïdien... 581
Sterno-thyroïdien..... 583
Thyro-hyoïdien..... 585
Action des muscles de la région sous-hyoïdienne..... 585
§ 6. Région sus-hyoïdienne..... 585
Digastrique..... 585
Stylo-hyoïdien..... 588
Mylo-hyoïdien..... 588
Génio-hyoïdien..... 590
Action des muscles de la région sus-hyoïdienne..... 592
§ 7. Région cervicale profonde antérieure, ou région prévertébrale. 593
Grand droit antérieur de la tête.. 593
Petit droit antérieur de la tête... 594
Long du cou..... 595
Action des muscles de la région cervicale profonde antérieure.. 595
§ 8. Région cervicale profonde latérale..... 595
Scalènes..... 596
Intertransversaires du cou..... 598
Droit latéral de la tête..... 599
§ 9. Aponévroses des régions antérieure et latérales du cou..... 599

Muscles du crâne et de la face.

§ 1. Considérations générales..... 601
§ 2. Peaucier du crâne..... 603
Aponévrose épicrânienne..... 603
Muscle occipital..... 604
Muscles auriculaires..... 606
Muscle frontal..... 607
a. Frontal proprement dit..... 607
b. Pyramidaux..... 610
§ 3. Peauciers de la face..... 611
A. Peauciers des paupières et du sourcil..... 612
Orbiculaire des paupières..... 612
Sourcilier..... 616
B. Muscles des lèvres..... 617
Grand zygomatique..... 617
Triangulaire des lèvres..... 619
Élévateur ou releveur superficiel. 620
Élévateur ou releveur profond. 621
Petit zygomatique..... 623
Canin..... 624
Carré du menton..... 626
Buccinato-labial..... 626
1° Buccinateur..... 627
2° Labial ou orbiculaire des lèvres..... 629
Houppe du menton..... 631
C. Muscles de la région du nez.. 633
Transverse ou triangulaire du nez. 633
Pinnal transverse ou supérieur... 635
Pinnal radié ou myrtiforme..... 635
§ 4. Région temporo-maxillaire..... 636
Masséter..... 636
Crotaphyte ou temporal..... 639
§ 5. Région ptérygo-maxillaire..... 641
Ptérygoïdien interne..... 641
Ptérygoïdien externe..... 641

Muscles des membres thoraciques.

§ 1. Muscles de l'épaule..... 642
Deltoïde..... 643

Sus-épineux..... 646
Sous-épineux..... 648
Petit rond..... 649
Sous-scapulaire..... 649
§ 2. Muscles du bras..... 651
A. Région brachiale antérieure.... 652
Biceps brachial..... 652
Coraco-brachial..... 656
Brachial antérieur..... 657
B. Région brachiale postérieure.. 659
Triceps brachial..... 659
C. Aponévrose brachiale..... 663
§ 3. Muscles de l'avant-bras..... 666
A. Région antérieure..... 666
Rond pronateur..... 666
Radial antérieur..... 667
Palmaire grêle..... 669
Cubital antérieur..... 669
Fléchisseur superficiel ou sublime..... 671
Fléchisseur profond..... 673
Long fléchisseur du pouce..... 676
Carré pronateur..... 677
B. Région externe..... 678
Long supinateur..... 678
Premier radial externe..... 679
Second radial externe..... 680
Court supinateur..... 681
C. Région postérieure..... 683
1° Couche superficielle..... 683
Extenseur commun des doigts. 683
Extenseur propre du petit doigt..... 687
Cubital postérieur..... 687
Muscle anconé..... 688
2° Couche profonde..... 688
Long abducteur du pouce..... 689
Court extenseur du pouce..... 690
Long extenseur du pouce..... 690
Extenseur propre de l'index.. 691
D. Aponévrose antibrachiale..... 691
§ 4. Muscles de la main..... 694
A. Lombricaux..... 695
B. Muscles de l'éminence thénar ou intrinsèques du pouce..... 696
Court abducteur..... 696
Opposant..... 697
Court fléchisseur..... 698
Adducteur..... 699
C. Muscles de l'éminence hypothénar..... 699
Palmaire cutané..... 700
Adducteur du petit doigt..... 700
Court fléchisseur du petit doigt. 700
Opposant du petit doigt..... 701
D. Muscles interosseux..... 701
Interosseux dorsaux..... 703
Interosseux palmaires..... 704
E. Aponévroses de la main..... 707
Ligament annulaire dorsal du poignet et aponévrose dorsale du métacarpe..... 707
Ligament annulaire antérieur du carpe..... 708
Aponévrose palmaire..... 710
Gaînes fibreuses et synoviales des tendons fléchisseurs des doigts. 712

Muscles des membres abdominaux.

§ 1. Muscles du bassin..... 713
Grand fessier..... 714
Moyen fessier..... 716
Petit fessier..... 717
Pyramidal..... 719
Obturateur interne..... 719
Jumeaux pelviens..... 721
Carré fémoral..... 722
Obturateur externe..... 722
Action des muscles de la région pelvi-trochantérienne..... 723
Aponévrose fessière..... 723
§ 2. Muscles de la cuisse..... 723
A. Région postérieure..... 724
Biceps fémoral..... 724
Demi-tendineux..... 726
Demi-membraneux..... 727
B. Région antéro-externe..... 729
Tenseur du *fascia lata*..... 729
Couturier..... 730
Triceps fémoral..... 732
C. Région interne..... 737
Droit interne..... 738
Adducteurs de la cuisse..... 738
Pectiné ou premier adducteur superficiel..... 739
Deuxième adducteur superficiel. 740
Petit adducteur profond..... 741
Grand adducteur profond (3e adducteur)..... 741
D. Aponévrose fémorale..... 743
§ 3. Muscles de la jambe..... 750
A. Région jambière antérieure... 750
Jambier ou tibial antérieur.... 750
Extenseur commun des orteils te péronier antérieur..... 752
Extenseur propre du gros orteil.. 754
B. Région jambière externe..... 754
Long péronier latéral..... 754
Court péronier latéral..... 757

C. Région jambière postérieure.... 758
Jumeaux et soléaire, ou triceps sural. — Plantaire grêle..... 758
Jumeaux..... 758
Plantaire grêle..... 760
Soléaire..... 761
Poplité..... 764
Jambier ou tibial postérieur..... 765
Long fléchisseur commun des orteils..... 766
Long fléchisseur du gros orteil.. 768
D. Aponévrose jambière..... 769
Ligaments annulaires du tarse.... 771
§ 4. Muscles du pied..... 773
A. Région dorsale..... 773
Pédieux..... 773
B. Région plantaire moyenne..... 774
Court fléchisseur commun des orteils..... 774
Accessoire du long fléchisseur commun..... 775
Lombricaux du pied..... 776
C. Région plantaire interne..... 776
Adducteur du gros orteil..... 777
Court fléchisseur du gros orteil... 778
Abducteur oblique du gros orteil.. 778
Abducteur transverse du gros orteil..... 779
D. Région plantaire externe..... 780
Abducteur du petit orteil..... 780
Court fléchisseur du petit orteil.. 780
E. Région interosseuse..... 781
Muscle interosseux..... 781
F. Aponévroses du pied..... 782
Aponévroses dorsales..... 782
Aponévroses plantaires..... 782

TABLEAU DES MUSCLES DANS L'ORDRE PHYSIOLOGIQUE.

Muscles de la colonne vertébro-crânienne..... 785
Muscles de la charpente thoraco-abdominale..... 786
Muscles qui meuvent la mâchoire inférieure..... 786
Muscles qui meuvent l'os hyoïde.... 787
Muscles qui meuvent le bassin..... 787
Muscles qui meuvent l'épaule..... 787
Muscles qui meuvent la cuisse sur le bassin..... 787
Muscles qui meuvent le bras sur l'épaule..... 787
Muscles qui meuvent la jambe sur la cuisse..... 788
Muscles qui meuvent l'avant-bras sur le bras..... 788
Muscles qui meuvent le radius sur le cubitus..... 788
Muscles qui meuvent la main sur l'avant-bras..... 788
Muscles qui meuvent les doigts.... 788
Muscles qui meuvent le pied sur la jambe..... 789
Muscles qui meuvent les orteils.... 789
Muscles peauciers..... 790

TABLEAU GÉNÉRAL DES INSERTIONS MUSCULAIRES.

I. — INSERTIONS QUE FOURNIT LA COLONNE VERTÉBRALE.

A. Vertèbres cervicales..... 791
Atlas..... 791
Axis..... 792
Troisième, quatrième, cinquième, sixième et septième vertèbre cervicale..... 793
B. Vertèbres dorsales..... 794
C. Vertèbres lombaires..... 795
D. Sacrum..... 796
E. Coccyx..... 797

II. — INSERTIONS QUE FOURNISSENT LES OS DE LA TÊTE.

A. Os du crâne..... 797
Occipital..... 797
Temporal..... 798
Sphénoïde..... 799
Ethmoïde..... 799
Frontal..... 799
Pariétal..... 800
B. Os de la face..... 800
Os maxillaire supérieur..... 800
Os palatin..... 801

Os malaire..... 801
Os unguis..... 801
Os maxillaire inférieur..... 801

III. — INSERTIONS QUE FOURNISSENT LES OS DE LA POITRINE.

A. Sternum..... 802
B. Côtes et cartilages costaux..... 803
Première côte..... 803
Premier cartilage costal..... 804
Deuxième côte..... 804
Deuxième cartilage costal..... 805
Troisième côte..... 805
Troisième cartilage costal..... 806
Quatrième côte..... 806
Quatrième cartilage costal..... 807
Cinquième côte..... 807
Cinquième cartilage costal..... 808
Sixième côte..... 808
Sixième cartilage costal..... 809
Septième côte..... 809
Septième cartilage costal..... 809
Huitième côte..... 810
Huitième cartilage costal..... 810
Neuvième côte..... 810
Neuvième cartilage costal..... 811
Dixième côte..... 811
Dixième cartilage costal..... 811
Onzième côte..... 811
Onzième cartilage costal..... 811
Douzième côte..... 812
Douzième cartilage costal..... 812

IV. — INSERTIONS QUE FOURNISSENT LES MEMBRES THORACIQUES.

A. Épaule..... 812
Clavicule..... 812
Omoplate..... 813
B. Humérus..... 815
C. Avant-bras..... 817
Cubitus..... 817
Radius..... 819
D. Os de la main..... 820
1° Os du carpe..... 820
Scaphoïde..... 820
Trapèze..... 820
Pisiforme..... 821
Os crochu..... 821
2° Métacarpe..... 821
Premier métacarpien..... 821
Cinquième métacarpien..... 822
Deuxième métacarpien..... 822
Troisième métacarpien..... 822
Quatrième métacarpien..... 823
3° Doigts..... 823
(*a*) Premières phalanges..... 823
Première phalange du pouce... 823
Première phalange de l'index... 824
Première phalange du médius... 824
Première phalange de l'annulaire..... 824
Première phalange de l'auriculaire..... 824
(*b*) Deuxième phalange du pouce.. 825
Deuxièmes phalanges des quatre derniers doigts..... 825
(*c*) Troisièmes phalanges des quatre derniers doigts..... 825

V. — INSERTIONS QUE FOURNISSENT LES MEMBRES ABDOMINAUX.

A. Os coxal..... 826
B. Fémur..... 828
C. Os de la jambe..... 831
Rotule..... 831
Tibia..... 831
Péroné..... 833
D. Os du pied..... 834
1° Tarse..... 834
Calcanéum..... 834
Astragale..... 835
Scaphoïde..... 835
Premier cunéiforme..... 835
Deuxième cunéiforme..... 835
Troisième cunéiforme..... 836
Cuboïde..... 836
2° Métatarse..... 836
Premier métatarsien..... 836
Cinquième métatarsien..... 837
Deuxième métatarsien..... 837
Troisième métatarsien..... 837
Quatrième métatarsien..... 838
3° Orteils..... 838

A. Premières phalanges..... 838
Première phalange du gros orteil..... 838
Première phalange du cinquième orteil..... 838
Première phalange du deuxième orteil..... 839
Première phalange du troisième orteil..... 839
Première phalange du quatrième orteil..... 839
B. Deuxièmes phalanges..... 839
C. Troisièmes phalanges..... 840
Insertions que fournit l'os hyoïde.... 840

FIN DE LA TABLE DES MATIÈRES DU PREMIER VOLUME.

Librairie de P. ASSELIN, place de l'École-de-Médecine, à Paris

ANATOMIE

DES

ANIMAUX DOMESTIQUES

PAR

FRÉDÉRIC A. LEYH

PROFESSEUR ET DIRECTEUR-ADJOINT DE L'ÉCOLE ROYALE VÉTÉRINAIRE DU WURTEMBERG, A STUTTGART

Traduite de l'allemand sur la seconde édition

PAR AUGUSTE ZUNDEL

VÉTÉRINAIRE A MULHOUSE

MEMBRE CORRESPONDANT DE LA SOCIÉTÉ CENTRALE DE MÉDECINE VÉTÉRINAIRE ET DE PLUSIEURS SOCIÉTÉS SAVANTES, SECRÉTAIRE DE LA SOCIÉTÉ VÉTÉRINAIRE D'ALSACE, ETC.

AVEC ADDITIONS ET NOTES

PAR SAINT-YVES MÉNARD

VÉTÉRINAIRE, ANCIEN ÉLÈVE DE L'ÉCOLE D'ALFORT

EXTERNE DES HOPITAUX DE PARIS

UN BEAU VOLUME IN-8, ACCOMPAGNÉ DE 255 FIGURES

CARTONNÉ A L'ANGLAISE, 1871

Prix : 13 fr., rendu franco dans toute la France

TRAITÉ ÉLÉMENTAIRE

DE

PHYSIOLOGIE HUMAINE

COMPRENANT

LES PRINCIPALES NOTIONS DE LA PHYSIOLOGIE COMPARÉE

PAR J. BÉCLARD

SIXIÈME ÉDITION, REVUE ET MISE AU COURANT DE LA SCIENCE

1 *très-fort vol. grand in-8° de* 1260 *p., avec* 246 *fig. intercalées dans le texte*, 1870.

Cartonné à l'anglaise, prix : 16 fr

CORBEIL. — TYP. ET STÉR. DE CRÉTÉ FILS.